This is a digital copy of a book that was preserved for generations on library shelves before it was carefully scanned by Google as part of a project to make the world's books discoverable online.

It has survived long enough for the copyright to expire and the book to enter the public domain. A public domain book is one that was never subject to copyright or whose legal copyright term has expired. Whether a book is in the public domain may vary country to country. Public domain books are our gateways to the past, representing a wealth of history, culture and knowledge that's often difficult to discover.

Marks, notations and other marginalia present in the original volume will appear in this file - a reminder of this book's long journey from the publisher to a library and finally to you.

Usage guidelines

Google is proud to partner with libraries to digitize public domain materials and make them widely accessible. Public domain books belong to the public and we are merely their custodians. Nevertheless, this work is expensive, so in order to keep providing this resource, we have taken steps to prevent abuse by commercial parties, including placing technical restrictions on automated querying.

We also ask that you:

+ *Make non-commercial use of the files* We designed Google Book Search for use by individuals, and we request that you use these files for personal, non-commercial purposes.
+ *Refrain from automated querying* Do not send automated queries of any sort to Google's system: If you are conducting research on machine translation, optical character recognition or other areas where access to a large amount of text is helpful, please contact us. We encourage the use of public domain materials for these purposes and may be able to help.
+ *Maintain attribution* The Google "watermark" you see on each file is essential for informing people about this project and helping them find additional materials through Google Book Search. Please do not remove it.
+ *Keep it legal* Whatever your use, remember that you are responsible for ensuring that what you are doing is legal. Do not assume that just because we believe a book is in the public domain for users in the United States, that the work is also in the public domain for users in other countries. Whether a book is still in copyright varies from country to country, and we can't offer guidance on whether any specific use of any specific book is allowed. Please do not assume that a book's appearance in Google Book Search means it can be used in any manner anywhere in the world. Copyright infringement liability can be quite severe.

About Google Book Search

Google's mission is to organize the world's information and to make it universally accessible and useful. Google Book Search helps readers discover the world's books while helping authors and publishers reach new audiences. You can search through the full text of this book on the web at `http://books.google.com/`

LANE MEDICAL LIBRARY STANFORD

LANE

MEDICAL

LIBRARY

LEVI COOPER LANE FUND



TRAITÉ PRATIQUE

DES

MALADIES DU LARYNX

PRÉCÉDÉ D'UN

TRAITÉ COMPLET DE LARYNGOSCOPIE

PARIS. — IMPRIMERIE DE E. MARTINET, RUE MIGNON, 2.

TRAITÉ PRATIQUE

DES

MALADIES DU LARYNX

PRÉCÉDÉ D'UN

TRAITÉ COMPLET DE LARYNGOSCOPIE

PAR

LE Dr CH. FAUVEL

ANCIEN INTERNE DES HÔPITAUX DE PARIS

MEMBRE DE LA SOCIÉTÉ ANATOMIQUE ET DE LA SOCIÉTÉ DE MÉDECINE PRATIQUE DE PARIS

DE LA LARYNGEAL SOCIETY DE NEW-YORK, ETC., ETC.

La médecine, répudiant désormais le titre d'*art conjectural* dont on l'a si longtemps flétrie, s'est enfin élevée au rang des *sciences positives et exactes*.

(BOUILLAUD, *Maladies du cœur*.)

Avec 144 figures dans le texte et 20 planches dont 7 en chromolithographie.

LANE MEDICAL LIBRARY
12578
SAN FRANCISCO

PROPERTY OF THE

PARIS

V. ADRIEN DELAHAYE ET Cie, LIBRAIRES-ÉDITEURS

PLACE DE L'ÉCOLE DE MÉDECINE

1876

Tous droits réservés.

EM

561
27
876

PRÉFACE

Il est dans la nature de l'homme de brûler ce qu'il a adoré et d'adorer ce qu'il a brûlé, parce qu'il est souvent très-difficile de distinguer le vrai et le faux, le bien et le mal.

Mais de jour en jour la Vérité, la vraie Vérité se fait place au milieu de ces ruines, de ces tourmentes.

Les anciens l'ont matérialisée sous la forme d'une jeune femme nue au bord d'un puits avec un miroir à la main.

Ils ont ainsi voulu nous faire comprendre que pour la rencontrer nous devons aller la chercher profondément, et que pour la posséder il n'est pas superflu de se servir de tous les moyens d'exploration.

A ne parler que du sujet qui nous occupe, est-ce que déjà les Grecs n'avaient pas reconnu que sans le σκοπεῖν, sans le regard scrutateur, il était impossible d'arriver à la *vraie* connaissance de la maladie.

Μέγα δὲ μέρος τῆς τέχνης τὸ δύνασθαι σκοπεῖν.

Pouvoir explorer est une grande partie de l'art, dit Hippocrate. *Epid.* III.

Cette maxime a été prise par Laennec pour épigraphe aux trois volumes de son immortel *Traité d'auscultation médiate*. Tout ce qu'a dit Laennec, il y a un demi-siècle, est resté vrai, absolument vrai; on a depuis cette époque fait d'autres découvertes en auscultation, mais les siennes sont restées inébranlables. Il en sera de même de toutes les recherches pratiquées dans le même esprit, tandis que tous les systèmes, toutes les hypothèses, établis sans le secours de l'examen direct, n'ont jamais qu'une existence éphémère.

Plus heureux que nos devanciers, nous avons aujourd'hui à notre disposition de merveilleux instruments d'investigation, ophthalmo*scopes*, oto*scopes*, laryngo*scopes*, rhino*scopes* qui nous permettent de *voir* et de fouiller dans la profondeur des organes jusqu'ici inaccessibles à la vue *simple*.

Le temps ne brisera pas nos travaux, car la *vérité* y imprime son cachet.

Jadis on jetait la pierre aux pionniers de la science qui ne cultivaient de l'art médical qu'une partie encore inexplorée; on prétendait qu'eux seuls, à titre d'accapareurs, de *spécialistes*, bénéficieraient de leurs recherches, de leurs découvertes; mais nous avons fait tomber toutes ces craintes en conviant au contraire nos confrères à venir s'instruire à nos cliniques, en leur montrant le maniement des nouveaux instruments, afin qu'ils puissent s'en servir comme nous, auprès de leurs malades.

Aujourd'hui, en publiant cet ouvrage nous avons pour but de répandre le plus possible l'usage des examens laryngoscopiques et rhinoscopiques, et nous désirons faire profiter de nos connaissances les confrères éloignés de nous.

Il faut qu'en présence d'une maladie de l'intérieur du larynx

ou du nez tout médecin puisse porter un diagnostic avec *certitude*. Quant aux opérations plus ou moins délicates et difficiles à pratiquer, il est évident que quelques-unes d'entre elles resteront toujours l'apanage des spécialistes ; n'est-ce pas là une récompense méritée ? Et pourquoi nous en blâmerait-on ?

Il serait trop long et fastidieux d'énumérer ici les griefs que l'on n'a pas manqué d'élever de tout temps contre les découvertes nouvelles, mais pour n'en citer qu'un (*ab uno disce omnes !*) je rappellerai que des médecins ont osé écrire que jamais l'auscultation ne pourrait être une méthode usuelle pratique à Paris parce que... le bruit des voitures empêcherait toujours de pouvoir entendre le bruit du murmure vésiculaire ! Le professeur Axenfeld a fait bonne justice, à l'ouverture de ses cours trop tôt interrompus, de ces objections si étranges ! Le laryngoscope et le rhinoscope ont subi des fins de non-recevoir semblables, ce qui n'a pas empêché la laryngoscopie et la rhinoscopie de prendre rang dans la science à côté de l'auscultation et de la percussion.

La Faculté de médecine de Paris, si longtemps ennemie des spécialistes, va enfin leur ouvrir ses portes, et demande la création de quatre ou cinq chaires nouvelles pour l'enseignement de la médecine spéciale.

C'est qu'il a fallu *se rendre à l'évidence*, ouvrir les yeux devant la vive lumière apportée par les hardis confrères qui, dédaignant d'injustes courroux, ne craignirent pas d'explorer les profondeurs de l'œil, de l'oreille, du larynx et du nez, à l'aide d'instruments nouveaux, d'enseigner leurs méthodes et de publier leurs recherches.

L'enseignement officiel était loin d'encourager ces études, lorsque, l'un des premiers en France, je pris en main le miroir laryngien en 1859. Sans les conseils si judicieux de notre sa-

vant maître Voillemier, de qui nous étions interne à l'hôpital de Lariboisière, nous nous serions arrêté au seuil des études laryngoscopiques et rhinoscopiques.

Nous étions, ainsi que nos confrères d'internat, bien éloigné de nous attendre à la révolution que le petit miroir glottique allait amener dans le diagnostic et le traitement des maladies laryngiennes et nasales.

Mais Voillemier nous contraignit pour ainsi dire, ce dont je ne saurais trop le remercier, à continuer nos examens sur les malades de son service et des salles voisines; je ne tardai pas à découvrir un monde pathologique tout nouveau et à être persuadé que grâce à cette ingénieuse exploration tout était à créer dans la description et la thérapeutique des maladies de l'organe vocal.

Presque tous les symptômes objectifs décrits dans les auteurs étaient autant de suppositions erronées que renversait à chaque pas l'examen laryngoscopique.

C'est ce qui me décida à étudier avec ardeur cette nouvelle branche de la science médicale pour en faire le sujet de ma thèse inaugurale.

Depuis cette époque, c'est-à-dire depuis seize ans bientôt, j'ai pu recueillir à ma clinique, à celle des hôpitaux et à ma consultation, une très-grande quantité de faits et d'observations que je réunis dans cet ouvrage.

J'aurais voulu faire une œuvre didactique sous la forme habituelle des traités de pathologie, mais il n'est pas encore permis de formuler un corps de doctrine ni de poser des conclusions trop précises. Nous avons dû modifier à plusieurs reprises nos opinions sur la fréquence de telle ou telle maladie et sur son meilleur mode de traitement.

J'ai donc essayé de faire un exposé clinique des affections de l'organe vocal, à l'exemple et d'après les conseils de Trousseau dont les encouragements nous ont été d'un grand secours.

Cet illustre professeur, après avoir écrit dans son *Traité de la phthisie laryngée* les lignes suivantes : « Pour la glotte, elle est » située à une telle profondeur et de telle manière, qu'il est » impossible de l'explorer, même sur le cadavre, avec le spé- » culum ; à plus forte raison ne le pourrait-on pas sur le vi- » vant, lors surtout que l'on songe à la révolte convulsive qui » accueille son introduction chez ceux mêmes qui y sont le » plus habitués, » ce professeur, dis-je, n'a pas craint plus tard de renier son jugement anticipé et de reconnaître la *nécessité* de la laryngoscopie dans le diagnostic et le traitement des maladies de l'organe vocal. Nous ne saurions trop admirer cette loyale déclaration.

Pourquoi ce bel exemple est-il si rare ? Combien il nous console de l'indifférence et de l'hostilité érigées en système à l'égard des découvertes modernes par une certaine classe de médecins retardataires. Cependant nous verrons au chapitre de l'historique de la laryngoscopie que cette nouvelle et précieuse méthode d'investigation, née en France en 1784, puis retrouvée et perfectionnée en Allemagne, en Suisse et en Angleterre et rapportée enfin à son berceau en 1858 par Czermak et Türck, n'a plus rencontré à partir de ce moment que très-peu d'adversaires.

Trousseau donc, qui s'était livré avec prédilection à la thérapeutique des affections du larynx, reconnut en toute franchise que pour porter *sûrement* le fer ou le feu dans la glotte du vivant, par les voies naturelles, il était *absolument nécessaire d'être armé du laryngoscope*.

Il fut obligé d'avouer que l'éponge dont il se servait pour le

badigeonnage du larynx était trop volumineuse, et supportée par un manche trop court et trop peu recourbé.

Le premier, il m'encouragea à modifier la forme et la courbure de cet instrument et à enlever par arrachement des polypes laryngiens sur des malades qu'il m'avait adressés ; il me fit appliquer devant lui les topiques caustiques qu'il avait cru jadis faire pénétrer dans le larynx, tandis qu'il n'arrivait qu'à toucher l'épiglotte.

Je sollicitai, à la même époque, de Nélaton l'honneur d'opérer à sa clinique des tumeurs intra-glottiques par arrachement. Notre très-vénéré maître voulut bien y consentir et m'aider de ses savants conseils.

Plusieurs fois, dans ses leçons si justement appréciées et si suivies, il donna au laryngoscope le titre de *véritable conquête de la chirurgie moderne.*

Velpeau ne fut jamais si explicite. Il voulut bien admettre l'utilité du laryngoscope dans certains cas exceptionnels, prétendant qu'avec le doigt on pouvait souvent s'assurer de l'état du larynx. C'était chez notre grand chirurgien un parti pris contre les nouveaux instruments explorateurs. Il opposa la même fin de non-recevoir à la découverte de la rhinoscopie, arguant encore que le doigt pouvait suffire à établir le diagnostic des maladies des arrière-narines. On se souvient de l'opposition qu'il fit à l'ophthalmoscope; nous rappellerons seulement, nous qui avons été son interne, que le spéculum utérin était pour ainsi dire proscrit de la salle des femmes de son service, et qu'il professait que l'examen digital était préférable et donnait toutes les notions de la maladie utérine, sauf la couleur ; il est encore heureux qu'il convînt de cette dernière lacune !

Ces doctrines, malheureusement partagées alors par les élèves

en médecine et même par les internes, éloignèrent beaucoup de médecins français de l'étude des spécialités. Maintenant, au contraire, nous voyons avec la plus légitime satisfaction nos compatriotes venir étudier la laryngoscopie et la rhinoscopie à notre cours pratique.— Les internes des hôpitaux ont enfin compris qu'il était de toute utilité, avant d'aborder la pratique médicale, de savoir manier tous les instruments d'investigation modernes.

Plusieurs travaux ayant trait à la laryngologie ont puisé leur source à notre clinique : entre autres l'ouvrage d'Iglesias (1), la thèse inaugurale de M. le docteur Thaon (2), interne des hôpitaux de Paris, sur l'anatomie pathologique de la tuberculose. La partie de ce travail relative à la tuberculose laryngée a été faite d'après des examens nombreux que nous avons pratiqués devant le docteur Thaon ; elle reproduit les idées que nous professons. Nous citerons encore la thèse inaugurale du docteur Blanc (3) sur les cancers primitifs du larynx. Il en est d'autres dont nous parlerons dans le cours de cet ouvrage.

Outre les traités spéciaux publiés à l'étranger, surtout en Angleterre, en Allemagne et en Amérique, qui ont cité nos travaux, nous avons été très-heureux de voir les auteurs des nouveaux livres de médecine, en France, Jaccoud (4), Alfred Fournier (5), Nélaton (6), donner la plus belle des consécrations à nos recherches en les résumant dans les parties de leurs ouvrages qui ont trait aux affections laryngiennes et nasales.

Nous sommes donc convaincu que désormais les médecins et

(1) Iglésias. *De la laryngoscopia y de sus aplicaciones*, 1868.
(2) Thaon. *Recherches sur l'anatomie pathologique de la tuberculose*, 1873.
(3) Blanc. *Étude sur le cancer primitif du larynx*, 1872.
(4) Jaccoud. *Traité de pathologie interne*, 4e édit., 1875, t. I, p. 765 et suiv.
(5) Al. Fournier. *Leçons sur la syphilis*, 1873, p. 579.
(6) Nélaton. *Éléments de pathologie chirurgicale*, 1874, t. III, publié par M. le docteur Péan, p. 717.

étudiants français imiteront de plus en plus l'exemple des étrangers qui ont reconnu depuis longtemps l'utilité des études laryngoscopiques et rhinoscopiques.

Dans le but de vulgariser ces études et de les rendre plus faciles, nous avons fait reproduire dans le texte, en gravures noires, les instruments les plus usités en chirurgie et en médecine laryngoscopiques, et dans notre atlas nous avons cru très-utile de faire colorier l'image des larynx malades. Nous ne pouvons que répéter les paroles si justes de Ricord à ce sujet dans la préface de son *Traité complet des maladies vénériennes* (1) : « *J'ai la persuasion que ce qui pénètre dans l'intelligence par plu-* » *sieurs sens à la fois s'y grave plus profondément, et qu'une* » *description en présence autant que possible de la chose qu'on* » *décrit, semble toujours plus claire, et se retient mieux.* »

Que si nous avons réussi à présenter sous une forme lucide tous les faits qui se sont passés sous nos yeux tant en ville qu'à l'hopital et à notre clinique, que si nous parvenons à démontrer l'irréfragable nécessité de la laryngoscopie pour l'étude complète et le traitement efficace des affections du larynx et de la rhinoscopie pour les affections des arrière-narines, nous aurons rempli la tâche que nous nous sommes imposée.

Qu'il me soit permis de remercier ici le docteur Libermann, médecin à l'hôpital militaire du Gros-Caillou, pour le concours qu'il a bien voulu me prêter pendant plusieurs années dans l'examen et le traitement des malades à ma clinique, et M. G. Poyet, interne des hôpitaux de Paris, actuellement mon chef de clinique, qui depuis cinq ans m'a aidé pour une large part, et a contribué

(1) *Clinique iconographique de l'hôpital des vénériens*, recueil d'observations suivies de considérations pratiques sur les maladies qui ont été traitées dans cet hôpital, par M. Ricord. Paris, 1851.

à la rédaction de ce travail en prenant les observations détaillées de beaucoup de nos malades. Nous devons également des remerciments à Lackerbauer de si regrettable mémoire, car nos planches chromolithographiées sont dues à son habile pinceau.

Nous aurions pu nous contenter de donner ces figures en noir, mais la muqueuse laryngée offre une diversité si multiple de coloration selon les degrés et la nature des affections morbides, que nous avons cru indispensable de les reproduire coloriées. Ainsi, pour donner une image exacte des catarrhes laryngés de causes et de natures variées qui ne peuvent être différenciés que par la coloration de la muqueuse de certaines parties du larynx, il était nécessaire de reproduire en peinture les différentes couleurs de la muqueuse.

Nous verrons que souvent on ne peut établir le diagnostic différentiel de la syphilis, de la tuberculose au début, du cancer, de la scrofule, d'avec le catarrhe simple que d'après la teinte de la muqueuse du vestibule laryngien ou des cordes vocales.

Nous nous sommes donc attaché à donner avec le plus grand soin toutes les nuances que revêt la muqueuse dans les différentes maladies.

Notre œuvre devait paraître en un seul volume, mais le trop grand nombre de matériaux nous a obligé à la diviser en *deux monographies*. Celle que nous publions aujourd'hui se compose de deux parties.

La laryngoscopie proprement dite forme la première partie dont les principaux chapitres comprennent : l'historique, la description des appareils nécessaires à la laryngoscopie avec leurs modes d'emploi, l'image laryngoscopique dans tous ses détails et enfin l'arsenal chirurgical.

Dans la seconde partie, nous abordons la pathologie divisée en

deux sections, polypes et cancers, suivies d'un appendice renfermant la relation de quelques cas rares et intéressants.

La seconde monographie comprendra les affections catarrhales, syphilitiques, tuberculeuses et scrofuleuses, les paralysies et quelques maladies rares et non classées encore de l'organe vocal.

La rhinoscopie et la description des maladies des arrière-narines avec leur traitement termineront cette seconde monographie.

Une question importante s'est posée devant nous au sujet d'un point de rédaction de nos observations.

Devions-nous mettre en toutes lettres le nom des malades ou les initiales seulement en tête des observations ?

Nous avons longuement hésité et nous avons fini par prendre la détermination de ne publier que les noms de ceux qui étaient atteints d'affections purement accidentelles, non héréditaires et dont on n'a point à rougir, ni à se cacher.

J'ai donc mis seulement en tête des observations de polypes le nom des malades en toutes lettres, après leur en avoir en général demandé la permission.

Mais au chapitre des cancers je n'ai plus désigné les malades que par des initiales. Il en sera de même au chapitre des affections spécifiques, tuberculeuses et scrofuleuses.

Ce qui m'a décidé à faire une exception pour les polypes, c'est que plusieurs spécialistes ont nié la fréquence de cette maladie, et qu'à l'exemple de Bruns et autres, j'ai voulu aussi, sans qu'on puisse m'opposer la moindre contestation, démontrer l'erreur de ceux qui nient l'existence et la fréquence des polypes dans la cavité laryngienne.

J'aurais pu publier les 343 cas de polypes que j'ai opérés ou

vus ; je n'ai relaté que les 300 premiers afin de donner une statistique inattaquable et pour ne pas être accusé d'avoir choisi les cas les plus favorables au point de vue opératoire.

Ces observations ont été ensuite réunies dans un tableau statistique qui, sous forme de résumé, permet mieux d'en saisir l'ensemble, au point de vue des symptômes, de la marche, du traitement et de la terminaison.

J'ai fait de même au sujet des carcinomes laryngiens ; après avoir donné en détail trente-sept observations personnelles de cancer *primitif* de l'organe vocal, je les ai réunies dans un tableau synthétique.

Je ne puis terminer sans remercier ici publiquement MM. Martinet et Ad. Delahaye des soins qu'ils ont apportés à l'impression et à l'édition de cet ouvrage.

LARYNGOSCOPIE

PREMIÈRE PARTIE

CHAPITRE PREMIER

HISTORIQUE DE LA LARYNGOSCOPIE

La laryngoscopie n'est pas de date aussi récente que beaucoup de médecins le croient encore généralement.

C'est à tort que l'on a attribué à Liston les premiers essais de cet art qui, de nos jours, a atteint une si grande perfection, perfection relative, car nous le jugeons encore susceptible de progrès.

L'idée d'examiner, au moyen d'un miroir, les parties internes du cou situées trop bas pour être vues à l'œil nu, germa dès l'année 1743 dans l'esprit d'un chirurgien français très-distingué, Levret. C'est notre ami, le docteur Morell Mackenzie, de Londres, qui a pris soin de le rappeler dans son *Traité de laryngoscopie*. Nous ne pouvons faire mieux que de citer le passage de son ouvrage, que nous empruntons à la traduction de M. le docteur Nicolas (1) :

« En 1743, et probablement quelques années avant, Levret,

(1) *Du laryngoscope et de son emploi dans les maladies de la gorge*, par Morell-Mackenzie. Traduit par le docteur E. Nicolas (Paris, 1867).

» accoucheur français distingué, fut conduit, par son esprit » inventif, à imaginer beaucoup d'instruments de chirurgie. Il » cherchait principalement un moyen pour appliquer des liga- » tures sur les tumeurs polypeuses de la gorge, des fosses nasales, » des oreilles, etc., etc. (1).

» Il n'est pas nécessaire de décrire ici les instruments variés » qu'il avait inventés en faisant ses recherches, il suffira seule- » ment de faire remarquer qu'il se servait d'un spéculum diffé- » rant beaucoup des nombreux *specula oris* employés à cette » époque. Ce spéculum était formé par une plaque de métal » polie qui réfléchissait les rayons lumineux dans la direction » de la tumeur et qui, en même temps, recevait l'image de la » lésion sur sa surface réfléchissante. Il est évident que Levret » ne vit dans ce miroir qu'un simple accessoire à ce qu'il » considérait comme beaucoup plus important, c'est-à-dire sa » méthode d'appliquer les ligatures, et qu'il n'en comprit pas » la valeur comme moyen de diagnostic dans les maladies du » larynx. Ce sujet fut entièrement perdu de vue, et ce ne fut » que cinquante ans plus tard qu'il excita de nouveau l'atten- » tion. »

Il est vrai que rien ici ne nous démontre que Levret parvint à voir la glotte, mais c'était un premier pas de fait vers la laryngoscopie, un premier jalon planté qui pouvait conduire à la découverte de ce nouveau moyen de diagnostic. Indépendamment de Levret (1743), et bien avant Liston (1840), nous devons citer Bozzini, Senn, Babington, Bennati et le mécanicien Selligue, dont nous allons résumer les travaux. Bozzini, de Francfort-sur-le-Mein, produisit une grande sensation en Allemagne en annonçant, dès 1804, qu'il avait trouvé un système avec lequel il prétendait éclairer tous les canaux du corps humain. En 1807, il publia un ouvrage ayant pour titre : « *Le* » *conducteur de la lumière*, ou description d'un appareil simple » devant servir à éclairer les cavités et les *interstices* du corps

(1) *Mercure de France*, 1743, p. 2434.

» humain à l'état vivant. » Ainsi que cela arrive d'ordinaire, le public s'enthousiasma d'abord pour la nouvelle découverte, à laquelle on attribua la possibilité de montrer au praticien les affections internes ayant pour siége les intestins et les poumons eux-mêmes ! Peu à peu, la nouvelle découverte tomba dans l'oubli, dont se rendit coupable la Faculté de Vienne, ainsi que nous l'apprend Mackenzie (1), à qui nous empruntons ces détails. En effet, Bozzini ayant présenté son invention à cette Académie, celle-ci jugea que l'inventeur était arrivé à des conclusions prématurées, et *que pour l'expérimenter on ferait peut-être une dépense que l'on aurait lieu de regretter plus tard;* que d'ailleurs on ne pourrait examiner que des parties peu importantes ou exiguës du corps humain, et que la partie éclairée était si peu étendue (son diamètre ayant un pouce au plus), qu'une personne qui ne connaîtrait pas d'avance exactement la partie qu'on soumettrait à son examen, ne pourrait dire quelle partie du corps aurait été présentée à ses regards (Salzburg, *Med. Chir. Gaz.*, 23 février 1807).

Ainsi donc, une misérable question d'argent et un parti pris d'avance, deux causes qui encore maintenant font rejeter tant d'idées nouvelles, ont retardé de cinquante ans une découverte humanitaire. Je dis découverte, car ici elle existait réellement, attendu que l'instrument dont se servit Bozzini ressemble beaucoup, quant au spéculum, à l'instrument dont se servirent Avery et Garcia cinquante ans plus tard, et, en l'examinant avec soin, on reconnaît qu'avec cet instrument, convenablement dirigé, on peut, sur quelques sujets, parvenir à voir la glotte.

Il est facile, du reste, de s'en convaincre en consultant la description de cet instrument. Il consiste en deux parties essentielles : 1° une sorte de lanterne; 2° une collection de tubes métalliques (*specula*) destinés à être introduits dans les différents canaux du corps.

(1) *Loc. cit.*

La lanterne, en forme de calice, était en fer-blanc ; au centre se trouvait une petite bougie de cire. Le haut de l'appareil était couvert, mais une large ouverture à la partie supérieure et plusieurs trous à la base fournissaient un courant d'air suffisant pour la combustion de la bougie. Cette dernière était fixée dans un tube de métal et poussée en haut par un ressort semblable à celui employé dans la lampe de Palmer. Sur les côtés de l'appareil, il y avait deux trous arrondis placés vis-à-vis, l'un plus large que l'autre. Au plus petit était fixé un oculaire, au plus large, le spéculum était adapté. La flamme de la bougie était juste au-dessus du niveau de ces deux ouvertures. L'orifice du spéculum (tube de fer-blanc ou d'argent poli) était toujours de la même grandeur, mais le diamètre du tube variait suivant le canal dans lequel il devait être introduit. L'appareil avait 13 pouces de haut, 2 d'avant en arrière et 3 d'un côté à l'autre. Ces dimensions furent jugées nécessaires afin qu'il y eût un espace suffisant pour que la bougie brûlât avec fermeté et que la lanterne ne devint pas trop chaude. L'oculaire était réglé de manière que toutes les parties étaient cachées à l'œil, à l'exception de celles que devait éclairer le spéculum. On remarquera que la lanterne, doublée d'étain à l'intérieur, constituait, de fait, deux miroirs concaves, l'un en avant et l'autre en arrière de la bougie. Le réflecteur postérieur (si cette expression peut être employée) était percé d'un trou pour recevoir l'oculaire, et l'antérieur d'un autre trou pour le spéculum.

Il est inutile d'entrer dans des détails sur les différents canaux pour lesquels ce « *simple appareil* » était recommandé ; mais la citation suivante prouvera que toutes les conditions nécessaires pour un examen laryngoscopique étaient parfaitement comprises par Bozzini (*Thérapeutique de Hufeland's*, vol. XVII, p. 116) :

« Si quelqu'un désire examiner une partie de la gorge par » une ligne brisée (c'est-à-dire non en ligne droite) ou une » partie située derrière le palais ou dans la partie postérieure

» des narines, les rayons lumineux doivent être brisés et un » miroir devient nécessaire pour l'éclairage et la réflexion. » En se servant de la lumière réfléchie, Bozzini employait un spéculum divisé en deux par une cloison verticale, de sorte qu'en réalité il y avait deux canaux et deux miroirs : l'un devait porter la lumière sur la partie à examiner, l'autre recevoir l'image de cette partie.

Nous savons maintenant que cette disposition est tout à fait inutile, car un seul miroir suffit pour les deux buts proposés. La figure ci-jointe montre le spéculum de Bozzini; on lui trouvera une grande ressemblance avec l'instrument inventé plus tard par Avery et Garcia (fig. 1).

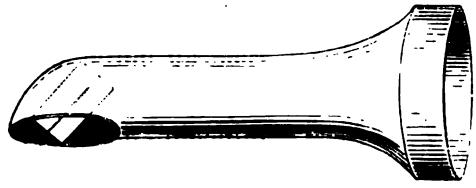

FIG. 1. — Spéculum de Bozzini.

Nous omettons à dessein de parler ici des essais que Cagniard de Latour tenta en 1825, et qui sont rapportés dans le n° 225 de l'*Institut*. Ces essais ne donnèrent aucun résultat.

En 1827, le docteur Senn, de Genève, tenta, mais infructueusement, de voir le larynx d'une petite malade affectée d'une dysphagie considérable et d'une dyspnée qui menaçait ses jours. Le seul point intéressant de ce fait consiste en ceci : que Senn se servit pour son essai d'examen d'un petit miroir avec lequel il entrevit la possibilité de voir la glotte, et qu'il jugea que si cette méthode d'investigation ne lui avait pas donné de résultats, c'est qu'il l'avait employée sur un enfant, tandis que sur une grande personne il serait peut-être parvenu à voir le larynx. Les essais de Babington, au contraire, méritent beaucoup plus d'attirer notre attention. En effet, tandis que Senn trouvait un miroir avec lequel il essayait de voir la glotte, Babington trouvait un laryngoscope, c'est-à-dire un ensemble d'instruments

avec lesquels il parvenait à voir le larynx, instrument qu'il présenta à Londres à la Société huntérienne, et qui ressemble entièrement au laryngoscope actuellement en usage. Deux miroirs étaient employés par ce médecin : l'un, le plus petit, était destiné à recevoir l'image du larynx ; l'autre, le plus grand, à concentrer les rayons solaires sur le premier.

Le malade était assis le dos tourné au soleil, et, tandis que le miroir éclairant (*une loupe ordinaire*) était tenu de la main gauche, le miroir du larynx (*un verre recouvert d'une couche de mercure*) était introduit par la main droite.

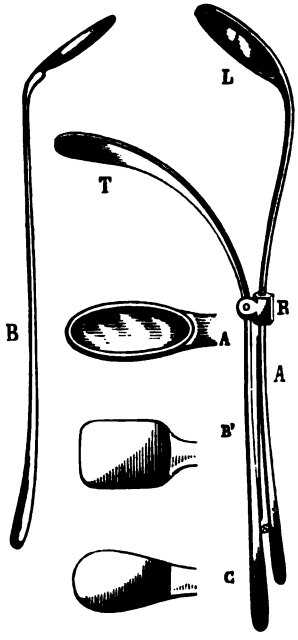

Fig. 2. — Spéculum laryngien de Babington (*).

Par un mécanisme très-simple, un dépresseur de la langue était relié au miroir du larynx, et, par ce moyen, une des plus sérieuses difficultés de la laryngoscopie était sur le point d'être surmontée.

Un ressort était fixé entre les deux tiges du miroir du larynx et la spatule, de sorte qu'en pressant les deux poignées, la langue se trouvait déprimée (fig. 2).

Plus tard (entre 1825 et 1839), le docteur Babington abandonna sa combinaison attrayante de miroir et de spatule, et fit construire des miroirs qui ressemblent parfaitement à ceux que l'on emploie maintenant. Ces miroirs étaient d'acier poli comme ceux actuellement en usage et inclinés sur les tiges par un angle de 120 degrés.

Quoique le docteur Babington ait employé son laryngoscope sur beaucoup de malades, on ne connaît pas d'obser-

(*) L, miroir laryngien ; T, spatule ; R, articulation réunissant le miroir et la spatule ; S, ressort maintenant les deux parties écartées l'une de l'autre ; A', miroir vu de face ; B, ce miroir et sa tige vu de profil ; B', le même vu de face ; C, miroir oval.

vations de faits physiologiques ou de cas pathologiques étudiés par lui.

Ces instruments diffèrent peu de ceux que nous employons actuellement, et si Babington ne fit pas faire un plus grand pas à la laryngoscopie, il faut en attribuer la cause au pays même, l'Angleterre, où le soleil se voit si rarement.

Nous omettions, en effet, de dire que le praticien opérait à la lumière solaire, tenant son miroir réflecteur à la main, autre cause venant encore s'opposer à la réussite parfaite.

En 1832, Bennati, à Paris, parvenait à voir les cordes vocales au moyen d'un instrument construit par un mécanicien nommé Selligue, atteint de phthisie laryngée.

Trousseau et Belloc, dans leur ouvrage sur la phthisie laryngée, rapportent ce fait, et ils entrevoient les résultats que pourra donner plus tard le nouvel instrument, tout en reconnaissant et en notant son insuffisance actuelle.

Ils firent même quelques tentatives pour examiner des larynx au moyen d'un instrument qu'ils avaient fait construire et dont ils ne donnent pas la description. « Il eût été, disent-ils, fort » important sans doute d'avoir, pour examiner le larynx, des » moyens analogues à ceux que le spéculum nous a fournis. » Depuis plusieurs années, nous nous occupons de la confection » d'un *speculum laryngis*. On connaît celui de M. Selligue, très- » ingénieux mécanicien qui, atteint lui-même d'une phthisie » laryngée, dont il est complétement guéri, exécuta, pour son » médecin, un spéculum à deux tubes, dont l'un servait à porter » la lumière sur la glotte, et l'autre servait à rapporter à l'œil » l'image de la glotte, réfléchie dans un miroir placé à l'extré- » mité gutturale de l'instrument. M. Samson, coutelier, rue de » l'École-de-Médecine, nous a confectionné un spéculum d'après » un mécanisme analogue à celui de M. Selligue. Cet instru- » ment, dont il ne faut pas s'exagérer l'utilité, est d'une appli- » cation très-difficile, et il n'est guère plus d'un malade sur dix » qui puisse en supporter l'introduction. »

Nous verrons, dans le courant de cet ouvrage, que Trousseau

réforma plus tard sa manière de voir, et qu'un des premiers, il m'encouragea à employer le laryngoscope actuel.

Dans notre thèse inaugurale (1861), nous ne commencions l'historique de la laryngoscopie qu'en 1840, donnant principalement à Liston l'honneur de l'invention du laryngoscope.

Voici, disions-nous, ce que Liston écrivait en 1840, dans sa *Chirurgie pratique*, p. 417 : « Ulcération de la glotte et œdème » de la glotte... L'existence de ce gonflement peut souvent être » constaté par un examen attentif fait avec les doigts, et la vue » des parties peut être obtenue quelquefois avec un spéculum, » tel que le miroir des dentistes fixé au bout d'une longue tige, » préalablement chauffé dans l'eau chaude, introduit la sur- » face réfléchissante tournée en » bas et très-profondément dans » la gorge. »

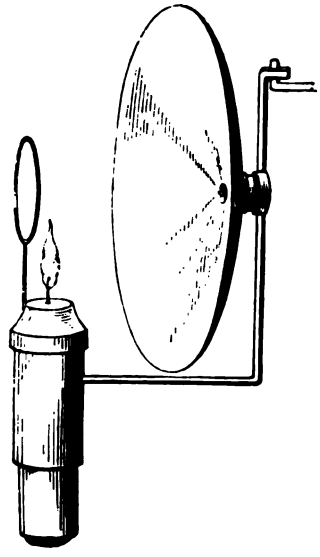

Fig. 3. — Appareil photogénique d'Avery.

Ces quelques lignes suffisent pour prouver que, contrairement à l'assertion de Türck, Liston employait le laryngoscope dans *des cas d'affections morbides*.

En 1844, Warden, d'Édimbourg, tentait de voir la glotte en l'éclairant avec un prisme, et n'obtint que des résultats discutables (fig. 3).

La même année, Avery, de Londres, arrivait à une solution beaucoup plus satisfaisante. Comprenant tous les avantages de la lumière artificielle, il se servit d'un réflecteur métallique concave de cinq pouces de diamètre. Ce réflecteur, percé d'un trou central pour la vision, s'adaptait à la tête de l'opérateur par un système rappelant celui des masques d'escrime. Une combinaison ingénieuse de vis permettait de le déplacer latéralement et de bas en haut. Une tige coudée passant derrière ce miroir supportait

une bougie renfermée dans un étui et poussée par un ressort; la flamme de la bougie était calculée pour que son sommet arrivât un peu au-dessous du trou central; au devant de la bougie était un anneau destiné à recevoir le spéculum (fig. 4), qui ressemblait identiquement à celui de Bozzini. L'appareil complet pesait près d'une livre.

Malgré les résultats que lui donna cet instrument, Avery ne vulgarisa pas sa découverte, dont on n'eut connaissance dans le monde médical qu'après celles de Türck et de Czermak.



FIG. 4. — Spéculum d'Avery.

Dix ans après Avery, en 1855, M. Manuel Garcia s'occupa du laryngoscope, afin de poursuivre ses études physiologiques sur la voix humaine; je transcris ici un passage de sa brochure, pour montrer à quel résultat il était arrivé : « Ma » méthode, dit-il, consiste à placer un petit miroir, fixé à un long » manche convenablement recourbé, au sommet du pharynx » d'un sujet; celui-ci doit se tourner vers le soleil, de façon que » les rayons lumineux tombant sur le petit miroir puissent être » réflétés sur le larynx...

» Au moment où le sujet sur lequel on expérimente prend » une inspiration profonde, l'épiglotte se trouvant redressée, » laisse voir la série des mouvements suivants : les cartilages » aryténoïdes s'écartent par un mouvement latéral extrêmement » libre; les ligaments supérieurs s'effacent contre les ventri- » cules, les ligaments inférieurs, bien qu'à un moindre degré, » se retirent aussi dans ces mêmes cavités, et la glotte, large et » béante, se présente dans des dimensions telles, qu'on découvre » en partie les anneaux de la trachée. Malheureusement, *le tiers* » *antérieur de la glotte au moins reste masqué par l'épiglotte.* »

Ces intéressantes découvertes furent interrompues par les brouillards de Londres. M. Garcia eut alors recours à M. Wil-

liamson pour obtenir une lumière artificielle vive, la lampe à huile ne lui donnant qu'une lumière insuffisante. Ce chimiste lui indiqua celle que fournit la chaux en combustion dans le mélange d'hydrogène et d'oxygène.

Mais ces tentatives échouèrent; la lumière électrique ne lui réussit pas mieux. Il fut donc réduit à ne se servir des miroirs laryngiens qu'aux rares apparitions du soleil. Le premier miroir dont il se servit lui fut fourni par Charrière fils. C'était un simple miroir de dentiste.

M. Garcia voyait donc tout ce qui se passait dans toute la partie *postérieure* de la glotte; mais la *partie antérieure, l'attache commune des cordes vocales en avant, échappait à sa vue.*

Deux ans après, c'est-à-dire en 1857, le professeur Türck, de Vienne, se livrait à des recherches laryngoscopiques, d'abord sur des cadavres, puis sur des malades de son service à l'Hôpital général. Ce ne fut que le 9 avril 1858 qu'il fit part de ses recherches à la Société impériale et royale des médecins de Vienne, et le 14 mars 1859 seulement, il communiqua *quelques observations d'affections morbides du larynx, reconnues au moyen du spéculum laryngo-pharyngien.*

Déjà Czermak, professeur à Pesth, avait publié dans la *Gazette hebdomadaire* de Vienne, du 27 mars, un article sur le miroir laryngien, et M. Störk, de Vienne, le premier, faisait connaître, le 20 décembre 1858, deux cas pathologiques pour démontrer *la valeur pratique du miroir laryngo-pharyngien.*

Pendant que Türck continuait ses études au moyen des rayons solaires, Czermak, de son côté, voulant s'affranchir des nombreux inconvénients inhérents à l'emploi de cette lumière, cherchait à utiliser l'éclairage artificiel, et employait dans ce but l'ophthalmoscope de Ruete.

Des perfectionnements furent successivement apportés à cet éclairage, au moyen de réflecteurs plus ou moins appropriés, jusqu'à ce qu'enfin M. Moura-Bourouillon eut l'heureuse idée de les remplacer par l'éclairge lenticulaire, au moyen d'une simple loupe fixée au devant d'une lampe modérateur ordinaire.

Ainsi donc, le laryngoscope n'est pas de date aussi récente qu'on le croit généralement, car l'idée de cet instrument doit remonter à Bozzini (qui peut-être s'inspira de Levret), et son exécution à Babington. Cependant, c'est à Liston que nous devons les premières règles de la laryngoscopie, c'est-à-dire la description de la manière dont on doit placer le miroir pour l'exploration laryngée.

Le signal parti de l'Angleterre fut entendu de la docte Allemagne. Türck et Czermak, suivant les traces de Liston et de Garcia, vinrent en France nous faire connaître le résultat de leurs travaux.

Ils nous montrèrent les parties profondes du larynx, et même les anneaux de la trachée.

On voyait distinctement toutes les parties de la glotte et le merveilleux mécanisme des cordes vocales, mais l'appareil de Türck était très-lourd, très-incommode et très-coûteux. Czermak le simplifia d'une façon très-ingénieuse, le rendit portatif et à l'usage de tous les praticiens.

Enfin, Moura remplaça le réflecteur concave par une lentille biconvexe au-devant de la flamme, entre le malade et la lampe, et donna à cet instrument le nom de *pharyngoscope*.

C'est de cet instrument que nous nous servons journellement. Nous lui avons fait subir quelques modifications qui le rendent plus maniable et nous en donnons plus loin la description.

CHAPITRE II

DESCRIPTION DES APPAREILS NÉCESSAIRES A LA LARYNGOSCOPIE

Nous donnerons d'abord la description du laryngoscope proprement dit, et ensuite celle de tous les appareils employés à son éclairage.

§ I. — LARYNGOSCOPES OU MIROIRS LARYNGIENS

Le laryngoscope est un petit miroir plan, fixé au bout d'une tige métallique, selon un angle déterminé.

Sous la main des médecins allemands, il revêtit les formes les plus variées. Ainsi, Türck se servit d'abord de miroirs oblongs, puis ovales, puis ronds; Czermak, le premier, en fit construire de quadrangulaires à angles arrondis.

Presque tous ces miroirs étaient en acier poli ou en cuivre argenté. Plus tard, on en fit en verre étamé entourés d'un cadre en packfong. Ceux-ci sont préférables aux premiers; ils s'altèrent moins, ne s'oxydent pas, donnent une image naturelle et sont d'un entretien facile.

C'est pour obvier à ces inconvénients que dans ces derniers temps, on proposa de construire des miroirs dont la sertissure serait en caoutchouc. Ces miroirs, grâce à leur monture, mauvaise conductrice de la chaleur, devaient se refroidir plus lentement que les précédents; de plus, le caoutchouc se moulant exactement sur la glace, la détérioration de l'étamage par infiltration de la salive du malade, et de l'eau chaude dans laquelle on trempe le miroir, devait se produire bien plus lentement. Ces

essais, n'ayant pas répondu aux espérances fondées sur eux, sont aujourd'hui complétement abandonnés.

Les dimensions du laryngoscope sont variables. Pour Türck, l'axe longitudinal des miroirs ovoïdes varie de 18 à 30 millimètres, leur plus grande largeur de 11 à 20 millimètres, et le diamètre des miroirs ronds de 13 à 22 millimètres. Czermak veut qu'ils aient une dimension de 14 à 30 millimètres; c'est aussi notre avis et celui des laryngoscopistes français. Du reste, tous les observateurs sont d'accord que les grands miroirs sont plus avantageux que les petits. Cependant, quand les amygdales sont très-développées, il faut prendre un petit miroir, afin de pouvoir le placer derrière elles.

Dans un autre cas, lorsque l'épiglotte est très-inclinée en arrière, ou mal conformée, ainsi que nous le verrons souvent, dans le courant de ce livre, on doit se servir d'un petit miroir elliptique dont la tige est soudée à l'une des extrémités, et on le porte profondément dans le pharynx, afin d'éclairer l'attache antérieure des cordes vocales inférieures.

La tige du laryngoscope est en métal rigide, mais assez flexible pour qu'on puisse lui donner les courbures nécessaires.

Dans les miroirs ronds, elliptiques ou ovales, l'endroit où la tige est soudée au miroir importe peu; mais dans le laryngoscope quadrangulaire, il faut la souder à l'un des angles. Nous ne croyons pouvoir faire mieux que de donner ici le dessin des laryngoscopes dont nous nous servons habituellement (fig. 5 et 6).

Les Anglais et les Allemands se servent de préférence des miroirs ronds.

Une question importante à résoudre est la détermination de l'angle sous lequel le miroir doit être incliné sur sa tige.

Les laryngoscopes fabriqués en Allemagne ont un angle d'ouverture de 130 à 135 degrés. Cependant Türck, après avoir fait des expériences comparatives très-nombreuses et très-précises, dans le but de déterminer l'angle de jonction,

a indiqué 120 à 125 degrés comme étant l'angle le plus convenable (1).

Pour Czermak, la fixation de cet angle est variable : « Malgré » sa rigidité, la tige est flexible ; on peut » donc à volonté changer l'angle formé » par le miroir et la tige, ou même » donner une légère courbure à la tige » s'il est besoin, pour l'introduction

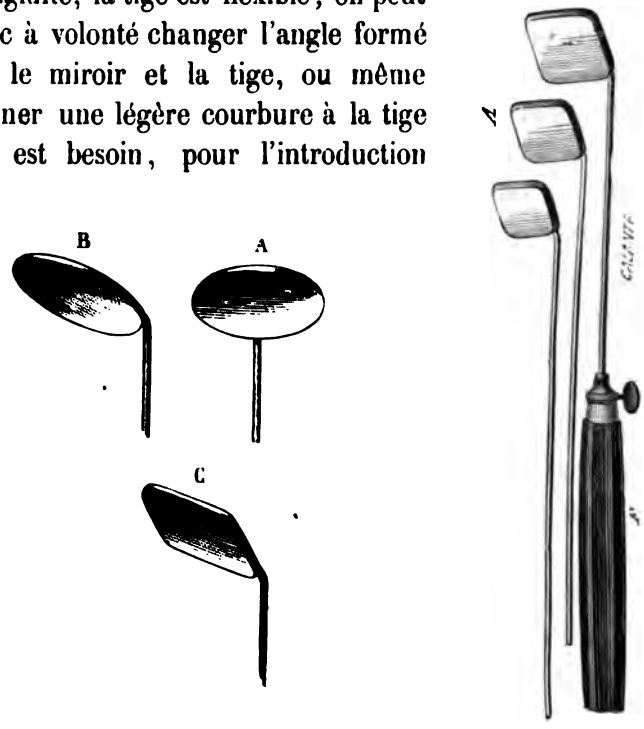

FIG. 5 et 6. — Jeu de miroirs laryngiens. — *a*, miroir rond ; *b*, miroir ovale ; *c*, miroir rectangulaire.

» et le maintien du miroir (2). » (Pl. III de Czermak, fig. 7.)

Moura est, au contraire, de l'avis de Türck (3). Les recherches directes faites sur le vivant l'ont amené à ne se servir que de laryngoscopes inclinés de 115 à 120 degrés. Nous employons nous-même journellement le miroir de 120 degrés, que nous trouvons plus facile à appliquer. La longueur de la tige du laryngoscope est de 12 à 15 centimètres; de la grosseur d'un

(1) *Zeitschr. der k. k. Gesellschaft der Aerzte*, n° 26 (26 juin 1858).

(2) *Du laryngoscope et de son emploi en physiologie et en médecine* (Czermak, édit. française, 1860).

(3) *Traité pratique de laryngoscopie et de rhinoscopie* (Moura, 1864).

stylet de trousse, elle est fixée dans un petit manche de bois ou d'ivoire de 7 centimètres, perforé pour la recevoir, et muni d'une vis qui sert à raccourcir ou à allonger cette tige.

Indépendamment de ces miroirs d'un usage journalier, nous devons encore mentionner diverses sortes de miroirs répondant à des indications particulières.

C'est ainsi que l'on a construit des miroirs gradués en millimètres pour avoir les dimensions de la glotte. Les mesures obtenues avec cet instrument sont loin d'être exactes.

Fig. 7. — Miroir laryngien de Czermak.

Fig. 8. — Miroir laryngien avec son manche percé de part en part, permettant d'allonger ou de raccourcir la tige.

Fig. 9. — Miroir gradué pour déterminer les dimensions de la glotte.

En 1859, le docteur Wertheim fit construire des laryngoscopes concaves ou grossissants. Türck eut également la même idée. Bien d'autres après eux firent des recherches analogues; mais jusqu'à présent tous ces essais ont été infructueux, ce qui, du reste, est facile à comprendre si l'on songe qu'un miroir concave donne l'image grossie d'un objet situé à une distance déterminée, que dans le larynx il n'y a pas deux parties situées sur le même plan, et que l'organe se déplace en totalité en haut et en bas.

Le grossissement de l'image laryngienne pouvait rendre de

grands services pour la démonstration et pour examiner d'une façon plus approfondie certaines affections catarrhales ou ulcéreuses; aussi, avons-nous fait quelques recherches dans cette voie. Après avoir fait construire des miroirs laryngiens concaves à long foyer, nous avons dû renoncer à ce moyen, et aujourd'hui nous nous contentons d'examiner l'image donnée par le miroir au moyen d'une simple lunette de Galilée, à très-court foyer, construite exprès dans ce but.

On a inventé aussi des miroirs destinés à remédier à certains vices de conformation du fond de la bouche; on en a construit d'échancrés pour embrasser la luette à sa base; enfin, on en a fait avec une poche dorsale destinée à loger cet organe qui, dans certains cas de longueur excessive, vient former son image dans le miroir et empêche tout examen laryngoscopique.

Nous terminerons en disant que le succès de l'examen dépend beaucoup moins de tous ces détails dans la construction du miroir que de la dextérité de l'opérateur.

§ II. — INSTRUMENTS EMPLOYÉS POUR ÉCLAIRER LE LARYNGOSCOPE

Les premiers essais de laryngoscopie eurent lieu à l'aide de la lumière solaire, qui donna des résultats satisfaisants, mais qui rendait le médecin tributaire des caprices du temps.

Türck et Garcia, pour leurs premiers essais, se servirent de cet éclairage, que nous appellerons naturel, par opposition aux autres éclairages tirant leurs sources de lumières artificielles. Nous réserverons donc à ces derniers moyens le titre d'éclairage artificiel, et nous verrons que c'est à Czermak que revient tout le mérite de l'avoir le premier utilisé.

Éclairage solaire ou naturel. — Lorsque le soleil est près de l'horizon, soit à cause de l'heure de la journée, soit à cause de la saison, il suffit de placer le malade en face du soleil et d'envoyer directement dans sa bouche un petit faisceau de rayons lumineux au moyen d'un écran percé d'un trou. Mais

comme il est très-rare de pouvoir agir ainsi, on a cherché à imprimer aux rayons du soleil une direction favorable à l'éclairage du laryngoscope.

Il suffit pour cela d'une petite glace ordinaire sur laquelle on reçoit les rayons solaires. On la place sur un meuble, sur une fenêtre ou sur un appui quelconque, et on l'incline de façon à réfléchir les rayons horizontalement, ou mieux obliquement, de haut en bas. Le malade, assis le dos tourné au soleil, regarde

FIG. 10. — Examen laryngoscopique pratiqué avec la lumière solaire.

le miroir pendant que le faisceau lumineux, convenablement dirigé vers le fond de la bouche, éclaire vivement le laryngoscope.

Ce faisceau lumineux ne doit pas avoir une étendue plus grande que celle de la bouche du malade largement ouverte, afin qu'il ne puisse frapper ses yeux pendant l'examen laryngoscopique.

Si le miroir qui réfléchit la lumière du soleil est trop grand, il est facile d'appliquer sur sa surface réfléchissante une feuille de papier percée d'un trou de 50 millimètres de diamètre environ.

Au lieu d'une petite glace, Cusco a eu l'heureuse idée d'employer l'appareil à réflexion du microscope solaire. Cet appareil consiste en une glace rectangulaire articulée avec une plaque de

cuivre qui se trouve munie d'un trou central, et fixée à la fenêtre d'une chambre obscure. Cette glace se meut dans tous les sens à l'aide de deux vis de rappel, et envoie à travers le trou de la plaque de cuivre un faisceau lumineux de la grandeur de la bouche.

On pourrait avoir recours à un appareil ingénieux, mais très-coûteux, connu sous le nom d'*héliostat*.

C'est un mouvement d'horlogerie qui fait varier l'inclinaison du miroir au moyen d'une tige à laquelle celui-ci est fixé, et qui conserve aux rayons solaires réfléchis une direction constante.

Éclairage indépendant de la lumière solaire ou artificiel. — Il est évident que si la laryngoscopie était restée tributaire des rayons solaires, elle n'eût jamais conquis le rang qu'elle occupe aujourd'hui, avec juste raison, dans la science médicale; elle n'eût pas mérité le titre de véritable conquête de la chirurgie moderne que lui a décerné publiquement, et depuis longtemps, le professeur Nélaton à l'Hôpital des cliniques dès l'année 1862.

C'est à Czermak que revient tout le mérite d'avoir eu l'idée,

FIG. 11. — Premier essai de Czermak.

le premier, d'utiliser la lumière artificielle et d'en faire une application méthodique.

Dès le principe, il approchait, autant que possible, de la bouche largement ouverte, la flamme d'une lampe. Il tenait

d'une main, entre ses yeux et la flamme, un miroir plan rectangulaire, de dimensions suffisantes pour garantir ses yeux contre la lumière et pour donner une image de son pharynx éclairé; l'autre main dirigeait le miroir laryngien.

« La figure 11 représente cette disposition. La lumière de » la lampe passe au-dessous du bord inférieur du miroir plan, » puis passant entre les deux mains, arrive par la bouche sur le » miroir laryngien. »

Trouvant cet éclairage insuffisant, il en chercha un autre plus puissant.

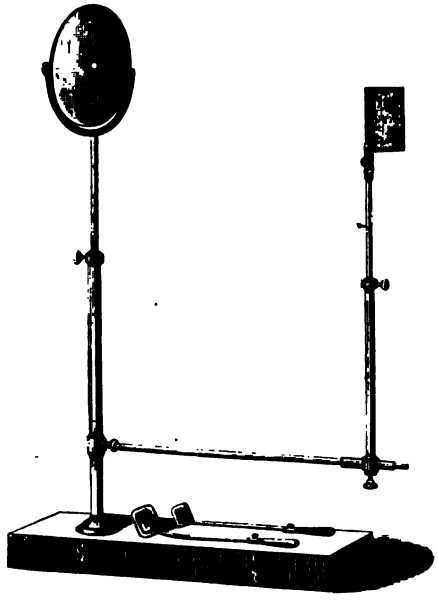

Fig. 12. — Appareil d'autolaryngoscopie et de démonstration. La boîte sert de support. Le miroir rond est percé d'un trou et est concave. Le miroir carré fixé à la tige par une charnière est plan.

« L'emploi dans l'ophthalmoscopie du miroir concave percé, » comme moyen d'éclairage, m'avait engagé, dit-il, à faire » usage de l'ophthalmoscope de Ruete ; plus tard, j'ai fait con- » struire un appareil particulier destiné à l'autolaryngoscopie et » à la démonstration (fig. 12).

» La figure fait comprendre le mode d'emploi de cet appareil. » Les rayons, qui proviennent d'une lampe forte, tombent sur le

» miroir d'éclairage concave qui les concentre dans l'arrière-
» bouche de la personne qui s'examine elle-même (voyez les
» lignes à traits continus —).

» Le laryngoscope placé contre la luette renvoie le cône
» lumineux en bas sur les parties que l'on doit examiner, et
» donne leur image réfléchie après les avoir éclairées.

» La personne qui s'examine elle-même se regarde dans le
» miroir carré; l'observateur étranger que l'on veut rendre

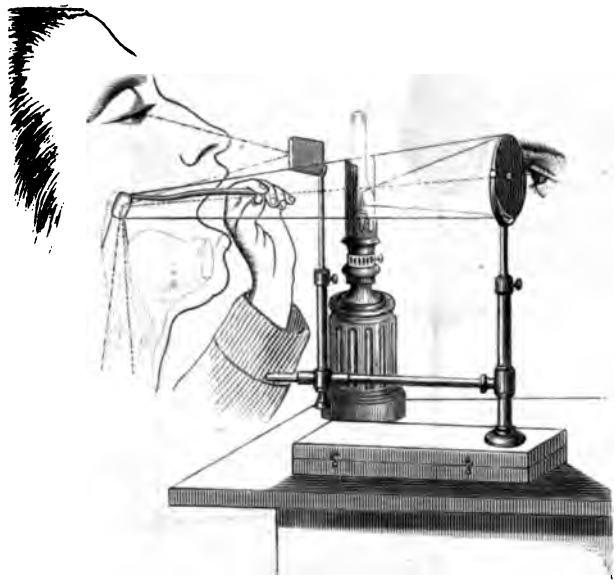

FIG. 13. — Figure indiquant la marche des rayons lumineux dans le miroir laryngien.

» témoin des recherches faites sur soi-même, place son œil
» devant l'ouverture centrale du miroir d'éclairage.

» En examinant la marche des rayons indiqués par lignes
» ponctuées, on peut se convaincre facilement que les deux
» observateurs ne voient jamais absolument la même image dans
» le miroir laryngien, parce que leurs axes visuels ne forment
» pas les mêmes angles avec la surface réfléchissante du miroir
» laryngien.

» Cet angle est plus obtus dans l'autolaryngoscopie que dans
» l'observation faite sur autrui. Dans le premier cas, on verra

» toujours plutôt les parties situées en arrière, et dans le second » cas, celles placées en avant. Ainsi, par exemple, dans la » figure 13, les simples points indiquent des rayons provenant » de la trachée et dirigés, après avoir été réfléchis sur le miroir » laryngien, à travers l'ouverture centrale du miroir d'éclairage » dans l'œil de l'observateur étranger. Les rayons indiqués, au » contraire, par une suite de points et de traits (—.—.—.—.), » arrivent des parties postérieures du larynx et parviennent » à l'œil de la personne qui s'examine elle-même, après avoir » subi une double réflexion, l'une sur le miroir carré, l'autre » sur le miroir laryngien. Cependant il existe, bien entendu, » des points nombreux que les deux observateurs peuvent exa- » miner simultanément (1). »

L'éclairage du larynx par une lumière artificielle était un problème résolu, et l'appareil utilisé par Czermak remplissait parfaitement le but qu'il s'était proposé. Cependant, commode pour la démonstration et l'auto-laryngoscopie, il était trop difficile à manier dans la pratique journalière. Czermak eut donc l'idée de le remplacer par un réflecteur concave fixé sur une des parties de la tête de l'opérateur. Pour arriver à ce but, il le tint attaché sur son front au moyen d'un bandeau (fig. 14). Plus tard, il renonça à ce moyen et adopta le réflecteur concave monté sur un manche de bois qu'on place entre ses dents (fig. 15). Cette monture présente plusieurs inconvénients.

FIG. 14. — Bandeau frontal de Kramer.

Les mâchoires se fatiguent vite à vouloir retenir l'appareil immobile; la salive coule le long du manche, et il est difficile de parler au malade. On voit mal la direction que l'on imprime

(1) Czermak, *loc. cit.*

au laryngoscope, et enfin, on ne peut confier l'instrument aux médecins qui désireraient examiner le malade après vous.

Le bandeau frontal de Kramer qui sert aussi à l'ophthalmoscope nous paraît moins incommode. Le miroir concave est fixé à la tête de l'opérateur au moyen d'un ruban un peu large muni d'une boucle, le miroir lui-même est articulé au moyen d'une genouillère, de façon qu'on puisse le diriger dans tous les sens.

La monture à lunettes (fig. 16) de Stellwag et Semeleder est encore préférable aux précédentes. Il en est de même de l'appareil de Duplay, qui peut se manier comme le précédent, et au besoin être monté sur un manche tenu à la main.

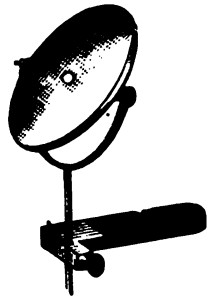

Fig. 15. — Réflecteur monté sur un manche pour être tenu entre les dents.

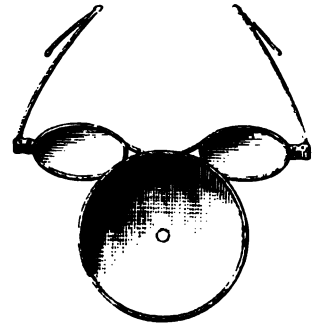

Fig. 16. — Réflecteur à lunettes de Semeleder.

Charrière inventa un autre moyen de fixer le réflecteur en le maintenant sur la tête de l'observateur, au moyen d'un ressort analogue à celui du masque d'escrime. Mais au bout d'un certain temps, le ressort perd de son élasticité, et ne suffit plus à maintenir le miroir dans la position voulue. En outre, il est désagréable, pour ne pas dire douloureux, pendant un examen prolongé, de se sentir la tête serrée par ce ressort.

L'emploi des miroirs réflecteurs concaves offre des inconvénients, qui ont engagé les laryngoscopistes à les remplacer par des moyens d'éclairage plus commodes. Lorsque ces réflecteurs sont fixés à l'opérateur, si celui-ci fait un mouvement, soit qu'il

veuille modifier l'éclairage, soit qu'il veuille faire place à un autre opérateur, le laryngoscope n'est plus éclairé.

Cet inconvénient trouble l'observateur au début des études laryngoscopiques. Plus tard cependant, lorsque l'on a acquis une certaine habileté, cette mobilité de l'éclairage peut devenir la source d'avantages précieux, puisque l'on peut éclairer à son gré telle ou telle partie du miroir laryngien en imprimant des mouvements volontaires au réflecteur.

Lorsqu'on examine un malade avec le réflecteur concave, on est obligé de regarder avec un œil très-près de l'instrument, derrière son trou central. Il en résulte pour un grand nombre d'observateurs de la gêne et du trouble dans la perception de l'image laryngienne. La vision est en effet moins complète avec un seul œil qu'avec les deux.

Le centre non étamé du réflecteur détermine aussi dans le milieu de l'image une tache noire d'autant plus apparente que ce centre non étamé est plus étendu.

Moura remédia à ces inconvénients en faisant usage d'un réflecteur plein, c'est-à-dire sans trou central, et en le plaçant au devant du front. Cette disposition lui permettait de voir l'image avec les deux yeux. Ce même laryngoscopiste s'est servi de réflecteurs percés de deux trous, un pour chaque œil.

On a inventé plusieurs sortes d'appareils pour rendre le réflecteur indépendant des mouvements de l'opérateur. Les uns sont fixés à une table (Cusco) ; d'autres à une chaise (Türck), ou à la lampe elle-même (Tobold).

L'intensité de la lumière peut être considérablement augmentée par l'addition soit de lentilles, soit d'une boule de verre remplie d'eau, placées entre le réflecteur et la lampe (fig. 17).

Que les réflecteurs soient fixés sur le médecin, qu'ils soient fixés aux objets environnants, qu'ils soient pleins, qu'ils soient percés d'un trou à leur centre ou bien de deux trous excentriques, leur maniement est toujours le même.

La surface réfléchissante du miroir doit être tournée du côté

du malade que l'on fait asseoir devant soi. De même que pour l'examen ophthalmoscopique, la source de lumière est placée sur le côté du malade, et l'on interpose un écran entre la lumière et lui, de façon que son visage demeure dans l'obscurité. On peut se passer d'écran en mettant la lumière en arrière et au-dessus de la tête du sujet.

Ces dispositions prises, on dirige le réflecteur de façon que

Fig. 17. — Appareil de Tobold.

l'image de la flamme vienne se peindre sur le voile du palais, et bien éclairer l'isthme du gosier.

Lorsque le pharynx est bien éclairé, on applique seulement alors le laryngoscope.

Pour obtenir le meilleur éclairage, il faut que le voile du palais soit situé au foyer principal. En cet endroit, la lumière est éclatante, mais ses dimensions sont petites, et l'examen peut être rendu difficile par les mouvements du malade ou du médecin. En effet, le miroir seul reçoit la lumière, et la moindre déviation dans un sens quelconque entraîne son obscurité. Il est donc préférable d'éclairer le pharynx au moyen de foyers secondaires,

soit en avant, soit en arrière du foyer principal. Ce que l'on perd en intensité de lumière, on le regagne en étendue. Il est inutile de faire remarquer, d'après ce que nous venons de dire, qu'on aura d'autant plus de facilité pour faire un bon examen que les dimensions du miroir concave seront plus grandes.

Toutes choses égales d'ailleurs, nous donnons la préférence aux réflecteurs concaves isolés du médecin ; nous sommes en cela de l'avis de Türck : « Le miroir concave, dit le professeur de Vienne, reste fixe dans la position qu'on lui donne, et laisse à la tête de l'expérimentateur l'entière liberté de ses mouvements, tandis que les autres appareils, supportés par la tête, sont moins fixes et moins commodes. » Nous n'avons rien à ajouter à cette appréciation, sinon qu'il est préférable, suivant nous, de fixer directement le réflecteur sur la lampe, ainsi que le fait Tobold.

Éclairage lenticulaire. — Les réflecteurs concaves avaient toujours laissé l'examen laryngoscopique entre les mains de quelques observateurs à cause des difficultés de leur emploi.

Le docteur Moura, frappé des inconvénients inhérents à l'emploi de ces instruments, surtout pour les débutants, et désirant avant tout rendre les études laryngoscopiques accessibles à tous, a cherché à les remplacer par un appareil plus simple, et en même temps plus portatif. Se rappelant que les lentilles biconvexes jouissaient des mêmes propriétés optiques que les réflecteurs, c'est-à-dire que leurs foyers étaient les mêmes, savoir : foyer principal, foyers conjugués ou secondaires, foyers virtuels, nôtre confrère eut l'idée d'éclairer la bouche du malade avec le foyer lenticulaire.

Il n'y avait plus qu'à chercher une lentille de grandeur et de foyer convenables et à la fixer sur la lampe.

L'appareil de Moura se compose d'une lentille de 4 à 5 centimètres de diamètre ; son foyer principal est d'environ 7 centimètres ; de même que toutes les lentilles, elle a des foyers secondaires qui servent à l'éclairage. On la place à une distance de 8, 10, 12 centimètres de la flamme, soit sur un pied isolé, soit

sur un support fixé à la lampe par un mécanisme auquel son inventeur a donné le nom de *porte-loupe* ou *porte-pharyngoscope*. Cet appareil se compose d'un collier de cuivre et d'une tige articulée ou à deux branches. Le collier, en forme de pinces courbes, se fixe solidement autour de la galerie de la lampe au moyen de deux ressorts. La convexité du collier porte d'un côté une pièce dans laquelle est reçue la branche verticale de la tige articulée, et une vis permet de l'élever ou de l'abaisser à volonté. Cette branche verticale est elle-même unie à l'aide d'une charnière à sa base horizontale, laquelle s'introduit à frottement dur dans un tube d'acier muni d'une mortaise à vis. C'est dans cette mortaise que se fixe la lentille.

On peut ainsi faire mouvoir la lentille dans tous les sens, l'éloigner ou la rapprocher de la lampe, et porter l'image focale de la flamme à des distances très-variables.

Cette image est d'autant plus vive qu'elle se rapproche davantage du foyer principal.

Du côté opposé à la lentille est adapté au collier un petit porte-écran qui sert à préserver les yeux du médecin et à concentrer les rayons lumineux sur la lentille.

Tel que nous venons de le décrire, cet appareil est un peu lourd, et ne peut être adapté sur toutes les lampes à huile ou à gaz. Pour remédier à ces inconvénients, voici l'appareil que j'ai fait construire, et dont je me sers depuis douze ans.

Je n'en donne ici qu'une description succincte, priant le lecteur de vouloir bien se reporter aux planches qui terminent ce volume, où il trouvera le dessin de notre appareil monté et démonté.

Notre appareil (fig. 18) se compose d'un collier pouvant s'adapter à toutes les lampes, quelles que soient leurs dimensions, et maintenu solidement au moyen de vis de pression latérales *t*. Sur ce collier se fixe, au moyen de la vis *n*, une tige *f* pouvant s'allonger pour faire varier à volonté la distance focale de la lentille *a*. Cette lentille, supportée par la tige *s*, peut s'élever ou s'abaisser et être maintenue dans la position voulue, grâce à la vis *h*. La

genouillère *c* permet de l'incliner dans tous les sens. *b* est un miroir pour l'autolaryngoscopie. Il s'incline en avant et en arrière, tournant autour des points *o* comme axes. *l* est une pièce portant un écran *i* destiné à protéger les yeux de l'observateur contre la lumière de la lampe.

Pour se servir de notre appareil d'éclairage, au lieu de placer la lampe en arrière et sur l'un des côtés du malade, comme avec le réflecteur, on la place au contraire au devant de la bouche du sujet à une distance qui varie depuis 15 jusqu'à 20 centimètres, selon le foyer de la lentille.



Fig. 18. — Notre appareil laryngoscopique monté sur une lampe modérateur.

On dirige le foyer lumineux sur la bouche largement ouverte. Le médecin se place derrière le petit écran et regarde à droite et à gauche de la lentille, ou même par dessus la flamme de la lampe avec un seul œil, ou mieux encore avec les deux à la fois.

A l'aide de ce même appareil, l'examen peut encore se faire d'une autre manière. La lampe et la lentille qu'elle supporte étant placées derrière ou au-dessus de l'épaule du médecin, le malade assis à 70 ou 80 centimètres de la lentille, l'observateur regardera l'image laryngoscopique comme dans l'éclairage solaire. Nous devons dire cependant que de cette façon, l'éclairage est beaucoup moins brillant.

Quel que soit le mode d'emploi de la lentille, il faut faire placer le malade de manière que l'axe visuel du médecin rencontre perpendiculairement le fond de la bouche éclairée un peu obliquement par les rayons lenticulaires.

Notre appareil, tel que nous venons de le décrire, a été construit pour s'adapter à des lampes modérateurs brûlant de l'huile ordinaire; mais on peut aussi l'adapter à une lampe à gaz.

Avec les appareils que nous venons de décrire, il sera toujours difficile de faire une exploration laryngoscopique sur un malade couché. Nous avons rempli cette indication en faisant

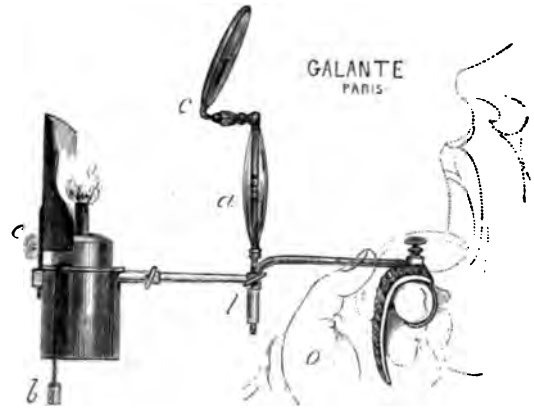

Fig. 19. — Appareil laryngoscopique dit *photophore*.

construire par Galante un appareil spécial éclairé à volonté par une lampe dite à essence minérale, ou par une bougie en paraffine dont la flamme est toujours tenue au même niveau par un ressort à boudin contenu dans la partie inférieure d'un tube où la bougie est enfermée (fig. 19).

a est une lentille destinée à réunir dans le pharynx du malade les rayons lumineux émanés de la lampe *e* chargée d'essence minérale, ce qui permet de l'incliner en tout sens sans aucun inconvénient; *c* est un miroir autolaryngoscopique.

La langue du malade, que le médecin doit tenir hors de la bouche pour que l'examen puisse se faire convenablement, est

fixée en *o* par l'opérateur, avec le pouce de la main même qui soutient tout l'appareil.

Cet appareil peut aussi être monté sur un support à coulisse qui se visse sur la boîte qui le renferme, et peut alors servir de laryngoscope ordinaire. Grâce à la lampe à essence minérale, le médecin appelé auprès d'un malade ne perd pas un temps précieux à faire préparer une table, une lampe, etc.

Je crois inutile de décrire ici tous les appareils lenticulaires qui ont été construits ; leur maniement est le même, ils ne diffèrent que par leur plus ou moins grande simplicité. Les uns sont à loupes biconvexes, les autres à loupes plans-convexes ; les uns n'ont que des écrans, les autres des réflecteurs métalliques concaves qui servent en même temps d'écrans. Ces réflecteurs, disons-le en passant, n'ajoutent rien à l'intensité de la lumière, ils ont de plus l'inconvénient de s'échauffer plus rapidement qu'un écran de carton, atteignent une température plus élevée et deviennent une gêne pour l'observateur.

Sources de lumière. — Les sources de lumière proprement dites sont de différentes natures.

La lumière artificielle peut être empruntée à des lampes brûlant, soit de l'huile ordinaire, soit de l'huile lourde, soit des huiles minérales, telles que le schiste ou le pétrole.

Nous nous servons toujours d'une lampe modérateur ordinaire dont le bec a 20 millimètres de diamètre. La lumière que nous obtenons ainsi est parfaitement suffisante pour un examen approfondi, et même pour une opération. Elle n'est pas aussi blanche que celle que l'on peut obtenir avec le pétrole ; mais, avec elle, les tissus conservent à l'œil presque la même coloration qu'à la lumière diffuse, et, de plus, on n'a pas à redouter les accidents si communs avec le pétrole qui, en outre, a une odeur désagréable.

Ce que nous venons de dire pour le pétrole est applicable aux huiles lourdes et au schiste, qui donnent une lumière intense, mais fumeuse.

Le gaz hydrogène carboné, ou gaz ordinaire, procure une très-

belle lumière, mais qui a le désavantage de produire une chaleur considérable pouvant incommoder l'observateur. Cependant, cet inconvénient disparaît en partie si l'on se sert d'un réflecteur; aussi est-ce dans ce cas seul que nous le recommandons.

Pour montrer le larynx à un grand nombre d'assistants, une source considérable de lumière est indispensable, surtout si parmi eux se trouvent des débutants.

Nous avons essayé tour à tour la lumière du magnésium en ignition, la lumière électrique, la lumière oxhydrique ou de Drummond.

La lumière magnésienne est d'une blancheur éblouissante et incommode beaucoup les yeux du malade; il en est de même de la lumière électrique. De plus, la lumière au magnésium est d'un prix de revient excessif. Elle nécessite une lampe spéciale (lampe de J. Solomon) dont un mouvement d'horlogerie très-compliqué est la base. C'est, en effet, par ce mouvement que les fils de magnésium se dévident à mesure qu'ils sont brûlés; il faut que l'appareil soit parfaitement réglé, autrement la lumière fait défaut immédiatement. Enfin, la combustion du magnésium produit une fumée intense qui remplit bientôt la pièce dans laquelle on opère. C'est avec cette lumière que nous avons tenté sans résultats très-satisfaisants de prendre des photographies du larynx vu au laryngoscope.

Les inconvénients que nous reprochons à la lumière magnésienne se retrouvent en partie lorsqu'on se sert de la lumière électrique, qu'il n'est possible de régler qu'avec des instruments de précision dont le médecin n'a généralement pas l'habitude, et qui sont aussi très-coûteux.

Il n'en est plus de même de la lumière de Drummond, qui consiste en un mélange d'hydrogène et d'oxygène enflammé et projeté sur un cylindre de chaux qui atteint un degré d'éclat extraordinaire.

Cette lumière est d'un maniement facile et n'offre aucun

danger, si l'on se sert du chalumeau construit par Dubosc sur les données de notre savant ami H. Debray.

Nous ne croyons pouvoir faire mieux que d'intercaler ici un passage des *Annales de chimie et de physique* (3e série, t. LXV), passage dans lequel le médecin trouvera non-seulement la description de l'appareil dont nous nous servons à notre dispensaire, mais encore le moyen de préparer l'oxygène et l'hydrogène nécessaires au fonctionnement de l'appareil :

« L'usage de la lumière électrique, dit M. H. Debray, présente des difficultés qui en ont jusqu'ici limité l'emploi. Il faut, en effet, pour la produire, une pile d'un nombre considérable d'éléments, et elle ne possède pas la stabilité d'éclat que l'on recherche dans toute lumière. Mais dans beaucoup de cas, une lumière moins vive pourrait encore rendre d'utiles services, si l'on parvenait à la produire d'une manière plus commode et moins dispendieuse que celle de la pile.

» J'ai fait construire par M. Dubosc un petit appareil à lumière de Drummond qui me paraît atteindre ce but. Placé dans l'appareil photogénique de cet habile opticien, à la place de la lampe à huile, il permet en effet de réaliser toutes les expériences de projection qu'on a coutume de faire dans les cours publics avec la lumière électrique, à défaut des rayons solaires. Avant d'en donner la description, je crois nécessaire de déclarer que je n'ai aucune espèce de prétention à l'invention des diverses parties qui le composent; j'ai seulement cherché à simplifier les moyens déjà existants de produire cette lumière à peine employée en France, et à en rendre l'usage plus pratique.

» *Description de l'appareil.* — Il se compose de deux parties : le support et le chalumeau. Le support est formé par une colonne creuse portée par un pied massif; dans son axe se meut, à l'aide d'une crémaillère, une tige à l'extrémité supérieure de laquelle on ajuste à frottement doux une virole de cuivre destinée à recevoir un cylindre de chaux (fig. 20).

» Le chalumeau se compose de deux tubes concentriques munis d'un robinet à leur partie inférieure, sur lesquels s'ajuste à

frottement un bec recourbé, composé également de deux tubes concentriques. Comme la partie droite de ce bec a une hauteur de quelques centimètres, on pourra l'enfoncer plus ou moins dans la partie inférieure du chalumeau et régler ainsi la hauteur de son orifice. Le tube intérieur amène l'oxygène, le tube extérieur le gaz de l'éclairage ou l'hydrogène pur suivant la commodité de l'opérateur.

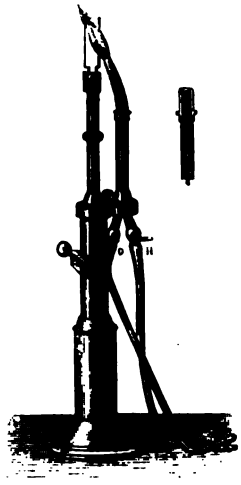

Fig. 20. — Chalumeau de H. Debray pour la lumière oxhydrique de Drummond.

» Les robinets qui les amènent sont marqués des lettres O et H. Le chalumeau porte, en outre, une queue latérale qui glisse à coulisse dans une pièce de cuivre supportée par la colonne. On peut ainsi approcher à volonté l'ouverture du chalumeau du cylindre de chaux.

» Pour se servir de l'appareil, on fait d'abord arriver le gaz de l'éclairage ou l'hydrogène, on l'enflamme et l'on ouvre le robinet de l'oxygène. Le dard incliné tombe sur la chaux, que l'on soulève jusqu'au moment où le point touché sort à 15 ou 20 millimètres de la base supérieure du cylindre. Au bout de quelques secondes, la chaux a pris son maximum d'éclat si la proportion des gaz est convenable. On la règle d'ailleurs à l'aide des robinets. Le bec du chalumeau étant très-oblique par rapport à la chaux, la partie brillante peut envoyer tous ses rayons vers la lentille sans rencontrer l'extrémité du chalumeau. Il n'y a donc aucune perte de lumière. Quant au maniement de l'instrument, il est naturellement sans danger, puisque les gaz sont absolument séparés.

» Le robinet H est mis en communication par un caoutchouc avec le conduit qui amène le gaz de l'éclairage ou avec l'extrémité du tube abducteur d'un appareil à hydrogène qui peut fournir ce gaz d'une manière continue et en grande quantité.

L'oxygène est contenu, soit dans un gazomètre ou, ce qui est souvent plus commode, dans un sac de caoutchouc d'une capacité de 50 à 60 litres, placé dans une caisse de bois, et sur lequel, à l'aide d'une planche mobile, on exerce un effort de quelques kilogrammes.

Appareil à hydrogène. — L'appareil dont je me sers produit l'hydrogène au fur et à mesure de la consommation. Il a été décrit dans les *Annales* par MM. H. Sainte-Claire Deville et Troost, qui en ont fait usage dans leurs belles recherches sur les densités des vapeurs; mais, pour ne point renvoyer le lecteur au volume qui contient leur travail, j'en rappellerai ici la description.

FIG. 21. — Appareil pour la préparation de l'hydrogène.

Il se compose de deux flacons tubulés à leur partie inférieure, de 5 à 6 litres de capacité, et dont les tubulures sont réunies par un large tube de caoutchouc. L'un d'eux est rempli de zinc grenaillé qui repose sur un lit de charbon en fragments, assez épais pour maintenir le métal au-dessus du niveau de la tubulure; il est fermé à sa partie supérieure par un bouchon traversé par un tube à robinet. L'autre flacon est rempli au trois quarts d'acide chlorhydrique du commerce, étendu d'assez d'eau pour cesser d'être fumant.

Le flacon A étant rempli de zinc, on verse l'acide dans le flacon B; le robinet R étant ouvert, l'acide chlorhydrique, au contact du zinc, dégage de l'hydrogène qui chasse peu à peu l'air du flacon A; quand on suppose que tout l'air a été expulsé,

on ferme le robinet R. Le gaz hydrogène, continuant à se dégager, chasse peu à peu l'acide dans le flacon B, et l'action s'arrête dès que le niveau de l'acide est le même que celui du charbon. Quand on voudra se servir de l'appareil, on ouvrira le robinet R, l'acide, par sa différence de niveau, chassera l'hydrogène, en en produisant de nouveau dès qu'il y aura contact avec le métal.

Si l'on continue le dégagement du gaz pendant longtemps, le flacon s'échauffe un peu et de la vapeur d'eau peut se condenser dans le tube abducteur, elle y forme un index qui détermine une intermittence dans le dégagement de l'hydrogène, et partant dans l'éclat de la lumière. On évite cet inconvénient en faisant descendre l'ouverture du tube abducteur de 5 à 6 centimètres au-dessous du bouchon, et en le perçant latéralement près du bouchon d'une petite ouverture.

Si l'eau se condense, elle retombe toujours vers l'ouverture inférieure sans nuire à la régularité du dégagement. Il n'est pas utile de dessécher ou de laver le gaz; on met directement le tube abducteur en communication avec la tubulure à hydrogène du chalumeau.

Préparation de l'oxygène. — Nous nous sommes souvent servis, M. H. Saint-Claire Deville et moi, de la décomposition du chlorate de potasse par la chaleur, dans des conditions où cette opération n'offre aucun danger, pour obtenir rapidement et commodément de grandes quantités d'oxygène; c'est ce procédé que je recommande, malgré son prix de revient relativement élevé.

Supposons qu'il s'agisse de remplir un sac de caoutchouc de de 50 à 60 litres d'oxygène, on fait un mélange de 200 grammes de chlorate de potasse et de 200 à 300 grammes d'oxyde de manganèse *calciné*, concassé en poudre grossière ou mieux en petits grains, que l'on introduit dans une cornue de verre d'un demi-litre de capacité. Le col de cette cornue communique par un caoutchouc, avec un large tube qui va plonger dans un flacon-laveur contenant une dissolution faiblement alcaline, destinée à retenir au besoin les traces de chlore; de la

seconde tubulure du flacon part un tube abducteur que l'on met directement en communication avec le sac de caoutchouc complétement dégonflé, dès que l'oxygène commence à se dégager.

On chauffe la cornue d'abord au-dessous, puis latéralement quand le dégagement se ralentit. Si le sac de caoutchouc est muni d'un robinet de section suffisante, on n'a à craindre, dans l'intérieur de l'appareil, aucune pression capable de déterminer le dérangement ou la rupture, l'opération marche d'elle-même sans qu'on ait à s'en occuper.

On est averti que tout l'oxygène est dégagé, quand il cesse de passer des bulles dans le flacon-laveur; on ferme alors le sac de caoutchouc.

La décomposition s'effectue très-facilement en opérant sur 1 kilogramme ou $1^{kil},500$ de chlorate de potasse dans une bouteille de fer, munie d'un large canon de fusil qui remplace le col de la cornue; on conduit encore l'opération comme précédemment. Il faut seulement prendre des ouvertures aussi larges que possible pour éviter toute augmentation de pression intérieure, car ici le dégagement sera très-rapide.

Nous recommandons l'emploi de l'oxyde de manganèse *calciné*, parce que cette opération a dépouillé ce corps de son eau, de son acide carbonique et de son azote, et surtout parce qu'elle a sûrement détruit toutes les matières organiques (charbon, etc.) qui s'y trouvent souvent accidentellement mélangées. Il nous est arrivé plusieurs fois, en préparant de l'oxygène avec de grandes quantités de manganèse, d'obtenir un gaz explosible au commencement de l'opération, par suite de la présence non prévue de ces matières dans notre manganèse. L'inconvénient serait bien plus sérieux encore avec le chlorate de potasse, car si le manganèse apportait avec lui quelques minces fragments de bois, de paille, etc., la combustion vive de ces matières dégageant subitement une énorme quantité de gaz, suffirait pour produire l'explosion de l'appareil.

On n'a rien à craindre au contraire avec l'oxyde calciné. Il

faut bien remarquer que le même oxyde de manganèse peut servir indéfiniment. Il suffit de le laver pour le séparer du chlorure de potassium et de le sécher pour le rendre propre à une nouvelle opération. Ce procédé, exécuté dans les conditions les plus désavantageuses au point de vue du prix de revient, donne l'oxygène à 2 centimes le litre au plus. Comme il suffit de 40 litres d'oxygène par heure en employant le gaz d'éclairage, la dépense ne s'élève donc pas à plus de 80 centimes pour cet intervalle de temps. Elle est donc insignifiante, surtout auprès de la dépense qu'aurait occasionnée l'emploi de la pile. L'hydrogène dépense pour un même effet lumineux moins d'oxygène que le gaz d'éclairage, mais comme il est plus cher que ce dernier, il est moins avantageux. »

Nous nous servons donc à notre clinique de l'appareil de notre ami H. Debray, modifié par Molteni pour se placer dans une lanterne spéciale que cet habile constructeur a faite sur nos indications.

Avant de décrire cette lanterne, nous croyons devoir parler ici des différents appareils oxhydriques que nous avons employés, en indiquant les inconvénients qui nous ont conduit à faire construire la lanterne dont nous nous servons actuellement.

Dès le début de notre pratique nous nous servions d'une lanterne que nous avait construite Galante (fig. 22). Le cône de chaux C, complétement immobile, était maintenu par une griffe B, fixée elle-même dans la paroi postérieure de la lanterne. C'était par un système très-compliqué d'écrou que l'on élevait et que l'on abaissait le chalumeau pour régler la lumière. Le tube A, beaucoup trop court, ne permettait qu'à un petit nombre d'observateurs de se placer près du médecin, dont la tête se trouvait près d'un foyer de chaleur intense. Tout l'appareil était posé sur une table immobile, au-dessous de laquelle étaient placés les ballons d'hydrogène et d'oxygène. Le malade était assis sur un tabouret de piano, dont il fallait à chaque instant faire varier la hauteur.

Je remplaçai cet appareil défectueux par l'appareil de Debray

placé dans l'appareil photogénique de Dubosc. Cette lanterne, montée sur quatre colonnes de cuivre, présentait à sa partie antérieure un tube de 70 centimètres, aux deux extrémités duquel étaient placées deux fortes lentilles, la première plan-convexe, la seconde biconvexe, dont les foyers étaient calculés pour que les rayons lumineux n'eussent une



Fig. 22. — Notre premier appareil à lumière oxhydrique.

divergence que de quelques centimètres à une distance de 50 centimètres environ de l'extrémité du tube.

De cette manière, le pharynx du malade était seul éclairé comme avec l'appareil précédent (on sait que si l'on n'éclaire qu'un seul point, ce point se détache beaucoup plus nettement), et les yeux du sujet n'étaient pas frappés par les rayons lumineux, ce qui aurait pu lui faire faire des mouvements involontaires et intempestifs.

Cet appareil présentait un autre avantage : Le tube étant dévissé, on pouvait le remplacer par une boule montée sur un pied, remplie d'eau, faisant l'office de lentille. De plus, dans le cas où l'on n'avait pas d'oxygène à sa disposition, une lampe à gaz ordinaire placée dans la lanterne et dont les rayons lumineux étaient concentrés sur cette boule remplie d'eau suffisait pour



FIG. 23. — Lanterne de Dubosc éclairée par le gaz. Une boule de verre pleine d'eau remplit l'office de lentille.

éclairer le pharynx du malade d'une façon assez intense pour montrer son larynx à quelques assistants. La fig. 23 représente la disposition de l'appareil.

Avec l'appareil de Debray, le maniement de la lumière elle-même était très-commode, mais il était toujours aussi difficile de placer le malade à la hauteur voulue. Nous avions donc

installé notre lanterne sur un grand pied photographique, dont la table s'élevait et s'abaissait à volonté au moyen d'une crémaillère dont la manivelle, située sur le côté, était parfaitement accessible à la main de l'opérateur.

Grâce à ce système, la lanterne était abaissée et élevée en masse, et il n'était nullement besoin de déranger le malade, que l'on faisait asseoir sur une chaise fixée au sol, en face de soi, à 40 ou 50 centimètres environ au-devant du tube.

La longueur du tube ne permettait toujours qu'à un petit nombre d'assistants d'observer l'image laryngienne en même temps qu'au professeur. Il fallait donc donner à ce tube une longueur bien plus grande, mais il fallait aussi renoncer à se servir du pied photographique, dont la manivelle ne se trouvait plus à la portée du médecin, qui ne pouvait plus alors élever ou abaisser rapidement la lanterne. Il était obligé de laisser ce soin à un aide, ce qui amenait des tâtonnements et une perte considérable de temps.

Me rappelant la lanterne que j'avais vue fonctionner à la clinique de M. Mackenzie, à Londres, je fis alors construire par Molteni l'appareil dont je donne ici les dessins et la description.

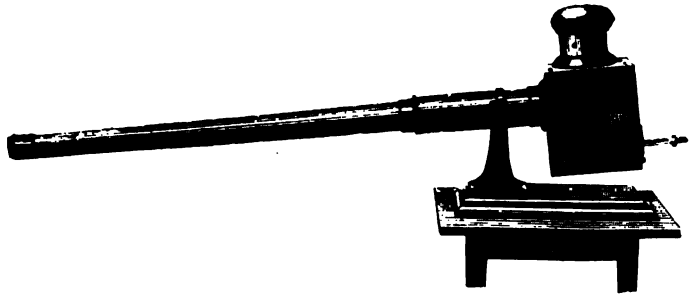

Fig. 24. — Ensemble de l'appareil que nous avons fait construire par Molteni pour l'éclairage du laryngoscope.

Notre appareil (fig. 24) se compose de deux parties principales : le tube, la lanterne.

Le tube, d'une longueur de deux mètres, permet à un grand nombre d'assistants de se placer les uns derrière les autres et

de voir en même temps. Muni d'une loupe biconvexe à son extrémité antérieure et d'une loupe plan-convexe à l'extrémité vissée à la lanterne, nous avons encore fait placer deux diaphragmes dans sa longueur, qui contribuent à donner une lumière plus nette tout en retirant fort peu de son intensité. La ongueur et le poids de ce tube ont été calculés pour faire contre-poids à la lanterne, de telle sorte que celle-ci, basculant



Fig. 25. — Le même appareil ayant pivoté autour d'un axe vertical passant entre ses deux montants de fonte.

autour de son pied comme axe, garde indifféremment toutes les positions qu'on juge nécessaires de lui donner. L'observateur, placé à l'extrémité du tube, se sert du tube même comme de levier pour élever ou abaisser la lanterne. Avec notre appareil nous pouvons éclairer un point placé à terre ou à 1 mètre 80 centimètres du sol, la lanterne placée sur une table ayant 1 mètre de hauteur.

De plus, nous n'avons plus à nous occuper de la position

du malade et s'il est trop à gauche ou trop à droite. L'appareil pivote en entier autour d'un axe vertical passant entre les deux montants de fonte qui supportent la lanterne (fig. 25).

La lanterne, d'une très-petite dimension, eu égard à la longueur du tube, est surmontée d'une vaste cheminée percée de plusieurs trous. Elle est en réalité composée de deux lanternes concentriques (fig. 26). L'enveloppe interne, construite en forte

FIG. 26. — Le même appareil montrant la disposition du chalumeau et de la craie. Le tube est incliné pour éclairer un point très-rapproché du sol.

tôle destinée à résister à la chaleur intense que développent l'hydrogène et l'oxygène en combustion, est entourée à une distance de quelques centimètres par une enveloppe de bois mauvaise conductrice de la chaleur. De plus, l'air compris entre les deux enveloppes venant à s'échauffer, il s'établit un véritable

tirage qui le renouvelle sans cesse, grâce aux trous dont sont percées et la cheminée et la base de l'enveloppe externe.

La paroi postérieure de la lanterne est percée d'une ouverture par laquelle pénètrent les deux tubes adducteurs d'hydrogène et d'oxygène.

Ces deux tubes de métal sont fixés sur une tige métallique que l'on peut élever ou abaisser, pousser en avant contre la lentille, ou éloigner en entraînant avec elle le chalumeau de H. Debray et la tige qui supporte le crayon de chaux. De cette façon, le chalumeau et la chaux gardent toujours leurs positions respectives, que l'on peut du reste faire varier au moyen d'un écrou que l'on voit (fig. 26) à la base de la tige qui supporte le crayon de chaux. Derrière la lanterne se trouve une vis de pression qui sert à maintenir le chalumeau dans la position qu'on a jugé nécessaire de lui donner. Derrière cette vis sont les deux tubes adducteurs d'hydrogène et d'oxygène avec leurs robinets respectifs.

Tout l'appareil doit être placé sur une table de 1 mètre de hauteur environ, et aussi près que possible du bord de cette table pour ne pas entraver les mouvements d'abaissement du tube.

En résumé, avec l'appareil dont nous nous servons, nous avons résolu le problème suivant : *obtenir une lumière aussi éclatante que celle du soleil, tout en la rendant très-mobile sans la moindre fatigue pour le malade et pour le médecin.*

Cependant il est nécessaire de se servir quelquefois d'une lumière un peu moins intense ; il est facile dans ces cas de fermer un peu le robinet à oxygène ou de faire passer les rayons à travers un verre bleuté fixé au devant de la lentille antérieure.

La présence des lentilles donne aux rayons une chaleur telle qu'elle n'incommode le malade en aucune façon et maintenant le miroir, préalablement chauffé, à une température convenable pour prolonger l'examen.

Si d'un côté cette lumière a l'inconvénient de donner une coloration trop blanche aux tissus, d'un autre côté la lumière

des lampes ordinaires leur donne une teinte trop rouge. Avec la première nous avons l'immense avantage de voir les détails les plus minutieux, et aussi nous pouvons éclairer par transparence des parties qui restent dans l'ombre avec la seconde.

D'ailleurs, une grande habitude permet de redresser par le raisonnement l'erreur qu'on peut commettre *à priori* en jugeant telle partie du larynx trop blanche ou trop rouge, selon qu'on s'est servi de la lumière oxhydrique ou de la lumière que donne la lampe chargée d'huile ordinaire.

Nous répéterons ici que les planches de notre atlas ont été coloriées d'après l'éclairage que donne notre appareil lenticulaire monté sur une lampe à huile végétale ordinaire.

Nous avons comparé à plusieurs reprises, sur le même sujet, la coloration des tissus obtenue par l'éclairage à l'huile et au gaz oxhydrique, et nous avons essayé autant que possible de nous rapprocher de la coloration que donne la lumière diffuse.

CHAPITRE III

MÉTHODE LARYNGOSCOPIQUE

Nous connaissons maintenant le laryngoscope ou miroir laryngien ; nous avons vu les formes qu'il a prises entre les mains des laryngoscopistes des différentes nations, les diverses inclinaisons des miroirs sur leurs tiges, les dimensions exactes de ces miroirs. Nous venons de passer en revue les principales sources de lumière qui ont été mises à contribution pour son éclairage, et nous avons décrit les principaux appareils destinés à concentrer et à décupler l'intensité de ces lumières pour arriver à l'éclairer brillamment.

Nous allons voir comment le laryngoscope doit être manié, c'est-à-dire appliqué au fond de la bouche après que le pharynx aura été éclairé suffisamment par l'un des appareils décrits dans le chapitre précédent. Rendre très-lumineux le pharynx d'un sujet, placer convenablement le miroir pour voir son larynx, c'est là ce qui constitue la méthode laryngoscopique.

Modes d'emploi du miroir laryngien. — Après avoir éclairé le fond de la bouche ouverte au moyen de l'un des appareils que nous venons de décrire, on procédera à l'application du miroir laryngien de la manière suivante :

On saisit le manche du laryngoscope comme une plume à écrire, en ayant eu soin de faire chauffer l'instrument afin de le mettre à la température de l'arrière-bouche du malade, sinon l'air chaud expiré ternirait bien vite sa surface réfléchissante. Le laryngoscope est chauffé, soit en le plongeant dans de l'eau chaude, soit en promenant sa surface brillante au-dessus de la

flamme d'une lampe ou d'une simple bougie. On essuie bien le miroir et l'on juge de sa température en l'appliquant sur la main ou sur la joue, car trop chaud il brûlerait la muqueuse palatine, trop froid il se ternirait vite et ne permettrait pas un examen suffisamment prolongé.

Türck, pour combattre le refroidissement rapide, avait intercalé dans ses miroirs une couche d'un corps mauvais conducteur de la chaleur, une couche d'asbeste ou amiante. Il renonça à ce moyen, qui donnait au miroir un volume beaucoup trop considérable.

Nous avons vu plus haut qu'avec la lumière oxhydrique, le refroidissement du miroir dans la bouche du malade se faisait beaucoup plus lentement. Avec un peu d'habitude, on arrive à connaître très-facilement le degré de chaleur le plus élevé qui puisse être supporté, afin de laisser l'instrument dans la bouche pendant assez longtemps sans être obligé de le retirer pour le chauffer à nouveau.

On recommande au malade d'ouvrir largement la bouche et de tenir la tête immobile et droite.

Les appuis-tête qui ont été proposés à cet effet sont inutiles et gênent le malade et l'opérateur.

Cependant, la chaise à appui-tête des photographes peut rendre quelques services lorsqu'on a à examiner des malades indociles ou des enfants. Elle peut surtout être utile dans le cas d'opération.

Il est une condition aussi essentielle à l'examen que l'immobilité, c'est la direction de la tête par rapport à l'axe du tronc. La tête doit être maintenue dans cet axe, il faut qu'elle reste bien droite; ce n'est qu'à cette condition qu'on parvient à bien éclairer le voile du palais, ses piliers et la paroi postérieure du pharynx. Nous verrons que ce n'est que dans quelques cas particuliers que le malade doit renverser la tête en arrière.

Lorsqu'on s'est assuré que tout l'isthme du gosier est rendu bien lumineux par l'éclairage de l'appareil dont on a fait choix, on invite le malade à pousser sa langue hors de la bouche. Avec

le pouce et l'index de la main gauche, recouverts d'un linge fin, on la saisit pour empêcher le malade de la rentrer au moment de l'introduction du miroir, que l'on tient de la main droite. La langue doit être prise doucement, ce n'est que si le malade fait des efforts pour la retirer qu'on la maintiendra plus vigoureusement.

Ces préparatifs terminés, on introduit dans la bouche le miroir, en dirigeant sa surface réfléchissante en bas, parallèlement à la surface de la langue.

Dans cette position, le manche et la tige du miroir sont presque perpendiculaires à la langue; on relève lentement la tige, mais sans hésitation, de façon que la surface non réfléchissante se rapproche peu à peu du voile du palais. Pendant cette manœuvre, il faut avoir soin de ne faire tourner le miroir ni à droite ni à gauche; il doit toujours rester dans une position telle que le bord inférieur soit parallèle à la surface de la langue, et que, par conséquent, les deux bords latéraux (nous supposons ici qu'on se sert d'un miroir quadrangulaire) soient au contraire perpendiculaires à cet organe. On repousse alors le voile du palais et la luette avec le dos de l'instrument, et l'on incline le miroir vers le larynx.

A ce moment, le médecin aura soin de faire pousser au malade le son *é* aigu en voix de tête, et pour être bien compris, il devra lui-même donner le ton.

En effet, pendant l'émission de la voyelle *é*, le larynx s'élève considérablement, et l'épiglotte se redresse, conditions essentiellement favorables à l'examen. Nous avons vu au chapitre *Historique*, que c'est en étudiant l'émission des voyelles arabes, et en examinant la situation du larynx pendant ce temps-là, que Czermak arriva pour la première fois à voir distinctement l'angle antérieur de la glotte.

Il est essentiel de voir cet angle lorsqu'on examine un malade, car sans cela on n'a pas vu tout le larynx et un diagnostic certain ne peut être posé.

En conseillant ici de faire pousser au malade le son *é* aigu,

nous ne voulons pas dire que ce soit le seul pendant l'émission duquel on puisse voir le larynx.

Il est certain que, chez beaucoup de personnes, on peut le voir pendant les efforts de toux, pendant la respiration forcée ou tranquille, pendant le rire ; mais nous nous plaçons au point de vue du médecin qui voit un malade pour la première fois. D'ailleurs, les règles que nous donnons ici ne sont pas absolues, et souvent ce n'est qu'en tâtonnant, quelquefois longtemps, qu'on arrive à faire l'examen complet du larynx.

Nous verrons plus tard pourquoi le même son *è* aigu doit être poussé pendant toutes les opérations, et principalement pendant les attouchements avec les caustiques liquides.

Il s'agit maintenant de placer le miroir au fond de la bouche dans des conditions telles, qu'il reçoive les rayons incidents et les réfléchisse dans la direction du larynx, c'est-à-dire suivant l'axe vertical de cet organe. Afin de rendre facile la recherche de cette direction, nous devons rappeler les lois de l'optique relatives à la marche des rayons lumineux dans les miroirs plans.

Nous ne ferons que les énumérer, nous réservant de les développer plus loin dans ce chapitre en parlant de l'image laryngoscopique dont on ne pourrait pas se faire une idée juste sans la connaissance de ces lois.

Elles nous apprennent *que l'angle de réflexion est égal à l'angle d'incidence. — Que le rayon incident et le rayon réfléchi sont dans un même plan perpendiculaire à la surface réfléchissante*, et qu'enfin, *dans les miroirs plans*, et le laryngoscope en est un, *l'image de l'objet se fait derrière le miroir à une distance égale à celle de l'objet lui-même, et sur la perpendiculaire abaissée de l'objet sur le miroir.*

Les lois de l'optique nous apprennent de plus que dans les miroirs plans l'image est de même grandeur que l'objet, et qu'elle est *symétrique* de l'objet *et non renversée*, en attachant au mot symétrique le même sens qu'en géométrie, où l'on dit que deux points sont symétriques par rapport à un plan lorsqu'ils

sont situés sur une même perpendiculaire à ce plan et à une distance égale, l'un d'un côté du plan, l'autre de l'autre côté.

Or, l'objet que nous devons éclairer par réflexion, c'est-à-dire le larynx, se trouve situé entre le pharynx et la base de la langue ; son axe vertical forme avec la surface de la langue un angle droit, c'est-à-dire un angle de 90 degrés environ.

Les rayons incidents qui partent du réflecteur ou de la lentille pénètrent au fond de la bouche parallèlement à la face supérieure de la langue.

Le miroir laryngien qui reçoit ces rayons doit, pour éclairer le larynx, les réfléchir suivant l'axe vertical de l'organe de la voix. Comme les rayons incidents et les rayons réfléchis se rencontrent à angle droit sur la surface du miroir, les angles de réflexion et d'incidence étant égaux, chacun d'eux sera de 45 degrés, c'est-à-dire égal à la moitié d'un angle droit. Ce qui veut dire que la surface réfléchissante du laryngoscope doit être inclinée à la fois de 45 degrés, et sur la surface horizontale de la langue et sur l'axe vertical du larynx.

Nous pouvons donc établir la règle suivante :

L'inclinaison du laryngoscope au fond de la bouche doit être de 45 degrés.

Il ne s'agit plus, pour obtenir l'éclairage du larynx, que de placer le laryngoscope dans une inclinaison de 45 degrés, et alors apparaît l'*image laryngoscopique.*

Des difficultés que l'on rencontre dans l'application du miroir laryngien. — Parmi les obstacles qui rendent l'examen laryngoscopique difficile et quelquefois impossible, les uns sont fréquents, les autres sont rares ; les uns peuvent être surmontés facilement, les autres avec plus de difficulté.

Il en est même d'irrémédiables ; heureusement, on ne les rencontre que très-rarement.

Nous allons passer tous ces obstacles en revue, en donnant chemin faisant les moyens physiologiques ou mécaniques, naturels ou artificiels, au moyen desquels le spécialiste pourra les écarter.

1° *Obstacles opposés par la langue.* — La langue est le pre-

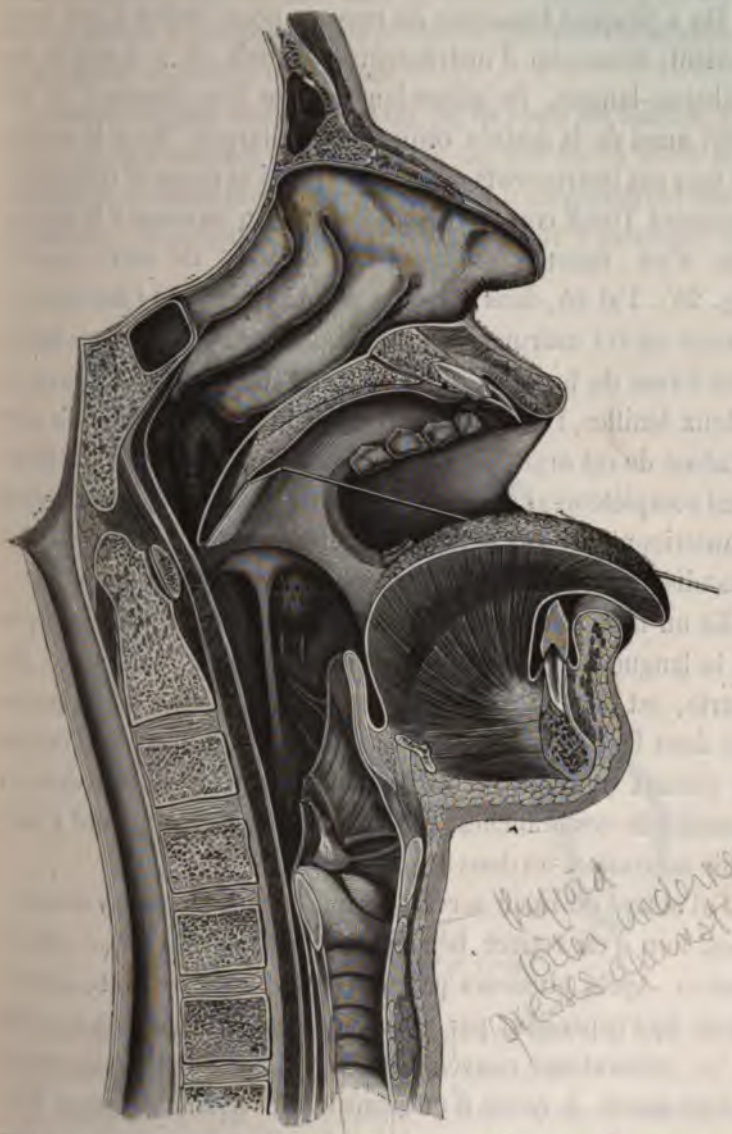

Fig. 27. — Coupe verticale de la tête et du cou, montrant la position que doit occuper le miroir laryngien pour reproduire l'image laryngoscopique.

mier obstacle qui s'oppose à l'introduction du laryngoscope; peu de malades savent l'abaisser, et si on les prie de la dépri-

mer en faisant une large inspiration, ils la relèvent au contraire fortement contre la voûte palatine.

On a proposé beaucoup de moyens pour obvier à cet inconvénient, beaucoup d'instruments auxquels on a donné le nom d'abaisse-langue, de pince-langue, de tire-langue; on s'est servi aussi de la spatule ordinaire ou élargie. Mais le meilleur de tous ces instruments ne vaut rien, et j'ai peine à comprendre comment Türck consacre dix pages de son ouvrage à la description d'un énorme pince-langue d'acier, de son invention (fig. 28). J'ai dû, dans le temps, à l'obligeance de Charrière fils, d'avoir eu cet instrument à ma disposition. « Ce pince-langue, » en forme de tenailles, dit Türck, est destiné à saisir, avec ses » deux feuilles, l'extrémité de la langue et une partie du corps » même de cet organe. La feuille supérieure, qui est piriforme, » est complétement plane dans sa partie moyenne, son extrémité » antérieure est, au contraire, légérement courbée vers le bas, » tandis que son extrémité postérieure l'est fortement. »

En un mot, ce sont deux grandes feuilles d'acier de la largeur de la langue : la supérieure est plus longue; l'inférieure, plus courte, est échancrée pour laisser passer le filet de la langue. Ces deux feuilles sont articulées à angle droit avec des branches de ciseaux ordinaires. Le malade passe les doigts dans les anneaux de ces branches, et, en les rapprochant, tend à faire venir au contact les deux feuilles.

J'ai essayé de m'en servir sur moi-même et sur les malades, mais, loin d'en retirer bénéfice, je n'ai éprouvé que gêne et douleur. Après plusieurs pages d'éloges sur son pince-langue, Türck finit cependant par avouer que malgré les ménagements et les précautions convenables, il est quelquefois impossible de s'en servir, à cause d'une sensibilité extrême du sujet. Pour nous, nous le trouvons au moins inutile, ainsi que les autres abaisse-langue, pour le cas qui nous occupe.

Cependant, j'ai eu à me louer, dans un cas de polype du larynx (Obs. 101), de l'emploi d'un abaisse-langue fixé à angle droit sur un long manche. Le malade ne pouvait faire sortir hors

de la bouche la pointe de sa langue, et comme il en relevait involontairement toute la base dans la bouche lorsque j'introduisais les pinces à polypes, je fus obligé de chercher le moyen de la maintenir immobile et abaissée.

L'abaisse-langue métallique tenu par la main du malade glissait sur la face humide de la langue. Je me servis alors d'un instrument à cannelures. Ces cannelures n'empêchèrent pas le glissement. Je ne trouvai d'autre moyen pour y remédier que

Fig. 28. — Pince-langue de Türck.

d'envelopper l'abaisse-langue de plusieurs tours d'une petite bande de toile, ce qui me réussit complétement.

Le meilleur moyen pour obtenir, comme nous le verrons au chapitre de l'*autolaryngoscopie*, la dépression de la langue de la part du malade, est de lui faire ouvrir la bouche en face d'une glace, afin qu'il voie lui-même comment il faut s'y prendre pour exécuter de grandes inspirations et mettre à découvert le fond de sa gorge.

Au lieu de nous servir de pince-langue ou d'abaisse-langue, nous suivons le conseil de Semeleder : nous prions le malade de sortir fortement la langue au dehors; nous la saisissons alors entre l'index et le pouce recouverts d'un linge fin, et nous la maintenons ainsi hors de la bouche. Le malade lui-même peut la tenir entre ses doigts, mais nous préférons la première manière, car on ramène le malade dans le champ lumineux s'il s'en écarte. Dans les cas d'opération, le malade doit toujours tenir sa langue, l'opérateur ayant besoin d'avoir les deux mains libres (voir fig. 59, p. 99).

Si l'examen laryngoscopique dure quelque temps, une sensation désagréable ne tarde pas à se faire sentir, chez quelques-uns, à la région inférieure de la langue; le frein est contusionné contre le bord tranchant des incisives inférieures et le malade cherche à rentrer l'organe endolori. Pour éviter cet inconvénient, nous appliquons un linge entre les dents et la langue. On pourrait encore recouvrir les incisives d'une petite gouttière très-mince en gutta-percha. Nous avons pu ainsi, sans fatiguer et sans blesser la langue, la tenir très-longtemps sortie.

La langue ainsi maintenue et la bouche étant bien ouverte et bien éclairée, faut-il introduire immédiatement le miroir laryngien? Non; il faut auparavant habituer le malade, ainsi que nous le disions plus haut, à faire des inspirations et des expirations bien réglées, sans secousses, sans efforts, en un mot lui apprendre à respirer largement et naturellement, à avaler de l'air pour ainsi dire. Ce n'est que lorsqu'on est arrivé à ce résultat qu'on introduit l'instrument, en prenant bien soin de ne pas mouiller et ternir sa surface réfléchissante en touchant la face supérieure de la langue.

2° *Obstacles opposés par la sensibilité de la muqueuse palatine.* — Le contact du laryngoscope avec le voile du palais et la luette est supporté avec facilité, même dès la première tentative, par le plus grand nombre des malades, pourvu toutefois que l'observateur procède sans tâtonnement. Chez quelques personnes, la sensibilité exagérée de ces organes détermine, à ce simple con-

tact, des efforts de vomissement. Souvent on parvient à combattre cette susceptibilité en retirant légèrement l'instrument en avant et en faisant respirer le malade.

Dans les cas où la sensibilité est exagérée considérablement, on a conseillé, pour obtenir l'insensibilité du voile du palais et de la luette, les douches simples et médicamenteuses au fond de la gorge, les gargarismes astringents, les réfrigérants, et enfin le bromure de potassium à hautes doses, soit en badigeonnages au fond de la gorge, soit en gargarismes, soit à l'intérieur. On sait que le bromure de potassium a la propriété d'émousser la sensibilité des muqueuses. De tous les moyens employés, les réfrigérants seuls et le bromure de potassium nous ont donné de bons résultats. Les réfrigérants sont donnés sous forme de petits morceaux de glace que les malades doivent sucer pendant une heure avant l'examen.

Du reste, nous ne saurions trop le répéter, les efforts de vomissement provoqués par l'introduction du laryngoscope sont dûs le plus ordinairement à l'inhabileté du médecin ou à la pusillanimité du malade.

Le médecin qui veut acquérir en peu de temps l'adresse et la sûreté de main qu'exige le maniement du laryngoscope, doit commencer par l'appliquer sur lui-même. C'est selon nous la méthode la plus rapide pour vaincre les difficultés inhérentes aux premières tentatives. Plus tard il recueillera les fruits de sa persévérance.

3° *Obstacles opposés par la luette.* — Quelquefois, chez des malades très-tolérants, la luette, très-longue naturellement ou hypertrophiée, dépasse le bord inférieur du miroir et vient ormer son image dans la surface réfléchissante, et rétrécit d'autant le champ destiné à réfléchir la glotte.

Il faut dans ce cas retirer le laryngoscope et l'appliquer de nouveau en ayant soin de refouler la luette en haut et en arrière avec le dos du miroir.

Malgré cette précaution, le résultat qu'on cherche n'est pas toujours obtenu. C'est pour obvier à cet inconvénient qu'on a

construit, ainsi que nous l'avons déjà dit, des miroirs portant une sorte de petite cupule à leur paroi postérieure, cupule destinée à loger la luette hypertrophiée.

Le chatouillement de la luette par son frottement sur les parois de la cupule détermine dans le voile du palais des mouvements réflexes qui amènent son élévation forcée, et la luette est plus vite sortie de la poche qu'elle n'y est entrée. Il ne reste plus que la cupule, qui titille la paroi postérieure du pharynx, ce qui détermine des efforts de vomissement plus énergiques encore. Quand la luette gêne considérablement l'examen laryngoscopique, nous préférons et nous conseillons d'en reséquer une petite portion. L'opération est facile, peu douloureuse et peut être regardée comme complétement inoffensive.

4° *Obstacles apportés par l'hypertrophie des amygdales et par la présence de maladies acquises ou congénitales de l'isthme du gosier.* — D'autres obstacles peuvent encore entraver l'examen laryngoscopique, l'hypertrophie des amygdales par exemple. Si le médecin a des raisons pour ne pas en faire l'ablation immédiate, ou si le malade se refuse à cette opération, les miroirs ovales et les petits miroirs échancrés rendent de grands services, car ils se placent dans l'espace laissé libre entre les deux amygdales. Türck rapporte que dans un cas, où les deux amygdales se touchaient sur la ligne médiane, il obtint leur écartement et put parvenir à pratiquer l'examen laryngoscopique en faisant rire son malade.

Ce n'est que rarement qu'on rencontre des tumeurs ou des abcès de la paroi postérieure du pharynx, tumeurs et abcès ayant acquis un assez grand volume pour gêner l'examen du larynx ou s'y opposer.

On peut en dire autant de différents obstacles organiques, tels que l'ankylose des articulations temporo-maxillaires, la luxation du maxillaire inférieur, la rétraction ou la contracture des muscles élévateurs de la mâchoire inférieure et en particulier des masséters, enfin l'abaissement exagéré ou le peu d'élévation de la voûte palatine, de telle sorte qu'il n'y a pas d'espace suffisant

entre la langue et cette voûte pour l'introduction du miroir. L'examen laryngoscopique ne peut être pratiqué dans ces différents cas, mais nous devons dire que ces vices de conformation sont excessivement rares.

5° *Obstacles apportés par l'épiglotte.* — Les vices de conformation congénitaux ou acquis portent bien plus fréquemment sur l'épiglotte, aussi est-ce l'organe dont la malformation ou la déformation gêne le plus l'examen laryngoscopique. Les déformations acquises de l'épiglotte sont en général le résultat de brides cicatricielles ayant succédé à des ulcérations, le plus souvent d'origine syphilitique ou scrofuleuse.



Fig. 29. — Pince de Türck pour soulever l'épiglotte.

Rarement ces déformations entravent complétement l'examen du larynx. Il n'en est plus de même des malformations congénitales. Chez quelques sujets, l'épiglotte est roulée comme un véritable tube, et ce n'est qu'avec un éclairage très-puissant qu'on peut arriver à apercevoir une petite portion des cordes inférieures. Chez d'autres, elle est en *oméga*, et il est très-difficile de voir l'entrée des ventricules ou les cordes vocales supérieures.

Dans l'Atlas qui termine cet ouvrage, on peut voir toutes les différentes formes que peut présenter l'épiglotte.

De tous les obstacles, le plus sérieux est, sans contredit, l'abaissement exagéré de cet opercule. Cet abaissement est quelquefois porté si loin, qu'on a proposé de véritables instruments propres à y remédier.

Türck se sert d'une pince recourbée dont une des branches se termine en pointe (fig. 29).

L'épiglotte, saisie par son bord libre entre les mors de cette pince, la pointe pénètre dans le fibro-cartilage et y reste implantée grâce à l'élasticité de ses branches.

L'opérateur abandonne la pince, qui agit alors par son propre poids, et tend à amener l'épiglotte en haut. Le chatouillement de la base de la langue par les branches de l'instrument fait que les malades le supportent difficilement. Mackenzie, de Londres, se sert d'une petite pince analogue, dont les mors sont recouverts d'une membrane en caoutchouc pour en rendre le contact moins rude.

Nous donnons la préférence au procédé de Voltolini (de Breslau), qui se sert d'une simple tige de caoutchouc durci, polie et recourbée, avec laquelle il soulève très-doucement l'épiglotte.

Il est certains cas où ces instruments peuvent être très-utiles et rendre de véritables services, mais nous sommes d'avis que le praticien habile pourra très-souvent s'en passer. Quand nous examinons un malade dont l'épiglotte est très-abaissée, voici comment nous procédons.

Nous portons le laryngoscope plus profondément et plus bas dans l'arrière-gorge en faisant tomber les rayons lumineux incidents un peu plus obliquement de haut en bas sur le miroir. Nous engageons le malade à pousser sur la voyelle *é* une série de petits sons aigus et saccadés; nous le faisons tousser ou nous provoquons par l'attouchement du pharynx avec le miroir même des efforts de vomiturition, pendant lesquels l'épiglotte se soulevant, il est souvent possible de faire un examen rapide du larynx.

Cependant si ces moyens ne suffisaient pas, si après des exercices recommandés au malade, tels que de solfier sur la voyelle *é*, l'épiglotte gardait toujours la même position, on devrait se résoudre à employer les instruments cités plus haut. Si le malade ne pouvait pas supporter d'instruments dans le larynx, on pourrait avoir recours à une petite opération qui consiste à toucher légèrement avec un caustique, et mieux avec un fil de platine rougi à blanc par l'électricité, le ligament glosso-épiglottique médian.

La petite cicatrice, qui se forme très-rapidement et qui est éminemment rétractile, sera suffisante quelquefois pour soulever l'épiglotte et rendre possible l'examen laryngoscopique.

6° *Obstacles dus à l'âge du malade.* — Telles sont les difficultés qu'on a le plus souvent à surmonter lorsqu'on veut examiner un adulte. Lorsqu'on veut examiner un enfant, les difficultés sont beaucoup plus grandes, soit à cause du mauvais vouloir du sujet, soit qu'il ne comprenne pas ce qu'on attend de lui. Cela arrive surtout pour les très-jeunes enfants.

Dans le premier cas, il faut user de beaucoup de douceur et de patience, faire comprendre à l'enfant qu'on ne lui fera aucun mal, et au besoin le lui prouver en examinant devant lui une autre personne. Dans le second cas, c'est-à-dire quand on veut voir le larynx d'un *baby*, il faut le faire tenir solidement par un aide intelligent, qui lui maintient la tête et qui dirige le foyer lumineux dans la bouche ouverte pour crier.

L'opérateur introduira entre les arcades dentaires son doigt, préalablement recouvert d'un anneau d'acier, déprimera la langue à sa base et, de la main restée libre, introduira un petit miroir laryngien. Nous avons pu de cette façon examiner le larynx de beaucoup d'enfants, et, entre autres, celui d'un petit malade qui n'avait pas plus de sept mois.

Pour ces examens rapides, une grande dextérité et une grande habitude de la laryngoscopie sont nécessaires.

Nous ne terminerons pas ce paragraphe sans faire remarquer pourquoi il est plus facile d'éclairer le larynx de la femme que celui de l'homme.

Le larynx de la femme *est bien plus facile à éclairer*, à cause de ses dispositions anatomiques. La saillie thyroïdienne étant bien moins prononcée, l'angle glotto-épiglottique est plus ouvert; le diamètre antéro-postérieur du larynx est également plus court, toutes conditions qui sont favorables à l'éclairage.

CHAPITRE IV

DE L'IMAGE LARYNGOSCOPIQUE

§ I. — LOIS DE GÉOMÉTRIE ET D'OPTIQUE RELATIVES A LA FORMATION DES IMAGES DANS LES MIROIRS PLANS

Ayant souvent remarqué que les médecins avaient beaucoup de difficulté à s'orienter en voyant pour la première fois l'image laryngoscopique, et à rétablir, d'après cette image, les rapports des différentes parties du larynx entre elles, nous croyons nécessaire d'insister sur les lois de la géométrie et de la physique relatives à la formation des images éclairées par réflexion.

Nous dirons plus loin les raisons qui nous ont fait persister à donner dans notre atlas l'image *réfléchie* du larynx et non son son image *rétablie*.

Le miroir laryngoscopique est un miroir plan ordinaire qui remplit le double but de projeter dans l'intérieur du larynx des rayons lumineux et de reproduire les images des parties qu'il éclaire.

Son usage exige donc les connaissances de physique relatives à la réflexion de la lumière sur les miroirs plans et aussi les connaissances géométriques indispensables à la description de la conformation réelle des objets d'après leurs images.

Nous allons rappeler brièvement ces principes en renvoyant aux ouvrages élémentaires de physique et de géométrie pour leur démonstration soit expérimentale, soit théorique.

Lorsqu'un faisceau de lumière tombe sur un miroir poli de verre ou de métal, il se dévie de sa direction et il retourne dans le milieu qu'il avait traversé. C'est cette déviation qu'il éprouve qui porte le nom de *réflexion*.

Soit (fig. 30) R un point lumineux venant frapper le miroir M'MM' au point M, le rayon lumineux RM revient dans le milieu qu'il avait traversé en suivant la direction MR'. L'angle RMN formé par le rayon incident RM avec la perpendiculaire MN élevée sur le miroir au point d'incidence M, se nomme *angle d'incidence;* l'angle R'MN, formé par le rayon réfléchi MR' avec cette même perpendiculaire, s'appelle *angle de réflexion.*

Les plans formés par les angles d'incidence et de réflexion se nomment *plan d'incidence* et *plan de réflexion.*

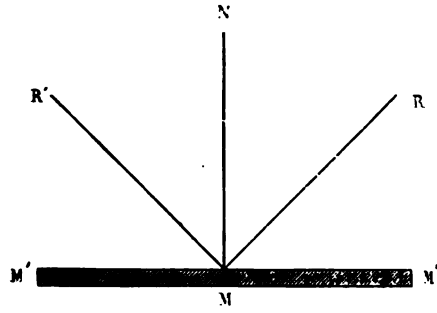

FIG. 30.

La réflexion de la lumière s'opère suivant les deux lois suivantes :

1° Le rayon réfléchi et le rayon incident sont situés dans un même plan perpendiculaire à la surface réfléchissante ;

2° L'angle de réflexion est égal à l'angle d'incidence.

Il est facile de trouver, en partant des lois précédentes, la forme et la position des images produites par la réflexion des rayons lumineux sur les miroirs plans.

Ces images ont la même forme que les objets, et leurs positions sont symétriques de celles des objets relativement au plan du miroir.

Considérons d'abord un seul point lumineux, et supposons ce point placé en P (fig. 31) devant le miroir M'MM'. Si l'on a abaissé de ce point une perpendiculaire P*a* sur le miroir et si on la prolonge d'une quantité *a*P'' égale à elle-même, le point P'' sera l'image du point P, ou, ce qui revient au même, tous les rayons qui

seront réfléchis par le miroir se dirigeront comme s'ils partaient de ce point. Soit, en effet, PM un rayon incident; joignons P″M, cette ligne prolongée donne le rayon réfléchi correspondant au rayon incident PM. Ce rayon refléchi est MP′; car l'angle PMa = P″Ma, et P″Ma = P′MM′; il s'ensuit que l'angle PMa = P′MM′, et que leurs compléments sont aussi égaux PMN = P′MN, et que par conséquent MP′ est bien le rayon réfléchi correspondant au rayon incident PM.

La même construction s'applique à tous les autres rayons lumineux; ils se dirigeraient tous, après leur réflexion comme s'ils partaient du point P″. Si donc on se place dans la direction du rayon réfléchi, on croira voir le point lumineux en P″ dans une position parfaitement symétrique.

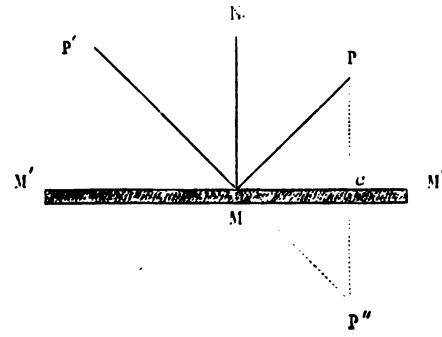

Fig. 31.

On déterminera facilement l'image d'un objet lumineux en partant de la construction précédente.

Le point P (fig. 32), par exemple, de l'objet PQ, fait son image en P′, le point Q la fait en Q′, et les points intermédiaires entre P et Q la font entre les points P′Q′. L'image sera donc P′Q′; elle aura la forme et les dimensions de l'objet; elle n'est pas *renversée*, elle est seulement *symétrique* de l'objet.

Nous sommes ainsi conduit à traiter de la symétrie des figures, en nous bornant toutefois aux principes qui reçoivent leur application dans la laryngoscopie.

Deux points sont symétriques par rapport à un plan, lorsque

ce plan, qu'on appelle *plan de symétrie*, est perpendiculaire au milieu de la droite qui joint ces deux points.

Deux figures sont symétriques par rapport à un plan, lors-

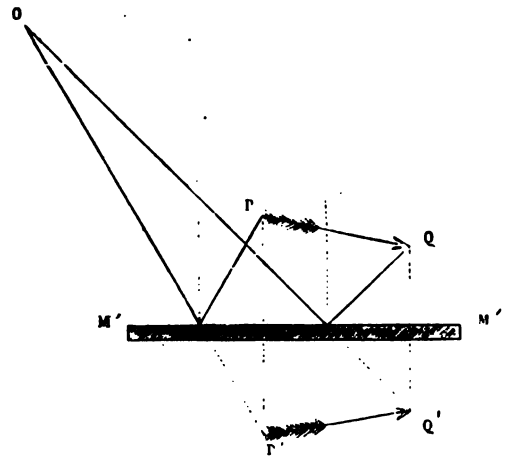

Fig. 32.

qu'un point quelconque de la première figure a son point symétrique situé dans la seconde.

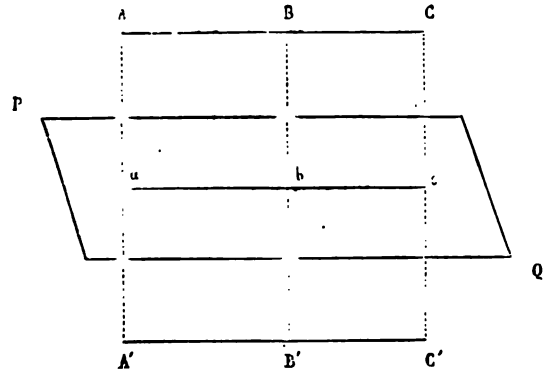

Fig. 33.

I. — Si trois points sont en ligne droite, leurs symétriques par rapport à un plan sont en ligne droite (fig. 33).

Soient ABC trois points situés en ligne droite, et soient A'B'C' leurs symétriques par rapport à un plan PQ. Tous ces points

seront dans un même plan perpendiculaire à PQ, puisqu'ils sont tous sur des droites parallèles entre elles et partant d'une même ligne droite ABC. Le plan perpendiculaire coupe le plan PQ, suivant une droite *abc*, qu'on appelle *la projection* de ABC. Les deux figures ABC A'B'C' sont symétriques par rapport à la projection *abc*, et l'on peut les amener à coïncider en les faisant tourner autour de la ligne *abc*; la première ABC étant une ligne droite, il s'ensuit que la seconde A'B'C' en sera pareillement une.

De cette démonstration découlent plusieurs conséquences :

1° La symétrique d'une droite est une droite égale à la première;

2° Deux droites symétriques coupent en un même point leur plan de symétrie, ou elles sont parallèles à ce plan;

3° Le symétrique d'un angle est un angle égal au premier;

4° Le symétrique d'un triangle est un triangle égal au premier.

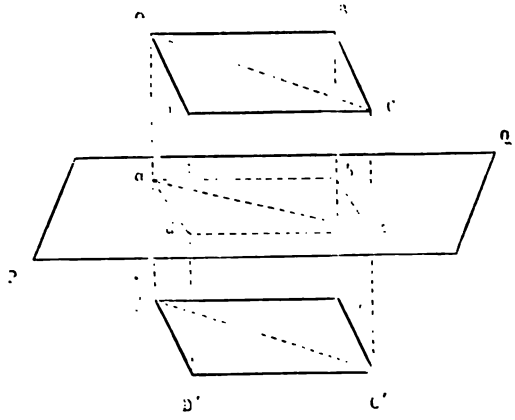

Fig. 34.

II. — Si quatre points ABCD sont dans un même plan, leurs symétriques A'B'C'D', par rapport à un plan PQ, sont dans un même plan (fig. 34).

Menons la diagonale AC, qui aura pour symétrique, comme nous l'avons vu, la diagonale A'C'; les deux angles trièdres ADC*c*, A'D'C'*c* formés, le premier par les faces ADC, DC*c*, AC*c*, et le second par les faces A'D'C', D'C'*c*, A'C'*c* ont leurs faces

égales chacune à chacune ; il en est de même des deux angles trièdres ABC*c* et A'B'C'*c*; or les deux faces ACD et ACB étant dans un même plan, il s'ensuit que les deux faces A'C'D' et A'C'B' sont dans un même plan.

Il est facile de démontrer que les deux angles trièdres ADC*c* et A'D'C'*c*, par exemple, bien qu'ayant un angle dièdre égal C*c*C' compris entre deux faces égales chacune à chacune, mais non semblablement disposées, ne sont pas égaux. Transportons, en effet, le trièdre C' sur le trièdre C, de manière à faire coïncider les faces égales ADC, A'D'C', les deux arêtes C*c*, C'*c* tombent de côté et d'autre de cette dernière face, et leurs deux angles trièdres ne sont pas égaux.

Il résulte de ces démonstrations :

1° Que le symétrique d'un plan est un autre plan ;

2° Que deux plans symétriques coupent suivant une même droite leur plan de symétrie, ou qu'ils sont parallèles à ce plan ;

3° Que le symétrique d'un angle dièdre est un angle dièdre égal au premier ;

4° Que deux angles trièdres, symétriques par rapport à un plan, ont les faces égales chacune à chacune, mais inversement disposées.

Il est facile de démontrer que tout angle trièdre n'a qu'un seul symétrique, et en second lieu que deux angles trièdres, symétriques d'un troisième, sont égaux entre eux.

III. — Deux angles polyèdres, symétriques par rapport à un plan, ont les faces symétriques égales chacune à chacune, et les angles dièdres égaux chacun à chacun.

La démonstration est contenue dans les précédentes. Les deux angles polyèdres ne sont toutefois pas égaux ; car leurs éléments sont inversement disposés.

Il résulte encore de cette proposition :

1° Que tout angle polyèdre n'a qu'un seul symétrique ;

2° Que deux angles polyèdres, symétriques d'un troisième, sont égaux entre eux.

IV. — Deux polyèdres, symétriques par rapport à un plan, ont :

1° Les arêtes symétriques égales ;

2° Les angles plans symétriques égaux ;

3° Les faces symétriques égales ;

4° Les angles dièdres symétriques égaux.

De plus, ces deux polyèdres sont décomposables en un même nombre de tétraèdres symétriques chacun à chacun, mais inversement disposés.

Toutes ces propositions sont faciles à démontrer, ainsi que les suivantes :

1° Tout polyèdre n'a qu'un seul symétrique.

2° Deux polyèdres symétriques d'un troisième sont égaux entre eux.

Ces considérations théoriques bien comprises, les applications à la laryngoscopie ne vont présenter aucune difficulté.

Pour apprécier sans conteste les lésions du larynx, il faut, avons-nous dit, bien éclairer cet organe ; cet éclairage ne peut pas s'accomplir avec la lumière directe à cause de la direction de l'axe du larynx qui est perpendiculaire à celle de l'axe de la bouche ; nous avons vu qu'il exigeait l'emploi de la lumière réfléchie.

Pour projeter dans le larynx la lumière réfléchie, nous recevons le rayon lumineux incident sur le miroir plan qu'on place au fond de la bouche et, à cause de l'angle formé par l'axe du larynx avec l'axe de la bouche, nous avons encore vu que nous étions amené à donner au plan du miroir une inclinaison de 45 degrés sur le plan horizontal passant par l'axe de la bouche.

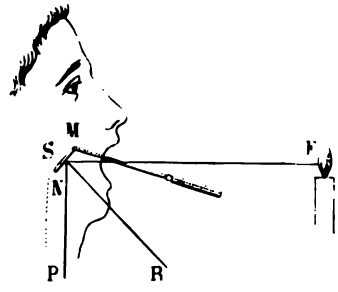

Fig. 35.

Soit, en effet (fig 35), F le foyer lumineux qui projette des rayons sur le miroir MN, et considérons un rayon FS ; ce

rayon fait avec le plan du miroir un angle FSM de 45 degrés, l'angle d'incidence PSN est donc aussi de 45 degrés, par conséquent le rayon réfléchi SP fera, avec la normale SR au miroir, un angle de réflexion PSR qui sera pareillement de 45 degrés. Le rayon incident FS étant horizontal, le rayon réfléchi SP sera vertical; le premier suivant l'axe de la bouche, le second suivant l'axe du larynx. Ce que nous venons de dire du rayon incident FS et du rayon réfléchi SP peut se répéter pour tous les rayons qui, partant du foyer lumineux, viennent frapper le miroir MN, en pénétrant par l'ouverture de la bouche; par conséquent, la direction obligée des rayons réfléchis pour l'éclairage du larynx, combinée avec la direction de l'axe de la bouche, exige l'inclinaison à 45 degrés du miroir sur chacune de ces deux directions.

Cette inclinaison du plan du miroir était également commandée par l'examen à faire du larynx convenablement éclairé. On sait, en effet, *que les corps qui ne sont pas lumineux, mais simplement éclairés, présentent les mêmes phénomènes que ces corps lumineux, parce que la lumière réfléchie sur chacun des points de leur surface se propage comme si elle était immédiatement produite par ces points. C'est l'ignorance de cette loi qui avait fait faire à Bennati son spéculum à deux miroirs.*

En supposant donc chaque point du larynx rendu lumineux par un moyen quelconque, la lumière projetée par ces points ne peut devenir perceptible qu'autant qu'elle vient à l'extérieur, qu'autant qu'elle sort des profondeurs du larynx, c'est-à-dire qu'autant qu'elle suit la direction verticale de l'axe de cet organe.

La lumière arriverait ainsi sur le palais et serait de nouveau réfléchie dans l'intérieur du larynx. Pour l'amener à être vue hors de la bouche, il faut interposer un miroir ramenant les rayons réfléchis dans la direction de l'axe de la bouche; or, ces deux axes de la bouche et du larynx étant perpendiculaires, il s'ensuit pour l'égalité de l'angle d'incidence et de l'angle de

réflexion que le plan du miroir doit être incliné à 45 degrés sur chacun de ces axes.

Toute la théorie de l'éclairage et de la vision laryngoscopique est contenue dans l'exemple précédent : au lieu du point P, considérons tout le larynx en plaçant l'œil dans le voisinage du foyer lumineux F, et appliquons la théorie des lignes symétriques qui a été exposée ci-dessus.

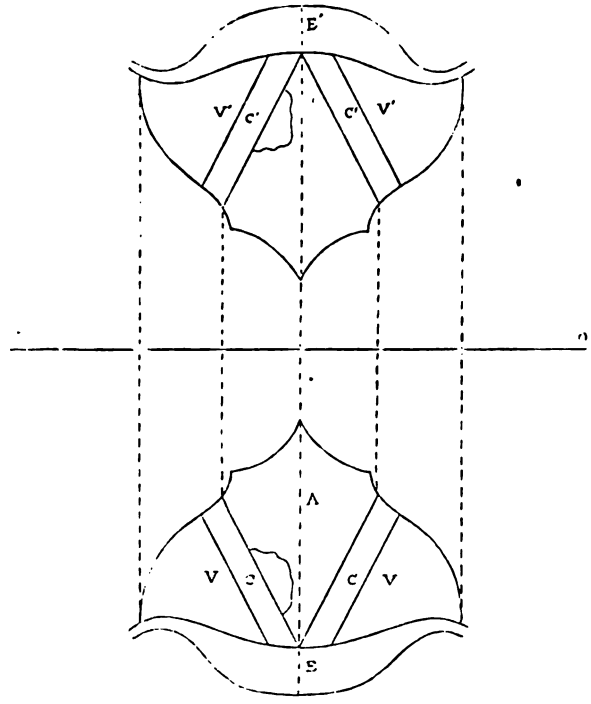

Fig. 36. — Dessin de l'image et de l'objet.

Soit (fig. 36) A le plan passant par les cordes vocales, sur lequel nous dessinerons les cordes vocales inférieures C C, les cordes vocales supérieures V V, l'épiglotte E, etc., projetées sur le plan horizontal passant par les cordes vocales; en faisant passer par la ligne PQ le plan du miroir incliné à 45 degrés sur le plan horizontal, on aura dans le miroir une image symétrique de la figure A. Or, comme on sait que tout point

pris sur le plan bisecteur d'un angle dièdre est également distant des faces de cet angle, il s'ensuit que l'image de la figure horizontale A occupera une position symétrique A′ située dans un plan vertical ; les cordes vocales inférieures feront leur image en C′C′, l'épiglotte en E′, etc.

Il est facile, à présent, en connaissant le dessin A′ de l'image du larynx A, de reproduire le dessin du larynx. Il suffit de faire pivoter l'image A′ autour de la charnière PQ formée par l'intersection des deux plans passant par l'image et par l'objet.

On peut aussi se servir des propriétés des figures symétriques pour obtenir le dessin de l'objet dont on connaît le dessin de l'image.

Nous avons déjà vu que deux polyèdres symétriques d'un troisième sont égaux entre eux. On peut donc, sur un plan *vertical* renfermant le dessin A′, incliner un miroir plan à 45 *degrés;* l'objet A′ fera dans le miroir son image symétrique A située sur un plan *horizontal;* cette nouvelle image sera donc la reproduction exacte de l'objet A, et son dessin ne donnera plus une image, mais l'objet A lui-même.

Nous aurions donc pu, en suivant cette marche, rétablir l'image laryngoscopique, et reproduire dans notre atlas le larynx tel qu'on le verrait sur le malade, s'il était possible de l'examiner à l'œil nu. Pour ne pas créer de nouvelles difficultés au lecteur, nous avons préféré le reproduire tel qu'on le voit dans le miroir laryngoscopique, c'est-à-dire tel qu'on l'a représenté dans les divers ouvrages traitant de la laryngoscopie, qui ont paru jusqu'à ce jour.

Nous observerons la même règle de conduite à propos des images rhinoscopiques qui terminent le second volume de cet ouvrage.

§ II. — IMAGE LARYNGOSCOPIQUE.

Avant de décrire l'image laryngoscopique, nous croyons utile d'expliquer pourquoi nous avons toujours reproduit dans nos figures le larynx au point de vue *géométrique* et non au point de vue de la *perspective*. C'est qu'en perspective tout ce qui est au premier plan est très-grand et tout ce qui s'en éloigne diminue de grandeur. Pour prendre un exemple qui se reproduit tous les jours, nous voyons dans une longue rue les becs de gaz les plus rapprochés de nous de leur grandeur naturelle et ceux qui sont très-éloignés de nous très-petits. Le dessinateur pour rendre cet effet (de perspective) les reproduit effectivement très-petits. Si donc nous dessinions l'épiglotte avec sa grandeur naturelle et que nous voulions ensuite reproduire la profondeur et l'éloignement des cordes vocales, il faudrait les dessiner très-petites pour les mettre *en perspective*, pour les mettre *au point*. La figure 37 en donne la preuve, tandis que la figure 38 représente le larynx normal ouvert et la figure 39 le larynx normal fermé, *en dessin géométrique*.

FIG. 37.— Image ou reproduction exacte du larynx d'un cadavre pris à la chambre claire dans un miroir laryngien éclairé à la lumière diffuse.

A. *Description de l'image laryngoscopique.* — Connaissant bien les règles suivant lesquelles le miroir laryngien doit être introduit et manié, nous allons étudier l'image laryngoscopique. Nous passerons en revue les différentes parties du larynx rendues accessibles à notre regard par le miroir laryngien, et comme tout l'organe ne peut être embrassé d'un seul coup d'œil dans sa totalité, nous en décrirons les différentes parties dans l'ordre où elles se montrent à l'observateur, en commençant par celles qui sont le plus rapprochées de lui et situées le plus haut dans l'image.

Dès que le miroir est introduit dans la bouche et incliné suivant les règles formulées précédemment, on aperçoit l'épiglotte dans le haut du miroir.

Fig. 38. — Larynx normal ouvert (*).

1° *Image de l'épiglotte.* — On lui distingue en anatomie descriptive une face supérieure ou antérieure, une face inférieure

Fig. 39. — Larynx normal fermé (*).

ou postérieure, un bord libre et deux extrémités. Nous allons les retrouver dans le glottiscope.

(*) 1, ligament glosso-épiglottique médian; 2, épiglotte : sa face postérieure ou laryngée; 3 3, ligaments glosso-épiglottiques latéraux et pharyngo-épiglottiques; 4 4, ligaments aryténo-épiglottiques; 5, cartilages aryténoïdes surmontés par les cartilages de Santorini; 6, espace interaryténoïdien; 7, sinus pharyngo-laryngés (sinus piriformes); 8, tubercule de Czermak; 9, corde vocale supérieure ou fausse corde; 10, entrée du ventricule de Morgagni; 11 et 12, cordes vocales inférieures à la partie inférieure desquelles on remarque une saillie formée par l'apophyse vocale ou antéro-interne des cartilages aryténoïdes; 13, cerceaux de la trachée.

La face supérieure, toujours facile à reconnaître, présente sur la ligne médiane un repli qui va se confondre insensiblement avec la base de la langue. C'est le repli glosso-épiglottique médian (fig. 40). Plus ou moins long, suivant les sujets, il est d'une couleur légèrement jaunâtre et d'une longueur qui varie beaucoup.

De chaque côté se voient deux renfoncements de couleur sombre, jaunâtres, tantôt très-marqués, tantôt peu développés, auxquels on a donné le nom de fossettes sus-épiglottiques (fig. 40). Cette face supérieure, que l'on peut appeler antérieure, est toujours assez facile à voir. Cependant, chez quelques sujets, dont le ligament glosso-épiglottique médian est très-court, cette face

Fig. 40.—Face antérieure de l'épiglotte sur laquelle on distingue le ligament glosso-épiglottique médian et le commencement des fossettes sus-épiglottiques.

Fig. 41. — Epiglotte dont la face antérieure est accolée à la base de la langue.

est accolée contre la base de la langue (fig. 41) et il faut faire faire au malade de petits efforts de toux pour arriver à l'apercevoir.

L'épiglotte nous présente encore à étudier au point de vue laryngoscopique son bord libre et sa face laryngienne.

Le bord libre de l'épiglotte est plus ou moins mince, plus ou moins saillant, tantôt relevé, tantôt abaissé, quelquefois légèrement échancré sur la partie médiane (fig. 42), ce qui l'a fait comparer par quelques auteurs classiques à une feuille de pourpier. Ce bord apparaît le plus généralement sous la forme d'une ligne blanchâtre, transversale, dont la partie moyenne, contournée et échancrée, ressemble dans quelques cas à un fer à cheval ou à un *oméga*. (Voir les figures 43 et 44).

Cette conformation, que certains auteurs regardent à tort

comme la preuve d'un état morbide antérieur, n'est le plus souvent qu'une disposition congénitale. Nous l'avons du reste constatée sur des larynx de fœtus. Nous ne citerons qu'à titre d'originalité les recherches de M. Duncan Gibb, qui prétend

Fig. 42. — Epiglotte échancrée sur son bord libre.

Fig. 43. — Épiglotte en oméga.

que d'après l'examen de l'épiglotte, il peut juger de la longévité d'un sujet. Selon cet auteur, la situation verticale de l'épiglotte serait un indice *certain* de longue vie.

La face laryngienne de l'épiglotte est le plus souvent convexe

Fig. 44. — Epiglotte, en fer à cheval.

Fig. 45. — Epiglotte sur laquelle on voit le tubercule de Czermak.

du côté du larynx et présente un renflement décrit pour la première fois par Czermak qui lui a donné son nom (fig. 45), *tubercule de Czermak*. Pour le savant physiologiste, ce tubercule joue un grand rôle dans l'occlusion du larynx pendant la toux et la déglutition. En opposition avec les idées de Meyer, qui dit (1) que le larynx est fermé ou plutôt recouvert par

(1) *Lehrbuch der physiologischen Anatomie des Menschen*. Leipzig, 1850, p. 159.

l'épiglotte déprimée mécaniquement par le bol alimentaire, » et que, aussitôt après le passage de ce bol, l'épiglotte se relève par son élasticité et celle de ses ligaments, Czermak pense que l'épiglotte n'est pas déprimée passivement, mais que cette dépression se fait activement par les muscles propres de l'épiglotte. Czermak voulut faire jouer un rôle à son tubercule dans la phonation ; il y renonça bientôt. Il avait cru que ce renflement de l'épiglotte en s'appuyant plus ou moins fortement, plus ou moins loin sur la face supérieure des cordes vocales inférieures, servait à rendre le son plus ou moins aigu. Il avait comparé cette action à celle qu'exercent sur les cordes du violon les doigts de celui qui veut obtenir des notes d'un ton différent. Le reste de la surface inférieure de l'épiglotte est lisse et ne présente rien de particulier à observer. Avant de passer aux autres parties du larynx, nous devons encore étudier les différentes situations que l'épiglotte peut affecter suivant les sujets.

Dans la plupart des cas, l'épiglotte est verticale, et alors on peut bien saisir les détails de la conformation de ses différentes parties.

Fig. 46. — Epiglotte très-abaissée et s'opposant à l'examen laryngoscopique.

Dans d'autres cas elle est très-abaissée et devient un véritable obstacle à l'examen laryngoscopique (fig. 46). Il n'est pas rare de voir cette conformation chez les jeunes enfants être la cause d'une raucité de la voix et en même temps d'une toux qui inquiète beaucoup les parents. Nous avons déjà vu (page 58 et suivantes) comment on pouvait parer mécaniquement à ce vice de conformation (pinces, sondes, cautérisations du ligament glosso-épiglottique médian, etc.), et physiologiquement en faisant solfier les enfants sur la voyelle *è*. On sait que, pendant l'émission de cette voyelle, le larynx s'élève en totalité et que l'épiglotte se redresse complétement.

Chez certaines personnes dont l'épiglotte est légèrement abaissée et chez qui on ne peut voir l'angle antérieur d'insertion des

cordes vocales inférieures, on réussit assez souvent à voir la glotte, en prolongeant l'examen pendant un certain temps et en leur faisant dire la voyelle *é* sur un ton de plus en plus aigu. Il est peu de malades dont nous ne puissions arriver à voir la face inférieure de l'épiglotte par ce moyen. Nous portons en même temps le laryngoscope beaucoup plus bas et beaucoup plus profondément dans l'arrière-gorge en le rapprochant autant que possible d'un plan parallèle au plan vertical du larynx.

Nous verrons plus tard combien sont nombreuses les déformations qu'éprouve l'épiglotte pendant et après les différentes maladies dont elle peut être atteinte.

De chaque côté de l'épiglotte partent trois replis, l'un horizontal, se dirigeant en dehors et allant se perdre sur les parois du pharynx, appelé pharyngo-épiglottique, l'autre se dirigeant obliquement en haut et en avant, se perdant par son extrémité supérieure sur la base de la langue, d'où son nom de glosso-épiglottique latéral ; enfin le troisième se dirige obliquement de haut en bas, d'avant en arrière, de dehors en dedans, et s'appelle aryténo-épiglottique. C'est lui qui limite supérieurement le vestibule laryngien, c'est dans son épaisseur que se font les infiltrations qui constituent une des formes de l'œdème sus-glottique.

Ces replis qui sont fibreux contiennent quelques fibres musculaires que certains auteurs ont décrites comme étant de véritables muscles intrinsèques du larynx, et la muqueuse qui les recouvre se continue sans ligne de démarcation avec celle qui tapisse les cartilages de Wrisberg, les cartilages aryténoïdes et santoriniens.

2° *Image des replis pharyngo-épiglottiques.* — Les replis pharyngo-épiglottiques sont courts, quadrilatères, assez minces, et vont en s'épanouissant en éventail à mesure qu'ils se rapprochent des parois du pharynx avec lesquelles ils finissent par se confondre en dehors et sur les côtés. Ils sont à bords tranchants et composés de tissu fibreux qui paraît être la continuation de la

membrane élastique décrite par A. Lauth (1), Luschka (2) et Béclard (3). La transparence de la muqueuse qui les recouvre permet de distinguer la couleur blanc jaunâtre des trousseaux fibreux qui forment leur charpente. Ce sont eux qui, avec les ligaments glosso-épiglottiques médians et latéraux, contribuent pour une certaine part à maintenir suspendu le larynx dans une position fixe, au milieu du pharynx et de l'œsophage.

3° *Image des replis glosso-épiglottiques latéraux.* — Bien plus courts que les précédents, difficiles quelquefois à distinguer au laryngoscope, nous avons dit qu'ils se dirigeaient obliquement en haut, en avant et en dehors. Leur extrémité épiglottique ou inférieure se confond avec l'extrémité épiglottique des ligaments pharyngiens. Quant à leur extrémité supérieure, on la voit se confondre avec la base et les parties latérales de la langue.

4° *Image des replis aryténo-épiglottiques.* — Ces replis se dirigent verticalement de haut en bas (dans l'image laryngoscopique). Leurs bords antérieurs minces circonscrivent l'ouverture supérieure du larynx. Leurs bords postérieurs ou bases vont se confondre insensiblement avec la muqueuse qui revêt le cartilage cricoïde. Leurs extrémités supérieures s'épanouissent en éventail et vont se perdre en partie sur les parois latérales du pharynx, en partie se fixer sur les côtés de l'épiglotte en se confondant avec les replis pharyngo- et glosso-épiglottiques. Leurs extrémités inférieures se renflent, deviennent cylindriques et renferment dans leur épaisseur les cartilages de Wrisberg, aryténoïdes et corniculés. La muqueuse interaryténoïdienne relie ces deux extrémités entre elles et contribue à limiter l'entrée du larynx, en arrière.

La muqueuse qui recouvre ces replis est plus rose et plus épaisse que celle qui recouvre les replis pharyngo- et glosso-épiglottiques. Elle renferme dans son épaisseur un assez grand nombre de fibres musculaires assez apparentes sur le larynx des

(1) Lauth, *Mémoires de l'Académie de médecine*, t. IV, p. 59.
(2) *Der kehlkopf von Hubert Luschka*. Tübingen, 1865.
(3) *Dictionnaire encyclopédique des sciences médicales*.

chanteurs et que quelques anatomistes ont décorées pompeusement du nom de *muscle aryténo-épiglottique*. Pour quelques physiologistes, ces fibres musculaires joueraient un grand rôle dans la déglutition en abaissant l'épiglotte, leur point fixe étant sur les cartilages aryténoïdes.

5° *Image de la gouttière pharyngo-laryngée.* — De la différence de direction des replis pharyngo- et aryténo-épiglottiques, qui ont un point de départ commun, puisque en haut ils se confondent insensiblement sur l'épiglotte, il résulte un espace triangulaire a sommet dirigé en haut.

Cet espace triangulaire a reçu le nom de *gouttière pharyngo-laryngée*, c'est le *sinus piriformis* des Allemands, l'*hyoïd fossa* des Anglais.

Les parois de ces gouttières sont d'une part, en dehors, le bord du cartilage thyroïde et la face postérieure des plateaux ou lames de ce cartilage, dont on aperçoit par transparence la couleur jaunâtre à travers la muqueuse; d'autre part, la paroi interne est formée par le repli aryténo-épiglottique et la face antéro-externe du cartilage aryténoïde (fig. 47).

Fig. 47. — Image de la gouttière pharyngo-laryngée.

Ces deux parois, qui forment toutes les deux un plan incliné venant à la rencontre l'un de l'autre, constituent une véritable gouttière qui, en bas, va se terminer en s'arrondissant très-légèrement au niveau de l'ouverture œsophagienne.

Physiologiquement, selon Béclard, ces gouttières sont destinées à conduire les liquides dans l'œsophage.

On trouve souvent dans leur intérieur ou sur l'une de leur paroi (plus souvent l'interne) des ulcérations qui sont d'autant plus douloureuses que les aliments sont à chaque instant en contact avec elles. Il est donc de la plus haute importance de les examiner toujours avec soin.

6° *Image de la région aryténoïdienne.* — Les replis aryténo-

épiglottiques vont, avons-nous dit, se perdre en dehors dans le fond de cette gouttière en formant un plan incliné en dehors. En dedans, ils forment un autre plan incliné en sens inverse du précédent. Ce plan va se confondre avec la corde vocale supérieure du même côté. En bas les replis aryténo-épiglottiques présentent deux renflements piriformes de couleur rougeâtre, ce sont les cartilages aryténoïdes surmontés par les tubercules corniculés ou de Santorini, (voir figure 48). Leur éclairage n'offre aucune difficulté. On les reconnaît facilement en faisant exécuter au malade des inspirations répétées ou articuler quelques voyelles ; on voit alors ces tubercules, animés de mouvements rapides, se rapprocher et s'écarter alternativement. L'intervalle qui les sépare présente pendant la phonation l'aspect d'une échancrure comblée par une portion du repli aryténo-épiglottique. Les Allemands appellent cette échancrure commissure aryténoïdienne. De chaque côté de ces tubercules et en dehors, dans l'épaisseur même du ligament aryténo-épiglottique, on distingue deux autres petits tubercules connus sous le nom de cartilages de Morgagni ou de Wrisberg, cartilages cunéiformes de Meckel. Cette région, d'ailleurs, varie beaucoup d'aspect avec les sujets et suivant les âges.

FIG. 48. — Région aryténoïdienne.

7° *Image des cordes vocales supérieures ou fausses cordes.* — La muqueuse qui recouvre les ligaments aryténo-épiglottiques se continue sans ligne de démarcation sur les cordes vocales supérieures qui, à proprement parler, ne sont que des replis de cette muqueuse et qui s'offrent à l'œil des laryngoscopistes avec une coloration rose, analogue à celle du reste de la muqueuse laryngée. La face supérieure de ces cordes supérieures ou fausses cordes présente, au niveau de leur bord adhérent, une légère dépression à laquelle on a donné le nom de fossette innominée.

Leur face inférieure forme la paroi supérieure du ventricule

du larynx ou de Morgagni. Leur extrémité antérieure va s'insérer dans l'angle rentrant du cartilage thyroïde, l'extrémité postérieure s'insère au-dessus de l'apophyse vocale du cartilage aryténoïde. Les fausses cordes sont assez faciles à voir au laryngoscope. Elles jouent un grand rôle dans l'occlusion complète du larynx pour la toux et l'effort et entrent même en vibration

Fig. 49. — Cordes vocales supérieures et inférieures.

Fig. 50. — Entrée des ventricules de Morgagni.

dans certains cas, dans le cri par exemple et dans ce que les artistes appellent le coup de glotte.

8° *Image de l'entrée des ventricules.* — Au niveau du bord libre de ces cordes vocales, on remarque deux lignes sombres, qui ne sont autre chose que l'entrée des ventricules de Morgagni. Cette entrée est plus ou moins grande. Toujours facile à voir chez les sujets sains et habitués à l'examen laryngoscopique, il est quelquefois impossible de la distinguer, surtout quand les cordes vocales supérieures sont gonflées par l'inflammation ou bien sont le siége d'un œdème. Dès que l'entrée des ventricules est obstruée, la corde vocale supérieure, appuyant sur la corde vocale inférieure, joue le rôle de sourdine et le malade ne peut plus parler qu'avec peine. Au-dessous des ventricules du larynx et formant le plancher de ces *infundibula*, on aperçoit les cordes vocales inférieures.

9° *Image des cordes vocales inférieures ou vraies cordes et de leurs apophyses.* — Ces cordes se présentent sous la forme de deux rubans blanchâtres, minces, à bords libres tranchants. En avant, le bord interne des deux cordes se confond sur la ligne médiane et s'insère, comme on le sait, dans

l'angle rentrant du cartilage thyroïde. L'extrémité inférieure (dans le miroir), postérieure réellement, va s'insérer sur l'apophyse vocale ou antéro-interne du cartilage aryténoïde. Au niveau de cette insertion, on remarque souvent, surtout chez les personnes qui se livrent à l'exercice du chant, un petit renflement triangulaire, d'une coloration plus mate, qui n'est autre chose que la saillie de cette apophyse que l'on voit par transparence.

Dans quelques cas, cette saillie est encore augmentée par la présence d'un petit fibro-cartilage qui s'attache à l'extrémité de l'apophyse vocale, mais dont la présence n'est pas constante.

FIG. 51. — Saillie des apophyses vocales.

FIG. 52. — Cordes vocales fermées pendant l'émission de la voyelle *é*.

Le bord libre des cordes vocales inférieures est tranchant. Pendant la phonation, et surtout pendant l'émission de la voyelle *é* en voix de tête (fig. 52), ces deux bords s'accolent complétement dans toute leur longueur, à peine si l'on remarque dans le tiers antérieur de la ligne de réunion une légère ouverture presque imperceptible. On donne, en laryngoscopie, le nom de bord externe ou adhérent des cordes vocales inférieures à la ligne d'ombre projetée par le bord libre des cordes vocales supérieures.

A l'état normal, la coloration des cordes vocales inférieures est d'un blanc nacré, parfaitement net et brillant. En même temps la surface de ces cordes est légèrement humide. Dès que les cordes vocales apparaîtront dans le miroir laryngien, il sera donc impossible de ne pas les reconnaître.

Du reste, les mouvements dont elles sont animées pour la phonation et la respiration serviront encore beaucoup à les faire distinguer.

Les deux cordes vocales inférieures s'écartent l'une de l'autre pendant l'inspiration et limitent un espace triangulaire que nous allons étudier succinctement.

Fig. 53. — Cordes vocales ouvertes et limitant l'ouverture de la glotte.

C'est à cet espace triangulaire qu'on a donné le nom de glotte.

La glotte se trouve limitée à droite et à gauche par les cordes vocales inférieures et les apophyses vocales ou antéro-internes des cartilages aryténoïdes; en avant, ces deux cordes arrivent en contact au niveau de leur point d'insertion dans l'angle rentrant du cartilage thyroïde; en arrière, l'espace triangulaire est complété par la muqueuse interaryténoïdienne.

Les dimensions de la glotte varient selon les âges, les sexes, les personnes. Cette variation tient surtout à la différence de longueur des cordes inférieures et, d'après l'examen de ces cordes, un médecin reconnaîtra facilement un ténor, un baryton, une basse.

Le triangle formé par l'écartement des deux cordes vocales inférieures est un scalène, c'est-à-dire que les deux côtés de ce triangle formés par les cordes vocales sont égaux, et que la première chose que fera le laryngoscopiste sera d'examiner si ce triangle est normal, car à la moindre irrégularité il devra en rechercher la cause.

B. *Caractères objectifs de la muqueuse laryngienne.* — Toutes les parties que nous venons de passer en revue sont tapissées par une muqueuse partout continue et qui n'est que la continuation de celle qui tapisse la bouche et le pharynx en haut, la trachée en bas. Nous allons voir ici quels sont *les caractères objectifs de cette muqueuse*, renvoyant le lecteur aux pages traitant de la micrographie pour en connaître les caractères anatomiques.

Très-adhérente à l'épiglotte et assez épaisse au niveau de la

base de ce fibro-cartilage, elle devient très-mince au niveau de son bord libre ; elle offre en cet endroit une coloration légèrement rosée tirant sur le jaune (voy. l'atlas). Au niveau des ligaments pharyngo-épiglottiques, elle est encore très-mince et laisse voir par transparence la structure fibreuse de ces ligaments. Sur les ligaments aryténo-épiglottiques elle est colorée en rose assez vif et est peu adhérente, ce qui explique la facilité avec laquelle survient l'infiltration ou œdème de la glotte dans l'albuminurie, la tuberculose, les ulcérations syphilitiques, etc..... La muqueuse qui recouvre les cordes vocales supérieures présente les mêmes caractères. Il n'en est plus de même au niveau des cordes inférieures. En cet endroit elle devient aussi transparente que l'est la conjonctive sur le globe oculaire. Elle est réduite à la couche épithéliale, et ce n'est que dans l'état morbide qu'elle prend une coloration rouge foncé et que l'on voit de petits vaisseaux, quelquefois variqueux, ramper à sa surface.

Au niveau des gouttières pharyngo-laryngées, la muqueuse se continue en bas avec celle de l'œsophage.

Là encore elle est très-mince, surtout sur les parois externes des gouttières. Sur la paroi interne et surtout en arrière et en bas, c'est-à-dire du côté du plateau du cartilage cricoïde et de l'espace interaryténoïdien, elle devient plus blanchâtre et paraît plus épaisse, ce qui tient au grand nombre de glandes que l'on trouve dans son épaisseur.

CHAPITRE V

AUTOLARYNGOSCOPIE

Avant d'aborder l'examen du malade, nous conseillons toujours de bien se familiariser avec l'anatomie et la physiologie de l'organe vocal, dont la connaissance approfondie est nécessaire pour la laryngoscopie et l'interprétation des faits pathologiques.

C'est au moyen de dessins que le commençant doit apprendre à bien connaître l'image laryngoscopique.

Le larynx, vu dans un miroir sur le vivant, ne ressemble pas au larynx que chacun de nous a vu sur le cadavre. Horizontal sur le sujet, il apparaît vertical dans le glottiscope, de plus, il est vu en raccourci, et ce n'est que par portions qu'on peut l'examiner en entier. L'observateur est forcé en quelque sorte de faire un travail de synthèse pour avoir une idée de l'ensemble de l'organe.

Lorsque l'on se sera bien familiarisé avec l'image laryngoscopique normale, et que l'on saura la position occupée par la glotte par rapport aux différentes autres parties du larynx, il restera au médecin à acquérir la dextérité de main que nécessite l'application du miroir laryngien.

Pour arriver à ce but, nous conseillons aux élèves de faire leurs premières applications du miroir laryngien sur eux-mêmes, c'est-à-dire de faire de l'*autolaryngoscopie*.

Les premiers essais ne doivent jamais être faits sur des malades. Une tentative d'examen mal faite est la cause d'efforts de vomissement et de quintes de toux, c'est-à-dire d'irritation,

qu'il est préférable de ne pas faire subir à certains malades, surtout à ceux qui sont atteints d'œdème de la glotte.

Il vaut mieux que le débutant s'exerce sur lui-même.

De cette façon il se rendra un compte plus exact des manœuvres opératoires à effectuer.

Il apprendra bien vite à connaître, par le contact du miroir sur sa muqueuse palatine, le degré de chaleur le plus élevé que l'on peut supporter sans inconvénients.

Il verra bien mieux que sur une personne, même complaisante, quelle position et quelle inclinaison il faut donner au laryngoscope pour examiner telle ou telle partie du larynx; enfin, il aura ainsi l'avantage de rendre son pharynx moins sensible, de sorte qu'il pourra faire sur lui-même des démonstrations et vaincre la pusillanimité de malades reculant devant cet examen.

Garcia paraît être le premier qui pratiqua l'autolaryngoscopie. Nous avons vu à l'article *historique* comment il arriva à voir son larynx et à recueillir des observations physiologiques extrêmement intéressantes au point de vue du chant.

Il se servait de la lumière solaire, ce qui entrava beaucoup ses expériences.

Czermak fit ses premières tentatives avec l'éclairage artificiel en approchant autant que possible de la bouche, largement ouverte, la flamme d'une lampe.

Entre les yeux et la flamme, il tenait d'une main un miroir plan carré et oblong, de dimensions suffisantes pour garantir les yeux contre la lumière et pour donner une image du pharynx éclairé.

L'autre main dirigeait le miroir laryngien. Il chauffait le miroir plan comme il chauffait le glottiscope pour empêcher la vapeur d'eau de le ternir en se condensant à sa surface.

« La lumière de la lampe passait au-dessous du bord inférieur du miroir plan, passait entre les deux mains et arrivait par la bouche sur le miroir laryngien (fig. 11). »

Ce n'est que plus tard qu'il fit construire et employa l'appa-

reil représenté figure 12, auquel il donna le nom d'*autolaryngoscope*.

Examen autolaryngoscopique. — Pour pratiquer l'examen autolaryngoscopique, on devra avoir présentes à la mémoire les règles que nous avons formulées plus haut à propos de l'examen laryngoscopique pratiqué sur le malade.

Après avoir bien éclairé son pharynx, l'élève s'habituera à respirer tranquillement, la bouche ouverte aussi grande que possible et en élevant le voile du palais. Après avoir sorti la langue de la bouche, il la maintiendra dans cette position en la saisissant entre le pouce et l'index de la main gauche, recouverts d'un linge fin. De la main qui lui reste libre, il introduira le miroir progressivement d'avant en arrière, de façon à le placer au devant et un peu en bas de la luette, en faisant attention de ne pas mettre sa surface réfléchissante en contact avec la langue pour éviter qu'elle ne se ternisse.

Dès qu'il verra le petit miroir se refléter dans la glace qui surmonte la lentille de notre appareil, il n'aura plus qu'à imprimer un mouvement d'inclinaison en bas au laryngoscope, jusqu'à ce qu'il arrive à voir l'épiglotte.

En ce moment il commencera à pousser le son *é* en voix de tête, et bientôt il verra tout son larynx partie par partie.

Il ne faut pas qu'une sensibilité exagérée du pharynx rebute le commençant. Quelques grammes de bromure de potassium ou mieux encore l'examen répété durant quelques jours et sans violence, amèneront chez lui une tolérance plus que suffisante.

Bientôt, il saura donner sans tâtonnements au miroir la position voulue pour obtenir l'image laryngoscopique complète.

Alors seulement, il pourra commencer à examiner avec fruit les malades, en mettant en pratique relativement à eux les précautions qu'il aura prises pour lui-même. En très-peu de temps, on peut de cette façon acquérir assez d'habileté pour faire les examens les plus difficiles.

L'examen autolaryngoscopique ne présente en somme aucune difficulté bien sérieuse, excepté dans les cas d'extrême sen-

sibilité de la muqueuse palatine du médecin. Il n'en est plus de même pour les différentes manœuvres qui sont journalières en thérapeutique laryngoscopique, telles que l'extirpation de polypes, les applications locales de topiques, les cautérisations et les autres opérations intralaryngiennes. Nous conseillons de faire sur soi-même le simulacre de ces opérations, sans cela, ce n'est qu'après une longue pratique que le laryngoscopiste arrivera à toucher à volonté telle ou telle partie du larynx avec un instrument quelconque. — pour se rompre à cet exercice, beaucoup de moyens ont été proposés.

1° L'opérateur pourra s'exercer sur lui-même en portant dans son larynx une tige de métal parfaitement mousse et polie, et en touchant avec cette tige telle ou telle partie que d'avance il se sera proposé d'atteindre.

2° Czermak recommandait un autre moyen, on dessine un larynx sur le papier; on place au devant de cette image un corps quelconque le dérobant à la vue, tel qu'un livre tenu debout. Puis, après avoir disposé une lampe convenablement, on cherche d'une main à éclairer cette image, tandis que de l'autre armée d'un instrument, une pince par exemple, on essaye de toucher du premier coup et sans tâtonnements un point dessiné ou marqué à l'avance sur une partie déterminée du dessin, telle que l'épiglotte, les cordes vocales inférieures ou les aryténoïdes. On peut également placer sur ce dessin un petit corps étranger, un grain de chènevis par exemple, pour simuler un polype.

Au bout de quelque temps d'exercice, on saisit sans hésitation ce petit corps étranger.

C'est parce que ce procédé est d'une très-grande simplicité que nous lui donnons la préférence. Il est aussi pratique que l'exercice sur le cadavre recommandé par Türck, que celui pratiqué sur des animaux par Störck, ou sur des larynx humains enlevés sur des cadavres et disposés convenablement, comme le veulent Brüns et Tobold. Il n'est pas toujours facile de

se procurer un larynx, tandis qu'il est toujours facile d'en dessiner un.

De même que pour s'exercer à pratiquer l'examen ophthalmoscopique, quelques oculistes recommandent de pratiquer sur un œil artificiel, Störck, Tobold, Kock, proposent de s'exercer au maniement du laryngoscope sur un laryngo-fantôme. On donne ce nom à une tête en carton-pâte dont le cou contient un larynx modelé et colorié avec la plus grande exactitude.

Ce procédé est encore moins pratique que ceux que nous venons de passer en revue, car il est difficile de se procurer un de ces laryngo-fantômes, qui sont d'un prix assez élevé.

CHAPITRE VI

MÉTHODES D'ENSEIGNEMENT

Quand il s'agit de montrer le larynx d'un malade à un certain nombre d'assistants, il faut procéder avec rapidité afin de ne pas être obligé de faire une nouvelle application du laryngoscope pour chaque spectateur. La source de lumière devra donc être intense, afin que chacun puisse saisir d'un coup d'œil toutes les particularités présentées par l'image.

C'est pour atteindre ce but auquel nous sommes arrivé, que nous avons fait construire par M. Molteni l'appareil dont nous nous servons à notre clinique (fig. 24, 25 et 26).

Pour familiariser les débutants avec l'image laryngienne, le professeur, en fera d'abord la description sur un dessin colorié avant de procéder à l'examen laryngoscopique.

Il faut, au commencement de la leçon, choisir parmi les malades un sujet très-tolérant et pouvant supporter sans trop de fatigue un examen suffisamment prolongé, pour permettre au professeur de montrer et d'interpréter l'image.

Pour faire voir le larynx d'un malade à plusieurs personnes à la fois, voici comment nous conseillons de procéder.

Le professeur, assis à quelques centimètres en avant et à gauche du tube de notre appareil, fera placer derrière lui un certain nombre d'assistants; les autres se placeront à la droite du tube les uns derrière les autres.

Après avoir examiné pour lui-même le malade, le professeur par une simple inclinaison de tête à gauche démasquera le miroir, et tous les assistants placés derrière lui, en disposant

leurs têtes convenablement, apercevront en même temps l'image laryngienne.

Par un petit mouvement de la main droite et en faisant tourner légèrement la tête du malade il montrera de même cette image aux assistants placés à la droite du tube.

La longueur même de ce tube est calculé pour permettre, à un assez grand nombre de personnes de voir l'image laryngienne.

Nous avons pu de cette façon montrer cette image à sept ou huit personnes en même temps pendant la durée d'une seule application du miroir.

Lorsque l'auditoire est plus nombreux, un examen répété plusieurs fois pouvant être la cause de fatigue pour le malade, nous avons cherché les moyens propres à rendre l'image laryngoscopique visible à plus de huit personnes, sans pour cela être gêné dans l'examen et surtout dans les opérations. C'est alors que j'eus l'idée de faire construire des appareils multiplicateurs de l'image.

1° *Appareils multiplicateurs de l'image laryngienne.* — Dès le mois de novembre 1863, je fis construire par M. Gaiffe un appareil auquel je donnai le nom de prisme laryngoscopique, ou appareil multiplicateur des images pour les démonstrations laryngoscopiques.

Les organes principaux de cet instrument sont un prisme équilatéral à biréflexion ou autre, donnant le même résultat, un support mentonnier et différents accessoires.

Le plan, la coupe et l'élévation de cet appareil le feront mieux comprendre qu'une simple description.

PLAN (fig. 54).

P est un prisme équilatéral à biréflexion, dont une des arêtes a été abattue, ce qui donne comme résultat la facette *de*. Les rayons réfléchis par le miroir laryngien *n* doivent tomber le plus perpendiculairement possible sur la face *ab'*. Parmi ces rayons, quelques-uns traversent le prisme

directement en *or''*, les autres passent en *r'r'* et émergent en *b* et *s* par les faces *cd* et *ef*.

Les premiers transmettent l'image au professeur qui dirige l'opération, et les derniers la montrent aux élèves. Ces images peuvent se multiplier encore au moyen de glaces parallèles à 45° en *g'g''*.

J'aurais pu arriver au même résultat en me servant d'un prisme équilatéral non modifié, en combinant son emploi avec celui du prisme triangle rectangle isocèle ou de miroirs.

Un miroir *n'* peut être monté sur le prisme au moyen d'une tige à charnière ou d'une coulisse qui permette de l'incliner à volonté et de le tourner dans tous les sens, afin de donner au malade la facilité de percevoir

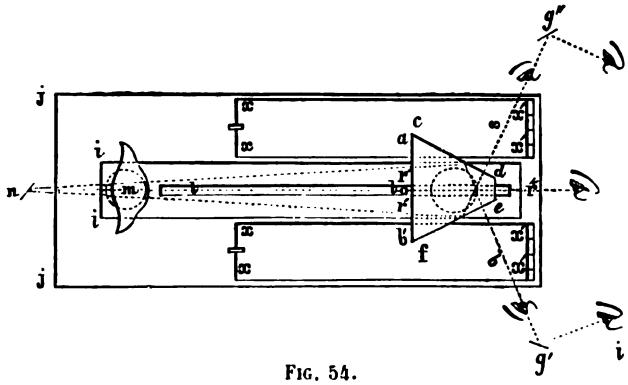

FIG. 54.

l'image de son pharynx, ce qui lui permet de rester immobile et bien éclairé.

m est un support mentonnier destiné à fixer la position du malade et à l'immobiliser perpendiculairement à la face *ab'* du prisme.

iiii est une plaque en métal fixé sur la boîte *jjjj*. Cette plaque porte à sa partie moyenne une rainure ou coulisse *ll*, dans laquelle on fait avancer ou reculer le prisme pour en fixer la position au moyen de la vis de pression *v''*. Le support mentonnier *m* se fixe à demeure à l'une des extrémités de la plaque.

jjjj est une boîte sur laquelle est fixée la plaque *iiii*; elle sert en même temps de gaine aux différents organes de l'appareil.

De chaque côté de la plaque *iiii* et sur le couvercle de la boîte sont deux planchettes *xxx'x'*, *xxx'x'* à charnières en *x'x'* *x'x'*, dont les extrémités *xx* *xx* se relèvent en guise de pupitre et se maintiennent à des hauteurs arbitraires par un système de crémaillères. Ces planchettes servent à soutenir les bras de l'opérateur, car le miroir doit être complétement immobile au fond du larynx du patie nt.

COUPE (fig. 55).

ii, plaque.

jjjj, boîte.

r, vis du support mentonnier.

ll, coulisse de la plaque *iiii*.

m, support mentonnier. Le prisme et le support mentonnier sont montés sur des colonnes *cc'* munis des mouvements nécessaires pour les monter ou les baisser à volonté. Le prisme peut, en outre, prendre l'inclinaison qu'exige l'opération et s'y fixer soit avec des vis de pression *v'*, soit par tout autre moyen.

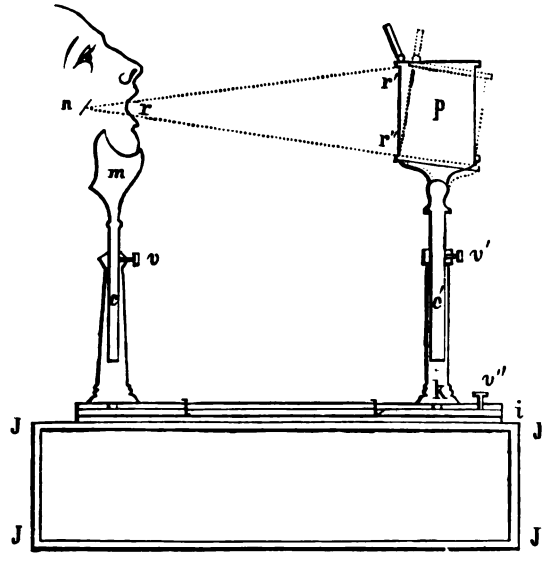

FIG. 55.

Ces deux supports sont montés à vis sur la plaque *iiii*.

n, miroir laryngien.

n', miroir autolaryngoscopique.

p, prisme.

rr', vis de pression fixant les hauteurs du prisme et du support mentonnier.

r', vis fixant l'inclinaison du prisme.

r'', vis de pression fixant la position du prisme plus ou moins éloigné du support mentonnier.

rr'r'', rayons réfléchis par le miroir laryngien.

ÉLÉVATION (fig. 56).

cc', colonnes supportant le prisme et le support mentonnier.
ii, plaque à coulisse *ll*.
jjjj, boîte de l'appareil représentée fermée.
m, support mentonnier.
n, miroir laryngien.
n', miroir autolaryngoscopique.
p, prisme.
rr, rayon projeté par une source de lumière très-intense.

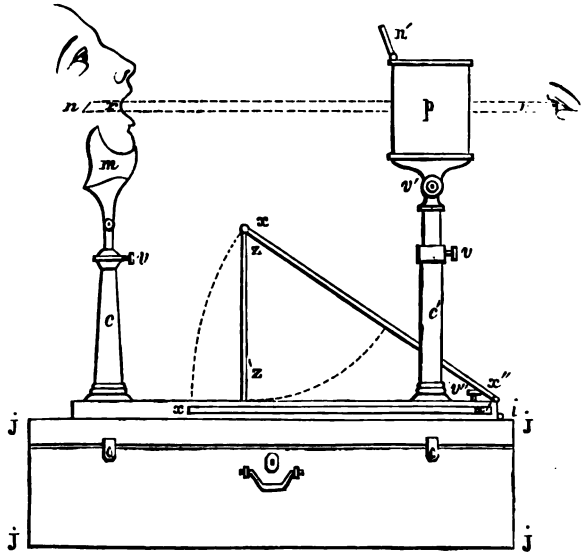

FIG. 56.

vv, vis de pression fixant les hauteurs du prisme et du support mentonnier.
v', vis fixant l'inclinaison du prisme.
v'', vis fixant la distance du prisme au support mentonnier.
x'xx', planches à charnières en *x'xx'*.
x est représentée soulevée à une hauteur quelconque pour indiquer son mode d'emploi ; elle est soutenue par *zz'* avec qui elle est articulée en *xz*.

Avec cet appareil, j'ai pu montrer des larynx à un grand nombre d'assistants, mais il fallait préparer le malade long-

temps à l'avance pour qu'il s'habituât à rester immobile, et pour obtenir l'insensibilité complète du pharynx, qui était indispensable. La moindre déviation du miroir placé au fond de la gorge suffisait pour faire disparaître l'image laryngienne dans le prisme. Je dus donc abandonner ces expériences.

2° *Projection de l'image laryngoscopique sur un écran.* — J'essayai alors de projeter l'image laryngoscopique sur un écran en recueillant les rayons lumineux émanés du miroir avec une forte lentille achromatique.

Je réussis à projeter cette image agrandie et avec ses colorations naturelles. J'obtins un larynx de un décimètre environ de hauteur, mais cette image était *floue*, car la déperdition de lumière était très-considérable. De plus, l'image etait très-fugitive, l'opérateur devait diriger sur la lentille les rayons réfléchis du miroir, et était ainsi obligé pour cela de quitter de vue le glottiscope placé au fond du pharynx du sujet, maintenu immobile par un appui mentonnier et un appui-tête. Je n'arrivai donc pas à un résultat *pratique*. Je dus chercher un autre procédé. Il est très-regrettable que nos tentatives n'aient pas été suivies d'un succès complet, car si nous avions pu fixer d'une façon *moins fugitive l'image laryngienne très-agrandie* et en même temps revêtue de ses couleurs normales, tous les *desiderata* de l'enseignement laryngoscopique auraient été remplis.

D'une part, les assistants, si grand qu'eût été leur nombre, auraient tous vu à la fois l'image du larynx sur l'écran et auraient pu suivre toutes les phases des opérations pratiquées sur ce larynx. D'autre part, le malade n'aurait plus été exposé à des examens aussi prolongés, qui le fatiguent et le rendent moins apte à supporter ensuite le séjour des instruments dans l'organe vocal.

3° *Appareil à spectre laryngoscopique.* — Me rappelant la propriété des glaces sans tain de laisser passer les rayons lumineux tout en en réfléchissant une certaine quantité, j'adaptai au devant du tube de notre appareil à lumière de Drummond une glace sans tain, faisant avec l'axe du tube un angle

de 45° environ. Cet angle pouvait être modifié à volonté au moyen d'une charnière. Je me servais ainsi du procédé employé par les prestidigitateurs pour produire les phénomènes connus sous le nom de *spectres*.

J'obtins des images assez nettes du larynx, pourvu qu'un fond noir fût placé à une distance déterminée derrière la glace et que les observateurs regardassent sous un certain angle qu'ils cherchaient par le tâtonnement.

Le maniement de ce petit appareil est beaucoup plus commode que celui représenté par les figures 53, 54, 55, car le professeur n'avait plus besoin de faire observer au malade et d'observer lui-même une immobilité presque impossible à obtenir.

Il y avait cependant encore un grand inconvénient. Seuls, les observateurs placés d'un côté du miroir pouvaient profiter de cet appareil et ils ne pouvaient être qu'au nombre de quatre ou cinq au plus.

C'est alors que je fis construire un petit appareil prismatique (fig. 57) permettant aux assistants de gauche et de droite de voir en même temps.

4° *Appareil prismatique à glaces dorées.* — Il a la forme d'un prisme triangulaire équilatéral, dont deux faces sont faites avec des glaces étamées à l'or par un certain procédé. Une cloison noire, partant du sommet et tombant perpendiculairement sur la base, la divise en deux parties égales. On place cette base au devant de la lentille qui termine le tube de notre appareil à lumière oxhydrique, de façon que la cloison, placée perpendiculairement, divise la lentille en deux parties égales. Les rayons lumineux sont alors répartis de manière à passer en parties égales à travers les lames de verre gauche et droite de notre appareil, qui, à leur tour, les réfléchissent en proportions égales. L'opérateur n'a à se préoccuper que de bien éclairer le malade. Si les rayons lumineux éclairent tout le pharynx, les assistants de gauche et de droite, au nombre de huit environ, aperçoivent en même temps l'image laryngoscopique, et leur présence n'empêche pas les assistants placés le long du tube

de profiter de l'examen. Grâce à ce petit appareil, j'ai pu montrer le larynx à quatorze personnes en même temps.

Il est juste de dire que l'image laryngoscopique, ainsi obtenue, n'a pas une netteté suffisante pour permettre aux observateurs de suivre toutes les particularités d'une opération; il ne faut pas oublier que nous sommes obligé de nous servir de glaces dorées qui diminuent l'intensité de la lumière, et que les rayons réfléchis par ces glaces ont déjà été réfléchis par le petit

Fig. 57. — Appareil prismatique formé par des glaces dorées au procédé Nachet.

miroir laryngien, autre cause de déperdition venant s'ajouter à la première.

5° *Prismes triangulaires à main.* — Lorsque nous faisons une opération sur le larynx, nous engageons les assistants à se ranger le long du tube de notre appareil, en s'étageant de façon à ne pas se gêner mutuellement la vue; de plus, nous leur recommandons de se servir de petits prismes triangulaires montés sur des manches, comme le sont les loupes ordinaires.

On regarde à travers ces prismes comme on regarde dans une glace étamée, et, avec un peu d'habitude et d'exercice, on arrive à distinguer très-nettement l'image reproduite dans le petit miroir laryngien.

6° *Essais de photographie du larynx.* — Nous avions espéré pouvoir photographier instantanément l'image laryngoscopique, ce qui aurait beaucoup simplifié les démonstrations, mais, après des expériences nombreuses faites avec M. Franck, photographe habile de Paris, nous avons dû y renoncer.

Nous avons sous les yeux une photographie du larynx faite par Czermak, et malgré les imperfections qu'on y remarque, imperfections dues à ce que les différentes parties du larynx sont situées sur des plans différents, nous regrettons que le savant physiologiste n'ait pas décrit les appareils et les procédés qu'il a employés pour obtenir cette épreuve. Depuis cette époque nous avons reçu du docteur Schmidt de Francfort-sur-le-Mein, des épreuves photographiées de l'image laryngienne, qui sont beaucoup plus satisfaisantes. Notre savant confrère, si versé dans la laryngoscopie, nous a également envoyé un dessin représentant la position qui doit être prise par le médecin, le malade et l'objectif pour réussir dans les tentatives photographiques.

CHAPITRE VII

ARSENAL CHIRURGICAL DE LA LARYNGOSCOPIE

Avant de commencer l'étude des maladies du larynx, nous croyons devoir décrire les principaux instruments constituant l'arsenal chirurgical du laryngoscopiste.

Considérations générales. — La solidité doit être la première qualité de tous les instruments dont on se sert en laryngoscopie. Pour réunir les conditions de solidité nécessaires, tous ces instruments doivent être d'un volume assez fort et présentant un certain degré de résistance, et nous ne comprenons pas comment quelques opérateurs osent porter dans le larynx des instruments ténus pouvant s'y briser ou même se démonter au milieu de l'opération.

Pendant les efforts de toux et de vomissement, le larynx et le pharynx se contractent avec énergie, et en consultant l'observation 16, on peut se rendre compte des dangers que présentent les porte-caustique peu solides et construits de *plusieurs pièces.*

Il y a du reste deux raisons qui doivent faire préférer les instruments d'un certain volume.

La première, c'est que le larynx supporte mieux leur contact, la deuxième, c'est qu'il est plus facile de construire un instrument solide, en lui donnant un volume relativement considérable. Nous engageons donc l'opérateur à se servir de préférence d'instruments gros, solides et autant que possible construits d'une *seule pièce.* Outre la solidité, les instruments laryngiens

doivent présenter plusieurs autres qualités. Ainsi, ils doivent être parfaitement polis pour éviter tout contact rude, et autant que possible exempts de parties saillantes.

En effet, lorsqu'il s'agit, par exemple, d'extirper une tumeur du larynx, cette opération nécessitant généralement l'introduction répétée de l'instrument, on n'aura pas à craindre l'inflammation consécutive de l'organe si l'instrument bien poli ne lèse pas la muqueuse environnante.

D'un autre côté, l'instrument ne présentant pas de parties saillantes, on ne sera pas exposé à toucher involontairement, pendant l'introduction, telle ou telle partie et à provoquer des efforts de vomissements qui nécessitent le retrait de l'instrument.

Tous les instruments employés en laryngoscopie affectent, à peu de différence près, la même forme générale. Pour les décrire, on peut leur considérer :

a. Une portion extra-buccale;

b. Une portion intra-buccale;

c. Une portion intra-laryngienne.

a. *Portion extra-buccale*. — Cette portion des instruments laryngiens n'a jamais été beaucoup modifiée. C'est toujours une partie *droite* présentant soit un manche, soit des anneaux.

Opérant toujours nos malades étant assis, nous donnons à la partie extra-buccale de nos instruments une longueur suffisante pour que, tenus par la main droite, cette main ne soit jamais au devant de la bouche du malade, mais au contraire un peu plus basse. Aussi, lorsque nous opérons une tumeur laryngée avec nos pinces, notre main est située à peu près au niveau du menton du malade.

Nous rejetons donc, comme complétement inutile, la courbure horizontale et en dehors, que les Allemands ont donnée à la portion extra-buccale de quelques-uns de leurs instruments opératoires (fig. 58). Cette courbure ôte de la précision aux mouvements, et c'est là un grand inconvénient lorsqu'on opère sur un organe aussi délicat que le larynx avec des instruments tranchants ou piquants. De plus, les différentes courbures de l'instru-

ment lui ôtent de sa solidité, sa construction demande plus de soin et élève d'autant son prix de revient.

Portion intra-buccale. — Cette portion fait immédiatement suite à la portion extra-buccale. Droite comme celle-ci dans une partie de son étendue, elle se recourbe avant de devenir portion intra-laryngée. La partie droite ne présente rien de particulier à noter. Il n'en est plus de même de la partie courbée. Les courbures des instruments laryngiens sont variables; on ne peut leur assigner de limites fixes. Celles de nos pinces peuvent en donner une juste idée. (Voy. l'atlas, pl. III, IV, V, VI.)

Quoi qu'il en soit, cette portion intra-buccale, pendant l'introduction de l'instrument, ne doit toucher ni les lèvres, ni les dents, ni aucune partie de la langue ou de la voûte palatine.



FIG. 58. — Lancette à manche courbe.

Elle ne doit effleurer ni les piliers, ni les amygdales, ni la paroi postérieure du pharynx. Lorsque la portion intra-laryngée est introduite, la courbure elle-même de la portion intra-buccale ne doit avoir aucun point de contact avec la base de la langue.

Portion intra-laryngienne. — La longueur de cette portion des instruments laryngoscopiques est encore variable. Chacun sait, en effet, que le larynx est situé plus bas chez certaines personnes que chez d'autres.

Si, pour déterminer la longueur de cette portion, on s'en rapporte à l'examen laryngoscopique, on court de grandes chances d'arriver à de faux résultats.

Au début de mes études laryngoscopiques, lorsque je fis construire, en 1862, par Charrière, ma première pince laryngienne,

je commis cette erreur. Ayant présenté cette pince à la Société de chirurgie (séance du 26 septembre), en même temps qu'un malade atteint de polype que je me proposais d'opérer par arrachement, M. le professeur Verneuil émit des doutes sur la possibilité de l'opération par les voies naturelles avec un instrument dont la portion laryngée était si courte. Après plusieurs tentatives inutiles, je reconnus la justesse de l'observation, et ce n'est qu'après avoir pris sur des cadavres la mesure de la distance séparant l'ouverture buccale du larynx, que je fis construire par Mathieu les pinces dont je me sers actuellement et que nous décrivons plus loin.

Au point de vue opératoire, quand il s'agit d'arriver au niveau des cordes vocales inférieures et même dans la trachée, la portion intra-laryngienne de l'instrument doit atteindre son but sans avoir occasionné aucun chatouillement, c'est-à-dire aucun mouvement réflexe, et pour cela n'effleurer ni la face postérieure de l'épiglotte, ni la face antérieure des aryténoïdes, ni les ligaments aryténo-épiglottiques.

Les mêmes instruments peuvent servir pour faire des attouchements ou des opérations au niveau des parties sus-glottiques du larynx, il suffira de les enfoncer moins profondément.

Maniement des instruments laryngiens en général. — Quel que soit l'instrument qu'on se propose d'introduire dans le larynx, il est un certain nombre de règles que l'on devra toujours observer.

Si l'on se sert de notre appareil lenticulaire, la lampe sur laquelle il sera monté devra être placée sur une table étroite, large de 25 centimètres environ. Je me sers d'une table de cette dimension, en largeur, et d'une longueur de 1 mètre, présentant dans son milieu une plaque mobile pouvant être élevée ou baissée à volonté au moyen d'une vis d'Archimède placée au-dessous d'elle.

Le malade se place devant la lampe contre la table, en face de l'opérateur qui est assis de l'autre côté. Au moyen de la vis d'Archimède on élève la lampe jusqu'à ce que la flamme soit

directement en face de la bouche du sujet qui doit la tenir grande ouverte. Au moyen de la tige qui supporte la lentille on varie la hauteur de celle-ci jusqu'à ce qu'on ait trouvé le point le plus éclairant, point qui coïncide avec le moment ou le milieu de la flamme, le centre de la loupe et le milieu du pharynx du malade sont sur une même ligne horizontale. Pour arriver à ce résultat, le malade doit tenir la tête parfaitement droite, comme s'il s'agissait d'un simple examen. Le petit miroir auto-

Fig. 59.

laryngoscopique placé au-dessus de la lentille de notre appareil facilite considérablement la tâche du médecin. En effet, nous conseillons toujours à nos malades de ne pas fermer les yeux pendant l'examen et de chercher à voir eux-mêmes leur pharynx dans ce petit miroir.

Guidés par lui, ils s'éclairent en quelque sorte d'eux-mêmes, et pendant le cours de l'opération ils peuvent se maintenir dans la position qu'on leur a conseillé de prendre.

Le malade assis en face du médecin, la tête droite, le pharynx bien éclairé, devra alors pousser sa langue au dehors et la tenir lui-même avec le pouce, l'index et le médius de la main *gauche* recouverts préalablement d'un linge fin, ainsi qu'il est indiqué figure 59.

En examinant cette figure, on voit que l'intervalle compris entre la main gauche du chirurgien et la bouche du malade est excessivement restreint, à cause du peu de longueur du manche et de la tige du miroir.

Au contraire, entre la main droite de l'opérateur et la bouche de l'opéré se trouve un espace beaucoup plus grand à cause de la longueur totale de l'instrument.

C'est donc dans cet espace que le malade devra placer sa *main gauche* pour maintenir sa langue.

Ces préliminaires terminés, le laryngoscope sera appliqué de la main gauche en observant les règles que nous avons données, de façon à nettement éclairer la partie sur laquelle on veut opérer.

De la main droite on introduira l'instrument posément, sans hésitation, en prenant bien garde de ne toucher ni la langue, ni le voile du palais, ni ses piliers, ni la paroi postérieure du pharynx.

Pour décrire l'introduction d'un instrument dans le larynx, on peut considérer deux temps à cette introduction. Pendant le premier temps auquel nous donnerons le nom de course intra-buccale, il n'est pas besoin de suivre le reflet de l'instrument dans le miroir qui ne doit être surveillé que pour être maintenu dans la position voulue. La vue directe suffit pour éviter de toucher les organes intra-buccaux. Ce premier temps de l'introduction ne présente donc en général aucune difficulté. Il n'en est plus de même du second temps auquel nous donnerons le nom de course pharyngo-laryngée.

Aussitôt que l'œil n'aperçoit plus l'extrémité libre de l'instrument, il faut suivre la marche de cette extrémité réfléchie dans le miroir. C'est là la plus grande difficulté à vaincre, parce qu'il

faut à la fois ne perdre de vue ni la partie malade à opérer ni la partie de l'instrument qui va opérer. Il faut éviter de toucher la base de la langue et surtout le bord et la face postérieure de l'épiglotte, ainsi que la face postérieure des aryténoïdes, sous peine de voir survenir des efforts de vomissement qui empêchent d'arriver au but qu'on s'est proposé d'atteindre.

Pendant tout le temps de l'opération, le malade doit pousser le son *é* aigu ou en voix de tête ; il faut aussi lui recommander de résister autant que possible à l'envie de tousser ou de déglutir, et le prier de conserver la tête immobile c'est-à-dire de ne l'élever ni de l'abaisser, car dans ce cas le miroir ne serait plus éclairé.

Ce n'est qu'avec beaucoup de temps, d'habitude et une certaine habileté de main native qu'on peut arriver à vaincre ces minutieuses et nombreuses difficultés. Nous avons vu beaucoup de nos élèves les regarder comme insurmontables et y renoncer.

Pour donner une idée des difficultés qu'on rencontre dans quelques opérations intra-laryngiennes, qu'il nous suffise de dire que beaucoup de chirurgiens, même parmi les plus habiles, n'oseraient tenter ces opérations à première vue, *coram populo*, avant d'en avoir fait pendant longtemps la répétition. Nélaton n'a jamais essayé de faire ces opérations, et nous ne pouvons oublier l'émotion dont il était atteint la première fois que nous avons opéré un polype intra-laryngien à l'amphithéâtre de sa clinique devant une nombreuse assistance. Êtes-vous bien sûr, me disait-il, de réussir à arracher le polype ! Sinon il vaudrait mieux remettre l'opération à une autre séance, dans quelques jours. Ne craignez rien, lui répondis-je, je suis sûr du malade et de mon instrument. J'enlevai effectivement le polype du premier coup de pince (Obs. 55).

Dans un autre cas, pendant que je détruisais par la galvanocaustie thermique une tumeur mélanique laryngienne, les docteurs Marion Sims et sir Oliffe, présents à cette opération, étaient effrayés des dangers et des difficultés que présentait une

pareille tentative. Le docteur Marion Sims, qui opère les fistules vésico-vaginales avec tant d'habileté nous disait qu'il croyait jusqu'ici faire ce qu'il y avait de plus difficile en chirurgie, mais qu'il regardait notre champ opératoire comme étant bien autrement délicat et qu'il n'oserait tenter une opération semblable à celle à laquelle il assistait.

Quoi qu'il en soit, après les exercices fréquents faits selon les règles que nous avons données, après de nombreuses tentatives faites ensuite sur le vivant, on arrivera, au bout d'un temps plus ou moins long, à introduire les instruments dans le larynx et à saisir ou à toucher l'endroit voulu.

Tous les instruments s'introduisent de la même façon dans l'organe vocal. En décrivant ces instruments, nous indiquerons en même temps les précautions particulières que leur maniement peut nécessiter.

PREMIÈRE SECTION

INSTRUMENTS NÉCESSAIRES AU TRAITEMENT DES AFFECTIONS CATARRHALES ET ULCÉREUSES DU LARYNX

Les affections catarrhales et les ulcérations de toutes natures sont les maladies qui se présentent le plus fréquemment à l'examen du chirurgien. Nous allons donc passer en revue les instruments au moyen desquels il pourra agir en portant dans le larynx des caustiques liquides ou solides ou d'autres médicaments modificateurs.

Ces instruments peuvent être divisés en deux classes :

1re CLASSE. — Instruments destinés à porter *directement* les médicaments sur l'endroit même où ils doivent être appliqués.

2e CLASSE. — Instruments destinés à projeter les médicaments à une *certaine distance* de l'endroit où ils doivent être appliqués.

La *première classe* comprend : 1° les porte-éponges ; 2° les pinceaux ; 3° les porte-caustiques solides.

La *deuxième classe* comprend : 1° les injecteurs de substances liquides et de vapeurs (pipettes, compte-gouttes, seringues, pulvérisateurs, inhalateurs, vaporisateurs, etc.) ; 2° les injecteurs de substances pulvérulentes solides (insufflateurs).

PREMIÈRE CLASSE D'INSTRUMENTS

1° *Porte-éponges.* — Nous employons très-fréquemment le



FIG. 60 et 61. — Porte-éponge avec son manche et tiges porte-éponges.

porte-éponge. C'est une simple tige d'acier assez résistante, présentant la courbure indiquée dans nos dessins et pouvant se monter sur un manche, grâce auquel la main peut la tenir solidement. A l'extrémité laryngée du porte-éponge, se trouvent plusieurs traits de lime qui empêchent le glissement du fil destiné à fixer l'éponge. Celle-ci, grosse comme un pois, est taillée en forme de dent. Les deux racines sont adaptées par plusieurs tours de fil à l'extrémité de la tige. Avant de se servir de ces instruments, le chirurgien devra toujours s'assurer que l'éponge

est solidement fixée à la tige en la tirant fortement entre ses doigts.

Le prix modique de l'éponge est un grand avantage. Le chirurgien peut en avoir une grande quantité afin que chacune ne serve qu'une seule fois. Il ne craindra pas de cette façon les inoculations qui sont à redouter avec les instruments, si proprement qu'ils soient tenus d'ailleurs, lorsqu'ils servent à différents malades.

Dans les cas où il est nécessaire de se servir d'un caustique



FIG. 62. — Porte-éponge à anneau.

violent, nous nous servons habituellement, pour avoir une sûreté de main plus grande, d'un porte-éponge particulier dont le manche un peu gros est surmonté d'un crochet ou d'un anneau destiné à être embrassé par l'index ou le médius de la main qui tient l'instrument.

Si le praticien ne pouvait avoir à sa disposition un nombre assez considérable de porte-éponges, et l'opération qui consiste à fixer les éponges au bout des tiges demandant beaucoup d'attention et de temps, il se servirait d'un porte-éponge particulier que nous avons fait construire. L'extrémité de sa portion laryngienne se termine par quatre crochets qui se rapprochent lorsque l'on fait monter le bouton de la tige. Cette partie une

fois remontée est maintenue dans cette position au moyen d'une fermeture dite à baïonnette. On comprend que si entre les griffes se trouve pris un morceau d'éponge, malgré les contractions les plus énergiques il ne pourra être arraché.

Les éponges sont de précieux instruments pour porter des liquides peu caustiques dans le larynx; mais quand on veut y porter des liquides très-caustiques, elles présentent quelques inconvénients; le principal est celui-ci :

Lorsqu'on a touché le point qu'on s'était proposé d'atteindre, tout le larynx se contracte, et au moment où l'on retire l'instrument on touche et par conséquent on cautérise des parties saines.



FIG. 63. — Porte-éponge à griffes.

De plus, au moment de l'introduction de l'éponge, le malade peut faire un mouvement involontaire, être pris d'une quinte de toux ou d'un effort de vomissement, et dans ce cas encore on est exposé à toucher un endroit qu'on ne voulait pas cautériser. Quand le caustique n'est pas très-énergique, cela est sans conséquences graves.

Il n'en est plus de même si l'on se sert du nitrate acide de mercure, par exemple. On s'expose alors à voir survenir de graves accidents. Pour parer à cet inconvénient nous avons inventé l'instrument suivant : L'éponge étant imbibée du caustique à porter dans le larynx est retirée en arrière et va se cacher

dans une petite cupule qui se trouve à l'extrémité de la tige laryngée.

En portant alors l'instrument dans le larynx on ne craint pas de toucher les parties environnantes, et ce n'est que lorsqu'on est arrivé sur le point à cautériser que l'on fait saillir l'éponge et qu'on la fait rentrer presque aussitôt après dans la cupule.



Fig. 64. — Porte-éponge cachée.

Le mouvement de va-et-vient se fait au moyen de la tirette qu'on voit sur le milieu de l'instrument, près du manche.

2° *Pinceaux.* — Les médicaments légèrement caustiques ou astringents peuvent encore être portés directement dans le larynx au moyen de pinceaux. Ceux-ci sont préférables aux éponges dans beaucoup de cas, par exemple dans ceux où le médecin ne se propose pas d'agir directement sur telle partie du larynx plutôt que sur telle autre, c'est-à-dire lorsqu'il veut toucher toute la muqueuse laryngée en masse.

C'est un instrument commode pour faire des applications topiques, et qui a le grand avantage de ne pas faire éprouver au malade une sensation désagréable de chatouillement, au moment de l'application, comme il arrive quelquefois avec l'éponge.

Ces pinceaux sont faits avec des poils doux de blaireau et

solidement fixés, soit dans un tuyau de plume d'oie, soit dans un tube de caoutchouc durci comme ceux que représentent nos figures.

Depuis longtemps déjà, nous avons pris l'habitude de faire

FIG. 65. — Pinceau laryngien à monture en plume d'oie.

nos applications topiques avec ce petit instrument, et nous nous en sommes toujours très-bien trouvé. Chaque malade doit avoir son pinceau, et de cette façon on évite toute chance de contamination.



FIG. 66. — Pinceau laryngien à monture de gutta-percha.

Pour les applications topiques, nous préférons de beaucoup les pinceaux aux seringues, compte-gouttes et pipettes qui ont été inventés dans ce but.

Une des premières recommandations que nous faisons au chirurgien qui se propose de porter un liquide caustique dans le

larynx au moyen du pinceau ou de l'éponge, est de parfaitement exprimer ce pinceau ou cette éponge avant de s'en servir en l'appuyant sur les bords de la capsule où l'on a versé le médicament à employer. De cette façon aucune parcelle de liquide ne pourra pénétrer dans la trachée. Nous savons par expérience ce qui arrive sans cette précaution.

Dans les premiers temps de notre pratique, n'étant pas mis en garde contre le danger de la pénétration d'un caustique, même léger, dans le tube aérien, nous avons assisté à quelques scènes extrêmement pénibles.

Malgré toute l'attention que nous portons maintenant à bien exprimer notre éponge ou notre pinceau nous n'évitons pas toujours de violents spasmes du larynx.

Nous donnons encore le conseil, lorsqu'on portera une solution médicamenteuse quelconque dans le larynx, de ne faire l'attouchement que pendant l'émission de la voyelle *é*, c'est-à-dire pendant l'expiration. D'ailleurs, pendant l'émission de cette voyelle, nous avons déjà vu que le larynx s'élevait considérablement, et que l'épiglotte tendait à devenir verticale, ce qui facilite beaucoup l'introduction de l'éponge ou du pinceau.

3° *Porte-caustiques solides.* — Nous plaçons encore dans la première classe les instruments à l'aide desquels on peut porter dans le larynx des caustiques solides dont l'action modificatrice est bien plus énergique que celle des solutions.

Dès les premières applications du laryngoscope à la clinique et à la thérapeutique des affections du larynx, on songea à traiter les ulcérations siégeant au niveau de cet organe de la façon dont on traitait les ulcérations siégeant sur les autres muqueuses, oculaires, utérines, buccales, etc. Le nitrate d'argent étant le caustique le plus employé en médecine, c'est lui qu'on songea à employer le premier, dans les cas de catarrhes, d'ulcérations, de polypes, etc.

Le premier instrument dont on se servit pour porter ce caustique dans le larynx fut un porte-caustique ordinaire de trousse,

recourbé convenablement. Nous-même, pendant un certain temps, nous nous sommes servi de cet instrument dangereux.

A la suite d'un accident, qui heureusement n'eût pas de conséquences, car le nitrate d'argent et l'anneau de l'instrument qui avaient été arrachés pendant un spasme du larynx furent expulsés par des efforts de toux et d'éternuement, nous fûmes conduit à faire construire le porte-caustique dont nous nous servons actuellement et avec lequel on n'a rien à craindre (Obs. 15).

A l'extrémité d'une tige d'argent, d'une résistance assez grande et recourbée comme il convient, est vissé un tube dont l'ouverture supérieure est un peu plus grande que l'inférieure.

Fig. 67. — Porte-nitrate à ressort.

On introduit dans ce tube un crayon de nitrate d'argent assez gros pour ne pouvoir s'échapper par l'ouverture inférieure. Un petit ressort à boudin dont l'élasticité est mise en jeu par la pression exercée sur lui par la partie de la tige à laquelle on visse le tube, fait progresser le nitrate d'argent au fur à mesure qu'il est usé. L'instrument entier est en argent, de telle sorte que le contact du caustique ne peut l'altérer en aucune façon. De plus, nous ne laissons jamais la pierre dans l'instrument. Dès que nous avons fait la cautérisation, nous avons soin de dévisser le tube, de retirer le boudin et de mettre la pierre dans un petit flacon rempli de grains de millet après l'avoir essuyée à plusieurs reprises avec un linge sec.

Notre porte-nitrate ne présente aucune aspérité, est parfaitement lisse et offre encore un avantage considérable, c'est que, lorsqu'on appuie sur un endroit quelconque avec la pierre, le ressort à boudin contenu dans l'instrument permet à la pierre de rentrer un peu dans le tube qui la contient. On évite donc de cette manière des contacts rudes qui peuvent ne pas être sans inconvénients pour un organe aussi délicat que le larynx.

Si l'on veut faire une cautérisation sur le bord libre des cordes vocales inférieures, lorsqu'il existe à ce niveau une petite tumeur ou une ulcération, nous conseillons de se servir



Fig. 68. — Porte-nitrate à cuvette mobile, tournante.

d'un porte-nitrate construit d'après le principe de celui de Lallemand pour l'urèthre.

Le nitrate d'argent ordinaire, fondu à la flamme d'une lampe à alcool, est coulé dans une cavité ménagée sur le côté de la portion laryngée de l'instrument. Après le refroidissement, redevenu solide, il ne peut s'échapper de cette cavité. Au moyen d'un pas de vis, il est facile de changer l'extrémité laryngienne de ce porte-caustique de façon que la surface cautérisante se trouve à gauche, à droite, en avant ou en arrière.

Beaucoup de laryngoscopistes ont fait construire des porte-caustiques solides répondant tous à des indications particulières.

Un des inconvénients les plus sérieux de ces instruments est

celui-ci : le caustique se trouve à découvert et le larynx après l'attouchement se refermant sur lui, on touche inévitablement des points qui n'ont nul besoin d'être cautérisés.

Rauchfuss, de Saint-Pétersbourg, inventa donc l'instrument suivant. Une tige glissant dans un tube au moyen d'une pédale placée sur un manche se termine par un pinceau de fils de platine que l'on trempe dans du nitrate d'argent fondu à la flamme d'une lampe à alcool et qui y reste adhérent intimement après le refroidissement. Le tube de l'instrument, au niveau de la portion intra-buccale présente un aspect moniliforme. Chaque grain est indépendant, de telle sorte qu'on peut donner à ce tube le degré de courbure voulu.

Fig. 69. — Porte-nitrate du docteur Rauchfuss.

Pour se servir de ce porte-nitrate, on l'introduit dans le larynx, le nitrate rentré dans le tube, et ce n'est que lorsqu'on est sur le point à cautériser qu'on le fait saillir en poussant la pédale avec le doigt. En ramenant cette pédale en arrière, le nitrate rentre aussitôt dans le tube et l'on ne touche pas ainsi les parties avoisinantes. Le mouvement de va-et-vient est assez lent, aussi ai-je eu l'idée de faire construire par Mathieu un porte-nitrate qui permet de pratiquer une cautérisation en quelque sorte instantanée. Dans cet instrument (fig. 70) le crayon de nitrate d'argent est fixé à l'extrémité d'un ressort à boudin que l'on peut armer au moyen d'une tirette placée sur la tige de l'instrument. Lorsqu'on appuie sur la pédale adaptée au manche, le caustique fixé au ressort est projeté en avant grâce à la force d'impulsion acquise et est aussitôt ramené

en arrière par l'effet de l'élasticité du ressort. Le crayon et l'extrémité du ressort sont protégés par un petit tube d'argent se vissant au bout de l'instrument. Ce tube, dont l'ouverture supérieure est plus petite que l'inférieure, ne permet qu'à la pointe du crayon de faire saillie pendant la projection. A côté du tube



FIG. 70. — Porte-nitrate d'argent à ressort et à détente.

sont dessinés une lancette et un petit pinceau qui peuvent à volonté remplacer le crayon de nitrate d'argent.

DEUXIÈME CLASSE D'INSTRUMENTS

1° INJECTEURS DE MÉDICAMENTS LIQUIDES

Pipettes ou compte-gouttes. — On a inventé beaucoup d'instruments pour projeter dans le larynx des liquides médicamenteux. Nous-même en avons inventé un dont nous nous sommes servi quelquefois et dont nous donnons plus bas la description.

De tous ces instruments le meilleur ne vaut rien. Notre devoir est cependant d'en parler ici. Nous le ferons; mais pour indiquer seulement leurs défauts, ne leur reconnaissant aucune qualité.

Les compte-gouttes et les pipettes laryngiennes sont toutes construites dans le même but d'injecter dans le larynx ou de déposer dans cet organe une quantité connue d'un liquide ou

d'une solution titrée d'avance. Tous ces instruments diffèrent très-peu par leur construction et leur maniement.

Les plus connus sont ceux de Leiter de Vienne et de Mathieu de Paris.

Ils sont construits tous les deux sur le même principe et ont à peu de chose près la même forme. Ce sont des tubes convenablement recourbés, et effilés à leur extrémité laryngienne. La pipette étant plongée dans le liquide à porter dans le larynx, on place l'index ou le pouce sur un trou ménagé à l'extrémité du tube. Par ce moyen, le liquide, qui est monté dans celui-ci en vertu d'une loi de la physique, s'y trouve retenu et n'en sort qu'au moment où, le doigt obturateur étant soulevé, la pression atmosphérique vient à l'en chasser.



Fig. 71. — Compte-gouttes de l'auteur.

Notre compte-gouttes ressemble beaucoup à celui dont se servent les oculistes pour instiller des liquides dans l'œil. Un tube métallique (en argent), effilé à son extrémité laryngienne, se renfle à son extrémité extra-buccale dont l'ouverture est fermée par une simple membrane de caoutchouc.

Par une simple pression du pouce sur cette membrane, on fait monter dans le tube une certaine quantité de liquide que l'on peut en chasser facilement par une autre pression, et qui ne tombe que goutte à goutte.

Seringues laryngiennes. — Notre compte-gouttes est en quelque sorte un instrument de transition entre la pipette et la seringue.

Quelques laryngoscopistes se servent de seringues pour injecter dans le larynx des médicaments liquides.

D. Gibb et Tobold emploient pour cela une petite seringue munie de trois anneaux dans lesquels on engage le médius, l'index et le pouce. La canule, longue et recourbée, est effilée à son extrémité et ne laisse sortir le liquide que goutte à goutte, si toutefois le piston n'est pas poussé avec trop de violence.

Pour éviter toute surprise ou mouvement involontaire on a fait des seringues dont les canules sont terminées par une petite éponge qui divise et filtre en quelque sorte le liquide avant sa pénétration dans le larynx.

Nous trouvons aux seringues les mêmes inconvénients qu'aux pipettes et compte-gouttes. En effet, nous avons recommandé plus haut de bien exprimer le pinceau ou l'éponge avant de les porter dans le larynx, afin d'éviter des quintes de toux et des spasmes de la glotte provoqués si facilement. Que sera-ce donc, si au moyen d'un instrument, pipette ou seringue, on porte dans le larynx une ou plusieurs gouttes d'un liquide qui tombe forcément dans la trachée.

Nous sommes étonné de voir quelques laryngoscopistes recommander de laisser tomber le liquide pendant l'inspiration, prétendant que pendant l'expiration le médicament serait rejeté hors du larynx par la colonne d'air. Nous sommes loin d'accepter cette manière de voir et nous engageons vivement le médecin qui se déciderait à se servir d'un des instruments décrits plus haut à ne laisser tomber le liquide que pendant l'expiration et pendant l'émission de la voyelle *è*. La pénétration du médicament se fera parfaitement, la colonne d'air expirée étant beaucoup trop faible pour le chasser au dehors, de plus, on aura toutes les chances d'éviter les quintes de toux et surtout les spasmes violents de la glotte.

Nous ferons un dernier reproche à ces instruments, c'est que,

quelle que soit la précision avec laquelle ils sont construits, on n'est jamais parfaitement sûr de ne laisser échapper que la quantité de liquide voulue.

INJECTEURS DE MÉDICAMENTS LIQUIDES EN POUSSIÈRES ET EN VAPEURS.

Les instruments que nous venons de décrire ne peuvent être employés que par le médecin. Ceux que nous allons passer en revue sont au contraire construits de façon à être employés par le malade lui-même.

Ce sont les *pulvérisateurs*, les *inhalateurs*, les *vaporisateurs*.

Pulvérisateurs. — Ces instruments sont destinés à poudroyer

Fig. 72. — Pulvérisateur du Dr Sales-Girons.

des médicaments liquides qui, aspirés par le malade, se déposent sur le larynx et pénètrent dans la trachée sous forme d'une fine poussière.

Sales-Girons est l'inventeur de la pulvérisation que Trousseau et Barthez furent les premiers à employer dans le croup.

La figure 72 nous dispense de donner une description détaillée de son appareil.

On met le liquide dans le petit réservoir de verre A, puis on tire de bas en haut sur le piston C, ce qui du premier coup remplit le corps de la pompe.

En pressant sur le piston par le seul poids de la main, le liquide comprimé monte par le tube D, et sort par le robinet E en un filet capillaire, qui va frapper et s'éclabousser en poussière contre une lentille disposée à point dans le tambour F, d'où cette poussière liquide est dirigée dans la bouche du malade. De sorte qu'en rapprochant les lèvres des bords de ce tambour, on peut dire que la pulvérisation se fait dans la bouche, ce qui garantit l'intégrité du médicament, l'une des conditions essentielles de la thérapeutique respiratoire.

Ce qu'il importe de savoir, c'est que, plus le jet liquide est délié, plus la poussière sera fine et parfaite. Ce résultat est facile à obtenir avec le robinet, dont la clef plus ou moins tournée donne un filet de liquide plus ou moins fin. L'usage dès les premiers jours en rendra la pratique aisée.

L'autre avantage de ce robinet est de se dégorger lui-même lorsqu'un petit corps vient en obstruer la rainure; pour cela on l'ouvre un peu plus, et l'obstacle est expulsé; après quoi l'on remet le robinet au point de finesse voulue.

Avec ce pulvérisateur les inconvénients et même les dangers de la pression n'existent plus. Celui-ci peut fournir la pression énorme de 25 atmosphères.

Enfin, lorsqu'on remplace le tambour par le petit tamis en toile métallique A, l'instrument des *respirations bronchiques* devient un instrument de *douches pharyngiennes*.

Tel est un des premiers appareils pulvérisateurs qui furent construits.

Aujourd'hui on en trouve de différents modèles remplissant tous des indications particulières.

Nous allons les passer rapidement en revue.

Les plus connus sont ceux de Richardson modifié par Galante, de Siégle, de Capron, de Mathieu.

Le pulvérisateur de Richardson se compose d'un flacon dans

Fig. 73. — Pulvérisateur de Richardson modifié par Galante.

lequel on verse le liquide qu'on se propose de pulvériser. Au moyen des boules C et D, la seconde agissant comme réservoir d'air, on comprime fortement le liquide qui tend à s'échapper par l'ouverture filiforme A du tube *t*. Le liquide s'échappe du tube par l'orifice A en même temps qu'une notable quantité d'air qui divise ses parcelles et leur sert de véhicule.

Dans l'appareil de Siégle, c'est la vapeur d'eau qui sert de véhicule aux parcelles du liquide médicamenteux.

Cet appareil a l'avantage de fonctionner automatiquement.

Par une ouverture A on introduit dans une petite chaudière une certaine quantité d'eau simple.

Une petite lampe à alcool B, placée sous la chaudière, amène rapidement cette eau à 100 degrés.

Une soupape, munie d'un levier C prévient toute explosion.

Le liquide médicamenteux est versé dans un récipient en cristal V et est ainsi exempt de tout contact métallique pouvant l'altérer et est, pendant le fonctionnement de l'appareil, à l'abri de toute évaporation.

Fig. 74. — Pulvérisateur à vapeur de Siégle, modifié par Galante.

Dès que l'eau de la chaudière entre en ébullition, la vapeur d'eau s'échappe par le petit tube supérieur de l'appareil avec une assez grande violence et tend à faire le vide au-dessus du tube inférieur qui est mis en communication avec le récipient V au moyen du tube T. Le liquide contenu dans le vase V est en quelque sorte aspiré, et toutes les parcelles qui, montant dans le tube T, arrivent à son extrémité effilée, sont entraînées par le jet de vapeur d'eau.

On obtient avec cet appareil un grand degré de pénétration ; de plus, à une distance de 20 centimètres environ des tubes, on

obtient une pulvérisation fine qui conserve encore un degré de chaleur très-favorable dans la plupart des cas.

Les appareils de Capron et de Mathieu fonctionnent tous les deux au moyen de l'air comprimé.

L'appareil de Mathieu se compose d'un vase de cristal C dans lequel on verse le liquide par un petit entonnoir G, puis on met

FIG. 75. — Pulvérisateur de Mathieu.

en position verticale la clef H et l'on fait agir le levier de A en A' afin d'amorcer l'appareil, c'est-à-dire de le purger de l'air qu'il peut contenir et d'amener le liquide à s'échapper seul par l'ouverture du tambour E. On fermera alors le tambour en tournant légèrement à droite la clef H, tout en continuant de faire agir le levier, et la pulvérisation se produira jusqu'à l'épuisement du liquide contenu dans le vase E.

Comme on peut le voir, la pulvérisation se produit par le

choc du jet contre la paroi supérieure du tube E, lequel doit toujours être maintenu à une distance de 25 centimètres environ de la sortie du jet.

Les parcelles de liquide non pulvérisées retombent dans le vase G au moyen du tube F.

Fig. 76. — Pulvérisateur de Capron.

L'appareil de Capron consiste en une pompe foulante F, au moyen de laquelle on comprime avec une grande force le liquide versé dans une boule de caoutchouc contenue elle-même dans un vase de porcelaine CD. La pression de l'air agit d'une part sur les parois du vase, d'autre part sur les parois de la boule de caoutchouc qui contient le liquide à pulvériser. On comprend dès lors qu'en ouvrant le petit clapet E de l'appareil, on obtiendra un jet filiforme qui se pulvérisera de lui-même sur le couvercle G. Nous avons fait adapter à cet appareil deux canules destinées, l'une aux injections nasales, l'autre aux injections pharyngiennes.

Inhalateurs. — Ces instruments sont destinés à porter dans

le larynx, la trachée et les bronches des gaz ou les principes volatils de certains médicaments en utilisant l'air lui-même comme véhicule.

De tous ces instruments, le plus connu est l'inhalateur de Lewin pour le chlorhydrate d'ammoniaque.

Inhalateur de Lewin. — Il se compose de trois flacons ABC. Dans le flacon A se trouve une certaine quantité d'acide chlorhydrique, dans le flacon B une solution ammoniacale, dans le flacon *c* de l'eau aromatisée destinée à laver le gaz.

Le bouchon du flacon C est percé de trois trous dans lesquels



Fig. 77. — Inhalateur de Lewin.

sont engagés des tubes DEF. D ne plonge pas dans l'eau contenue dans le flacon et sert à faire l'aspiration. E et F, au contraire, plongent dans l'eau tandis que l'autre extrémité de ces tubes se rend dans un des trous que présentent les bouchons qui recouvrent les flacons A et B. Ces tubes ne plongent pas dans l'acide chlorhydrique et dans l'ammoniaque. Les tubes G et H au contraire plongent dans les liquides. L'air aspiré pénètre en G et en H, traverse les liquides qui remplissent à moitié les flacons A et B, entraînant avec lui une quantité considérable de

chlore et d'ammoniaque. Ces deux gaz traversent ensemble l'eau contenue dans le flacon C en se débarrassant de leurs impuretés et en s'aromatisant, et se combinent dans la partie supérieure du flacon sous forme d'une vapeur blanchâtre qui n'est autre chose que du chlorhydrate d'ammoniaque qui est aspiré par le malade.

Inhalateur du docteur Mayer. — Il est surtout commode pour faire des inhalations de vapeurs iodées.

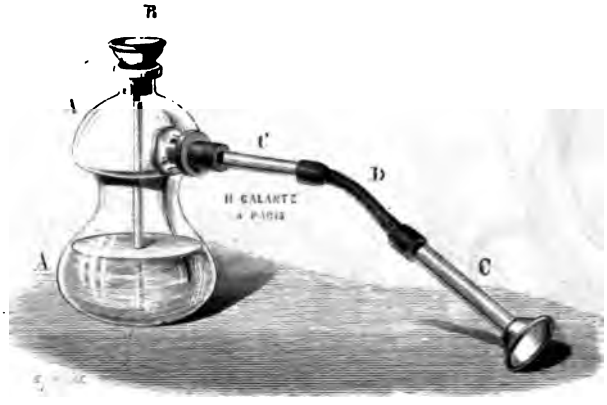

Fig. 78. — Inhalateur du docteur Mayer

Cet appareil se compose de trois parties.

1° Un ballon divisé en deux étages AA par un étranglement. Dans ce ballon se placent les substances à évaporer;

2° Une tubulure faisant entonnoir B par où pénètre l'air extérieur, et servant en même temps à introduire les médicaments;

3° Un tube CC en deux corps ajustés par un tube de caoutchouc et se terminant par une embouchure destinée à s'appliquer sur les lèvres.

Le petit ballon doit être tenu par la main de celui qui fait l'inhalation. La chaleur de cette main suffira quelquefois pour augmenter la production des vapeurs, ce qui est le cas, lors-

qu'on fait une inhalation iodée. Dans d'autres cas, au contraire, le petit ballon devra être placé dans un bain-marie ou sur une lampe à alcool, si l'on se sert d'un médicament liquide.

Inhalateur Chéron. — Cet instrument est destiné à porter dans le larynx, la trachée et les bronches, de l'air chargé des principes volatils d'essences oxygénées à travers lesquels on force cet air à passer. Cet instrument se compose d'un flacon de cristal fermé par un bouchon à deux tubulures.

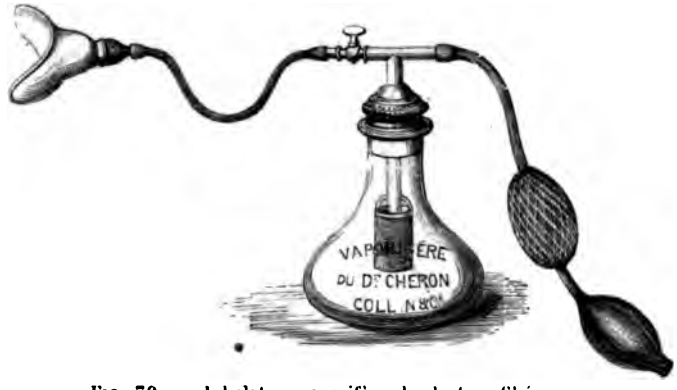

Fig. 79. — Inhalateur vaporifère du docteur Chéron.

A l'une d'elles est adapté un tube se terminant par deux boules de caoutchouc analogues à celles de l'appareil de Richardson. Ces deux poires servent à mettre l'air en mouvement et le contraignent à passer à travers un petit panier contenu dans le flacon et qui est rempli d'essence oxygénée. De nouvelles quantités d'air arrivant sans cesse, celui qui est contenu dans le flacon s'échappe par la deuxième tubulure qui se termine par une embouchure s'appliquant exactement sur le nez et la bouche du malade. Grâce aux deux boules de caoutchouc, dont la dernière fait l'office de pompe foulante, la première à parois résistantes constituant un réservoir élastique, on peut, en fermant un robinet se trouvant sur la deuxième tubulure, accumuler et comprimer dans le flacon et dans la première boule recouverte d'un filet de soie pour éviter son ex-

plosion, une assez grande quantité d'air, qui, dès que le robinet sera ouvert, aura une assez grande force de pénétration. Ces inhalations nous ont donné d'excellents résultats dans les cas de phthisie pulmonaire compliquée d'ulcérations tuberculeuses du larynx.

Inhalateur de l'auteur. — M. Mariani a construit d'après nos indications un inhalateur au moyen duquel on peut facilement faire des inhalations de goudron.

Cet inhalateur se compose d'un vase au fond duquel on dépose une quantité suffisante de goudron ayant une consistance sirupeuse. Le bouchon du vase est percé de trous dans lesquels sont engagés deux tubes. L'un, plongeant dans le goudron et à l'extrémité duquel est un tube de caoutchouc, se termine par une poire analogue à celle de l'appareil de Richardson. Au moyen de cette poire on force l'air à traverser la couche de goudron où il se charge de principes volatils. Le second tube, qui ne plonge pas dans le goudron, est terminé par une embouchure qui s'applique exactement sur la bouche et le nez du malade qui, de cette façon, ne respire que l'air projeté par la poire de caoutchouc à travers la couche de goudron.

Nous préférons cet appareil aux cigarettes dites de goudron et surtout aux goudronnières que l'on installe dans les chambres et qui forcent les personnes bien portantes qui entourent le malade à respirer une odeur qui n'est pas toujours agréable.

Vaporisateurs. — Il est un certain nombre d'instruments destinés à porter dans le larynx, la trachée et les bronches, les principes volatils de certains médicaments, en employant la vapeur d'eau comme véhicule. Ces instruments ont reçu le nom de vaporisateurs. Le plus connu de tous et le meilleur est l'instrument construit selon les données de M. Mackenzie et auquel il donne le nom de « *eclectic inhaler* ».

Cet instrument se compose de trois parties, *a*, *b* et *c*; *a* est un vase ouvert essentiellement destiné à contenir un autre vase

dans l'intérieur duquel on place l'eau chaude et la solution médicamenteuse.

La figure représente ce vase contenant un litre d'eau environ; au-dessus du niveau d'eau on remarque un vaste espace dans lequel s'accumule la vapeur.

b est une espèce de couvercle ressemblant à un gobelet qui serait renversé et ferme le vase qui contient l'eau. La figure 2 représente le couvercle de l'appareil et montre en même temps

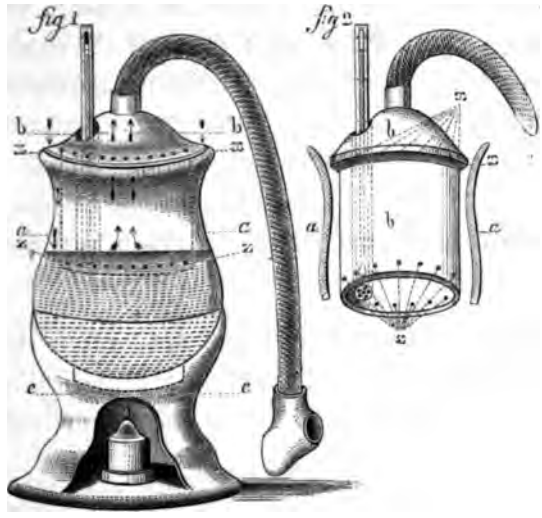

FIG. 80. — *Eclectic inhaler* du docteur Mackenzie.

la coupe des parois du vase contenant. Entre les parois du gobelet et les parois du grand vase se trouve un espace libre servant de chambre à air.

Quand le grand vase contient la quantité d'eau voulue, le fond du gobelet plonge de 4 centimètres environ dans cette eau.

Les bords de la circonférence du couvercle et le fond du gobelet sont percés de trous en *x z*. Quand le patient fait une aspiration, l'air se précipitant à travers les trous *x* pénètre dans la chambre à air et repasse par les trous *z z*, après avoir traversé

la couche d'eau chaude. Il suit le trajet indiqué par les flèches. Au centre de la surface du couvercle se trouve un tube flexible destiné à l'aspiration, et qui se termine par une embouchure qui embrasse exactement la bouche du patient. Au niveau de cette embouchure se trouve une soupape qui ne permet pas à l'air expiré de rentrer dans l'appareil.

Près du tube d'aspiration se trouve un trou qui donne passage à un thermomètre qui indique la température de l'eau.

c est le pied supportant tout l'appareil. Au niveau de ce pied est une lampe à alcool qui chauffe le liquide. Cet appareil n'exige aucun effort d'aspiration et rend de grands services quand on veut faire faire des inhalations stimulantes, sédatives ou narcotiques.

2° INJECTEURS DE MÉDICAMENTS PULVÉRULENTS SOLIDES

Insufflateurs. — Les conseils que nous avons donnés pour éviter tout accident en pratiquant une cautérisation dans le larynx avec un caustique liquide sont encore applicables dans le

FIG. 81. - Insufflateur de Leiter.

cas d'insufflations de poudres médicamenteuses. Ces insufflations se font au moyen de divers appareils. Le plus fréquemment employé est l'insufflateur de Leiter, de Vienne, dont nous donnons le dessin.

Un tube en gutta-percha durci porte à une de ses extrémités une poire de caoutchouc destinée à chasser la poudre que l'on

introduit dans le tube par un trou situé près de la poire et que l'on ferme après l'introduction de la poudre au moyen d'un coulant.

L'opérateur tient l'instrument entre le médius et l'index de la main droite, tandis que le pouce est appliqué sur le fond de la poire où il fait pression au moment où l'on veut projeter la poudre.

En se guidant dans le miroir tenu de la main gauche, on introduit la partie recourbée de l'instrument jusque sur le point que l'on veut recouvrir de poudre. Ce n'est que lorsqu'on est presque sur l'endroit voulu qu'on doit comprimer la poire avec le pouce placé comme nous l'avons dit plus haut.

L'insufflateur de Bretonneau se manie exactement de la même manière et ne diffère du précédent qu'en ce que, au lieu de mettre la poudre à insuffler dans le tube même, on en met une certaine quantité dans un petit barillet qui est situé entre la poire et la canule.

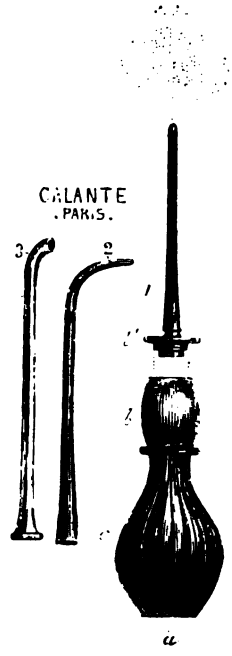

Fig. 82. — Insufflateur de Bretonneau.

Tous les insufflateurs construits d'après ce principe présentent un grand inconvénient. Au moment où l'opérateur appuie le pouce sur la poire et fait effort pour projeter la poudre, il produit inévitablement un mouvement de latéralité qui, peu sensible au point où se fait la pression, devient assez considérable à l'extrémité intra-laryngienne du tube pour que la poudre, au lieu d'être projetée sur le point qu'on se propose d'atteindre, soit projetée à côté. Les Allemands, pour remédier à cet inconvénient, emploient un tube de gutta-percha durcie ou de métal, présentant la forme de tous les instruments laryngés.

Ce tube est pourvu à l'extrémité que tient la main de l'opérateur d'un long tube de caoutchouc qui le relie à un réservoir d'air placé sous le pied du médecin.

La poudre médicamenteuse étant introduite dans le tube, on porte l'extrémité de celui-ci immédiatement dans le larynx, et une pression du pied sur le réservoir d'air (une simple poire de caoutchouc) suffit pour la projeter violemment.

Quelques médecins allemands négligent même le réservoir d'air placé sous le pied et font l'insufflation avec leur propre bouche placée à l'extrémité du tube. Nous ne croyons pas devoir insister sur l'inconvenance d'une pareille opération et sur ce qu'elle peut avoir de désagréable et pour la malade qui la subit et pour le médecin même qui la fait.

Dans les premiers temps de notre pratique, alors que nous croyions à la grande efficacité des insufflations de poudres médicamenteuses dans le larynx, nous avions déjà été frappé de la difficulté de projeter la poudre sur l'endroit même que nous nous proposions d'atteindre. Nous avons retiré de bons résultats de l'instrument de Vicat, au tube duquel nous adoptions une sonde uréthrale dont nous pouvions modifier à volonté la longueur et la courbure.

L'instrument entier coûte très-bon marché et a une grande force de projection.

Il se compose d'un récipient en métal dans lequel on introduit la poudre par la partie inférieure. Une plaque de métal pourvue d'un bouton est appliquée assez fortement par un ressort sur la paroi supérieure du récipient. Lorsqu'on abaisse vivement cette plaque en appuyant sur le bouton, on déplace une assez grande quantité d'air qui s'échappe par la seule issue libre, c'est-à-dire par le tuyau, en entraînant avec elle toutes les poussières déposées dans le fond du vase au niveau duquel est située l'ouverture du tube. Dès que le doigt cesse de presser sur le bouton, le ressort repousse la plaque mobile à son point de départ et provoque par aspiration la rentrée de l'air dans le corps du petit instrument qui, si l'on a introduit une assez

grande quantité de poudre dans son intérieur, se trouve tout chargé pour faire plusieurs autres insufflations.

Nous nous servons maintenant très-rarement de cet instrument parce que nous n'avons pas beaucoup à nous louer des insufflations de poudres sèches dans le larynx, excepté dans les cas de croup où il nous rend de grands services. En effet, on peut facilement introduire le bec de cet insufflateur dans la bouche d'un enfant, et malgré ses efforts on peut projeter dans son



FIG. 83. — Insufflateur de l'auteur.

pharynx du nitrate d'argent pulvérisé ou tout autre médicament caustique, en poudre.

Tels sont les instruments dont se servira le plus souvent le médecin dans les cas de catarrhes ou d'ulcérations du larynx.

Nous conseillons, lorsqu'on aura à employer un caustique, de choisir un instrument avec lequel on pourra se servir d'un caustique solide. Nous rejetons, au point de vue caustique, les médicaments pulvérulents dont l'action, on le comprend facilement, ne peut être limitée et s'étend aussi bien sur les

parties saines que sur les parties malades. Nous ne les admettons à la rigueur que dans les inflammations généralisées, dans les laryngites croupales, couenneuses, gangréneuses ou purulentes. Les instruments destinés à projeter des poussières caustiques doivent donc servir bien plutôt à projeter des poudres astringentes. Dans les cas où l'on juge les insufflations astringentes nécessaires, nous croyons qu'elles peuvent être remplacées par des pulvérisations de liquides astringents. Ces pulvérisations auront l'avantage d'être supportées plus facilement par le malade, car on peut respirer un brouillard sans tousser, tandis que la pénétration dans le larynx d'une poussière, même très-fine, provoque de violents accès de toux et même des spasmes de la glotte.

DEUXIÈME SECTION

INSTRUMENTS NÉCESSAIRES AU TRAITEMENT DES TUMEURS DU LARYNX.

Nous venons de décrire l'arsenal chirurgical nécessaire au traitement des affections catarrhales et ulcéreuses de la muqueuse laryngée. Nous avons maintenant à aborder la description des instruments employés pour détruire les tumeurs de toute nature que l'on rencontre si fréquemment dans le larynx.

Après les catarrhes et les ulcérations, les productions morbides du larynx ou tumeurs sont de beaucoup la maladie la plus fréquente. C'est surtout dans cette affection que l'intervention du chirurgien est indispensable.

Dès le début de la laryngoscopie on tenta de détruire les polypes du larynx par les voies naturelles, ce qui fit renoncer à opérer par les voies artificielles et dangereuses que procure la laryngotomie.

Il fallut donc inventer des instruments pour arriver à réaliser le progrès le plus remarquable concernant la chirurgie intra-laryngienne.

Pour décrire avec ordre ces différents instruments, nous avons adopté la division suivante :

Instruments avec lesquels on opère :

1° Par arrachement simple;
2° Par arrachement précédé d'écrasement;
3° Par écrasement simple;
4° Par excision ;
5° Par incision et scarification.

6° Nous décrirons enfin en dernier lieu des instruments particuliers faisant partie de la méthode galvanocaustique.

1° INSTRUMENTS AVEC LESQUELS ON OPÈRE PAR ARRACHEMENT SIMPLE.

Nous donnons à la méthode d'arrachement le nom de *Méthode française* par opposition à la méthode d'excision à laquelle nous donnons le nom de *méthode allemande.*

Le premier, en France, j'eus l'idée de détruire les polypes du larynx par l'arrachement simple ; le premier aussi je fis construire par M. Charrière (1862) des pinces destinées à pratiquer cette opération.

C'est en effet à l'aide de pinces dont la forme, les dimensions, les articulations, ont varié beaucoup que se pratique la méthode d'arrachement des polypes du larynx.

Dès l'année 1862, montrant à la Société de chirurgie un malade atteint de polype du larynx (observation III), je présentai en même temps une pince à l'aide de laquelle j'espérais arracher la tumeur glottique.

M. le professeur Verneuil mit en doute la possibilité de l'arrachement avec cette petite pince, vu le peu de longueur de la portion laryngée de l'instrument.

Les tentatives infructueuses que je fis sur le malade pour enlever le polype me montrèrent toute la justesse de cette observation, et après avoir pris sur des cadavres la distance séparant l'ouverture buccale de la partie inférieure du larynx, je fis construire par Charrière fils des pinces laryngées qui me servent encore aujourd'hui. Je les ai fait modifier dans plusieurs détails importants par Mathieu qui est arrivé à en faire d'irréprochables.

Frappé de la facilité avec laquelle les dentistes américains, à l'aide de leurs daviers de formes et de grandeurs si variées, si multiples, arrachent les dents les plus rebelles, j'ai voulu appliquer leur principe à l'extraction des polypes laryngiens.

Il m'a paru que l'on devait faire varier la forme de la partie prenante de la pince laryngienne selon la forme et la situation du polype; c'est pourquoi j'ai fait construire un si grand nombre de pinces dont les mors affectent les dispositions les plus diverses.

Toutes les pinces dont je me sers sont des pinces latérales, c'est-à-dire s'ouvrant sur les côtés. Elles présentent toutes la même forme dans leur ensemble et ne se différencient qu'à leur extrémité libre, au niveau de leurs mors. Pour faciliter leur description on peut les diviser en trois parties :

a. Portion extra-buccale;
b. Portion-intra-buccale;
c. Portion intra-laryngienne.

a. Portion extra-buccale. — Cette portion, ainsi qu'une partie de la portion intra-buccale, constitue les branches de nos pinces. Leur longueur et leur forme sont toujours les mêmes pour les adultes, plus petites pour les enfants. Leur degré de force et de résistance est proportionné au reste de la pince, de façon que le chirurgien ait en main un instrument bien équilibré et par conséquent se maniant avec une justesse et une précision très-grandes. La longueur de cette portion extra-buc-

cale qui se termine à l'articulation même de la pince est de 15 centimètres. Cette portion est droite, de même qu'une partie de la portion intra-buccale, et les branches se terminent toutes par des anneaux d'une dimension suffisante pour que le pouce et le médius puissent s'y engager facilement.

Au niveau de la partie moyenne des anneaux, se trouvent deux agrafes qui, lorsque la pince est fermée, ne lui permettent plus de s'ouvrir de nouveau sans la volonté de l'opérateur.

b. Portion intra-buccale. — Cette portion a une longueur de 15 centimètres. Elle peut être divisée en deux parties, l'une droite, l'autre recourbée. La partie qui est droite fait suite à la portion extra-buccale; elle est de 5 centimètres environ et est calculée sur la distance qui sépare les dents incisives de l'endroit où la langue commence à se recourber. La partie recourbée pourrait encore être appelée portion pharyngée; elle mesure 10 centimètres environ et la courbure elle-même est calculée sur celle de la base de la langue.

Ainsi donc, la portion extra-buccale de nos pinces, plus la première partie de la portion intra-buccale, font avec la deuxième portion intra-buccale ou pharyngée un angle de 90 ou 92 degrés. Cet angle arrondi ne gêne pas pour l'introduction des pinces dans la bouche et permet d'atteindre le larynx sans effleurer la base de la langue.

c. Portion intra-laryngée. — Si les portions extra- et intra-buccales de nos pinces sont invariables comme forme et comme dimension, il n'en est plus de même pour la portion intra-laryngée.

Un coup d'œil jeté sur les planches de notre atlas suffira pour le démontrer clairement. Nos pinces y sont dessinées de grandeur naturelle. Leur portion intra-laryngée varie beaucoup de longueur, de grosseur, de largeur. Toujours terminées en cuillers, les unes ont des dents que nous comparerons à celles du brochet (fig. 2, 3, 4, pl. V), les autres ont une simple rainure

circulaire (fig. 2, pl. IV) ou des rainures ou mors transversaux comme les pinces à pansement (fig. 1, 2, 3, 4, 5, pl. III). Les cuillers de quelques-unes sont fenêtrées (fig. 2, pl. III, IV, V) pour : 1° enlever du poids à l'extrémité de l'instrument ; 2° pour permettre aux rayons lumineux de passer plus facilement à travers les extrémités ; 3° pour permettre à une tumeur très-volumineuse de s'engager et de faire saillie à travers ces ouvertures. D'autres se terminent par de véritables crochets (fig. 5, pl. V), ou par des dents de souris (fig. 4, pl. IV) qui permettent de saisir un polype appliqué sur la face supérieure des cordes vocales.

Les polypes du larynx variant beaucoup de forme, de dimension, de consistance, on comprend facilement l'utilité d'une aussi grande variété d'instruments. La situation des tumeurs du larynx variant aussi beaucoup, nous avons fait fabriquer des pinces dont la portion laryngienne ne présente de dents ou de mors qu'à leur partie antérieure (fig. 5, pl. III) ou postérieure (fig. 4, pl. III) ou même qu'à leur extrémité (fig. 1, pl. IV).

Quand le chirurgien sera sur le point d'opérer par arrachement un polype du larynx, il devra donc considérer soigneusement son point d'implantation, sa forme, sa dimension, sa consistance, pour choisir la pince qui lui permettra d'atteindre facilement le but qu'il se propose.

Toutes choses égales d'ailleurs, nous conseillons au débutant de se servir de pinces sans ardillons (fig. 5, pl. IV), avec lesquelles il ne risquera pas d'occasionner de lésions dans le larynx dans le cas où il ne saisirait pas la tumeur dès les premières tentatives.

Si le praticien ne trouvait pas dans son arsenal une pince satisfaisant aux exigences du polype qu'il veut opérer, il ne devrait pas hésiter à en faire fabriquer une autre. Il évitera de cette façon des tâtonnements très-longs et des essais infructueux qui pourraient compromettre le succès de l'opération.

Avec nos pinces latérales, nous sommes parvenu à enlever toutes les tumeurs du larynx qui se sont présentées à nous à peu

d'exception près, et même des polypes d'un très-petit volume situés sur le bord libre des cordes vocales.

Cependant, c'est surtout pour les polypes développés en ce lieu que quelques opérateurs préconisent l'emploi des pinces antéro-postérieures, ou s'ouvrant d'arrière en avant.

La figure 1 de notre planche VI représente une de ces pinces à triple articulation et munie de dents, que j'ai fait construire par M. Mathieu ; la figure 2 de la même planche représente exactement une pince antéro-postérieure que nous a envoyée le docteur Mackenzie de Londres.

Nous n'avons pas à discuter ici le mérite et les inconvénients de ces pinces, nous prions le lecteur de vouloir bien se reporter pour cela au chapitre consacré au traitement des polypes du larynx.

Quand je commençai à pratiquer l'arrachement des polypes du larynx avec des pinces, m'étant trouvé en présence de polypes excessivement petits, je crus que pour de si petites tumeurs, de très-petites pinces étaient nécessaires. Mais comme des pinces très-fines n'auraient pas été commodes ni suffisamment résistantes, si elles eussent été construites comme sont celles que nous présentons à la fin de ce volume, j'en fis construire qui se manœuvrent d'une façon particulière. Elles ressemblent beaucoup aux instruments dont se servent les Allemands et les Anglais sous le nom de *tube-forceps*. — Ce nom leur convient très-bien, car il indique nettement comment ils sont construits.

Les figures 84, 85, 86 représentent trois de ces instruments de forme et de forces différentes, mais dont le mécanisme est le même.

Les deux branches de la pince sont enfermées dans un tube mobile qu'on peut faire avancer ou reculer au moyen de la rondelle qui se trouve près du manche de l'instrument. Le manche étant tenu à pleine main, le pouce ou l'index suffisent pour imprimer au tube les mouvements de va-et-vient nécessaires.

Quand le tube est repoussé en avant, les deux mors de la

pince se rapprochent, saisissent le corps qu'on se propose d'étreindre et ne le lâchent plus que si l'on ramène le tube en arrière. — Dans ce mouvement, les deux mors de la pince s'écartent de nouveau par suite de l'élasticité même des branches qui a été calculée à cet effet.



Fig. 84. — Tube-forceps fabriqué par Mathieu.

Bien que ce mécanisme soit peu compliqué, il ne m'a jamais donné de bons résultats. On n'a aucune précision et aucune force avec des forceps construits de cette manière, et si l'on parvient à saisir un polype entre les mors de ces pinces, il échappe et glisse presque inévitablement. Je ne me sers plus que de l'instrument représenté par la figure 86 pour saisir le bord libre de l'épiglotte et la relever dans les cas où cet opercule gêne l'examen laryngoscopique. Les Allemands et les Anglais se servent encore beaucoup d'un instrument analogue au nôtre. Mais, ayant reconnu aussi le peu de précision que l'on obtenait en faisant glisser le tube au moyen d'une rondelle poussée avec l'index, ils ont apporté des modifications importantes dans la construction de leurs instruments.

Mackenzie, de Londres, donne le dessin et la description d'un instrument qu'il appelle *laryngeal tube-forceps*. Il est construit suivant les mêmes principes généraux que les nôtres, mais le tube, qui fait rapprocher les mors de la pince, est mis en mouvement

par une pédale à crémaillère, qui se trouve à la naissance du manche, et sur laquelle on appuie avec l'index. Sur le même manche et au même tube, on peut adapter des pinces de toutes

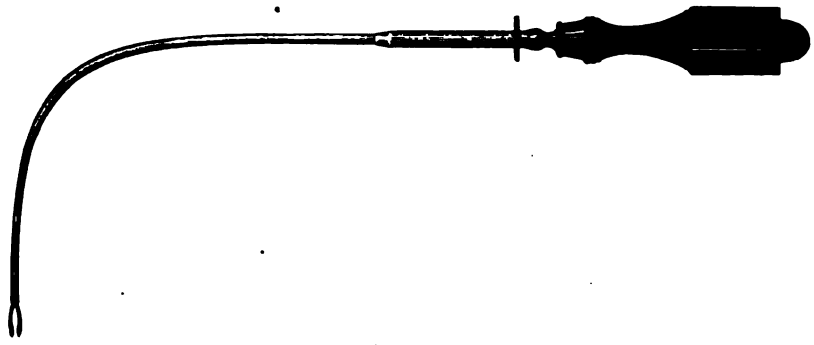

FIG. 85. — Forceps écraseur construit par Charrière sur mes indications.

les formes, de toutes les dimensions et même des couteaux et des guillotines. L'arsenal chirurgical se trouve de cette façon très-simplifié. Malheureusement, cet instrument n'est pas suf-



FIG. 86. — Tube-forceps construit par Lüer.

fisant, aussi verrons-nous dans les statistiques qui terminent ce volume, que Mackenzie a fort souvent recours à nos pinces laryngiennes, surtout dans les cas de tumeurs volumineuses.

Nous avons décrit les instruments dans lesquels les mors des

pinces sont ramenés au contact par la propulsion du tube en avant.

Fig. 87. — Pinces et écraseurs de Störk. Sur le même manche se montent des guillotines, des couteaux et des serre-nœuds.

Nous allons décrire maintenant le mécanisme contraire, appliqué dans l'instrument de Störk, de Vienne.

Dans cet instrument (fig. 87), le tube, complétement immo

bile et faisant corps avec un manche auquel il est fixé par une vis, est traversé dans toute sa longueur par une tige métallique assez flexible, se bifurquant à son extrémité laryngée, qui se termine par des pinces latérales antéro-postérieures, ou par des écraseurs.

L'autre extrémité de la tige se fixe par une vis à une pièce mobile qu'on remarque à la partie supérieure et antérieure du manche. Cette pièce, le manche une fois fixé, peut être entraînée en arrière, la tige qui fait corps avec elle tend à rentrer dans le tube et force à se rapprocher les cuillers par lesquelles se termine la portion laryngée de l'instrument.

Les pinces de l'instrument peuvent, comme nous le verrons bientôt, être remplacées par des couteaux, des serre-nœuds, des guillotines.

Cet instrument ne peut donner de bons résultats sous forme de pinces, à cause de son peu de force. La précision est encore moins grande avec lui qu'avec les instruments précédents, attendu que la portion laryngée se raccourcit au fur à mesure que la tige rentre dans le tube. Il faut donc, au moment de la préhension du polype, l'enfoncer de plus en plus pour suivre la tumeur dont on s'éloigne.

De plus, il est impossible d'arracher avec lui de grosses tumeurs à moins de les morceler.

Nous verrons plus loin que si l'instrument de Störk ne nous paraît pas être le meilleur en tant que pince, il n'en est plus de même en tant que serre-nœud ou guillotine, car sous cette dernière forme il rend les plus grands services.

Nous ne croyons pas devoir donner plus d'extension à la description des différentes pinces qu'on a fait construire. Toutes celles qui ont été inventées peuvent être ramenées aux trois types que nous venons de décrire : pinces ordinaires latérales et antéro-postérieures, pinces dont les cuillers se rapprochent par la propulsion d'un tube agissant comme un véritable coulant, pinces dont les cuillers se rapprochent par leur tendance à

rentrer dans un tube immobile faisant corps avec un manche tenu par la main du chirurgien.

Nous répéterons encore que nous donnons de beaucoup la préférence au premier type que nous avons décrit parce que nos pinces sont construites d'une seule pièce, qu'elles présentent une grande solidité et qu'avec elles on peut déployer une grande

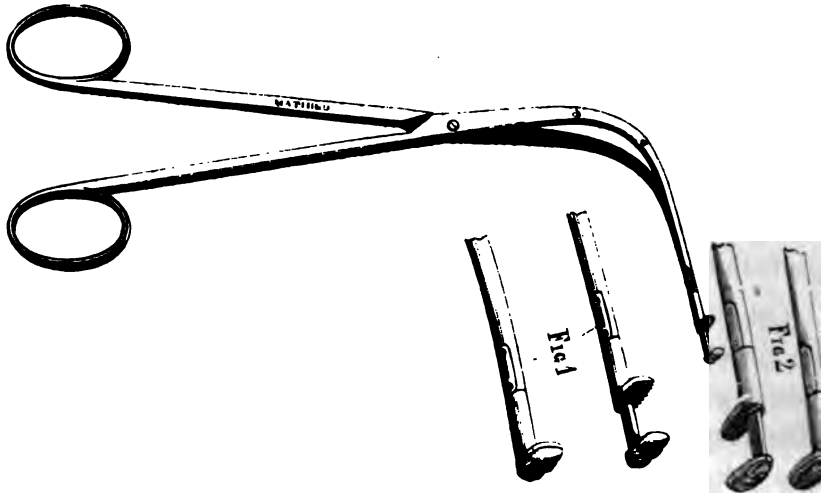

Fig. 88. — Pinces pour l'arrachement et l'écrasement simultanés des polypes.

force sans crainte de les fausser ou briser, enfin parce qu'elles ressemblent beaucoup aux autres pinces dont le chirurgien a l'habitude de se servir.

2° INSTRUMENTS AVEC LESQUELS ON OPÈRE PAR ARRACHEMENT PRÉCÉDÉ D'ÉCRASEMENT.

Les instruments avec lesquels on pratique cette méthode sont très-peu nombreux, nous croyons devoir les décrire ici avant de parler de ceux qui servent à l'écrasement proprement dit. Nous ferons remarquer que tous les instruments qui servent à l'arrachement peuvent aussi servir à l'écrasement. C'est ainsi

que nous avons souvent écrasé avec nos pinces des polypes qui quelque temps après ont disparu sous l'influence de la suppuration et de l'irritation causées par le traumatisme.

Les instruments qui servent à l'écrasement et à l'arrachement simultanés sont des pinces que j'ai fait fabriquer par Mathieu. Leur extrémité laryngée (fig. 88, n° 1 et 2 et pl. VI, fig. 3 et 4) ressemble beaucoup à l'extrémité des lithotriteurs. Une pédale inférieure munie de mors doit rester immobile pendant tout le temps de l'opération. Une pédale ou béquille supérieure, mise en mouvement par le rapprochement des branches de la pince, descend sur la pédale inférieure et écrase les parties interposées. Plusieurs articulations et une invagination réciproque des deux tiges, au niveau de la portion intra-buccale des pinces, empêchent la pédale supérieure de dévier à gauche ou à droite et la conduisent exactement sur la pédale inférieure.

On comprend qu'il faut des instruments différents pour opérer à gauche, à droite, en avant ou en arrière.

J'ai fait construire d'autres pinces-écraseurs dans lesquelles la pédale inférieure remonte vers la supérieure, celle-ci restant immobile, enfin j'en passe encore d'autres où le mouvement des deux pédales est simultané.

Je n'ai jamais retiré de ces différents instruments les bénéfices que j'en attendais.

Il est très-difficile de faire passer la pédale inférieure au-dessous des cordes vocales et surtout de la placer de façon que le polype qu'on se propose d'écraser repose exactement sur sa surface.

Dans les cas rares où j'y suis parvenu, il est toujours survenu une quinte de toux qui a entravé l'opération ou bien, pendant le temps nécessaire à la descente de la pédale supérieure sur l'inférieure, un mouvement du malade ou de l'opérateur est venu déplacer la tumeur que je me proposais d'écraser. Ces instruments sont donc défectueux sous tous les rapports, et nous ne saurions en préconiser l'emploi.

3° INSTRUMENTS AVEC LESQUELS ON OPÈRE PAR ÉCRASEMENT SIMPLE.

Tous les instruments avec lesquels on opère par écrasement proprement dit rentrent dans la catégorie des serre-nœuds. Ces instruments reposent tous sur les mêmes principes et sont tous métalliques.

Il est en effet facile de comprendre qu'il faut une anse suffisamment rigide pour pouvoir être portée dans un organe aussi

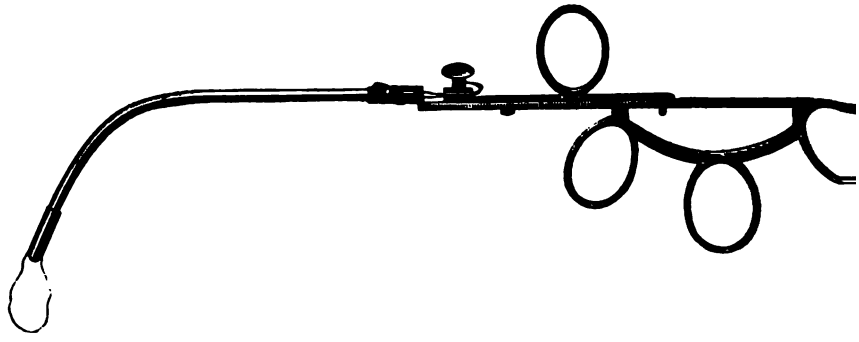

Fig. 89. — Serre-nœud de Brüns.

profond que le larynx. Le serre-nœud de Brüns est un de ceux qui ont été le plus employés (fig. 89).

Cet instrument est très-léger, et grâce à la disposition des anneaux, on peut opérer avec une sûreté de main suffisante.

La partie de l'instrument qui constitue le manche présente inférieurement trois anneaux dans lesquels on engage le pouce, le médius et l'annulaire. Au-dessus et en avant de ces trois anneaux s'en trouve un quatrième dans lequel on engage l'index. En attirant cet anneau en arrière, on entraîne une pièce métallique à laquelle sont fixés les deux chefs de l'anse métallique qu'on a fait passer à travers un tube recourbé. L'anse mé-

tallique se rétrécit peu à peu et l'on arrive à sectionner le polype en évitant toute effusion de sang. Morell Mackenzie conseille de réserver l'emploi de l'écraseur pour les grosses tumeurs du larynx, les tumeurs épithéliales surtout.

Le serre-nœud de Brüns présente de grands inconvénients. Pour être manié facilement, il faut que le fil métallique soit très-fin, ce qui expose à une rupture si la tumeur est un peu volumineuse et consistante. D'un autre côté, le fil étant trop fin, si le larynx du malade n'est pas anesthésié, à la moindre contraction l'anse qu'on a eu soin de former d'avance se trouve être déformée, et l'on ne peut plus embrasser le polype. Enfin, avec un instrument pareil on ne peut agir avec assez de précision. Mackenzie, qui a reconnu tous ces défauts, a fait construire un écraseur particulier auquel il a donné le nom de « *Guarded Weel ecraseur* ». Dans cet instrument, l'anse est protégée par un anneau métallique rigide, et les deux chefs du fil sont ramenés en arrière par une roue mise en mouvement par l'index de l'opérateur. Cet instrument est sans contredit meilleur que le précédent; mais dans le cas où nous voudrions nous servir d'un écraseur pour une petite tumeur, nous préférerions de beaucoup nous servir de l'instrument de Störk que nous avons décrit à propos des pinces.

Avant de me servir de mes pinces dans tous les cas de tumeurs du larynx, j'avais fait construire un écraseur caché qui m'a rendu quelques services. Au lieu d'être faite d'un fil métallique, l'anse était formée par une petite chaîne articulée, analogue à celle de l'écraseur linéaire de Chassaignac.

Cette chaîne était engagée dans un tube légèrement aplati dont l'extrémité laryngienne élargie cachait l'anse formée par la chaîne, laquelle ne faisait saillie qu'après l'introduction de l'instrument dans le larynx. Une pédale à ressort établie sur le manche de l'écraseur établissait le mouvement de va-et-vient.

Cet instrument pourrait à la rigueur être utilisé dans quelques cas de polypes pédiculés siégeant sur le bord libre des cordes vocales. Nous répétons encore que nous lui préférons nos

pinces avec lesquelles on n'a pas à prendre en considération l situation, la forme, les dimensions et la consistance de la tumeu



Fig. 90.—Écraseur de Chassaignac.

Quant aux grosses tumeu du larynx, de nature épithé liale, et surtout carcinoma teuse, la trachéotomie étai pratiquée préalablement, nou préférons les opérer avec l'é craseur de Chassaignac auqu M. Mathieu a donné la cour bure voulue pour les opération laryngiennes. Cet instrument dont le dessin demi-nature es reproduit figure 90, est tro connu pour que nous en don nions la description. Qu'il nou suffise de dire que sa chaîn est ramenée progressivemen en arrière au moyen du mou vement de va-et-vient d'u levier qui termine le manche De cette façon l'anse métalliqu diminue petit à petit, écrasan les parties comprises entre ell et l'extrémité du tube, et ell ne peut revenir à son premie état que si l'on appuie sur le deux ressorts qui se trouven sur la tige immédiatement au-dessous du manche. Tous le écraseurs dont on se sert e laryngoscopie peuvent être ra menés à ces quelques type dont ils ne s'écartent que par des détails insignifiants de construction.

Nous verrons à l'article *Traitement des polypes du larynx*, que certains laryngoscopistes emploient presque exclusivement cette méthode, et que nous, au contraire, n'y avons recours que dans l'infime minorité des cas. Nous en donnons du reste les raisons plus loin.

4° INSTRUMENTS AVEC LESQUELS ON OPÈRE PAR EXCISION.

La méthode d'excision a été employée pour la première fois en Allemagne par Bruns, de Tubingen. Elle se pratique au moyen de guillotines cachées mises en mouvement soit par la main de l'opérateur, soit par un ressort contenu dans le manche de l'instrument. Elle se pratiqne encore avec des ciseaux ou avec des couteaux soit découverts, soit cachés.

A. *Guillotines.* — Dès le début de ma pratique laryngoscopique, en 1860, ne connaissant pas encore les travaux des Allemands et les instruments employés par eux, j'eus aussi l'idée d'opérer les polypes du larynx au moyen d'une guillotine à ressort que je fis construire par Galante (fig. 91).



FIG. 91. — Guillotine à ressort.

L'anneau de la guillotine prend à volonté toutes les positions qu'on désire lui donner, et cet anneau est ramené rapidement en arrière au moyen d'un ressort caché dans le manche de l'instrument. Une pédale, placée sur ce manche même,

permet au ressort de se détendre brusquement après avoir été armé.

Cet instrument offre plusieurs inconvénients. En premier lieu, il n'est pas d'un volume assez gros pour qu'on puisse y adapter un ressort de force suffisante. Aussi, dès la première fois que je m'en servis, le polype fut incomplétement sectionné. Dans un instrument fabriqué par Mathieu (fig. 92), les deux anneaux de la guillotine sont mis en mouvement par des branches se terminant par des anneaux, ce qui permet de déployer

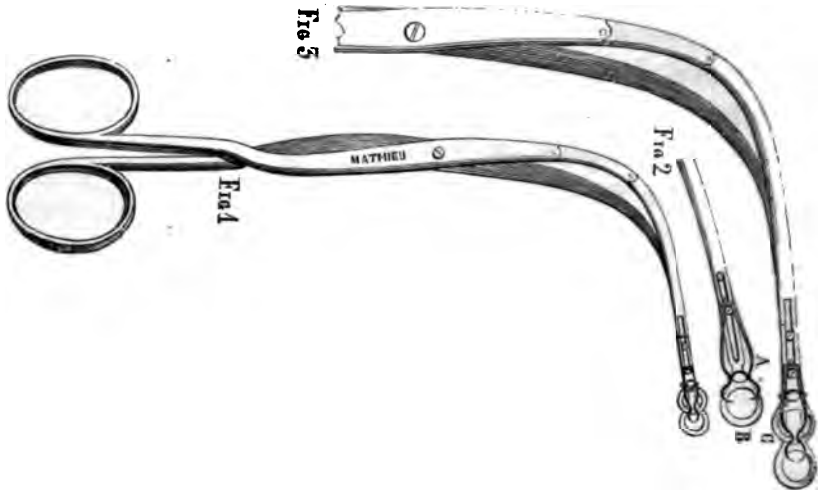

Fig. 92. — Guillotine de Mathieu.

plus de force qu'avec un ressort. En A se trouve une petite pince dont les griffes se rapprochent au moment précis où l'un des anneaux s'élève par suite de l'écartement des branches. Le polype se trouve donc solidement saisi au moment même de sa section, et l'on n'a pas à craindre de le voir tomber dans la trachée.

Malgré ce perfectionnement, il n'en est pas moins vrai qu'avec cet instrument on ne peut opérer que des polypes de très-petite dimension et situés sur le bord libre des cordes.

Nous ferons les mêmes reproches à toutes les guillotines, en

reconnaissant toutefois qu'elles peuvent rendre des services dans quelques cas particuliers.

La guillotine de Schnitzler, de Vienne (fig. 93), fait encore partie des instruments dont le couteau est mis en mouvement par un ressort.

Le manche de cette guillotine est légèrement coudé sur le côté, de telle sorte que la lumière éclaire le pharynx du patient sans être interceptée par la main de l'opérateur qui se trouve alors située sur le côté du malade.

Une gâchette qu'on remarque sur le côté du manche de l'instrument est destinée à armer un ressort contenu dans la partie

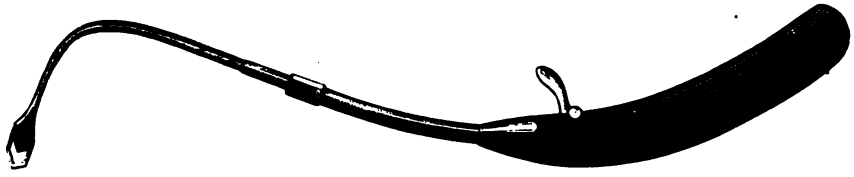

Fig. 93. — Guillotine à ressort de Schnitzler.

supérieure de la portion intrabuccale de la guillotine. Un bouton placé près de la gâchette, et sur lequel on fait effort avec l'index, permet au ressort de se détendre. Le couteau, de forme triangulaire, se trouve alors poussé brusquement en avant et sectionne la tumeur qu'on a préalablement encastrée dans l'extrémité fenêtrée de la guillotine.

Pour se servir des guillotines à ressort, il faut que le malade soit d'une tolérance extraordinaire, car ce n'est que lorsqu'on voit la tumeur parfaitement encadrée par l'extrémité de l'instrument, qu'il est permis de le faire fonctionner, sous peine de produire des lésions irrémédiables, telles que la section d'un cartilage corniculé ou même du sommet d'un aryténoïde. Aussi, est-ce dans ces cas que les Allemands pratiquent l'anasthésie du larynx. On verra au chapitre *Traitement des polypes du larynx* ce que nous pensons de cette méthode.

Nous n'avons plus à parler maintenant que des guillotines dont le couteau est mis en mouvement par la main même de l'opérateur. La guillotine de Mathieu (voy. fig. 92), celle que M. Mackenzie adapte à son *tube-forceps*, rentrent dans cette classe.



Fig. 94. — Guillotine de Jelenffy.

La guillotine construite sur les indications de M. le docteur Jelenffy, de Pesth, celle de Störk et de Schrötter, de Vienne, en font aussi partie.

L'extrémité de la première (fig. 94), est de forme carrée. Le couteau, taillé en losange aux dépens de ses faces, coupe par son bord supérieur et par son bord inférieur, de telle sorte qu'en entraînant la lame en haut ou en la poussant en bas au moyen de la gâchette placée sur le manche de l'instrument, on peut opérer la section d'une tumeur. Le manche présente une courbure qui a été calculée pour que l'instrument reste bien en main et pour que les mouvements de l'index, avec lequel on le met en action, soient tout à fait libres. Nous avons vu, à notre clinique, le docteur Jelenffy opérer plusieurs polypes avec cette guillotine qui nous paraît offrir quelques avantages. Nous lui préférons cependant l'instrument de Störk, avec lequel nous avons opéré la section de plusieurs polypes.

Pour faciliter la description de cet instrument, nous décrirons d'abord le manche, puis la tige ou tube qui constitue la portion intrabuccale et intralaryngée.

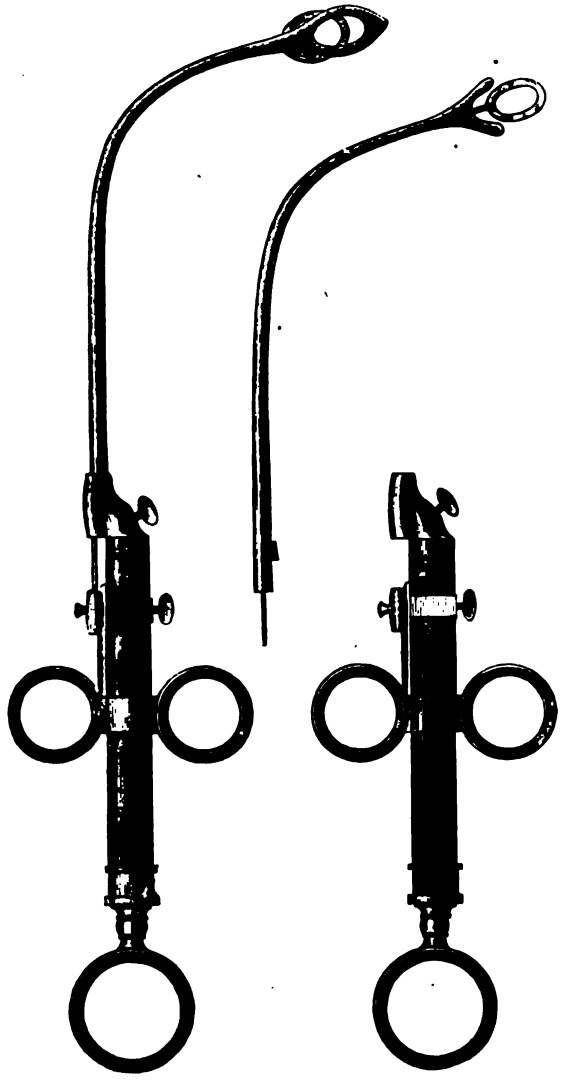

FIG. 95. — Guillotine de Störk.

Le manche (fig. 95) présente à l'une de ses extrémités un anneau dans lequel s'engage le pouce de l'opérateur. Vers le

milieu du manche, on remarque deux autres anneaux, l'un supérieur, l'autre inférieur, dans lesquels on engage l'index et le médius.

En prenant un point d'appui sur le pouce passé dans l'anneau postérieur, l'index et le médius entraînent en arrière les deux anneaux latéraux et avec eux une pièce métallique reliée à l'anneau supérieur, dans laquelle on fixe, au moyen d'une vis, la tige métallique qui se termine par un couteau. (Nous avons vu que cette tige pouvait aussi se terminer, soit par des pinces latérales ou antéro-postérieures, soit par une anse métallique.)

A l'autre extrémité de l'instrument, se trouve une autre pièce métallique très-forte, au-dessus de laquelle est placée une vis. C'est dans cette pièce que s'engage le tube à travers lequel glisse la tige métallique se terminant par la guillotine. Ce tube, immobilisé par la vis inférieure, fait corps avec le manche.

Cette armature antérieure est encore disposée pour que l'axe du tube se trouve exactement sur la prolongation de l'axe de traction.

Pour éviter tout mouvement brusque, et par cela même pour donner plus de précision à l'opération, un ressort à boudin est enfermé dans le manche de l'instrument. De cette manière, une certaine force est nécessaire pour entraîner en arrière la tige de l'instrument se terminant, soit par des pinces, soit par une guillotine, et le médecin ne peut être surpris par un mouvement involontaire venant de lui ou du malade.

Le tube de l'instrument a 5 millimètres de diamètre environ. Il présente la courbure qu'on retrouve dans tous les instruments laryngiens. Son extrémité laryngée présente des formes en rapport avec l'instrument même qu'il doit conduire (guillotine, pinces, anse métallique). Dans le dessin que nous donnons ici, il est fenêtré et découpé en croissant (voy. fig. 95).

Toutes les guillotines présentent le grave inconvénient de ne pas toujours ramener le polype sectionné avec elles. La tumeur, après sa section, peut tomber dans la trachée et les bronches et y faire l'office de corps étranger. Les Allemands ne se préoc-

cupent même pas de cet accident, et plusieurs d'entre eux que nous avons interrogés à ce propos, nous ont répondu que dans ce cas, le polype se détruisait dans les voies aériennes et était résorbé sans causer jamais aucun accident.

Quoi qu'il en soit, nous croyons encore qu'il vaut mieux se servir d'un instrument avec lequel on peut ramener la tumeur au dehors.

Avec les guillotines, on ne peut faire d'opération que dans des larynx très-tolérants ou anesthésiés, attendu que l'opérateur, avant de faire jouer le couteau, doit parfaitement voir la tumeur encadrée dans la fenêtre de son instrument. S'il n'agissait pas ainsi, il s'exposerait à sectionner une des parties du larynx complétement saines. C'est ainsi que nous avons vu un malade, à qui un spécialiste maladroit avait sectionné les cartilages corniculés. Nous verrons cependant au chapitre *Traitement des polypes*, que le docteur Jelenffy, de Pesth, a proposé et pratiqué une méthode opératoire avec laquelle il enlève, dit-il, des polypes avec sa guillotine et sans secours du miroir laryngien, qui ne lui sert plus qu'à faire le diagnostic et à se bien fixer dans l'esprit le point exact sur lequel est insérée la tumeur et sur lequel doivent porter tous ses efforts.

B. *Ciseaux.* — La méthode consistant à enlever des polypes par excision peut encore être pratiquée avec des ciseaux spéciaux ou avec des couteaux.

Bruns, dans son atlas, donne le dessin de deux paires de ciseaux dont le maniement nous paraît être fort dangereux. Ils sont excessivement pointus, les branches en sont fort longues et recourbées. Les uns se manient comme des ciseaux ordinaires, l'opérateur tient les autres comme il tient le serre-nœud du même auteur (p. 142), ce qui donne un peu plus de sûreté à la main. Outre la difficulté qu'on éprouve à introduire ces instruments dans le larynx sans le blesser, leur mode d'articulation est excessivement défectueux, en ce sens que le point, où les deux branches se trouvent être le plus écartées, est situé pré-

cisément au niveau de l'ouverture supérieure de l'organe, c'est-à-dire près du point où le larynx est le plus sensible. Il est donc impossible de faire manœuvrer ces ciseaux sans chatouiller l'épiglotte et les parties avoisinantes, ce qui amène des spasmes et des efforts qui peuvent devenir fort dangereux pendant la présence d'un instrument aussi pointu.

La longueur et la faiblesse des branches de ces ciseaux, jointes au mode d'articulation, font que les deux lames ne se croisent qu'avec très-peu de force, de façon qu'on ne peut faire la section que de tissus peu résistants.

M. Collin a construit deux polypotomes dont les lames se comportent comme des lames de ciseaux. Dans l'instrument représenté par la figure 96, la lame supérieure forme avec

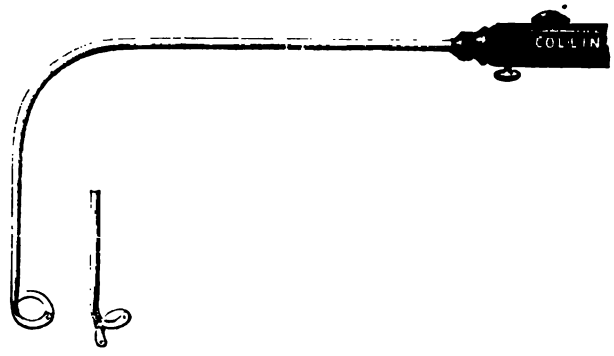

Fig. 96. — Polypotome de Collin.

l'inférieure une fenêtre dans laquelle on engage le polype. En poussant avec l'index une pédale située sur le manche de l'instrument, la fenêtre se rétrécit de plus en plus par la rotation de la lame supérieure, et bientôt les tranchants des deux couteaux se trouvent en contact après avoir sectionné les parties interposées.

Dans l'autre instrument (fig. 97), la lame supérieure, dont le tranchant est taillé obliquement, descend perpendiculairement sur le tranchant de la lame inférieure, dont les côtés sont munis

de dents pour empêcher la tumeur de glisser au moment de la section. Ces instruments sont destinés à exciser de petits polypes situés sur le bord libre des cordes vocales.

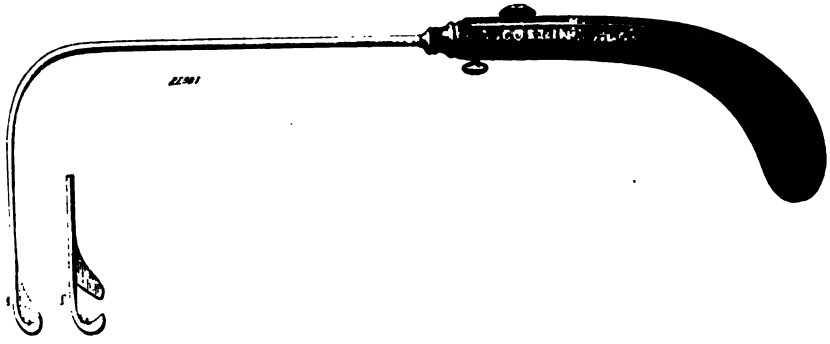

FIG. 97. — Guillotine de Co lin.

Le premier ne nous paraît devoir être employé que dans les cas où la tumeur est implantée par un pédicule très-grêle.

C. *Couteaux.* — L'excision des polypes se fait encore avec des



FIG. 98. — Couteaux laryngiens de Bruns.

couteaux. Ces polypotomes, dont nous donnons ici les dessins (fig. 98), ont été faits d'après ceux que Bruns donne dans son atlas. Ils s'adaptent à un manche commun qui se termine par un anneau dans lequel on engage le pouce, tandis que le mé-

dius et l'index s'accrochent en quelque sorte à une garde située à quelques centimètres en avant de l'anneau. Avec un manche construit de cette façon, on obtient une assez grande sûreté de main. Malgré cela, malgré l'anesthésie préalable du larynx, jamais je n'oserai conseiller de se servir d'instruments aussi dangereux dans un organe aussi délicat et aussi mobile que le larynx. Il suffit d'un simple tremblement, d'un mouvement inconsidéré ou involontaire du malade ou d'un assistant, pour produire des lésions irrémédiables.

5° INSTRUMENTS AVEC LESQUELS ON OPÈRE PAR INCISION ET SCARIFICATION.

Les instruments avec lesquels on pratique la méthode d'incision et de scarification sont, à quelques-uns près, les mêmes dont on se sert pour la méthode d'excision.

Nous retrouvons en effet les mêmes couteaux à ciel ouvert ou cachés. Bruns a fait construire dans ce but une lancette cachée à double courbure, analogue à celle de la guillotine de Schnitzler (p. 97, fig. 58). La lancette est projetée en avant par l'impulsion qu'on imprime à la pièce métallique que l'on voit sur le manche de l'instrument.

Il peut être très-bon pour aller ouvrir des abcès dans l'intérieur du larynx ou pour y ponctionner des kystes, mais à coup sûr il ne peut être d'aucune utilité pour le traitement des polypes. En effet, pour détruire un polype par les ponctions il faudrait le traverser de part en part, ce qui ne pourrait être fait que dans les cas où il siégerait sur le bord libre des cordes. Dans ces cas mêmes, la tumeur n'offre pas assez de résistance pour permettre la transfixion, J'ai fait construire, par M. Galante, une lancette à ressort (fig. 99) destinée aussi à la ponction des tumeurs laryngées. Un curseur placé sur la tige de l'instrument permet de faire saillir la lame de la quantité jugée

nécessaire. Jamais je n'ai bien réussi une seule opération de polype avec cet instrument, et aujourd'hui il ne me sert qu'à ponctionner des abcès ou des kystes.

La lancette cachée de Collin (fig. 100) est construite de la même manière, mais la lame, au lieu d'être poussée par un ressort, est poussée par l'index de l'opérateur. Ce que nous avons dit de l'instrument précédent s'applique donc aussi à celui-ci.



Fig. 99. — Lancette à ressort de Galante.

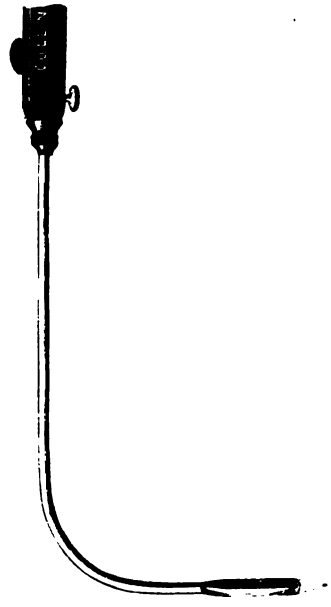

Fig. 100. — Lancette cachée de Collin.

6° INSTRUMENTS AVEC LESQUELS ON OPÈRE PAR GALVANOCAUSTIE THERMIQUE.

Pour avoir épuisé la liste des instruments employés en laryngoscopie dans le traitement des tumeurs laryngées, il ne nous

reste plus à parler que des instruments avec lesquels on pratique la galvanocaustie thermique.

La galvanocaustie constitue, en laryngoscopie, une véritable méthode dont quelques spécialistes se servent exclusivement. Parmi eux, nous citerons snrtout Voltolini, de Breslau, et l'on peut voir aux tableaux qui terminent ce volume, que cet opérateur l'emploie dans presque tous les cas avec des résultats variables.

A. *Piles.* — Les piles dont on se sert en galvanocaustie sont assez nombreuses. Nous citerons celles de Middeldorpf, de Breslau ; de Trouvé, de Grenet, de Paris, et celle de Leiter, de Vienne.

Toutes ces piles, considérées comme les meilleures, présentent toutes un grave inconvénient. Avec aucune d'elles on ne peut graduer sûrement le courant électrique.

La pile galvanocaustique la plus usitée est celle au bichromate de potasse (fig. 101). Elle se compose de dix couples, zinc et charbon disposés dans une cage de caoutchouc durci. Les montants de cette cage sont maintenus par le fond au moyen de deux clavettes, et à la partie supérieure par une poignée A fixée par des écrous qu'on peut serrer à volonté.

Les couples sont divisés en deux séries de cinq couples chacun : zinc et charbon alternant entre eux.

Les deux séries commencent chacune par un charbon et finissent par un zinc. On les place dans la cage de façon que les deux charbons terminaux soient accolés au centre de la pile, et que les deux zincs extrêmes soient, aux deux extrémités de la pile, appliqués sur les plaques de caoutchouc. Chaque couple est isolé par une jarretière de caoutchouc placée en haut et en bas des charbons.

La réunion des couples se fait au moyen de trois contacts mobiles armés de pinces en laiton. Le plus long de ces contacts porte dix pinces et se place indistinctement sur l'un ou l'autre côté des éléments, de façon que les pinces les plus longues et

les plus larges embrassent les charbons, et les plus courtes et les plus étroites les zincs. Les deux autres contacts sont destinés à maintenir les rhéophores.

Les couples ainsi montés, la pile munie de ses rhéophores, pour la faire fonctionner, il suffit de la plonger dans un bassin ou cuve de plomb, contenant 6 litres d'eau et 1 litre d'acide



FIG. 101. — Pile au bichromate de potasse.

sulfurique dans lesquels on fait dissoudre 600 grammes de bichromate de potasse.

B. *Cautères.* — Les cautères et serre-nœuds se composent de trois pièces : 1° le cautère proprement dit; 2° la tige porte-cautère; 3° le manche.

Les cautères ou couteaux (fig. 102) sont simplement des anses de platine plus fortes que des fils, aplaties à leur extrémité où les deux branches de l'anse sont très-rapprochées sans

cependant se toucher. Ces extrémités sont tantôt arrondies, tantôt taillées carrément, tantôt au contraire pointues.

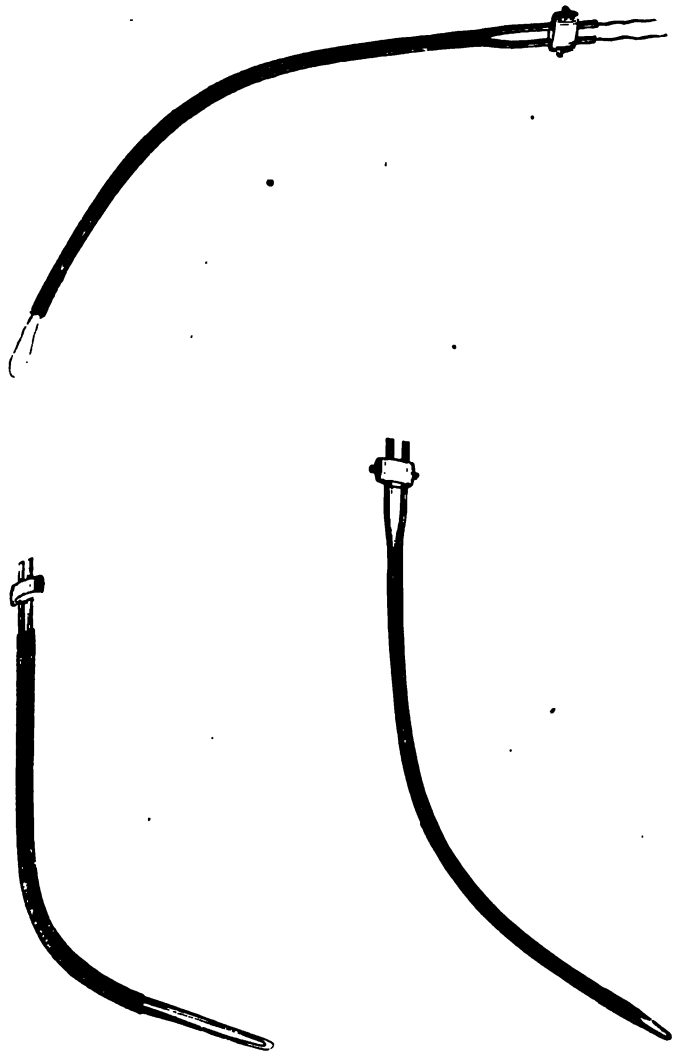

Fig. 102. — Cautères et serre-nœuds.

Parmi ces différentes formes, le chirurgien choisit celle qui lui convient pour le cas qu'il se propose d'opérer.

La tige porte-cautère (fig. 103) est composée de deux tiges métalliques creuses et bonnes conductrices de l'électricité. A son extrémité laryngienne se fixent les couteaux, son autre extrémité s'adapte au manche au moyen de vis ou mieux à frottement.

FIG. 103. — Tige porte-cautère.

Ces deux tiges métalliques sont isolées l'une de l'autre par des fils de soie ou par un vernis isolant, pour forcer le courant à faire un circuit. La tige porte-cautère offre la courbure de

FIG. 104. — Ensemble d'un serre-nœud galvanique.

FIG. 105. — Manche porte-cautère.

ous les instruments laryngiens. Il en est de creuses dans toute eur longueur et qui sont destinées à laisser glisser les fils de latine d'un serre-nœud.

Le manche (fig. 104 et 105) présente à sa partie postérieure leux pièces métalliques A, auxquelles se fixent les rhéophores

de la pile, tandis qu'à sa partie antérieure se trouve une armature métallique C dans laquelle se fixe à frottement dur, ou par des vis D, la tige porte-cautère.

Sur la partie supérieure de ce manche, on voit un bouton B qui fait jouer un interrupteur contenu dans le manche même, et qui est destiné à établir ou à interrompre le courant à la volonté de l'opérateur.

Pour se servir de cet ensemble d'instruments, la cuvette de plomb contenant le bain doit être placée à proximité du patient, sur une chaise, par exemple. A côté de l'opérateur, on place un grand vase plein d'eau pour y plonger la pile pendant les instants de repos.

Le couteau est alors mis en rapport avec la pile par les conducteurs, et l'on ferme le circuit en appuyant avec le pouce ou l'index sur le bouton placé sur le manche de l'instrument. Un aide intelligent, chargé de la pile, doit se trouver placé de façon à pouvoir juger de l'incandescence du cautère. Au commandement du chirurgien, il plonge progressivement la pile dans le liquide jusqu'à ce que ce cautère ait atteint le degré d'incandescence jugé nécessaire par l'opérateur. La graduation se fait en immergeant plus ou moins la pile. Il serait imprudent de faire l'immersion tout d'un coup, car on s'exposerait à volatiliser le cautère ou l'anse du serre-nœud.

Dans tous les cas, le liquide ne doit pas atteindre les contacts.

Avant de porter son cautère dans le larynx, le chirurgien devra interrompre le courant, refroidir son instrument en le plongeant dans l'eau froide, et s'assurer à plusieurs reprises s'il rougit assez vite, et si l'interrupteur fonctionne bien. Il devra aussi prendre la précaution de garnir d'une plaque isolante d'ivoire, le côté du couteau correspondant au côté sain du larynx. (Nous supposons ici le cas où l'on voudrait obtenir la destruction d'une petite tumeur située sur le bord libre d'une corde vocale.) Il n'aura pas à prendre cette précaution si son couteau doit être plongé dans une tumeur volumineuse.

Toutes les fois qu'on aura fait une opération par la galvano-

caustie thermique, on devra, après l'opération, enlever les contacts de la pile pour les soustraire à toute cause d'oxydation. Le bain devra être jeté, et l'on remplira la cuve d'eau ordinaire qui sera renouvelée jusqu'à ce que la pile soit bien propre. La cuvette elle-même doit être lavée à grande eau, et toutes les pièces du cautère nettoyées avec soin.

Au bout d'un certain nombre d'opérations, les zincs demandent à être réamalgamés ou même remplacés. Un des grands avantages que présente la pile que nous décrivons ici, c'est que le chirurgien peut lui-même faire ces deux opérations.

Pour remplacer les zincs, il suffit de démonter les piles de la façon suivante : on enlève d'abord les contacts; puis la poignée, en dévissant les écrous qui la maintiennent. On sépare les montants du fond de la cage en ôtant les clavettes qui les y fixent.

Il ne reste plus que les couples dont on sépare les zincs pour les remplacer. Les nouveaux doivent avoir, il va sans dire, la forme et les dimensions des anciens.

Pour amalgamer les zincs, on dispose dans un plat un peu de bisulfate de mercure dissous dans de l'eau acidulée, puis, avec cette solution, on frotte les plaques au moyen d'une petite brosse jusqu'à la hauteur de la ligne d'immersion. On gratte ensuite avec la lame d'un couteau l'endroit où se fixent les pinces des contacts mobiles.

Pour remonter la pile, on fixe d'abord un des montants de la cage sur le fond et l'on entasse les éléments sur ce montant en commençant par un zinc, de façon à obtenir la disposition que nous avons signalée plus haut. On fixe le second montant et enfin la poignée.

Connaissant les piles et les couteaux ou cautères, nous n'avons plus à donner que la description du serre-nœud pour avoir épuisé la série des instruments dont on se sert en galvanocaustie.

Le serre-nœud de Voltolini, de Breslau, nous paraissant être celui qui se manie le plus commodément, nous le prendrons comme type pour notre description.

Cet instrument (fig. 106) se compose :

1° D'une anse de fil de platine ;

2° De deux petits tubes recourbés dans lesquels s'engagent

FIG. 106. — Serre-nœud de Voltolini.

les chefs de l'anse et qui se fixent au manche à frottement dur ;

3° D'un manche.

L'anse de platine doit être choisie assez mince pour pouvoir être rougie instantanément par le courant et pour se refroidir de même. Elle doit être suffisamment forte pour ne pas être volatilisée par l'intensité de la chaleur, et n'être pas trop rigide pour qu'on n'ait pas à faire un trop grand effort pour la rétrécir progressivement. Toutes ces conditions doivent être remplies avec soin.

Les deux petits tubes recourbés sont isolés complétement l'un de l'autre par des fils de soie. Ils sont en métal et laissent passer les chefs du fil métallique. Il en est de disposés de différentes manières, avec lesquels on peut opérer à gauche ou à droite, en avant ou en arrière.

Le manche présente à sa partie postérieure deux pièces métalliques auxquelles on fixe les conducteurs de la pile. Sur le milieu est le bouton d'un interrupteur.

A la partie antérieure est une pièce métallique qui maintient une poulie sur laquelle glissent les deux chefs de l'anse de platine qui, par ses extrémités, va se fixer à un levier placé sur le manche même. La longueur de ce levier est calculée de manière que, étant abaissée, l'anse métallique soit suffisante pour embrasser la tumeur et de façon qu'étant élevée cette anse soit complétement rentrée dans les tubes.

L'instrument étant tenu à pleine main, le polype étant placé dans l'anse métallique, on l'étreint à sa base en appuyant avec l'index sur le levier de l'instrument. C'est alors seulement qu'on établit le courant en appuyant sur le bouton de l'interrupteur. Au fur et à mesure que la section se fait, le levier s'élève de plus en plus en rétrécissant l'anse métallique. La section doit être complète quand le levier a atteint la fin de sa course.

Nous croyons inutile de décrire d'autres serre-nœuds; leur maniement est toujours à peu de chose près le même, et avec tous le chirurgien devra prendre les mêmes précautions.

Nous nous réservons de dire à l'article *Traitement des tumeurs laryngiennes*, ce que nous pensons de la galvanocaustique thermique en général et des différentes méthodes opératoires

mises en pratique par les spécialistes qui s'en servent presque exclusivement.

TROISIÈME SECTION

INSTRUMENTS EMPLOYÉS POUR L'ÉLECTRISATION LARYNGIENNE.

Nous n'avons plus à décrire que les instruments au moyen desquels le laryngoscopiste peut exciter, par l'électricité, les nerfs laryngés inférieurs. Ces instruments portent le nom d'excitateurs.

L'électrisation du larynx peut se faire indirectement ou directement.

L'électrisation indirecte ou externe se fait en portant simplement de chaque côté de la trachée et du larynx, les deux conducteurs d'une pile électrique à courant interrompu. Ces deux conducteurs peuvent se terminer par des éponges mouillées d'eau salée qui facilite le passage du courant, ou par des boutons métalliques recouverts de peau de daim que l'on imbibe d'eau salée. L'excitation des nerfs récurrents se fait ainsi à distance.

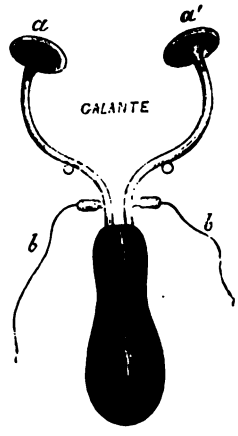

Fig. 107. — Excitateur externe.

Nous avons fait fabriquer par Galante un excitateur externe (fig. 107), dont les deux branches reliées par un manche de bois, mauvais conducteur de l'électricité, se terminent par des boutons métalliques *a a'* dont l'écartement peut être modifié à volonté pour être appliqués de chaque côté du cou. Les deux conducteurs *b b* de la pile sont fixés aux branches métalliques par des vis de pression.

L'électrisation interne se fait avec des excitateurs simples ou doubles.

Dans cette méthode due à M. Mackenzie, le courant électrique est appliqué directement sur les cordes vocales.

La figure 108 représente notre excitateur simple. Cet instrument se compose d'un manche de bois sur lequel se voit une pédale à ressort destinée à interrompre ou à rétablir le courant. Au-dessous de cette pédale se trouve un petit ajutage métallique dans lequel vient se fixer un des conducteurs de la pile. Une longue tige métallique *a* est adaptée au manche ; son extrémité laryngienne est munie d'une petite éponge *e* qu'on a soin

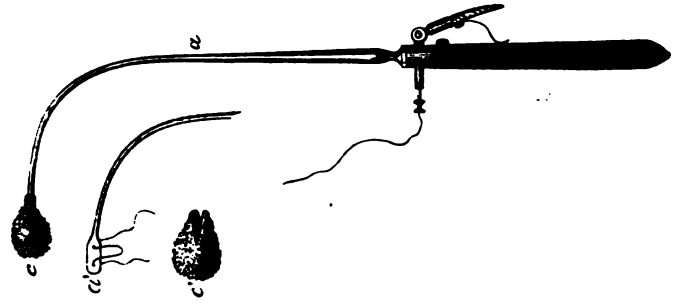

FIG. 108. — Excitateur simple.

de tremper dans une solution de sel marin. Le passage du courant se trouve ainsi facilité.

Nous venons de voir que l'un des conducteurs de la pile est adapté au manche de l'instrument; l'autre doit être tenu à la main par le patient. M. Mackenzie propose d'entourer le cou du malade d'une sorte de collier élastique au centre duquel se trouve une pièce métallique recouverte d'une éponge. Cette plaque de métal, qui est entourée de coton, a environ trois pouces de long et un et demi de large ; vers le centre, elle est courbée en arrière de façon à correspondre au cartilage thyroïde lorsque le collier est en place. A la partie antérieure et au centre du coussinet thyroïdien, se trouve un anneau de métal, par lequel il est mis en communication avec la pile électrique.

A part quelques cas rares dans lesquels nous employons encore l'excitateur simple, nous lui préférons de beaucoup l'excitateur double.

Ce petit instrument se compose de deux tiges parfaitement isolées dans toute leur longueur, dont l'une des extrémités est reliée aux deux pôles d'une pile, tandis que les extrémités laryngiennes, terminées par de petits boulons métalliques, peuvent s'écarter et se rapprocher à volonté.

Un manche commun relie ces deux tiges et porte un interrupteur par le jeu duquel on peut interrompre ou rétablir le courant à volonté. Les deux pôles de la pile se trouvent donc ainsi être portés directement sur le point même qu'on se propose d'électriser.

Avant de se servir de cet instrument, il faudra s'assurer si le courant passe bien et s'il n'est pas trop intense. Pour cela, après avoir appuyé sur la pédale, il suffit de porter l'extrémité de l'instrument sur les lèvres de la personne qu'on veut électriser. Si son contact n'entraîne aucune douleur, il peut être introduit sans crainte dans le larynx.

M. Mackenzie se sert d'un excitateur double dont les boutons sont beaucoup plus écartés que dans notre instrument.

Cet excitateur est construit pour être placé à cheval sur le larynx. L'un des boutons est placé dans le larynx même, tandis que l'autre est appliqué, soit sur la face postérieure de l'ary-aryténoïdien, soit sur la face postérieure des crico-aryténoïdiens postérieurs, c'est-à-dire du côté de l'œsophage, soit sur la face externe des crico-aryténoïdiens latéraux, c'est-à-dire dans les sinus pharyngo-laryngiens. L'introduction des excitateurs simples ou doubles dans le larynx doit toujours être faite avec précaution; on devra toujours s'assurer avant de s'en servier de la solidité de l'instrument, et s'il se termine par une éponge, il faudra prendre bien soin que celle-ci soit solidement fixée, car elle pourrait être arrachée pendant les spasmes que determine quelquefois le passage du courant électrique.

Quant aux sources d'électricité, on peut se servir indifférem-

ment de toutes les piles en usage, de Gaiffe, de Legendre et Morin, de Grenet, etc. Nous donnons la préférence aux piles au bichromate de potasse qui sont d'un entretien facile, dont l'intensité peut atteindre à volonté de grandes proportions, et dont le prix est relativement très-minime. Le malade lui-même peut avoir une de ces piles, et sur les indications de son médecin faire des électrisations externes qu'il peut répéter aussi souvent que cela lui aura été prescrit.

Ce chapitre n'étant qu'une simple description d'instruments, nous ne croyons pas devoir lui donner plus d'extension. C'est au chapitre intitulé *Paralysies du larynx* que le lecteur devra se reporter pour connaître les affections qui peuvent nécessiter l'application de l'électricité.

DEUXIÈME PARTIE

PATHOLOGIE

DEUXIÈME PARTIE

PATHOLOGIE

DES TUMEURS DU LARYNX

PREMIÈRE SECTION

POLYPES DU LARYNX

CHAPITRE PREMIER

CONSIDÉRATIONS GÉNÉRALES

C'est avec une prédilection très-marquée que nous nous sommes livré à l'étude et au traitement des polypes du larynx.

Nous les décrirons à tous les points de vue, *scientifique, clinique*, *histologique* et *statistique*.

Nous ne craignons pas d'affirmer, avant d'entrer en matière, que cette affection est très-fréquente et beaucoup plus commune que ne le croient non-seulement les médecins en général, mais même ceux qui ont fait de la laryngoscopie une étude particulière.

Nous ajouterons aussi que cette maladie semble être beaucoup plus fréquente dans notre pays que dans tout autre, ainsi que

nous l'ont affirmé des spécialistes anglais, américains et russes qui, venant à notre dispensaire, étaient étonnés d'y observer plus de polypes en une seule séance qu'ils n'en avaient vu en plusieurs mois dans leur pays.

D'autre part, si les observations de polypes laryngiens sont encore rares, relativement au grand nombre d'affections laryngiennes observées, c'est qu'il arrive très-souvent que, n'ayant pas vu distinctement toute l'étendue des cordes vocales inférieures, surtout leur portion antérieure qui se dérobe si facilement à l'observation, lorsque l'épiglotte est un peu abaissée, on porte un diagnostic erroné, en déclarant à faux qu'il n'existe pas de polype laryngien quand, au contraire, il en existe.

Si l'on examine avec plus de soin et de patience ces mêmes malades, on découvre dans l'angle antérieur des cordes vocales inférieures, caché sous l'épiglotte, un polype resté inaperçu, parce qu'on ne mettait pas en usage les divers moyens que nous avons énumérés et décrits pour relever complétement l'épiglotte.

Il faut donc bien se garder de nier la présence d'un polype dans le larynx avant d'avoir promené la lumière de son miroir sur toute la longueur des cordes vocales inférieures jusqu'à leur point d'insertion antérieure dans l'angle rentrant du cartilage thyroïde; et avant d'avoir exploré toute l'étendue de la face inférieure de l'épiglotte.

Non-seulement les polypes laryngiens peuvent se dérober à la vue par suite de leur siége dans l'angle du cartilage thyroïde, mais encore leur présence peut échapper à l'observateur, lorsqu'ils se sont développés dans l'un des ventricules de Morgagni, ou lorsque, situés sur le bord libre de l'une des cordes, ils ont un pédicule long et mince qui leur permet pendant l'inspiration de se loger dans la trachée.

Les polypes peuvent encore s'être développés sur la face inférieure des cordes vocales inférieures ou au-dessous de leur insertion antérieure et, dans ces cas, ne se montrer que rarement entre les lèvres de la glotte.

Je ne crois pas inutile de donner ici quelques explications sur ces différentes causes d'erreurs possibles dans le diagnostic :

1° Lorsqu'un polype pédiculé est situé près du bord ventriculaire de la corde vocale inférieure ou même lorsque le point d'attache de son pédicule se trouve dans le ventricule lui-même, il pénètre facilement dans l'infundibulum de Morgagni, surtout lorsque le malade a fait une violente inspiration. Il est alors très-difficile de l'en faire sortir. Il faut que le médecin en connaisse l'existence pour commander au malade de faire de violents efforts de toux destinés à le déloger.

Le polype se montre et se cache donc alternativement, et ce n'est quelquefois que le hasard qui permet d'en reconnaître la présence.

Nous avons vu un cas de ce genre chez M. L....., architecte, qui nous avait été adressé par notre très-honorable confrère M. Brongniard fils (obs. 70).

Lorsque le polype était intra-ventriculaire, la voix était presque claire et facile, mais, dès qu'il était extra-ventriculaire, elle devenait rauque et très-gênée.

2° Si le polype est situé soit sur le bord libre d'une des cordes vocales inférieures, soit dans l'angle de réunion de ces cordes, et s'il est pédiculé, il pourra disparaître pendant un mouvement d'inspiration et adhérer à la face inférieure des cordes vocales du côté de la trachée. Il faudra donc encore dans ce cas, comme dans le précédent, demander au malade de tousser et de hemmer fortement.

3° Enfin, lorsqu'un polype est inséré à la face inférieure de l'une des cordes inférieures, ce n'est que dans les mouvements énergiques d'inspiration ou d'expiration suivis brusquement de phonation que le polype apparaît pincé entre les bords libres des cordes.

Il est encore plusieurs autres causes qui peuvent faire croire à la non-existence de tumeurs laryngiennes, mais elles sont moins fréquentes et nous ne les décrirons que chemin faisant dans les observations qui terminent ce volume.

Ces considérations succinctes suffisent, j'espère, à prouver combien il est nécessaire de pratiquer l'examen laryngoscopique avec la plus grande et la plus vigilante attention.

Lorsque l'on ne trouve sur un malade atteint de dysphonie, d'aphonie ou d'enrouement, soit chronique, soit intermittent, aucune altération organique ou fonctionnelle de la glotte, il faut toujours songer à l'existence d'un petit polype qui se dérobe à la vue pour une cause quelconque. Si donc on ne constate ni ulcération, ni gonflement, ni rougeur, ni granulations, ni relâchement, ni paralysie d'une ou des deux cordes vocales, on doit se tenir en garde de porter un jugement prématuré.

Il est toujours très-regrettable, lorsque l'on n'a pas vu bien exactement à un premier examen toutes les parties du larynx d'un malade, de lui affirmer qu'il n'a pas de polype et d'être obligé, dans les examens suivants, de lui avouer qu'on s'est trompé. Il est encore plus pénible d'apprendre qu'un confrère plus circonspect et plus attentif, qui n'aura pas voulu se prononcer après un seul examen, a pu découvrir la présence d'une tumeur où l'on n'avait pas su la voir.

Il vaut donc mieux à tous égards, sans préjuger la question par l'affirmative ou la négative, avouer simplement au malade que l'on n'a pas pu voir assez en détail toute l'étendue de son larynx et qu'il est nécessaire d'avoir recours à de nouvelles explorations les jours suivants.

Ces considérations s'appliquent à l'examen des adultes. Lorsqu'il s'agira de reconnaître la cause d'une dysphonie, d'une aphonie, avec ou sans dyspnée, chez un enfant ou un *baby*, la circonspection du médecin ne saurait être trop grande, et ce n'est que lorsqu'il aura pu voir *tout* le larynx qu'il sera en droit de se prononcer.

Malheureusement, comme nous l'avons déjà dit, il est très-difficile d'examiner un enfant, soit à cause de son mauvais vouloir, soit à cause de l'abaissement de l'épiglotte.

Quand, après l'examen du larynx d'un malade, le médecin

aura constaté l'existence d'un polype, la première question qu'il aura à résoudre sera d'en déterminer la nature. Cette détermination faite à l'œil nu n'est pas toujours facile, quelquefois même, elle est impossible. Nous verrons cependant au chapitre intitulé *Anatomie pathologique* que cette détermination peut être faite dans certains cas, d'après la situation, la forme, la coloration, enfin, d'après l'aspect extérieur de la tumeur.

Il est très-important, au point de vue du pronostic, de savoir à quel genre de tumeur l'on a affaire. En effet, le malade demande tout d'abord quelle est la nature de son polype, quelle sera sa marche dans le cas où il ne serait pas opéré, et quelles seraient les conséquences de l'opération ou de l'expectation.

Il est des polypes laryngiens qui, abandonnés à eux-mêmes, ne se développent qu'avec une extrême lenteur, d'autres même qui paraissent demeurer stationnaires et qui n'ont d'autre inconvénient pour le malade que d'altérer plus ou moins la pureté de la voix.

Mais s'il en est dont la croissance est si lente qu'elle est à peu près nulle, il en est d'autres, au contraire, qui se développent avec une extrême rapidité. Tels sont en général les papillomes.

De même pour les polypes qui ont été opérés. Les uns ne se reproduisent pas, les autres se reproduisent lentement, d'autres, au contraire, avec rapidité.

Le médecin devra donc dire la vérité au malade et lui faire part du résultat de son observation en ne lui cachant ni son espoir d'une guérison complète, ni ses craintes d'une récidive plus ou moins éloignée. Il ajoutera, toutefois, qu'il ne peut se prononcer d'une façon décisive qu'après ablation de la tumeur et lorsqu'elle aura été soumise à l'examen microscopique.

Quand le malade s'est décidé à subir une opération, on doit examiner avec soin la forme, les dimensions, les moyens d'attache et le lieu précis d'insertion de la tumeur.

C'est l'ensemble de ces caractères qui fera choisir le mode opératoire à employer et l'instrument à utiliser.

Nous verrons, en effet, que le choix de l'instrument n'est pas

indifférent, car de ce choix dépend la réussite *rapide* des tentatives d'ablation.

Nous conseillons toujours de ne pas renouveler ces tentatives plus de trois ou quatre fois dans une même séance. On évite de cette façon une inflammation générale du larynx qui pourrait nécessiter une interruption de plusieurs jours dans les tentatives. Si le malade supporte mal au début l'introduction de l'instrument, il est inutile d'insister dans la même séance, car il le supportera moins bien encore à chaque nouvel essai. Ce n'est qu'en renouvelant les jours suivants ces tentatives, en habituant le malade peu à peu au contact des instruments, pendant un certain temps, qu'on arrivera à obtenir une tolérance suffisante pour permettre des essais fructueux d'extraction.

Lorsque la tumeur aura été enlevée en totalité ou en partie, après une seule ou après plusieurs séances, il faut voir le malade pendant quelques jours pour s'assurer de sa guérison complète et constater qu'il ne survient pas d'inflammation consécutive.

Lorsque le polype entre en suppuration, il ne faut pas se hâter de reprendre les tentatives opératoires, car nous avons vu plusieurs fois la suppuration traumatique suffire pour détruire et faire disparaître les derniers vestiges de polypes que nous n'avions arrachés qu'incomplétement.

Dans les cas où une récidive est à craindre, nous conseillons de faire sur le lieu d'implantation de la tumeur des cautérisations avec un caustique plus ou moins énergique. On verra plus loin quels sont ceux auxquels nous donnons la préférence.

Il arrivera quelquefois au spécialiste de rencontrer des polypes laryngiens dont les dimensions considérables mettent en danger la vie du malade, parce qu'ils déterminent par instants des phénomènes d'asphyxie.

On devra, dans ces cas, tenter de suite l'extraction totale ou partielle. Si la largeur de la base d'implantation de la tumeur et sa résistance s'opposent à une opération immédiate, nous conseillons de pratiquer sans hésiter la *trachéotomie*, qui sauvegarde

la vie du malade. Cette opération donne ensuite toute latitude au chirurgien pour opérer le polype par les voies naturelles sans craintes d'asphyxie et de complications.

Nous rejetons absolument la *laryngotomie*, quel que soit le procédé employé. Nous regardons cette opération comme mauvaise sous tous les rapports, ainsi que le démontre un des tableaux qui terminent ce volume, où sont énumérés les résultats obtenus par différents opérateurs.

Toutes les questions que nous abordons ici très-succinctement seront d'ailleurs développées dans les chapitres suivants.

CHAPITRE II

HISTORIQUE DES POLYPES DU LARYNX

L'historique des polypes laryngiens peut être divisé en deux périodes :

1° *Période antélaryngoscopique.*
2° *Période laryngoscopique.*

§ I. — PÉRIODE ANTÉLARYNGOSCOPIQUE

Cette période est extrêmement pauvre en documents, et pour le prouver nous croyons utile de copier ici textuellement, dans la thèse de concours de Gerdy à la suite duquel il fut nommé professeur à la Faculté de Paris, *tout le chapitre* intitulé *Polypes des voies aériennes* (1).

« Ces polypes, dit-il, gênent la respiration et finissent par » suffoquer les malades. Lieutaud (2) assista à l'ouverture d'un » enfant de douze ans qui était mort subitement après avoir » présenté une grande gêne dans la respiration. On trouva au- » dessous du larynx *un vrai polype assez solide* et ressemblant à » une grappe dont la queue tenait à la portion antérieure du » canal de la trachée. Le même observateur vit un homme de » vingt-huit ans qui était asthmatique depuis longtemps ; il avait » un râle si bruyant qu'on l'entendait de bien loin. Il disait » sentir dans la trachée quelque chose de solide, dont il ne

(1) *Des polypes et de leur traitement*, par P. N. Gerdy. Paris, 1833.
(2) *Historia anatomo-medica*, in-4°. Paris, 1767. (Obs. 63 et 64.)

» pouvait se débarrasser par la toux. Il mourut bientôt en se » baissant pour ramasser un livre qu'il avait laissé tomber de » son lit. Lieutaud trouva dans le larynx un polype qui parais- » sait formé de deux portions réunies; il tenait par plusieurs » racines à la membrane qui tapisse le cartilage annulaire, dans » lequel il était si bien engagé, que pour l'en faire sortir, on fut » obligé de le pousser par la glotte (*Hist. de l'Ac. des sc.*, » an 1754, p. 72).

» M. Renard a rapporté l'observation d'un malade qui rendit » par la toux beaucoup de concrétions polypiformes, blanches. » Mais il est probable que ce n'étaient pas des polypes. Il a rap- » porté ensuite un autre cas. Une dame atteinte d'une extinc- » tion de voix depuis quatre ans, éprouvait des suffocations » violentes, lorsqu'elle rendit un ou deux petits corps charnus » qui contenaient une substance jaunâtre, analogue au corps » vitré de l'œil. Après cette expulsion, la voix reprit son timbre » ordinaire (Renard, *Journal de Médecine*, par Leroux, » t. XXXI, p. 156).

» M. le professeur Andral a vu, il y a quelques années, à la » Charité, un larynx dont l'ouverture supérieure était en grande » partie obstruée par une végétation blanchâtre, mamelonnée, » ayant la plus exacte ressemblance avec une tête de chou- » fleur et se continuant intimement, par une large base à la » membrane muqueuse (Andral, *Précis d'anat. pathol.*, t. II, » pl. 472). M. Ferrus a montré une pièce à peu près semblable » à l'Académie de médecine (*Ibid.*). »

On le voit, donc, en 1833, Gerdy croyait qu'il n'existait que six observations de polypes du larynx. Cependant, la science en possédait quelques autres dont il n'avait pas connaissance.

Lewin, dans un article publié dans *Deustche Klinik* (29 mars 1862), rapporte, d'après Georges Herbinaux (1), que le premier cas (1771) fut observé par Koderik, qui pratiqua

(1) *Parallèle des différents instruments, avec les méthodes de s'en servir pour pratiquer la ligature des polypes dans la matrice* (lettre adressée à M. Roux) avec figures dans le texte. A la Haye, chez Gosse et Perel, 1771.

une opération par les voies naturelles, opération qui fut suivie de succès. D'un autre côté, si nous ouvrons l'ouvrage d'Ehrmann, de Strasbourg (1), publié en 1850, nous trouvons encore huit autres cas de polypes, antérieurs à l'année 1833, date du travail de Gerdy. — Ces huit observations sont les suivantes:

Desault, *Œuvres chirurgicales*, publiées par Bichat, t. II, p. 254. Trois observations.

Pelletan, *Clinique chirurgicale*, t. I, p. 15, observation 8. Une observation.

Schultz (de Deux-Ponts). Première observation. *Correspondance manuscrite.*

Otto (Seltene). *Beobachtungen zur Anatomie*, etc. Berlin, 1824. Une observation.

Senn de Genève. *Journal des progrès des sciences médicales*, t. V, p. 230. Une observation.

Schultz (de Deux-Ponts). Deuxième observation. *Correspondance manuscrite.*

A partir de l'année 1833, les observations de polypes deviennent un peu plus nombreuses. Ehrmann a réuni dans son travail tous les cas connus que nous allons énumérer rapidement.

En 1833, polype du larynx observé par Alber de Bonn et décrit par H. G. Urner d'Elberfeld. *Dissertatio de tumoribus in cava laryngis.* Bonn, 1833.

1833. Dupuytren, *Leçons orales*, t. III, p. 498.

1833. Brauers de Louvain, *Journal de Græfe et Walther*, année 1834, vol. XXI, p. 534.

1835. Siemon Dawosky, *Journal de médecine pratique de Hufeland*, t. LXXX, deuxième partie, p. 78.

1835. Rayer, *Maladies de la peau*, t. II, p. 422, § 324 et Atlas, pl. 15, f. 21.

1835. Trousseau et Belloc, *Traité de la phthisie laryngée*, p. 41.

1836. Gérardin (lecture faite à l'Académie de médecine, séance du 27 septembre 1836). Trousseau et Belloc. *Phthisie laryngée*, p. 48.

(1) *Histoire des polypes du larynx*, par C. H. Ehrmann, avec six planches lithographiées. Strasbourg, 1850.

1837. Mayo de Winchester, *A treatise on the diseases and injurious of the larynx and trachea*, p. 227 et pl. v; Herbert Mayo, *Outlines of hum. pathology*, p. 514. Albers, *Atlas d'anatomie pathologique*, pl. VII, fig. 2.

1837. Ryland de Londres, *A treatise on the diseases*, etc., p. 228, pl. VI; Albers, *Atlas d'anatomie pathologique*, pl. VII, fig. 1.

1837. Ehrmann, *Des polypes du larynx*, par Alb. Ehrmann, dissertation, in-4°, p. 29.

1840. Rendtorff, *Dissertation inaugurale*. Heidelberg, 1840.

1841. Gottlieb Gluge, *Abhanlungen zur Physiologie und Pathologie; anatomisch-microscopische Untersuchungen*. 1 vol. in-8°. Iéna, 1841, p. 91. Trois observations.

1842. Nass. de Bonn. Albers, *Anatomisch.-pathologischer atlas*, pl. VIII, fig. 5.

1844. Stallard, *Lond. med. Gazette; Gazette médicale de Paris*, 1844, p. 385.

1844. C. H. Hermann. In-8°. Strasbourg, 1844.

1846. Ruef de Strasbourg, *Histoire des polypes du larynx*, H. Ehrmann, Strasbourg, 1850.

1847. Bertrand, de Strasbourg, 1850. *Histoire des polypes du larynx*, H. Ehrmann, Strasbourg, 1850.

A son travail, Ehrmann ajoute cinq cas de polypes du larynx chez les animaux, ce qui porte à trente-six le nombre de ses observations.

La même année, Ogle (*Transactions de la Société pathologique de Londres*, t. IV, p. 33) rapporte un cas de papillomes du larynx chez un enfant.

En 1851, nous trouvons dans les *Bulletins de la Société anatomique* (vol. XXVI, p. 341) un polype épithélial chez un enfant présenté par Dufour.

En 1852, H. Green, de New-York, fait connaître quatre nouveaux exemples de tumeurs laryngiennes appartenant aux docteurs Chesmann, Watson, Parker et à lui-même (*Polypi of the larynx and œdema of the glottidis*. New-York, 1852).

L'observation de Chesmann remonte à 1817, et celle de Green à 1837.

En 1853, observation de Tourdes, *Gazette des hôpitaux*, p. 53.

En 1854, Gurdon Buck en rapporte une observation, et Middeldorpf, la même année, porte à quarante deux le nombre des cas connus dans la science.

En 1855, Barker, médecin à l'hôpital Saint-Thomas, en cite un cas. *Transactions médico-chirurgicales*, année 1858.

En 1856, Richard Maissonneuve présente une tumeur laryngienne à

la Société anatomique. *Bulletins de la Société anatomique*, 1856, deuxième série, t. I, p. 143.

En 1859, le docteur Prat (*Gazette des hôpitaux*, p. 809, n° 103) rapporte un cas de polype du larynx reconnu sur le vivant sans le secours du laryngoscope et opéré par l'incision de la membrane thyro-hyoïdienne.

Nous ne trouvons donc dans la science que quarante-cinq cas de polypes du larynx dont quelques-uns seulement avaient été reconnus sur le vivant. Dans cinq de ces cas, la phthisie est signalée comme étant la cause de la maladie. Ce sont :

L'un des deux cas de Lieutaud, les deux d'Andral, celui de Urner et celui de Ryland.

Nous serions donc en droit de les éliminer, ce qui réduirait à quarante les cas de polypes vrais observés avant la période laryngoscopique.

---

§ II. — PÉRIODE LARYNGOSCOPIQUE

A partir du jour où le laryngoscope fut découvert, les observations de polypes du larynx se multiplièrent dans la science, et, en présence des nombreux cas publiés tant en France qu'à l'étranger, nous ne comprenons pas comment quelques spécialistes regardent cette affection comme *rare*.

Pour faire l'historique de cette affection depuis la découverte de la laryngoscopie, il suffit d'ouvrir les différents journaux médicaux et les recueils périodiques dans lesquels sont consignées une quantité considérable d'observations de polypes laryngiens observés et traités laryngoscopiquement. Nous ne les relaterons pas ici en détail, car le lecteur pourra les retrouver dans ces recueils dont nous donnons un extrait dans la statistique qui termine cet ouvrage.

DÉFINITION

Que faut-il entendre par polypes du larynx ?

Nous réservons ce nom uniquement aux tumeurs du larynx n'ayant rien de commun avec la tuberculose, la syphilis et le cancer, car il n'est pas rare dans ces trois diathèses spécifiques de rencontrer sur les cordes vocales ou sur les autres parties de l'organe qui nous occupe des végétations, ou des productions morbides revêtant pendant une certaine période quelques-uns des caractères extérieurs des véritables polypes.

Les polypes sont des tumeurs variables par la forme, la coloration, la consistance, la structure intime, mono ou polypédiculées ou sessiles, développées aux dépens des éléments anatomiques constitutifs du larynx et, en particulier, de la muqueuse.

CHAPITRE III

ANATOMIE PATHOLOGIQUE

§ I. — CARACTÈRES MACROSCOPIQUES

Les polypes du larynx revêtent, suivant leur nature et l'époque plus ou moins éloignée de leur début, les formes, les colorations, les volumes et les consistances les plus variables.

Nous verrons que, le plus souvent uniques, ils peuvent exister en plus ou moins grand nombre dans le larynx.

a. Forme. — A leur début, ils offrent la forme et l'aspect d'une petite granulation sessile.

En général, ils sont arrondis, paraissent être un simple renflement de la corde sur laquelle ils sont insérés et peuvent être pris pour une mucosité. D'autres fois, au contraire, ils ont la forme d'une larme, ils sont alors en massue. Il en est qui, situés sur le bord libre d'une des cordes vocales inférieures, ressemblent à une dent de scie dont la base d'implantation est plus ou moins étendue; d'autres encore sont filiformes. Les plus fréquents sont ceux qui ont la forme d'un pois, pédiculé ou sessile, d'une gourde ou d'un chou-fleur à contours déchiquetés. Ces différents aspects sont du reste variables pour chaque polype suivant les phases de leur évolution et selon les mouvements qui leur sont imprimés par l'inspiration, l'expiration, la phonation, et aussi selon les différentes faces qu'ils présenteront à l'œil de l'observateur. Toutes choses égales d'ailleurs, il sera toujours plus facile d'apprécier au laryngoscope la forme d'un polype, s'il est pédiculé, que s'il est sessile.

Il jouira alors d'une mobilité qui permettra au médecin de l'observer sous toutes ses faces.

b. Coloration. — Quand les polypes commencent à se développer, ils sont le plus souvent d'un rose ou d'un rouge qui tranchent par leur coloration avec la blancheur nacrée de la corde vocale sur laquelle ils sont implantés. Quelquefois, cependant, ils ont la même couleur que cette corde et peuvent, nous ne craignons pas de le répéter, être pris pour un simple renflement de la corde ou pour une mucosité.

Ces différents aspects se modifient considérablement par l'accroissement des tumeurs.

Les unes conservent leur coloration rouge primitive, les autres pâlissent, deviennent plus blanches; tantôt on remarque à leur surface des vaisseaux plus ou moins volumineux qui rampent dans leur épaisseur, tantôt ce sont des plaques rouges, de véritables ecchymoses, qui peuvent devenir noirâtres. Quelques-unes s'ulcèrent ou finissent par ulcérer les portions de la muqueuse avec lesquelles elles sont en contact. Quelques polypes du larynx conservent leur coloration blanchâtre primitive; ils deviennent quelquefois bleuâtres, ce qui leur donne un aspect transparent, gélatineux; ils paraissent être exsangues et ressemblent alors aux polypes vésiculeux des fosses nasales. Les polypes papillaires et en général ceux dont la surface est rugueuse, lorsqu'ils ont atteint un volume assez considérable, arrêtent au passage les mucosités de la trachée et des bronches. Quelquefois alors ils sont recouverts d'un vernis grisâtre produit par les poussières tenues en suspension dans l'air que l'on inspire à tous moments.

c. Volume. — Il varie depuis celui d'une petite tête d'épingle jusqu'à celle d'un fort marron. Le plus souvent, les polypes sont de la grosseur d'un pois. Lorsque cette dimension est dépassée, surtout si elle l'est de beaucoup, il peut être très-difficile d'en apprécier très-exactement les dimensions d'après l'examen laryngoscopique.

Un polype regardé dans le miroir laryngien paraît toujours être *beaucoup plus petit qu'il ne l'est réellement.* Nous avons vu à ce sujet commettre les erreurs les plus grossières, même par des personnes habituées au maniement du laryngoscope.

Cette cause d'erreur tient à ce que l'on ne voit la tumeur que par une seule de ses faces. Pour l'éviter, il faut faire faire au malade des inspirations et des expirations brusques, qui, imprimant des mouvements à la tumeur, la présentent dans son entier.

Il est un certain nombre de polypes dont les dimensions ne peuvent que difficilement être appréciées à l'œil. Je veux parler des polypes intra-ventriculaires. Cependant, dans les cas où toute l'entrée du ventricule est oblitérée, si la corde supérieure présente une voussure très-marquée, on pourra avec juste raison croire à l'existence d'une tumeur volumineuse.

Quand les tumeurs atteignent le volume d'une forte noix, ainsi que nous l'avons vu plusieurs fois, elles se moulent exactement sur le vestibule laryngien et il est impossible d'apercevoir les cordes vocales. Nous verrons comment des dimensions aussi considérables peuvent être atteintes sans entraîner l'asphyxie.

d. Consistance. — Elle varie depuis la consistance gélatineuse jusqu'à la consistance cartilagineuse, en passant par tous les intermédiaires. S'il est des polypes qui s'écrasent même avec la plus grande facilité, il en est d'autres qu'il est impossible de broyer. Mais il n'est pas suffisant de connaître ces différents degrés de dureté, il faudra pouvoir les apprécier à l'œil ou au moyen d'une sonde exploratrice.

La forme, la coloration, le volume, c'est-à-dire l'aspect extérieur d'un polype feront, dans presque tous les cas, connaître sa consistance à l'observateur exercé. Il est rare que ces symptômes objectifs nous trompent.

Nous aurons, à propos des caractères microscopiques des polypes, à revenir sur leur aspect et sur leur consistance réelle que nous comparerons avec leur consistance apparente.

§ II. — CARACTÈRES MICROSCOPIQUES

L'ensemble des caractères que nous venons de passer en revue ne suffit pas toujours pour permettre d'affirmer que l'on a affaire à telle nature de tumeur plutôt qu'à telle autre. Le secours du microscope est indispensable pour compléter le diagnostic et surtout pour affirmer le pronostic.

Nous allons donc passer rapidement en revue les caractères histologiques des différentes tumeurs polypeuses que l'on rencontre dans le larynx, en nous aidant des principaux traités d'histologie pathologique et en particulier de celui de Cornil et Ranvier.

Pour une description plus détaillée, nous prions le lecteur de se reporter aux planches histologiques qui terminent notre atlas.

1° *Papillomes.* — De l'avis de tous les laryngoscopistes, les polypes papillaires sont de beaucoup les plus fréquents dans le larynx.

Ils paraissent être une simple hypertrophie des éléments préexistants. En effet, en nous reportant à la thèse inaugurale de M. le docteur Coyne (1), nous trouvons que : « sur le bord » libre de la corde vocale inférieure, il se trouve des papilles » certainement vasculaires et probablement nerveuses. Remar- » quons que ces papilles sont bien plus développées dans la moi- » tié antérieure de la corde vocale. »

L'existence de ces papilles à l'état normal, signalée dès 1867 par Luschka, Reiner, Naumann, Kölliker, qui n'avaient pas précisé leur situation, se trouve aujourd'hui démontrée.

Les papillomes du larynx se présentent à l'œil de l'observateur sous forme de tumeurs d'un rose blanchâtre, grenues, res-

(1) *Recherches sur l'anatomie normale de la muqueuse laryngée*, p. 21. Paris, 1874.

semblant à des choux-fleurs ou à des grappes de raisin en miniature. Quelquefois pédiculés, le plus souvent ils sont sessiles.

Leur consistance peu considérable permet de les arracher avec la plus grande facilité, et cet arrachement amène toujours un écoulement de sang artériel peu abondant et jamais inquiétant.

Les papillômes du larynx sont constitués comme les papilles normales, mais dont tous les éléments, et en particulier l'épithélium, seraient considérablement hypertrophiés.

Ils sont donc formés par du tissu conjonctif soutenant des vaisseaux qui se résolvent en capillaires ou en anses revêtues d'épithélium.

Dans le larynx, la variété la plus fréquente de papillome est la variété dite *cornée*, c'est-à-dire celle dans laquelle l'épithélium est amoncelé en couches nombreuses et revêt la forme pavimenteuse (pl. XIV).

Cette constitution rapproche ces tumeurs des verrues de la peau, avec lesquelles nous les avons vues souvent coïncider.

Quant à la variété de papillome dit *muqueux*, bien que nous l'ayons souvent rencontrée, elle nous a paru être moins fréquente que la précédente.

2° *Myxomes.* — Après les papillomes, les myxomes sont les tumeurs du larynx les plus fréquentes.

Ces polypes sont presque toujours uniques et pédiculés. Ils revêtent en général la forme arrondie. Leur coloration est la même que celle de la muqueuse laryngée, c'est-à-dire qu'ils sont d'un rose pâle tirant sur le jaune.

Quelquefois, la muqueuse de revêtement étant irritée pour une cause ou pour une autre, le polype apparaît avec une couleur rouge plus ou moins foncée qui tranche sur la couleur nacrée des cordes inférieures. Ils nous ont paru siéger plus fréquemment sur la surface même des cordes, et, dans les cas où ils siégeaient au niveau du bord libre, ce n'était presque jamais dans l'angle même des cordes.

Les myxomes développés dans le larynx appartiennent à la variété dite papillaire. Cette constitution les rapproche considérablement des polypes des fosses nasales. Cette constitution leur a aussi valu le nom de *polypes muqueux* sous lequel beaucoup d'auteurs les ont décrits.

Ils sont constitués « par un réseau de vaisseaux capillaires à » larges mailles contenant des globules rouges. Dans les mailles » vasculaires existe le tissu muqueux qui présente de grandes » cellules pâles, fusiformes ou anastomosées par de nombreux » prolongements.

» Il y a, outre ce réseau de cellules plasmatiques, des cellules » rondes et petites sans aucune connexion avec leurs voisines, » et situées au milieu du liquide muqueux. On rencontre sou- » vent dans la masse morbide des fibres élastiques et des cellu- » les adipeuses (1). (Pl. XV.)

Lorsqu'on se propose d'examiner une de ces tumeurs, il faut bien prendre soin de faire la coupe au centre même, car si on ne la faisait qu'aux dépens de la surface, on ne porterait sous le microscope que la couche papillaire et l'on pourrait croire avoir affaire à un papi lome pur.

3° *Épithéliomes.* — Les tumeurs épithéliales se rencontrent quelquefois dans le larynx, et chaque fois que nous les avons trouvées, nous avons eu affaire à la variété dite *tubulée.*

Ces tumeurs se présentent à l'œil avec les mêmes caractères que les myxomes. Cependant leur surface nous a paru être plus rugueuse et ils éveillent dans l'esprit une idée de consistance qu'on ne trouve pas dans ces derniers.

Nous ne les avons trouvées que rarement parfaitement pédiculées. Lorsqu'elles l'étaient, le pédicule était très-large et, à bien dire, ne méritait pas ce nom.

Ces polypes sont constitués, d'après Cornil et Ranvier, par des cylindres composés d'épithélium pavimenteux anastomosés

(1) Cornil et Ranvier, *loc. cit.*

et disposés au milieu d'un stroma de nature variable. Dans les cas que nous avons examinés, ce stroma était fibreux.

4° *Fibromes.* — Il est assez rare de trouver dans le larynx des polypes fibreux. Cependant cette sorte de tumeur a été observée par beaucoup d'auteurs et nous-même en avons rencontré *onze* cas (1).

Ces tumeurs appartenaient à la variété dite fasciculée et étaient composées de faisceaux de tissu fibreux entrecroisés, contenant des cellules plasmatiques avec des prolongements. (Pl. XVI.)

Ces polypes, à l'œil nu, ont un aspect blanchâtre presque nacré, c'est dire qu'ils tranchent peu sur la couleur de la corde sur laquelle ils sont implantés.

Presque toujours développés sur la surface même de la corde, ils peuvent faire saillie dans la glotte et irriter par leur contact et leur frottement la corde restée saine. De même que les épithéliômes, nous ne les avons jamais trouvés parfaitement pédiculés.

5° *Angiomes.* — Deux fois nous avons trouvé dans le larynx des angiomes caverneux. Une autre fois, la constitution de la tumeur était manifestement papillaire, mais les vaisseaux étaient tellement dilatés qu'ils formaient de véritables espaces lacunaires qui rapprochaient beaucoup cette tumeur d'un véritable angiome. (Pl. XVII.)

Les angiomes que nous avons rencontrés étaient très-peu volumineux. Dans un des cas, cependant, la tumeur avait le volume d'un petit pois.

Dans nos deux cas, la tumeur siégeait sur le bord libre de la corde inférieure; elle était lisse, rouge noirâtre.

Les angiomes caverneux sont constitués, selon Cornil et Ranvier, par un tissu érectile dont les cavités sont remplies de sang, le tissu est creusé d'alvéoles communiquant les unes avec les

(1) Toute notre statistique repose sur trois cents cas de polypes que nous avons observés.

autres. Le sang contenu dans ces alvéoles conserve ses qualités normales.

6° *Sarcomes.* — Huit fois dans le larynx nous avons rencontré des polypes sarcomateux. (Pl. XVIII.)

Deux fois, la forme décrite par Cornil et Ranvier sous le nom d'*encéphaloïde;* trois fois la *forme fasciculée*, et trois fois la forme *papillaire.*

Dans les deux premiers cas, les tumeurs étaient formées de tissu embryonnaire, à substance fondamentale peu abondante et à cellules rondes et petites. Dans l'un de ces cas, lorsque l'examen histologique fut fait, la tumeur avait déjà subi plusieurs cautérisations successives.

Dans les cas où nous avons rencontré des sarcomes fasciculés, la substance fondamentale fibreuse était beaucoup plus abondante et les cellules avaient revêtu une forme elliptique caractéristique.

7° *Kystes.* — Nous n'avons jamais eu occasion d'examiner le contenu des kystes que nous avons trouvés dans le larynx. Tout nous porte à croire que ces kystes sont formés aux dépens des éléments glandulaires de l'organe et qu'ils se produisent par oblitération du conduit excréteur de la glande.

Nous ne les avons jamais vus siéger sur les cordes vocales inférieures. Dans tous les cas, leur aspect suffit pour en indiquer la nature, ils ont une transparence qu'aucune autre tumeur ne présente.

CHAPITRE IV

SIÉGE

Au point de vue de leur siége, on peut diviser les polypes du larynx en *sus-glottiques*, *intra-glottiques*, *sous-glottiques*.

1° *Polypes sus-glottiques*. — Pour ne parler que de notre statistique, nous dirons que nous n'avons trouvé que très-exceptionnellement des polypes sur les replis aryténo-épiglottiques ou sur la muqueuse qui recouvre les cartilages aryténoïdes.

Nous n'avons trouvé que 5 fois sur 300 des papillomes de la face inférieure de l'épiglotte chez des malades ayant des papillomes généralisés du larynx. Jamais nous n'avons trouvé au niveau de cet opercule aucune tumeur qui s'y soit développée primitivement. Nous verrons cependant que l'épiglotte peut être le siége de tumeurs kystiques qu'il ne faut pas confondre avec les polypes.

Les cordes vocales supérieures ne nous ont présenté que très-rarement de véritables polypes du larynx (1 fois sur 100).

Elles sont plus fréquemment le siége d'hypertrophies affectant parfois la forme polypeuse (polypoïde). Ces hypertrophies paraissent se développer aux dépens des follicules clos découverts et dessinés par M. Coyne (1). On peut voir dans notre Atlas, pl. X, fig. 3, un bel exemple d'hypertrophie polypoïde de la corde vocale supérieure droite.

(1) *Loc. cit.*

Les polypes laryngiens prennent assez fréquemment naissance dans les ventricules de Morgagni.

Reposant par leur face inférieure sur les cordes vocales et venant faire saillie jusque dans la glotte, nous croyons devoir les ranger parmi les polypes *intra-glottiques*.

La muqueuse inter-aryténoïdienne n'est que très-rarement le siége de véritables polypes (2 fois sur 300) ; nous avons trouvé en cet endroit des tumeurs, l'une papillaire, l'autre sarcomateuse, et qui après avoir été arrachée, se reproduisit au bout de cinq ans (obs. 137).

Il faut apporter une grande attention aux hypertrophies développées au niveau de cette région, car c'est à cet endroit que naissent de préférence les végétations tuberculeuses ou produites par l'irritation catarrhale chronique et que l'on pourrait prendre à tort pour des polypes.

2° *Polypes intra-glottiques.* — Nous comprenons sous cette dénomination tous les polypes développés dans les ventricules de Morgagni, sur les faces supérieures des cordes vocales inférieures, sur leurs bords libres, et au niveau de leur point d'attache, en avant.

De beaucoup les plus fréquents, ils siégent dans la généralité des cas (62 fois sur 300) dans l'angle antérieur commun des cordes vocales inférieures de telle sorte qu'il est impossible quelquefois de dire s'ils s'insèrent sur l'une des cordes plutôt que sur l'autre.

Ils se logent en pareil cas, dans l'espace qui sépare les cordes inférieures des cordes supérieures et sont cachés par le tubercule de Czermak. C'est, avons-nous vu, cette position si fréquente qui fait méconnaître trop souvent la présence d'un polype dans le larynx.

Pour bien spécifier le point d'insertion des polypes sur les différentes portions de la corde vocale, il est nécessaire de diviser sa surface en trois parties :

1° Bord libre ;

2° Bord ventriculaire ;

3° Portion intermédiaire ou face supérieure.

212 fois sur 300 dans notre statistique, des polypes siégeaient sur le bord libre.

7 fois sur 300, au niveau du bord ventriculaire.

31 fois sur 300, au niveau de la face supérieure.

Nous avons fait tous nos efforts pour bien préciser les points d'insertions des polypes qu'il nous a été donné d'observer ou d'opérer. Malgré cela, il est beaucoup de cas qui ont laissé quelques doutes dans notre esprit : ce sont ceux dans lesquels les bases d'implantation étant très-larges empiétaient sur toute la surface de la corde, sur son bord libre et même sur la face inférieure.

7 fois sur 300, nous avons trouvé des tumeurs polypeuses s'insérant dans les ventricules ou sur les portions des cordes vocales inférieures masquées par la saillie des cordes vocales supérieures.

124 fois sur 300, nous avons vu les polypes siéger au niveau du tiers antérieur des cordes vocales, dans leur angle commun d'insertion, soit sur leur bord libre, soit sur leur bord ventriculaire ou sur la face supérieure.

115 fois sur 300, ils siégeaient sur le tiers moyen (1).

10 fois sur 300, au niveau du tiers postérieur.

Ce n'est qu'après l'examen histologique des tumeurs siégeant dans ce dernier point que l'on peut affirmer leur nature polypeuse, car, avons-nous déjà dit, il n'est pas rare de voir à ce niveau des végétations syphilitiques ou tuberculeuses que nous ne considérons pas comme polypes. Les polypes du larynx nous ont paru siéger indistinctement sur la corde vocale gauche ou sur la droite.

(1) Dans un grand nombre de cas où les polypes sont indiqués dans notre statistique comme siégeant au niveau du tiers moyen, le siége exact se trouvait être au niveau du point où le tiers antérieur devient très-moyen.

Dans notre statistique, ils siégent :

145 fois du côté droit.
130 fois du côté gauche.

3° *Polypes sous-glottiques.* — Nous avons réservé ce nom aux tumeurs polypeuses insérées sur la face inférieure des cordes vocales inférieures, et sur la muqueuse qui tapisse la portion de la face interne du cartilage cricoïde et de la partie antérieure de la trachée qu'il est possible d'éclairer avec le laryngoscope.

Ces polypes sont très-rares, nous ne les avons trouvés que :

9 fois sur 300.

CHAPITRE V

FRÉQUENCE

Nous n'hésitons pas à proclamer hautement la grande fréquence des polypes du larynx. Nous ne craignons pas, en avançant cette opinion, de nous mettre en contradiction avec l'opinion généralement admise encore maintenant, même par des spécialistes. Après les catarrhes aigus ou chroniques, simples ou symptomatiques, après les manifestations tuberculeuses (ulcérations, œdèmes, périchondrites, chondrites), viennent par ordre de fréquence dans les maladies du larynx les divers polypes de cet organe. Les manifestations syphilitiques ulcéreuses de la deuxième et surtout de la troisième période sont beaucoup plus rares. De même, on rencontre beaucoup moins souvent des cas de paralysies de causes diverses, des cas de scrofule ou de cancers primitifs.

Nous allons examiner la fréquence des polypes suivant les âges, les sexes, les professions, les diathèses et suivant leur structure.

1° *Age.* — Les polypes du larynx peuvent être congénitaux. Sur 44 cas réunis par Causit (1) dans les différents auteurs, 10 sont manifestement congénitaux. Il ne nous a pas été donné d'en observer.

Cette maladie nous paraît être surtout une affection de l'âge adulte. Nous l'avons trouvée :

(1) *Étude sur les polypes du larynx chez les enfants.* Paris, 1867.

5	fois sur 300	avant dix ans.	
7	—	de 10 ans	à 20 ans.
60	—	de 20	à 30.
118	—	de 30	à 40.
79	—	de 40	à 50.
24	—	de 50	à 60.
7	—	de 60	à.....

2° *Sexes.* — Ils sont beaucoup plus fréquents chez l'homme que chez la femme. Il est d'ailleurs facile de se rendre compte des causes de cette prédominance. L'homme, en effet, est beaucoup plus exposé que la femme aux causes qui paraissent favoriser le développement de cette affection, et entre autres à l'irritation prolongée, pour ainsi dire permanente, de la muqueuse laryngée.

Beaucoup de professions qui semblent influer sur la genèse des polypes sont exclusivement exercées par les hommes.

De plus, cette genèse polypeuse trouve chez la femme, du côté de l'utérus, une porte de sortie, si l'on veut nous pardonner cette expression. Cette manière de voir nous paraît naturelle en songeant aux relations évidentes qui existent entre les organes génitaux et le larynx. Quoi qu'il en soit, sur 300 cas, nous en avons observé 231 chez l'homme et 69 chez la femme.

3° *Professions.* — Diverses professions nous ont paru favoriser singulièrement la formation des polypes du larynx. Nous n'avons pas la prétention de vouloir énumérer les différentes professions dans lesquelles nous-même et les autres observateurs avons trouvé cette affection, ce qui serait trop fastidieux; mais nous dirons qu'en général celles qui nécessitent un usage abusif de la parole (professeurs, prédicateurs, orateurs, chanteurs, militaires, crieurs, marchands de toute sorte, etc.) sont celles dans lesquelles on rencontre le plus souvent la maladie qui nous occupe.

Il en est de même de celles qui exposent à de brusques changements de température (marchands de vins, hommes de peine, terrassiers, maçons), ou de celles dans lesquelles on respire forcément des vapeurs irritantes (chimistes, bijoutiers, vidangeurs, etc.). En thèse générale, nous croyons donc pouvoir avancer que les polypes du larynx seront d'autant plus fréquents dans une profession, qu'elle exposera plus à la congestion et à l'irritation permanente de la muqueuse laryngée.

4° *Diathèses. — Hérédité. — Tempérament.* — A ces trois points de vue, la fréquence des polypes ne nous a rien présenté de saillant. Les tumeurs papillaires nous ont cependant paru se développer plus fréquemment chez les individus lymphatiques herpétiques, atteints de verrues à la peau.

5° *Structure.* — Au point de vue de leur structure, certains polypes du larynx l'emportent de beaucoup sur les autres par leur fréquence. Nous avons trouvé :

206	fois sur 300	des tumeurs papillaires.
53	—	des myxomes.
11	—	des épithéliomes.
14	—	des fibromes.
2	—	des angiomes.
7	—	des sarcomes.
3	—	des tumeurs kystiques.

CHAPITRE VI

CAUSES

Il est impossible d'assigner des causes bien déterminées à la production des polypes du larynx.

Nous venons de voir dans le chapitre précédent que les hommes étaient plus fréquemment atteints que les femmes. La cause de cette prédilection tient peut-être à ce que les hommes exercent plus fréquemment que les femmes des professions nécessitant des efforts de voix, efforts qui déterminent et entretiennent la congestion permanente de l'organe vocal.

L'hypérémie chronique de la muqueuse laryngée nous a en effet paru être l'origine la plus fréquente et la plus appréciable des polypes du larynx.

Indépendamment des efforts de phonation longtemps prolongés, tout ce qui irrite directement ou indirectement la muqueuse pourra donc être rangé parmi les causes déterminantes de l'affection qui nous occupe : bronchites, catarrhes, fièvres éruptives, érysipèle de la face (Lewin), angine, croup, fumée de tabac, inspirations de vapeurs ou de poussières irritantes.

Les malades attribuent en général leur affection à un abus de la parole ou à un rhume longtemps prolongé et déterminé le plus souvent par le passage brusque du chaud au froid. Les professions exposant le plus ceux qui les exercent aux variations brusques de la température, sont les plus largement représentées dans notre statistique de polypes.

Il faut cependant bien avouer que les causes déterminantes des polypes du larynx échappent le plus souvent au médecin.

Quant aux causes prédisposantes, nous ne les énumérerons pas de nouveau, nous les avons passées en revue à propos de la fréquence des polypes.

Cependant, nous ajouterons, que certaines personnes paraissent être en puissance d'une véritable diathèse papillomateuse et qu'il n'est pas rare de trouver chez des malades porteurs de polypes laryngiens des papillomes de la peau, de la muqueuse buccale ou des muqueuses génitales.

Une fois même, j'ai trouvé chez le frère et la sœur (observations 248 et 253) des polypes papillaires des cordes vocales inférieures, et tous les deux étaient porteurs de verrues sur la face et sur les mains.

CHAPITRE VII

SYMPTOMES

Des deux grandes fonctions auxquelles concourt le larynx, *phonation* et *respiration*, la première est constamment altérée par la présence de polypes, la seconde ne l'est que rarement. Il faut donc étudier avec soin et en détail les altérations de ces deux fonctions, car elles nous fourniront de véritables symptômes qui varient selon la dimension, la forme et l'insertion des tumeurs.

En outre, on devra tenir compte de phénomènes beaucoup plus rares tels que la *toux*, la *douleur* et les *diverses sensations locales ou éloignées*. Mais nous verrons que parmi tous ces symptômes, il n'en existe aucun qui puisse être regardé comme pathognomonique. Il n'y a qu'un signe incontestable de la présence de polypes dans le larynx, c'est la constatation *de visu*.

Mais c'est là un symptôme objectif dont la description trouvera bien mieux sa place au chapitre du diagnostic.

1° *Altération de la phonation.* — Dans tous les cas de polypes qu'il nous a été donné d'examiner, nous avons *toujours* trouvé une altération de la voix. Le plus souvent cette altération s'établit petit à petit et pour ainsi dire sans que le malade en ait conscience, quelquefois cependant l'altération (dysphonie) survient d'emblée et le plus généralement à la suite d'un rhume ou d'un effort de voix longtemps prolongé.

La voix peut être altérée de deux façons différentes : dans son intensité, dans son timbre.

Dans son intensité, on observe depuis la simple dysphonie jusqu'à l'aphonie la plus complète, en passant par tous les intermédiaires.

Dans son timbre, on remarque tantôt un abaissement, tantôt une élévation de ton. L'abaissement nous a cependant paru être beaucoup plus fréquent, et nous avons vu plus de malades dont la voix était devenue plus sourde, plus grave, que de personnes chez lesquelles elle était devenue plus aiguë.

Presque toujours la voix est altérée simultanément dans son intensité et dans son timbre; quant au degré de l'altération il dépend de la situation, de la forme, du volume du polype et de la congestion concomitante de la muqueuse laryngée.

Au début de sa formation, si un polype se développe sur le bord libre de la corde vocale inférieure, quel que soit d'ailleurs son point exact d'implantation, on observe toujours une légère dysphonie qui porte surtout sur le timbre : le son est un peu plus grave.

Lorsque le polype siége dans l'angle des cordes ou près de cet angle, l'altération paraît être un peu plus sensible, et il est dès lors impossible au malade de donner des notes de tête.

A mesure que le polype fait des progrès, l'altération de la voix devient de plus en plus marquée. Situé sur le bord libre de l'une des cordes, il s'oppose à leur affrontement régulier, et tout en empêchant par sa présence leur vibration, il les empêche de se rapprocher complétement en avant et en arrière de lui. Par ces deux petites ouvertures triangulaires, à bases tournées vers le polype, s'échappe une portion de la colonne d'air expirée, destinée à mettre les cordes en vibration. Telle est encore une des causes de la dysphonie.

Toutes choses égales d'ailleurs, à cette période de développement d'un polype, l'altération de la voix est d'autant plus prononcée, que la tumeur est plus rapprochée de l'angle antérieur d'insertion des cordes. En effet, dans ce cas, l'écartement des cordes est beaucoup plus grand, car il joue par rapport à elles

le rôle d'un corps étranger introduit entre les deux branches d'un compas. Plus on rapproche ce corps de l'articulation, plus les branches s'écartent.

Si le polype s'est développé sur la face supérieure de l'une des cordes, ce n'est que lorsqu'il aura déjà atteint un certain volume, qu'il produira une altération sensible de la voix. Il faut que l'une de ses extrémités vienne faire saillie entre les lèvres de la glotte pour arriver à ce résultat.

Si le polype continue à augmenter de volume, il reste sessile ou se pédiculise. Restant sessile, l'altération de la voix persiste sans augmenter notablement, car, le plus généralement, la tumeur se divise en deux lobes par suite de la pression incessante du bord libre de la corde saine. Un des lobes demeure au même niveau que la corde, tandis que l'autre passe au-dessus et plus généralement au-dessous du niveau des cordes.

Si la tumeur se pédiculise, on observe alors un phénomène curieux. Après avoir été dysphone et presque aphone, le malade voit survenir dans son état une amélioration considérable. La voix lui revient presque complète. Il peut se croire guéri. De temps à autre cependant à la suite d'un effort de toux, d'une expiration brusque, quelquefois au milieu d'un mot, la voix se perd subitement et ce n'est qu'après une grande inspiration qu'elle se retrouve. Ce phénomène est facile à expliquer.

La tumeur, en se pédiculisant, obéit aux lois de la pesanteur et pendant la respiration tombe par son propre poids dans la trachée. Le pédicule seul empêche les cordes de se rapprocher, et comme il peut être très-minime, il ne s'oppose presque pas à leur vibration.

Telle est l'explication de l'amélioration rapide de la voix chez certaines personnes atteintes de polypes.

Quant aux pertes intermittentes de la voix, elles tiennent à ce que le polype, chassé de la trachée par la colonne d'air expiré, vient se placer subitement entre le bord libre des deux cordes qui le pincent et le retiennent dans cette position. Dans les cas où le polype, très-petit, est pourvu d'un pédicule très-court, cette

interposition de la tumeur se faisant à chaque instant et son volume n'empêchant pas complétement les cordes de vibrer, on observe la voix dite bitonale. Le malade commence une phrase ou un mot sur un ton donné et les termine sur un ton plus bas ou plus élevé.

Il est rare de trouver sur le bord libre des cordes, des polypes assez volumineux pour amener l'aphonie complète.

Dans les cas où un pareil phénomène se produisait, nous avons observé que la tumeur avait toujours été repoussée en masse au-dessus du plan des cordes inférieures, et cela par l'action de la corde restée saine.

Ce que nous venons de dire de l'altération de la voix dans les cas où les polypes s'étaient développés sur le bord libre de l'une des cordes inférieures, est applicable aux cas où ils s'étaient développés au niveau de ces cordes dans l'angle rentrant du cartilage thyroïde. Cependant ces tumeurs restent le plus souvent au-dessus des cordes, et en se développant entraînent beaucoup plus fréquemment que toute autre l'aphonie. Ce sont presque toujours des papillomes rarement pédiculés, ce qui les empêche de tomber du côté de la trachée, du moins lorsqu'ils n'ont pas acquis un grand développement.

Si un polype se développe sur la face supérieure de l'une des cordes inférieures, il passe le plus souvent inaperçu, car, au début, l'altération de la voix et les autres symptômes fonctionnels sont si peu marqués que le malade n'y porte aucune attention et n'a pas recours au médecin. Plus tard, quand ce polype vient faire saillie dans la glotte, la dysphonie sera plus prononcée, et s'il ne se pédiculise pas, il pourra, en augmentant de volume, se coucher sur la corde saine dont il entravera les vibrations. La voix dans ce cas est sourde, rauque. Nous avons observé souvent ce phénomène. Enfin, en atteignant encore de plus grandes dimensions, la tumeur peut entraîner une aphonie complète en comprimant les deux cordes à la fois.

La voix subit exactement les mêmes variations lorsqu'une tumeur se développe dans l'un des ventricules.

Cependant, dans quelques-uns de ces cas, nous avons vu se produire l'aphonie par un mécanisme tout particulier. La tumeur, en se développant, vient appuyer sur la face inférieure de la corde supérieure, l'entrée tout entière du ventricule est obstruée et les vibrations de la corde malade sont complétement abolies. De plus, les mouvements du cartilage aryténoïde correspondant sont entravés et les bords libres des deux cordes n'arrivent plus au contact.

Lorsque les polypes se développent sur la face inférieure des cordes inférieures, c'est-à-dire du côté de la trachée, ils n'entraînent jamais l'aphonie. La voix est généralement rauque, car l'épaisseur de la corde malade n'étant pas la même que celle de la corde saine, elles ne vibrent plus à l'unisson. Dans quelques cas, la tumeur étant pédiculée ou volumineuse et située très-près du bord libre de la corde, on la voit être pincée entre les deux cordes et l'on observe encore les phénomènes de la voix bitonale.

Les polypes qui se développent sur l'épiglotte, les replis aryténo-épiglottiques, les cordes vocales supérieures, n'amènent en général que peu d'altération de la voix. Si celle-ci est altérée, il faut mettre cette altération sur le compte de la rougeur et de l'irritation concomitante des cordes vocales inférieures. Cependant une fois, nous avons vu une tumeur de la corde supérieure droite empêcher les vibrations de la corde inférieure du même côté et déterminer de la dysphonie. Une autre fois, nous avons vu un énorme papillome inséré dans l'espace interaryténoïdien s'opposer par sa présence au rapprochement des cordes inférieures et être la cause d'une aphonie complète.

Une fois, nous avons vu deux tumeurs situées, l'une sur le bord libre de l'une des cordes, l'autre sur le bord libre de la corde opposée, s'engrenant si heureusement, que la voix était relativement bonne.

Dans quelques cas, l'enrouement nous a offert le type intermittent. Nous avons reconnu que nous avions alors affaire à de véritables tumeurs érectiles qui, sous l'influence de congestions

passagères, augmentaient momentanément de volume. C'est ce que nous avons remarqué dans deux cas d'angiomes caverneux que nous avons observés.

Nous ne terminerons pas ce qui a rapport aux altérations de la voix sans dire que nous avons vu souvent des malades porteurs de papillomes multiples et volumineux conserver cependant une voix assez forte, mais rauque et désagréable. Nous expliquons ces phénomènes de la manière suivante :

Ces polypes n'étant généralement pas pédiculés et étant d'une consistance peu considérable, n'empêchent pas les bords libres des deux cordes de s'affronter et celles-ci entraînent dans leurs vibrations les tumeurs qui, dans ce cas, font en quelque sorte partie intégrante des cordes et vibrent presque à l'unisson.

D'après ce que nous venons de dire et d'après ce que nous avons observé, nous nous croyons donc autorisé à avancer que la présence d'un polype sur les cordes vocales inférieures, quels que soient sa situation et son volume, détermine *toujours* une altération de la voix qui porte soit sur l'intensité, soit sur le timbre.

2° *Altération de la respiration.* — La gêne de la respiration est un symptôme peu fréquent des polypes du larynx.

Le plus souvent elle est en rapport avec les dimensions mêmes des polypes, quelquefois cependant, nous l'avons vue accompagner de très-petites tumeurs et elle nous a paru être dans ces cas le résultat de spasmes de la glotte déterminés par la présence du polype. Mais ce sont là des cas fort rares. Presque toujours la difficulté de la respiration s'établit petit à petit, presque insensiblement. Nulle au début de l'affection, elle peut déterminer l'asphyxie lorsque tout l'orifice de la glotte est obstrué par la tumeur.

D'après leur point d'implantation, certains polypes amènent bien plus rapidement que d'autres des phénomènes de suffocation. Ce sont ceux qui s'insèrent dans l'angle commun des cordes inférieures, sur la face supérieure de ces cordes et enfin sur

leurs bords libres. Ils font l'office de bouchon ou mieux de soupape, de telle sorte que l'expiration n'est nullement gênée, tandis que l'inspiration est très-difficultueuse. Nous avons vu des malades qui, pour remédier à cette gêne de l'inspiration, se condamnaient à respirer la tête baissée et à dormir dans cette situation.

En effet, en inclinant la tête en bas et en avant, le polype, obéissant aux lois de la pesanteur, surtout dans le cas où il est pédiculé, tend à tomber sur l'épiglotte et laisse en arrière un passage libre par lequel l'air peut arriver jusque dans les poumons.

Au contraire, les polypes siégeant dans d'autres points du larynx peuvent acquérir d'énormes dimensions sans amener aucun phénomène de dyspnée.

Tels sont ceux qui se développent dans les ventricules sur les cordes vocales supérieures, sur les cartilages aryténoïdes ou sur l'épiglotte. Ceux qui s'insèrent du côté de la trachée s'accompagnent toujours d'une gêne respiratoire en rapport avec leur volume.

En général, avons-nous dit, l'asphyxie ne survient qu'après que les malades ont eu de véritables accès de suffocation déterminés par le passage de la tumeur dans la trachée.

Enfin, il est certains polypes laryngiens qui, tout en conservant toujours la même situation par rapport aux organes qui les environnent, déterminent des accès de suffocation par l'augmentation rapide et momentanée de leur volume. Ce sont les polypes très-vasculaires qui se congestionnent et deviennent turgides, généralement sous l'influence de causes somatiques, d'une colère ou de cris ou d'abus alcoolique.

Dans un cas (obs. 236), nous avons vu un fibrome situé sur le bord libre de la corde droite déterminer par le frottement un œdème du bord libre de la corde opposée, œdème qui était manifestement la cause de la dyspnée.

Il est facile de comprendre qu'un polype sus-glottique devenant subitement sous-glottique peut déterminer une asphyxie

passagères, augmentaient momentanément de volume. C
que nous avons remarqué dans deux cas d'angiomes cav
que nous avons observés.

Nous ne terminerons pas ce qui a rapport aux altérat
la voix sans dire que nous avons vu souvent des malad
teurs de papillomes multiples et volumineux conserve
dant une voix assez forte, mais rauque et désagréab
expliquons ces phénomènes de la manière suivante :

Ces polypes n'étant généralement pas pédiculés et ét
consistance peu considérable, n'empêchent pas les bo
des deux cordes de s'affronter et celles-ci entraînent
vibrations les tumeurs qui, dans ce cas, font en que
partie intégrante des cordes et vibrent presque à l'uni

D'après ce que nous venons de dire et d'après ce
avons observé, nous nous croyons donc autorisé à a
la présence d'un polype sur les cordes vocales i
quels que soient sa situation et son volume, déterm
une altération de la voix qui porte soit sur l'intens
le timbre.

2° *Altération de la respiration.* — La gêne de la
est un symptôme peu fréquent des polypes du laryn

Le plus souvent elle est en rapport avec les dimens
des polypes, quelquefois cependant, nous l'avons vu
gner de très-petites tumeurs et elle nous a paru être
le résultat de spasmes de la glotte déterminés par
du polype. Mais ce sont là des cas fort rares. Pres
la difficulté de la respiration s'établit petit à petit, pr
siblement. Nulle au début de l'affection, elle peut
l'asphyxie lorsque tout l'orifice de la glotte est ob
tumeur.

D'après leur point d'implantation, certains po
bien plus rapidement que d'autres des phénomèn
tion. Ce sont ceux qui s'insèrent dans l'angle com
des inférieures, sur la face supérieure de ces cord

de chatouillement et de corps étranger sont relativement rares, ce qui explique le peu de fréquence de la toux.

Nous avons vu quelques cas dans lesquels la présence d'une tumeur avait amené une hypérémie considérable de toute la muqueuse laryngée et en particulier de la région interaryténoïdienne. Dans ces cas, la toux nous a paru être constante, mais alors, c'était un symptôme tout à fait secondaire et qui n'avait plus avec la tumeur qu'un rapport déjà éloigné ou du moins indirect.

Il ne faudrait pas confondre avec la toux le bruit de soupape que font entendre quelques malades atteints de polypes. Ce bruit, qui mériterait plutôt le nom de bruit d'explosion, se produit dans les cas où un polype pédiculé étant tombé dans la trachée en est violemment chassé par la colonne d'air expirée brusquement.

SYMPTÔMES DIVERS ET FAISANT SOUVENT DÉFAUT

4° *Douleur.* — La douleur est un symptôme extrêmement rare des polypes du larynx. Elle nous a paru être complétement indépendante de la tumeur elle-même et tenir plutôt à l'inflammation des parties circonvoisines. Cependant, dans quelques cas où les polypes étaient ulcérés, elle nous a paru devoir être rattachée à ces ulcérations.

On peut admettre en règle générale que les polypes du larynx sont complétement insensibles. Nous verrons au chapitre traitement que leur arrachement se fait sans que le malade en ait conscience, et que cette insensibilité même doit guider le chirurgien dans son opération. Si l'on ne tient que la tumeur, le malade ne manifeste aucun signe de douleur. Si une partie saine est saisie, le malade souffre immédiatement.

De même que la douleur, les sensations de chaleur, de picotement, de corps étranger accompagnent rarement la présence d'un polype dans le larynx.

Lorsque ces diverses sensations sont perçues, on ne peut guère les rapporter au volume de la tumeur, car nous les avons vues

quelquefois coïncider avec de très-petits polypes, tandis qu'avec de très-gros elles faisaient complétement défaut.

C'est surtout lorsque la tumeur s'est développée du côté de la trachée, et en particulier lorsqu'elle est pédiculée, que les malades éprouvent la sensation d'un corps étranger dans la gorge. Ils font entendre le bruit explosif dont nous avons déjà parlé, et ils croient avoir dans le larynx une mucosité visqueuse et adhérente que tous leurs efforts de toux et de *raclement* ne peuvent expulser.

Ce n'est généralement pas au niveau du larynx que les malades placent le siége de leurs sensations. Ils accusent bien plus souvent un sentiment de gêne, d'oppression, de pesanteur au niveau de la poignée du sternum. Beaucoup de nos malades ont attiré notre attention sur ce fait, et, chose digne de remarque, ce ne sont pas toujours les polypes les plus gros qui s'accusent par la gêne et la douleur la plus intense. Quant au siége même du polype, il ne nous a paru influer en aucune façon sur l'existence ou l'absence de ce signe.

Il en est de même d'un autre signe que nous avons trouvé chez soixante-dix de nos malades qui se plaignaient d'un goût de poivre fort désagréable dans la bouche et qui leur causait une salivation aussi abondante que gênante.

A quoi devons-nous rapporter ces deux symptômes? Est-ce aux mucosités arrêtées sur la tumeur et qui ne peuvent être expectorées facilement; est-ce à l'irritation de la muqueuse déterminée par la présence d'un corps étranger? Nous serions assez disposé à incliner du côté de cette dernière opinion.

5° *Gêne de la déglutition.* — La gêne de la déglutition ne doit pas être regardée comme un symptôme des polypes du larynx. Nous l'avons rencontrée quelquefois, il est vrai, mais toujours elle coïncidait avec une grande dyspnée déterminée par la présence de la tumeur.

Elle était surtout marquée pendant la déglutition des liquides

que les malades avalaient par gorgées en faisant suivre chaque mouvement de déglutition de plusieurs efforts d'inspiration.

SYMPTÔMES FOURNIS PAR L'EXPLORATION DIRECTE SANS LE SECOURS DU LARYNGOSCOPE.

1° *Abaissement de la langue.* — Nous pensons que l'abaissement de la langue combiné avec l'élévation forcée du larynx ne peut donner aucun renseignement sur l'existence ou l'absence d'un polype du larynx. Il faudrait pour cela que la tumeur siégeât sur le bord libre de l'épiglotte et qu'elle eût atteint de grandes dimensions. Chacun sait, en effet, combien il est difficile, pour ne pas dire impossible, de voir cet opercule chez le plus grand nombre des sujets sans le miroir, excepté cependant lorsque l'on tient la langue sortie de la bouche et que le malade fait un violent effort de vomissement.

2° *Toucher.* — Le toucher digital ne peut être pratiqué chez l'adulte. Il ne donne aucune notion sur la présence d'un polype situé dans la glotte, car on ne parvient jamais à atteindre les cordes inférieures sur lesquelles ces tumeurs se développent le plus souvent. En outre, le doigt n'est pas habitué à explorer le larynx, et l'on comprend que même dans les cas où l'on atteindrait la tumeur, on ne pourrait obtenir que de vagues renseignements.

Cependant nous ne proscrivons pas d'une façon absolue cette méthode de diagnostic, qui peut rendre des services dans les cas où l'on a à traiter des enfants qui ne veulent pas se laisser examiner au laryngoscope.

Toutefois, nous recommandons de ne pas pratiquer ce toucher lorsque la dyspnée est très-grande, de peur de refouler un polype sus-glottique du côté de la trachée et d'amener une asphyxie rapide.

3° *Cathétérisme.* — Nous ne l'avons jamais pratiqué en tant que méthode de diagnostic ; nous ne saurions donc dire ici les

signes qu'il peut fournir. Cependant, croyons-nous, il peut déterminer l'expuition de parcelles polypeuses qui *peuvent* révéler la présence d'une tumeur papillaire.

4° *Auscultation du larynx.* — L'auscultation du larynx ne fournit aucun renseignement exact dans les cas de tumeurs ou polypes laryngiens.

Tantôt le souffle qu'on entend au niveau de l'organe est râpeux, tantôt ce sont des sifflements, des rhonchus ou des bruits de soupape, de drapeau ou d'explosion.

Nous avons entendu tous ces différents bruits dans bien des affections diverses. Cependant le bruit de soupape ou d'explosion nous a paru se faire entendre surtout dans les cas de polypes non sessiles et dénote par là même leur pédiculisation. Nous avons encore entendu ce bruit dans des cas où de fausses membranes s'étaient développées dans le larynx et, une fois, il était causé par l'épiglotte qui, très-abaissée, était en quelque sorte aspirée pendant l'inspiration et venait s'appliquer avec bruit sur l'orifice du larynx qu'elle obturait. Une autre fois enfin, nous l'avons vu se produire par la paralysie de l'une des cordes.

On ne devra donc accorder que très-peu d'importance aux phénomènes fournis par l'auscultation.

5° *Expectoration.* — Il n'en est pas de même de l'expectoration de parcelles de polypes. Avant la laryngoscopie, ce symptôme était regardé à juste titre comme étant le seul pathognomonique. C'est lui qui détermina Ehrmann à pratiquer la belle opération qu'il relate dans son observation XXIX (1). Mais cette expectoration est fort rare et nous ne l'avons observée que deux fois (obs. 21 et 280). Dans notre première observation la malade rejeta en une seule fois toute la tumeur; dans la deuxième, ce signe nous fit porter le diagnostic de polype

(1) Erhmann, *loc. cit.*

laryngien, avant d'avoir pratiqué l'examen laryngoscopique.

Nous avons vu déjà que certains malades atteints de polypes avaient dans la bouche un goût de poivre qui les forçait à expectorer à chaque instant. Nous ne reviendrons donc pas sur ce signe de peu de valeur du reste.

6° Examen laryngoscopique. — Les signes fournis par l'examen laryngoscopique sont tout à fait concluants. Le médecin *voit* le polype. Il peut en apprécier toutes les particularités : dimension, forme, couleur, implantation, etc.

D'après ces caractères, il pourra poser un pronostic toujours exact, et se rendre compte de l'urgence de l'intervention chirurgicale.

Mais ce n'est qu'avec une grande habitude du maniement du laryngoscope qu'il pourra faire une exploration complète de l'organe vocal et, malgré toute son habileté, il rencontrera encore des cas qui laisseront des doutes dans son esprit et à propos desquels il devra réserver son pronostic.

CHAPITRE VIII

DIAGNOSTIC

D'après ce que nous venons de voir dans le chapitre précédent, il ressort clairement que l'examen laryngoscopique seul peut résoudre les différents problèmes du diagnostic. Ces problèmes sont les suivants :

1° Y a-t-il un polype ?

2° Quels sont le siége et le point d'implantation de ce polype ?

3° Quelle est sa nature ?

4° N'a-t-on pas sous les yeux une affection simulant un polype, telle que des végétations syphilitiques ou tuberculeuses, une simple tuméfaction de la corde ou même une simple mucosité ? Une tumeur cancéreuse ?

a. Diagnostic de l'affection. — Les polypes, ainsi que nous l'avons déjà vu, se présentent à l'œil sous les formes les plus diverses et revêtent les colorations les plus variées. Le laryngoscopiste les reconnaîtra aux caractères suivants :

Très-rarement, ces tumeurs se développent dans le larynx sur d'autres parties que les cordes inférieures. Leurs contours sont toujours très-nettement arrêtés et ils paraissent être surajoutés à la corde lorsqu'ils sont sessiles ; ils semblent en être indépendants lorsqu'ils sont pédiculés. La muqueuse qui les environne est le plus généralement saine et lorsqu'elle présente une altération ce n'est qu'une forte hypérémie.

Avant de se prononcer sur l'existence ou la non-existence d'un polype, on devra donc mettre en œuvre tous les moyens

physiologiques et mécaniques que nous avons indiqués dans la première partie de cet ouvrage et au moyen desquels on pourra faire l'examen complet de l'organe vocal.

Dans le cas où l'épiglotte qui est l'obstacle le plus considérable à surmonter, ne se relèverait pas complétement, si elle cachait la partie antérieure des cordes vocales, si celles-ci ne se rapprochaient pas dans leur moitié postérieure et que ce défaut de rapprochement ne puisse être rapporté à une autre affection bien manifeste, le diagnostic ne devra pas être porté.

b. Diagnostic du siége de la tumeur. — La présence d'un polype dans le larynx étant reconnue, on devra d'abord chercher à se rendre compte de l'endroit précis où il s'insère et s'il est sessile ou pédiculé.

Cette dernière question est le plus généralement facile à résoudre. En effet, si la tumeur n'est pas volumineuse, on peut distinguer nettement le pédicule et dans ces cas on ne rencontre aucune difficulté ; mais il n'en est pas toujours ainsi. Nous avons souvent rencontré des polypes très-gros dont le corps même cachait le point d'implantation. Dans ces cas, c'est avant tout la plus ou moins grande mobilité de la tumeur qui indique sa pédiculisation.

Quant au point d'insertion exact, il est du plus grand intérêt pour l'opérateur de s'en rendre compte, afin de choisir l'instrument le plus convenable à l'opération.

Ici encore, on ne rencontrera guère de difficulté si le polype est petit. Cependant, s'il est pédiculé, son point d'attache pourra ne pas être aperçu. Ce sera lorsqu'il se trouvera dans l'un des ventricules, ou au niveau de la face inférieure de l'une des cordes vocales inférieures. Dans le premier cas, on sera assez heureux quelquefois pour voir la tumeur sortant du ventricule et on la verra se continuer par son pédicule jusque dans l'infundibulum.

Dans le second, la tumeur pourra disparaître subitement pendant une inspiration profonde et reparaître après un effort

de toux, soit au-dessus des cordes, soit pincée entre leurs bords libres, ce qui éclairera le diagnostic.

Lorsque le polype est sessile et inséré sur le bord libre de l'une des cordes, très-près de l'angle antérieur d'insertion de cette corde, il est quelquefois très-difficile de savoir sur laquelle des deux cordes il est implanté.

Cette difficulté est d'autant plus grande que le plus souvent ce sont des papillômes qui se développent à ce niveau, que ces tumeurs ne sont presque jamais pédiculées, et qu'elles remplissent tout le petit angle que forment les cordes, en avant. Ce ne sera donc que pendant les larges inspirations qui succèdent à des efforts de toux qu'on pourra voir sur laquelle des deux cordes il est implanté.

Si le polype est volumineux et sessile, il sera presque toujours impossible de voir son point d'implantation. L'immobilité même de la tumeur s'oppose à un examen complet, et nous avons vu des cas où il était même très-difficile de savoir sur laquelle des deux cordes elle était insérée. Le plus souvent ces énormes polypes gênent considérablement la respiration, et nécessitent une opération immédiate. Si la tumeur est pédiculée, elle peut être enlevée en totalité d'un seul coup de pince. Si, au contraire, elle est sessile et qu'elle ait une large base d'implantation, on ne peut la détruire que par morceaux, mais ces arrachements partiels ont pour résultat de faciliter le diagnostic exact du point d'implantation.

Lorsque des polypes se sont développés sur d'autres points du larynx que les cordes vocales inférieures, il est en général plus toujours facile d'en distinguer le point d'implantation.

c. Diagnostic de la nature de la tumeur. — Lorsqu'on aura diagnostiqué un polype dans le larynx et qu'on en aura déterminé le point d'insertion exact si cela a été possible, il s'agira d'en diagnostiquer la nature, problème important au point de vue de l'opportunité d'une opération et surtout au point de vue du pronostic.

Règle générale, une tumeur volumineuse amenant des suffocations et mettant le malade sous le coup d'une asphyxie imminente devra être enlevée tout au moins partiellement pour parer au danger immédiat.

Si l'on se reporte à notre statistique et à celle des divers laryngoscopistes, les tumeurs *papillaires* du larynx sont de beaucoup les plus fréquentes. On les reconnaîtra facilement à leur siége (angle et portion antérieure du bord libre des cordes vocales inférieures), à leur coloration rosée, masquée le plus souvent par des mucosités arrêtées sur leur surface qui est mamelonnée et comme chagrinée et, quelquefois enfin, à leur généralisation. Il est impossible de reconnaître à la simple vue si l'on a affaire à un papillôme muqueux ou corné.

Les *myxômes* siégent aussi très-souvent dans la portion antérieure des cordes vocales inférieures. Souvent ils sont pédiculés, leur coloration est toujours celle de la muqueuse, leur surface est lisse, nous les avons toujours trouvés uniques.

Les *fibrômes* se développent presque toujours sur la surface des cordes, dans leurs deux tiers antérieurs. Rarement pédiculés, ils sont blanchâtres, quelquefois légèrement teintés de rose.

Leur surface est lisse, *nous les avons trouvés lobulés*. Ils ont un aspect dur, consistant. Lorsqu'ils se sont développés sur le bord libre d'une des cordes, la corde opposée est irritée, rouge par suite du contact de ce corps étranger.

Les *épithéliômes* se développent presque toujours sur la surface des cordes inférieures et principalement du côté de leurs bords ventriculaires ; par leur aspect général ils se rapprochent beaucoup des fibrômes. Le microscope seul permet de les diagnostiquer après ablation.

Les *angiômes* ont toujours une forme arrondie, globuleuse et sont presque toujours sessiles. Nous ne les avons jamais vus acquérir de grandes dimensions. Ils sont rouges, luisants, quelquefois noirâtres, et on remarque souvent des vaisseaux rampant à leur surface.

Les *sarcômes* siégent rarement au niveau de la portion antérieure des cordes. On les rencontre le plus souvent dans les ventricules à l'attache postérieure des cordes inférieures et sur les cordes supérieures.

Leur surface est inégale, lobulée; leur coloration se rapproche un peu de celle des papillômes, mais on trouve souvent dans leur épaisseur de véritables extravasations sanguines qui se traduisent à leur superficie par des taches ecchymotiques noirâtres.

Ces tumeurs ne sont jamais pédiculées, elles sont toujours volumineuses ou grossissent très-rapidement, surtout si leur développement a nécessité des arrachements partiels pour parer à des phénomènes d'asphyxie.

Tels sont les polypes qu'on aura le plus souvent occasion de rencontrer dans le larynx.

Les tumeurs kystiques y sont fort rares, elles siégent en général sur l'épiglotte. Dans tous les cas, elles ont une forme globuleuse, elles sont sessiles et ont un aspect vésiculeux et transparent caractéristique.

d. Diagnostic différentiel. — Il est certaines affections qui peuvent simuler un polype laryngien. Nous voulons parler des végétations syphilitiques et tuberculeuses de certains gonflements limités des cordes inférieures et supérieures, de l'éversion de l'un des ventricules, ainsi que Mackenzie en a rencontré et décrit un cas, enfin du cancer primitif ou secondaire.

1° Les végétations syphilitiques et tuberculeuses se rapprochent beaucoup des papillômes, et ce n'est qu'avec ce genre de tumeur que la confusion serait possible.

Les végétations syphilitiques se développent indistinctement sur toutes les portions du larynx, mais moins souvent sur les cordes inférieures que sur toute autre.

Presque toujours, en même temps qu'elles, on rencontre soit dans le larynx, et plus fréquemment encore dans la bouche ou le pharynx, des lésions qui suffisent pour éclairer le diagnostic.

Il n'y aurait que dans le cas où un syphilitique serait porteur de papillômes laryngiens qu'une erreur serait possible. Mais un traitement mercuriel et potassique tirerait bientôt le médecin d'incertitude.

2° Les végétations tuberculeuses siégent *toujours* dans la portion postérieure des cordes vocales inférieures, au niveau de l'attache aryténoïdienne de ces cordes et nous ont semblé naître à la suite d'ulcérations déterminées par le choc incessant des deux apophyses vocales pendant la phonation, une inflammation de la muqueuse existant primitivement.

Ces végétations n'atteignent jamais de grandes dimensions, car elles ont de grandes tendances à l'ulcération et à la suppuration.

Il sera donc facile de les reconnaître à ces différents caractères; de plus, il est indispensable d'ausculter le malade, qui dans ces cas présente en général des signes évidents de tuberculose pulmonaire.

3° Les gonflements limités des cordes vocales inférieures et supérieures ne simulent que très-rarement des polypes.

Un œil exercé les reconnaît immédiatement. On ne rencontre plus ces contours nettement limités que nous avons vus être l'apanage des polypes. Cependant nous avons rencontré un cas (pl. X, fig. 3) dans lequel la corde supérieure droite simulait à s'y méprendre un polype. Ces gonflements partiels des cordes supérieures se font toujours dans des points déterminés de leur bord libre, points qui correspondent exactement à ceux dans lesquels Coyne a décrit ses follicules clos. Il est donc logique de penser que c'est aux dépens de ces follicules que se font ces tuméfactions.

4° M. Mackenzie a vu et décrit un cas dans lequel la muqueuse de l'un des ventricules avait été retournée comme un doigt de gant et simulait un polype.

Nous n'avons pas eu occasion de voir de fait semblable, mais nous pensons qu'un examen attentif permettrait d'éviter une erreur de diagnostic.

CHAPITRE IX

MARCHE — DURÉE — TERMINAISON

La marche des polypes laryngiens est presque toujours excessivement lente. Cependant cette lenteur est en rapport avec la nature même de la tumeur. Nous avons vu, en effet, certains polypes fibreux rester à peu près stationnaires et n'augmenter que d'une façon peu appréciable dans l'espace de plusieurs années. Les polypes muqueux ne s'accroissent aussi que très-lentement. Il n'en est plus de même des papillômes qui, après avoir eu une marche peu rapide, s'accroissent quelquefois considérablement en peu de temps. La vascularisation même de la tumeur peut, croyons-nous, expliquer cet accroissement en quelque sorte subit.

Quoi qu'il en soit, nous avons souvent vu des papillômes laryngiens existant depuis longtemps dans le larynx amener rapidement des accidents de suffocation par leur accroissement rapide.

C'est surtout chez les enfants dont la glotte est si étroite, que l'on rencontre ce phénomène. Nous l'avons cependant observé chez l'adulte, et en particulier chez des malades sur lesquels on avait déjà fait des tentatives d'extraction.

Il semble que, dans ces cas, l'inflammation traumatique développée par l'opération incomplète soit le point de départ de l'augmentation brusque d'une tumeur qui, jusqu'à ce jour, ne s'était accrue que lentement.

Dans certains cas, le développement rapide des papillômes

du larynx nous semble être favorisé par des affections pulmonaires intercurrentes et en particulier par la bronchite.

Quant aux tumeurs épithéliales du larynx, elles ne nous ont pas paru se développer plus rapidement que les tumeurs d'autre nature. Cependant, elles sont plus sujettes à la récidive.

Les sarcômes ne se développent que lentement dans l'organe vocal. Mais si le chirurgien est forcé par leur développement, qui met le malade sous l'imminence d'une asphyxie rapide, de porter un instrument sur eux, de les sectionner ou de les arracher, si l'ablation de la tumeur n'est pas totale, et malheureusement c'est le cas le plus fréquent, ils repullulent avec une rapidité incroyable et ont une grande tendance à la généralisation. Ces polypes peuvent donc être regardés comme étant de mauvaise nature.

Il ne nous a jamais été donné d'observer la marche des polypes ou tumeurs kystiques du larynx. Siégeant sur l'épiglotte le plus souvent, et n'entraînant aucun désordre fonctionnel, on ne peut jamais être fixé sur le moment exact de leur apparition. D'un autre côté, leur situation même les rendant très-accessibles à l'action des instruments, dans les cas où nous les avons rencontrés, nous avons pu les opérer immédiatement. En lisant l'ouvrage de Mackenzie, nous voyons cependant que ces tumeurs peuvent dans quelques cas affecter une marche rapide et acquérir des dimensions considérables. Il ne nous a jamais été donné d'en observer de très-volumineuses.

La durée des polypes laryngiens est variable.

En consultant la thèse de Causit (1), nous voyons qu'ils peuvent être congénitaux et n'amener de phénomènes de suffocation qu'à une période avancée de la vie.

Nous avons nous-même observé des malades porteurs de polypes laryngiens et dont l'altération de la voix remontait à douze, quinze et vingt ans. Il est à supposer que cette altération était due au développement même de la tumeur.

(1) Causit, *loc. cit.*

Les polypes de nature fibreuse et muqueuse peuvent, selon nous, rester complétement stationnaires dans le larynx et ne développer aucun symptôme nécessitant absolument leur extirpation. C'est dire qu'ils peuvent *durer* autant que le malade.

Il n'en est plus de même des autres polypes. Quoique nous ayons souvent vu des papillômes n'ayant que peu de tendance à l'accroissement, nous en avons vu d'autres grossir et se multiplier avec une rapidité incroyable. Ce que nous disons ici à propos des papillômes peut aussi s'appliquer aux épithéliômes et aux sarcômes.

Mais, quelle que soit la nature de la tumeur observée dans un larynx, le médecin doit bien être convaincu que l'intervention chirurgicale est indispensable, il ne peut espérer voir la maladie se guérir d'elle-même. Quoique nous ayons observé quelquefois cette terminaison, elle est loin d'être fréquente. Dans un cas de tumeur pédiculée, nous avons vu la malade, après un effort de toux, expulser d'un seul coup toute sa tumeur. Dans quelques autres cas, nous avons vu de petites tumeurs sessiles, que nous avions diagnostiquées de nature papillaire, disparaître rapidement sous l'influence d'un traitement général antiphlogistique. Ce n'étaient pas de vrais polypes, aussi n'entrent-ils pas dans notre statistique.

Quant à la terminaison des polypes laryngiens, de même que leur marche et que leur durée, elle varie avec la nature de la tumeur.

Nous sommes, grâce à la laryngoscopie, loin du temps où cette affection, quelle que fût la nature du polype, était fatalement mortelle. Aujourd'hui, le diagnostic exact étant porté, l'intervention chirurgicale est venue faire des polypes laryngiens une maladie en quelque sorte bénigne.

Les fibrômes et les myxômes du larynx se terminent toujours heureusement, c'est-à-dire qu'après leur extirpation ils n'ont aucune tendance à la récidive. Il n'en est pas de même de certains papillômes, et en particulier des papillômes cornés. Nous avons souvent vu les tumeurs de cette nature récidiver et ne guérir

qu'après des arrachements et des cautérisations énergiques prolongées pendant *plusieurs années*.

De même que les papillômes, les épithéliômes ont une grande tendance à la récidive. Cependant, leur extirpation complète suivie de cautérisations sur la surface d'implantation nous a donné de très-bons résultats.

La terminaison des sarcômes est au contraire presque toujours fatale. Cependant, dans deux cas de sarcômes fasciculés et dans un cas de sarcôme à forme papillaire, nous avons pendant plusieurs années suivi les malades sans observer de récidive. Dans notre cas de sarcôme à forme papillaire, la récidive eut lieu au bout de cinq années, mais sans généralisation, et la malade est aujourd'hui débarrassée de nouveau de sa tumeur.

Quant à l'opinion des Allemands qui admettent que certains papillômes peuvent au bout d'un certain temps revêtir la forme sarcomateuse, nous ne saurions nous prononcer pour ou contre; cependant, deux cas que nous avons observés nous semblent plaider en faveur de cette hypothèse.

CHAPITRE X

PRONOSTIC

Le pronostic des polypes laryngiens emprunte sa gravité à la nature même des tumeurs. Cependant, à part les tumeurs sarcomateuses, le pronostic des polypes laryngiens est peu grave.

Ce peu de gravité ressort de notre statistique et de celle des autres observateurs.

Nous ne sommes plus à l'époque où cette affection pouvait être considérée comme mortelle, et l'opération d'Ehrmann, regardée à juste titre en 1844 comme une des plus belles de la chirurgie, passerait aujourd'hui pour une opération barbare.

Indépendamment de la gravité du pronostic entraînée par la nature du polype, il est juste de dire que le pronostic est d'autant moins favorable que la tumeur est plus volumineuse, plus dure, et située dans un point du larynx d'un accès difficile, tel que l'angle antérieur de réunion des cordes vocales inférieures, la trachée, les ventricules.

Lorsque la tumeur est très-volumineuse, nous avons vu qu'elle pouvait nécessiter une trachéotomie préalable destinée à empêcher l'asphyxie et à favoriser l'arrachement ultérieur.

Lorsque le polype est très-dur, et sa surface d'implantation très-large, les tentatives opératoires peuvent nécessiter un temps quelquefois très-long avant de réussir. Mais comme ces tumeurs ont, avons-nous dit, un accroissement peu rapide, cette particularité permet au chirurgien de mettre tout le temps nécessaire à l'opération. Nous avons vu que l'inflammation traumatique de

ces tumeurs pouvait amener leur ramollissement, grâce auquel les tentatives d'arrachement sont couronnées de succès.

Quant à l'implantation des tumeurs dans l'angle d'insertion des cordes inférieures, dans la trachée, dans les ventricules, elle est d'un pronostic fâcheux au point de vue de la rapidité de l'opération.

Ces polypes, et en particulier ceux qui se développent dans les ventricules, n'ont pas par eux-mêmes plus de gravité que ceux qui siégent dans tout autre point du larynx. Leur extraction est plus difficile toutefois et nécessite des tentatives répétées pendant plusieurs jours et même plusieurs mois.

Après les sarcômes, dont le pronostic est d'autant plus grave que leur constitution se rapproche plus de l'état embryonnaire, les épithéliômes et les papillômes généralisés sont de beaucoup les tumeurs dont le pronostic offrira le plus de gravité.

Dans tous les cas, cependant, cette gravité n'est due qu'à la facilité que ces tumeurs peuvent avoir à récidiver et à repulluler. Le médecin versé dans la science laryngoscopique empêchera toujours que ces productions entraînent la mort du malade, car il possède de nombreux moyens de les détruire. Nous faisons cependant une exception pour les très-jeunes enfants qu'il est quelquefois impossible d'examiner et naturellement d'opérer, du moins par les voies naturelles.

CHAPITRE XI

TRAITEMENT DES POLYPES DU LARYNX

On peut opérer les polypes du larynx, soit en introduisant l'instrument par les voies naturelles, c'est-à-dire par la bouche, soit en créant à l'aide d'une opération préalable, spéciale, une ouverture artificielle à travers la paroi antérieure du larynx pour livrer passage aux instruments destinés à détruire le polype.

Avant la découverte de la laryngoscopie, on comprend qu'il ne soit pas venu à l'esprit des chirurgiens d'enlever les polypes par le canal bucco-laryngien; cependant nous devons dire à l'éloge de Roderik (1771) qu'il pratiqua de cette façon avec succès l'extirpation d'un polype.

Les autres médecins qui avaient été assez heureux pour porter le diagnostic de polypes laryngiens *sans le laryngoscope* n'essayèrent pas le procédé de Roderick qui leur était probablement inconnu.

Ils eurent tous les quatre (Brauers de Louvain, 1833, — Ehrmann de Strasbourg, 1844, — Gurdon Buck, 1844, — Prat, 1857) la même idée : arriver au polype en pratiquant une voie artificielle.

Nous admettons sans peine que ces observateurs aient employé ce procédé qui leur permettait de voir le polype dont ils avaient *soupçonné* seulement l'existence, mais nous ne comprenons pas que les médecins qui *voient* le polype avec le laryngoscope fassent une opération dont le seul but, voir le polype, a été atteint par la laryngoscopie.

Le spéculum laryngien montre à ciel ouvert, et par une large ouverture, le polype, son siége, sa forme, son volume ; il éclaire l'instrument qui va toucher le polype. Il est donc inutile, pour ne pas dire plus, de créer au prix d'une opération sanglante et grave une ouverture artificielle du larynx.

Cette ouverture n'a, je le répète, d'autre résultat que de mettre à nu le polype et de permettre à l'instrument de l'opérer ; mais ces deux conditions, le laryngoscope les remplit.

Il existe donc deux méthodes pour le traitement des polypes du larynx, l'une qui consiste à créer une voie artificielle à laquelle on donne le nom de méthode par les voies artificielles, l'autre qui consiste à opérer armé du laryngoscope par les voies naturelles, c'est la méthode par les voies naturelles.

Il y aurait une méthode intermédiaire qui consisterait à opérer par les voies naturelles *sans* le secours du laryngoscope, mais c'est une méthode que nous regardons comme défectueuse et qui n'avait sa raison d'être qu'avant la découverte de la laryngoscopie.

§ I. — TRAITEMENT PAR LES VOIES ARTIFICIELLES

Dans l'historique anté-laryngoscopique, nous avons vu que les symptômes et les signes de cette maladie n'offraient rien de caractéristique et qu'ils n'étaient pas suffisants pour permettre de diagnostiquer la présence de polypes dans le larynx.

Il n'existe en effet que quatre cas dans la science où le diagnostic pût être porté, et l'on fut obligé de pratiquer des ouvertures artificielles pour arriver à l'extraction de ces tumeurs.

Nous sommes fort étonné de voir actuellement encore des chirurgiens, et même des spécialistes en laryngoscopie, avoir recours, lorsqu'il s'agit de simples polypes ne menaçant pas la vie du malade, à cette méthode barbare qui consiste à pratiquer au devant du cou une ouverture pour extirper par cette voie dangereuse et souvent trop étroite des tumeurs plus ou moins volumineuses, plus ou moins consistantes.

Les chirurgiens ont proposé, pour extraire les corps étrangers du larynx, trois opérations principales.

a. Laryngotomie thyro-hyoïdienne (procédé de Velpeau).

Faire une incision verticale sur la ligne médiane de 6 centimètres environ. Diviser la membrane thyro-hyoïdienne transversalement, plonger le bistouri très-profondément de haut en bas et faire à la racine de l'épiglotte une incision verticale qui permette d'introduire dans le larynx les mors d'une pince.

(Procédé Malgaigne). Au lieu d'inciser les parties molles sur la ligne médiane, Malgaigne les divisait en travers et faisait à la membrane thyro-hyoïdienne une incision transversale entre les lèvres de laquelle il attirait l'épiglotte avec une érigne.

La pince entrait dans la cavité du larynx en passant par-dessus l'épiglotte abaissée.

Ces deux procédés amènent de grands délabrements au devant du cou, des hémorrhagies abondantes et une ouverture très-petite, comparée à la grande ouverture des voies naturelles.

b. Laryngotomie thyroïdienne. M. A. Guérin, dans ses *Éléments de chirurgie opératoire* (Paris, 1855), dit ceci : « De son bord supérieur (cartilage thyroïde) à l'inférieur, il n'y a ni vaisseaux, ni nerfs un peu importants dont on ait à craindre la lésion.

« On peut donc inciser le cartilage sur la ligne médiane de bas en haut ou de haut en bas, comme on voudra, *pourvu qu'on reste sur la ligne médiane.* On est sûr d'épargner les cordes vocales et les muscles thyro-aryténoïdiens qui s'insèrent dans l'angle rentrant du cartilage thyroïde.

» Il faut seulement se souvenir que l'échancrure du bord supérieur de ce cartilage donne insertion en arrière à la pointe de l'épiglotte, pour ne pas prolonger l'incision trop profondément et trop loin de ce côté. *Les bords du cartilage étant maintenus écartés*, le chirurgien saisira le corps étranger avec une pince. »

Il semblerait, d'après ces paroles, que la thyrotomie est une

opération très-simple, ne donnant pas lieu à des hémorrhagies et permettant d'entrer facilement dans le larynx.

Nous sommes très-loin de partager cette manière de voir, car d'une part, nous avons été *obligé, dans un cas de thyrotomie, de pratiquer trente-huit ligatures*, et cette thyrotomie avait été précédée un mois auparavant d'une trachéotomie. Le malade fut thyrotomisé pendant qu'il avait sa canule dans la trachée.

D'autre part, il est absolument impossible de ne pas léser même légèrement les cordes vocales dans leur *attache commune antérieure*, puisque l'on est obligé d'inciser verticalement la portion moyenne du cartilage thyroïde, qui est souvent ossifiée sur la ligne médiane. On produit donc souvent en cet endroit de véritables fractures qui plus tard ne se consolident qu'imparfaitement ou vicieusement et amènent toujours une grande faiblesse des cordes vocales. C'est ce que nous avons vu sur une malade très-bien thyrotomisée par M. Desormeaux et chez laquelle la tumeur entière ne fut pas détruite (obs. 260).

D'autre part, enfin, l'ouverture obtenue par l'écartement des deux lames du cartilage thyroïde est tellement étroite, que c'est à peine si l'on peut introduire, chez l'adulte, les mors d'une pince fermée. *Il nous a été impossible*, chez le malade qui fait le sujet de l'observation n° 84, *d'écarter les mors d'une pince à polype entre les deux plateaux thyroïdiens, malgré les plus grands efforts.* Nous aurions certainement produit des fractures. Il est possible que chez des malades plus jeunes cet écartement s'obtienne à cause de l'élasticité et de la flexibilité du thyroïde.

c. *Laryngotomie cricoïdienne.* Ce procédé, dû à Nélaton, qui consiste à enlever une rondelle du cartilage cricoïde, en avant, est d'une exécution plus facile et est moins dangereux que les précédents. Mais, pour l'extraction des polypes du larynx, il donne une ouverture située beaucoup trop bas. Nous ne parlerons donc de cette opération et de celles pratiquées sur la trachée qu'au chapitre des Tumeurs malignes du larynx. Nous ne parlerons pas non plus du procédé employé par Ehrmann, qui,

pour enlever un polype du larynx, ne sachant pas son point d'implantation exact, fendit le thyroïde, la membrane crico-thyroïdienne, le cricoïde et la trachée.

Nous nous bornerons simplement à attirer l'attention du lecteur sur le tableau dans lequel nous avons réuni un certain nombre d'opérations de polypes par les voies artificielles. En comparant les résultats obtenus avec cette méthode et ceux obtenus avec les opérations par les voies naturelles, on verra dans quelles immenses proportions l'avantage reste à cette dernière méthode qui n'a jamais amené d'accidents et qui a fourni tant de guérisons complètes.

Pour nous résumer, nous rejetons la destruction des polypes, même volumineux, par les voies artificielles, pour les quatre raisons suivantes :

1° La laryngotomie, quel que soit le procédé employé, quelle que soit la portion du larynx attaquée par le bistouri, constitue une opération sanglante et, comme telle, expose le malade aux accidents consécutifs à une opération (hémorrhagies primitives ou secondaires, suppuration, etc.), et aux complications qui peuvent survenir à la suite d'un traumatisme étendu (érysipèle, tétanos, etc.).

2° La voie artificielle que s'ouvre le chirurgien est toujours très-étroite et ses manœuvres sont entravées non-seulement par cette étroitesse même, mais encore par le sang qui masque la plaie et qui pénètre dans la trachée, ce qui détermine des quintes de toux et peut amener l'asphyxie.

3° Le champ opératoire étant très-étroit, on n'est jamais certain d'avoir enlevé tout le polype, surtout si l'on a affaire à des polypes papillaires à base très-large ; de plus, on opère toujours par les mêmes procédés que par les voies naturelles (arrachement, excision, cautérisation, etc.).

4° Enfin, en admettant que l'on ait enlevé tout le polype, on peut voir persister l'aphonie, si l'on a intéressé les cordes vocales. On verra dans notre tableau que plusieurs de ces opérations ont été suivies de mort ; dans quelques cas, la voix n'est pas revenue

et dans presque tous elle a conservé une faiblesse notable. L'extirpation de la tumeur n'a pas toujours été complète et quelquefois l'extirpation totale n'a pas empêché la récidive.

Nous basant sur notre expérience, nous repoussons donc absolument les opérations de polypes par des voies artificielles. Dans les cas où les tumeurs menaceraient l'existence des malades en causant de l'asphyxie, nous recommandons toujours de faire la trachéotomie, qui n'expose en général, dans ces cas, à aucun accident. Lorsque la trachéotomie aura été faite, le chirurgien aura tout le temps nécessaire pour opérer par les voies naturelles. Deux fois seulement nous avons été obligé de recourir à cette opération préalable, et dans les deux cas nous en avons retiré les plus grands avantages.

§ II. — TRAITEMENT PAR LES VOIES NATURELLES

Le laryngoscope *seul* pouvant permettre de diagnostiquer d'une façon certaine les polypes du larynx est également indispensable à la main du chirurgien pour aller opérer dans la cavité laryngienne par les voies naturelles.

Les cas dans lesquels les chirurgiens ont pu détruire des polypes du larynx par les voies naturelles sont aujourd'hui en si grand nombre, que nous avons peine à comprendre que des chirurgiens de haut mérite aient rejeté ce mode opératoire, qui n'offre aucune espèce de danger, pour le remplacer par l'opération faite par des voies artificielles.

Il est vrai que, pour opérer des polypes laryngiens par les voies naturelles, il faut que le chirurgien ait une grande habitude de ce genre d'opération ; mais ce manque d'habitude ne devra pas lui faire préférer un moyen *barbare* qui expose le malade aux conséquences les plus graves.

La destruction des polypes du larynx par les voies naturelles peut se faire par différentes méthodes :

1° Par arrachement.

2° Par écrasement.

3° Par excision et incision.

4° Par cautérisation.

5° Par la galvanocaustie.

Quelle que soit la méthode opératoire dont le chirurgien aura fait choix, il est un certain nombre de préceptes qu'il devra toujours avoir présents à la mémoire au moment de l'opération.

Nous rappellerons ici en quelques mots ce que nous avons dit précédemment.

Le malade devra être assis commodément, bien d'aplomb, en face du chirurgien, et maintiendra lui-même sa langue hors de la bouche en la tenant entre le pouce et l'index de la main gauche, recouverts préalablement d'un linge dont les replis ne devront pas empêcher la lumière de pénétrer directement dans le pharynx (fig. 109). La source de lumière devra être aussi intense que possible, et ses rayons devront être dirigés directement sur le voile du palais du patient. A cet effet, celui-ci devra avoir la bouche largement ouverte, la tête devra être dans l'axe du tronc, il fera de larges inspirations bien régulières et n'émettra la voyelle *é* que si le chirurgien le lui commande.

Tous les instruments, avant d'être introduits dans le larynx, doivent être un peu chauffés, pour ne pas impressionner désagréablement le malade qui, dans ce cas, ferait des mouvements intempestifs.

Avant de choisir l'instrument avec lequel il opérera, le chirurgien déterminera avec soin le point d'implantation de la tumeur, si cela est possible, et appréciera la profondeur à laquelle il devra porter l'instrument pour atteindre le polype.

On se rappellera encore que tous les polypes du larynx sont insensibles et que leur arrachement ou leur excision ne fait aucunement souffrir le malade. Si donc, en opérant, on remarquait sur la figure du patient une expression de douleur, on ne devrait pas continuer l'opération. Nous conseillons à nos élèves de convenir avec le malade d'un signe par lequel celui-ci ex-

prime sa souffrance (par exemple, frapper sur la table avec sa main droite) et indique de suspendre l'opération. Ce signe de convention devient inutile lorsque l'on a acquis une grande habitude de ce genre d'opérations.

Détruire un polype du larynx est toujours une opération délicate et difficile. Aussi, le plus souvent, est-il indispensable de préparer le malade, de lui faire subir en quelque sorte un entraînement.

Pendant un laps de temps plus ou moins long, on habitue le malade à supporter sans trop d'efforts le contact des instruments dans le larynx. A cet effet, les Allemands conseillent de toucher l'organe plusieurs fois par jour avec une tige d'acier poli. Ce n'est que lorsque ces attouchements sont supportés très-facilement qu'ils se décident à opérer.

Dans quelques opérations rapportées par Bruns, ces attouchements préparatoires ont dû être prolongés pendant des mois entiers.

Pour nous, nous préférons introduire de suite nos pinces dans le larynx de nos malades; si leur contact est mal supporté, nous les retirons sans faire aucune tentative opératoire, et nous avons touché le larynx, ce qui tend à diminuer sa sensibilité; si, au contraire, elles sont bien supportées, et si nous voyons le polype entre leurs mors, nous l'arrachons immédiatement.

Nous avons pu de cette façon arracher des tumeurs dès la première introduction de l'instrument.

L'introduction dans le larynx d'instruments mousses et polis ne détermine jamais aucun accident, et nos pinces ont cet avantage. Aussi rejetons-nous complétement les différentes méthodes employées pour l'anesthésie du larynx. Ce sont encore les Allemands qui ont préconisé cette anesthésie. Opérant le plus souvent avec des couteaux, des lancettes, des guillotines, des instruments de galvanocaustie, ils ont besoin d'une immobilité complète de l'organe; c'est pourquoi ils prolongeaient leurs attouchements préparatoires pendant des mois entiers. Pour éviter cette perte considérable de temps, ils ont aujourd'hui

recours à l'anesthésie locale, qu'ils pratiquent de la façon suivante.

A huit heures du soir, la veille de l'opération, ils touchent le larynx douze fois avec un pinceau imbibé de chloroforme; c'est la phase la plus désagréable de l'opération pour le patient.

A neuf heures du soir, c'est-à-dire une heure après les douze premiers attouchements, on touche de nouveau le larynx douze fois avec la solution suivante :

Chlorhydrate de morphine	XII grains.
Eau distillée	2 drachmes.

Le malade doit cracher après chaque attouchement, et se gargariser de suite avec

Acide tannique	1 drachme.
Alcool	1 once.
Eau distillée	1 cinq.
Sirop diacode	1 demi.

pour éviter un narcotisme général.

Pendant les deux heures, le malade sucera de la glace ou boira de l'eau glacée.

Pendant la nuit, les effets généraux de la morphine devront être surveillés.

Le lendemain, à huit heures du matin, il faut examiner le larynx, pour savoir s'il est complétement insensible, sinon, il faut le toucher à nouveau avec la solution morphinée, et, si l'anesthésie n'est pas complète, recommencer le soir, comme la veille, avec le chloroforme, puis la morphine.

Les attouchements avec le chloroforme ont pour but d'amener une forte hypérémie qui facilite l'absorption de la solution morphinée.

Cette méthode est excessivement douloureuse pour les patients ; de plus, elle les expose à des œdèmes aigus et à de véritables phlegmons ; nous la rejetons donc complétement.

Nous admettons la glace sucée pendant une heure avant l'opération, les gargarismes fortement astringents, ou les gar-

garismes avec une solution concentrée de bromure de potassium.

1° *Méthode d'arrachement.* — L'arrachement des polypes laryngiens se fait avec les différentes pinces que nous avons décrites dans notre arsenal chirurgical.

Le chirurgien, d'après la situation, la forme, le volume et la consistance apparente de la tumeur, devra choisir la pince la plus commode. Nous donnons en général la préférence aux pinces latérales, et ce n'est que très-rarement que nous avons eu recours aux pinces antéro-postérieures que Mackenzie emploie très-fréquemment. Il est aussi très-important d'apprécier le degré de profondeur du larynx, qui varie suivant les sujets.

Lorsque le polype est situé sur l'un des bords libres des cordes vocales, nous conseillons de prendre de préférence des pinces ne portant de rainures qu'à leur bord antérieur ou à leur bord postérieur. Si le polype est situé dans l'angle des cordes, nous conseillons encore de choisir des pinces dont les rainures sont situées sur le bord postérieur. (Pl. III, fig. 5.)

Les pinces dont les mors sont placés tout à fait à l'extrémité du bec (Pl. IV et V, fig. 1 et 5) seront très-utiles pour les polypes développés sur la face supérieure des cordes inférieures; enfin celles dont les cuillers sont complétement garnies de rainures devront être employées indistinctement dans tous les cas, mais, en particulier, lorsqu'on aura affaire à des papillômes généralisés.

Lorsque la tumeur est très-volumineuse, le volume de la pince doit être considérable. Dans ces cas, les cuillers des pinces doivent être découpées à jour (pl. III et V, fig. 2 et 3), ce qui permet à la lumière, à travers ces ouvertures, de pénétrer dans le larynx, et facilite la préhension de la tumeur.

Celle-ci, en effet, étant étreinte dans les mors, fait saillie par les fenêtres de la pince, se trouve plus solidement maintenue, et rend plus faciles les tractions nécessaires à l'arrachement.

Nous avons toujours eu à nous louer des pinces volumineuses,

même dans les cas de tumeurs très-petites. Ces pinces nous ont paru être supportées plus facilement par les malades ; elles chatouillent moins la muqueuse laryngienne, et, en les écartant avec ménagement après leur introduction dans le larynx, on peut dilater l'orifice glottique et saisir des polypes situés sur les bords libres des cordes inférieures.

Quand les polypes paraissent avoir une grande consistance et qu'ils sont implantés sur une large base, il est à prévoir que les efforts de traction pour les arracher devront être considérables. On aura donc à craindre, après les avoir saisis, de les voir échapper si les pinces n'ont que des mors semblables à ceux des pinces à pansement. C'est dans ces cas qu'on utilisera les pinces représentées pl. V, fig. 1, 2, 3, 4, 5. Ces pinces sont munies de véritables ardillons ou dents que nous comparons à celles du brochet.

Lorsque ces dents sont implantées dans la tumeur, si elles ne l'arrachent pas en totalité, au moins elles la dilacèrent et la morcèlent.

Nous avons vu, à propos de la marche et de la durée des polypes du larynx, que ces dilacérations et que ces morcellements des tumeurs déterminent quelquefois leur suppuration et leur destruction, quelquefois un simple ramollissement qui facilite considérablement leur arrachement ultérieur.

Si l'on rencontre des tumeurs papillaires ayant un aspect mou, ou bien encore certains polypes vésiculeux (obs. 280), nous conseillons de se servir d'une pince particulière que nous avons fait construire par M. Lüer. Les mors de cette pince (pl. IV, fig. 11) sont découpés à jour dans leur centre, tandis que leur circonférence présente une rainure qui empêche le glissement du polype pendant les efforts légers nécessités par son extraction.

Ainsi donc, avant de faire aucune tentative opératoire par arrachement, le chirurgien devra choisir avec soin la pince *exigée* par le polype. De ce choix dépend souvent le succès rapide. En effet, dans certains cas, il ne s'agit pas seulement d'enlever le

polype, il faut qu'il soit enlevé rapidement, pour parer à des accès de suffocation.

Quelle que soit la pince dont on aura fait choix, le maniement sera toujours à peu de chose près le même.

Le patient étant placé comme nous l'avons déjà indiqué, le chirurgien, qui tient le miroir laryngien de la main gauche, introduira les pinces dans le larynx, en faisant bien attention de ne toucher avec elles aucun organe dont le chatouillement puisse déterminer des efforts de vomissement, aussitôt que l'ex-

FIG. 109. — Position de l'opérateur et du malade pendant l'extraction d'un polype laryngien.

trémité des pinces viendra former son image dans le glottiscope, il ne devra plus les perdre de vue. Il est impossible dès ce moment de formuler de véritables règles à suivre. C'est à l'opérateur à juger par lui-même du moment opportun pour saisir le polype; tantôt ce sera pendant l'inspiration, tantôt pendant l'expiration ou la phonation, tantôt pendant la toux. L'habileté du manuel opératoire ne peut s'acquérir que par un exercice prolongé, et encore doit-on avoir une certaine dextérité de main native.

Il faut s'habituer à suivre avec l'extrémité de ses pinces les différents mouvements de la glotte qui s'ouvre et se ferme et du larynx qui s'élève et qui s'abaisse, profiter instantanément des mouvements involontaires mais favorables que le malade peut faire, savoir ouvrir, refermer ses pinces, les retirer au moment voulu, et cela avec la plus grande précision et la plus grande rapidité. Toutes ces difficultés vaincues pendant l'arrachement d'un simple polype laryngien, en font une des opérations les plus difficiles et les plus délicates de toute la chirurgie.

La tumeur, autant que possible, devra être saisie à sa base et enlevée d'un seul coup en totalité.

Malheureusement, il est assez rare que l'on obtienne ce résultat. Le plus souvent, les polypes du larynx étant des papillômes, et n'étant pas pédiculés, on ne peut les arracher que par morceaux. Dans ces cas, les surfaces de cruentation des portions enlevées donnent une quantité de sang assez considérable pour empêcher immédiatement des tentatives d'extraction qui seront pour cette cause remises au lendemain.

Nous avons vu que quelques chirurgiens pratiquent l'arrachement des polypes avec des pinces antéro-postérieures, surtout lorsque leur insertion a lieu sur le bord libre de l'une des cordes inférieures.

Ces pinces, selon nous, présentent de grands inconvénients.

En premier lieu, la main de l'opérateur se trouve dans une position forcée, ce qui ôte de la précision aux mouvements des doigts.

En écartant les branches de la pince, la portion antérieure vient frapper la face postérieure de l'épiglotte, dont la sensibilité est très-grande, ce qui produit des efforts de vomissement. Enfin, la main de l'opérateur masque la lumière, de même que les cuillers de l'instrument contribuent encore à voiler les rayons lumineux dans le larynx.

Nous préférons nous servir de pinces latérales et, pour saisir avec elles des polypes insérés sur le bord libre des cordes inférieures, il nous suffit de porter la main en dehors, à gauche ou à

droite, de telle sorte que les mors de notre instrument deviennent littéralement antéro-postérieurs par rapport au larynx.

Le mouvement par lequel on obtient ce résultat a, de plus,

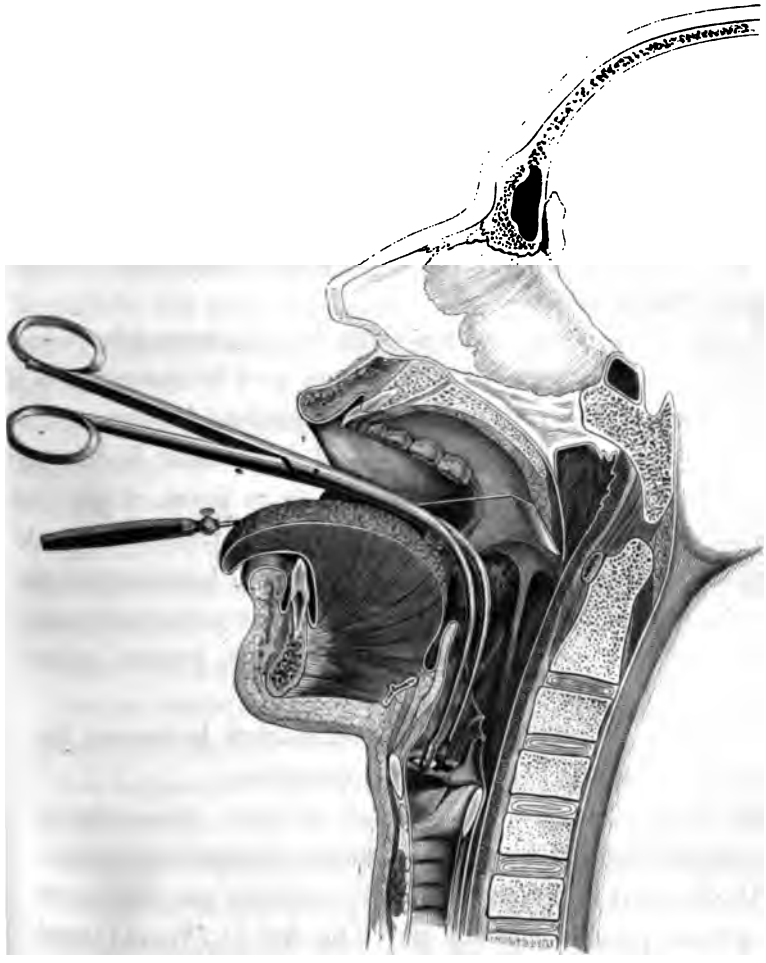

Fig. 110. — Coupe verticale pour montrer la position du miroir laryngien et des pinces à polypes pendant l'opération.

l'avantage de démasquer le champ visuel de l'opérateur, dont la main ne se trouve plus être en face de la bouche du patient.

Les polypes du larynx peuvent encore être arrachés avec les autres pinces que nous avons décrites dans notre Arsenal

chirurgical. Mais ces différents instruments, tels que celui de Störk, de Schrötter, tels que le tube-forceps de Mackenzie, nous paraissent ne pouvoir être employés que pour les très-petits polypes. Nous leur préférons de beaucoup nos pinces avec lesquelles nous arrachons toutes les tumeurs, quels que soient leur volume, leur consistance et leur situation.

2° *Méthode d'écrasement.* — Certains polypes à pédicule très-large ou d'un trop petit volume ne peuvent être arrachés. Ces tumeurs, saisies entre les mors des pinces, devront être écrasées, broyées en quelque sorte, et cette opération suffit souvent pour amener leur destruction.

Les pinces que nous avons décrites dans le paragraphe précédent servent aussi bien à l'arrachement qu'à l'écrasement, et il nous est souvent arrivé d'opérer par écrasement des tumeurs que nous nous proposions d'arracher. Il est donc inutile de dire que l'instrument devra être manié de la même façon, et que l'on devra prendre les mêmes précautions pour opérer par la seconde méthode que pour opérer par la première. L'écrasement des polypes intra-glottiques n'amène jamais d'écoulement sanguin, d'ailleurs leur arrachement lui-même ne produit qu'une hémorrhagie insignifiante.

A la suite de l'écrasement, on voit souvent la tumeur s'enflammer et enfin se détruire par suppuration.

On a construit et nous avons fait fabriquer nous-même des instruments destinés à opérer les tumeurs laryngiennes par cette méthode. Ceux que nous avons fait construire par Mathieu sont des pinces spéciales à pédale (pl. VI, fig. 3 et 4). (Voyez l'Arsenal chirurgical, page 40.)

Ces instruments ont de grands inconvénients. La pédale inférieure ne peut être placée au-dessous de la tumeur que lorsque l'instrument est introduit pendant l'inspiration forcée, qui seule dilate suffisamment la glotte pour permettre l'introduction. Il est très-difficile d'obtenir du malade qu'il fasse cette inspiration, la sensibilité de l'organe qui se contracte est de

beaucoup supérieure à la volonté du patient. Ce ne sera donc que pendant l'inspiration qui suivra une quinte de toux que la pédale inférieure pourra être glissée au-dessous de la corde malade. Mais dans ces cas, les quintes de toux se succèdent avec rapidité, le larynx s'élève et s'abaisse en totalité avec une grande énergie, le glottiscope est maculé, et le pharynx lui-même, entrant en contraction, le chasse hors de la bouche ainsi que la pince, par un véritable effort de vomissement. Le chirurgien n'aura donc pas le temps de s'assurer si le polype est bien placé entre les deux pédales de l'instrument et par conséquent n'aura pas le temps de l'écraser. Enfin, en supposant que le malade soit assez peu sensible pour supporter l'instrument sans quintes de toux, il reste encore une grande difficulté à vaincre.

Le mouvement des doigts qui tend à rapprocher les branches de l'écraseur et par conséquent à mettre ses deux pédales en contact, n'est pas un mouvement régulier, de telle sorte que le contact des pédales se fait soit au-dessous du polype, la pédale supérieure ayant accompli un trajet plus grand que l'inférieure, soit au-dessus, et dans ce cas la pédale inférieure est repassée au-dessus des cordes.

Nous ne voulons pas dire cependant que certains polypes ne puissent pas être opérés avec ces instruments.

Nous sommes le premier à reconnaître que dans quelques cas de polypes situés sur le bord libre de l'une des cordes inférieures, surtout à la partie postérieure de la corde, ils pourront donner de bons résultats, mais nous sommes persuadé que les pinces ordinaires en donneront de meilleurs encore. Nous n'insisterons pas davantage sur cette méthode de traitement des polypes du larynx, et nous ne croyons pas devoir parler ici de leur écrasement linéaire, que nous décrirons à propos de la méthode par section. En effet, les serre-nœuds divers inventés pour opérer les tumeurs laryngiennes opèrent, selon nous, plutôt par section que par écrasement. C'est, si l'on veut, une méthode mixte.

L'arrachement combiné avec l'écrasement est aussi une méthode mixte que l'on emploie quelquefois forcément et involontairement quand on opère un polype par arrachement. Nous conseillons d'utiliser cette méthode dans les cas où l'on aura affaire à une tumeur volumineuse ou très-résistante. Elle nous a donné d'excellents résultats dans ce dernier cas. Nous conseillons alors de se servir de pinces à ardillons qui pénètrent dans la tumeur, la déchirent pendant les tentatives d'arrachement, la font enflammer et suppurer, ce qui amène son ramollissement.

Après quelques jours de ces manœuvres pendant lesquelles on ne sera arrivé qu'à arracher quelques parcelles du polype, on sera tout étonné de voir le polype rester entre les mors de l'instrument sans avoir besoin, pour arriver à ce résultat, d'avoir recours à de grands efforts de traction.

Les efforts nécessités par l'arrachement ou l'écrasement d'un polype du larynx doivent être mesurés d'après la consistance apparente ou reconnue de la tumeur.

Lorsque le chirurgien sera parfaitement sûr qu'il ne tient entre les mors de son instrument *que le polype*, ces efforts pourront être portés jusqu'à la limite la plus extrême, sans crainte d'occasionner de lésions du larynx ou de déterminer une souffrance trop vive.

Nous avons vu des cas où les efforts que nous avons employés pour arracher certaines tumeurs étaient comparables à ceux nécessités pour l'avulsion d'une dent. Il arrive quelquefois que pendant ces efforts la tumeur glisse entre les mors de la pince, et l'on entend un bruit particulier, sec, vibrant, qui est produit par la corde vocale qui a été tendue outre mesure et qui reprend subitement sa position.

Nous avons noté cette particularité dans l'observation 190. Dans ce cas, la tumeur, qui était un fibrôme à pédicule très-large, finit par suppurer et put être arrachée après avoir été écrasée et dilacérée à plusieurs reprises.

Toutes ces manœuvres n'avaient amené chez la malade aucune sensation douloureuse.

3° *Méthode d'excision et d'incision.* — On pourrait, ainsi que nous l'avons dit, donner à cette méthode le nom de *méthode allemande*, par opposition à la méthode d'arrachement à laquelle on pourrait donner celui de *méthode française.*

Les premières opérations de polypes du larynx par les voies naturelles furent faites en Allemagne, et ce fut la méthode d'excision qui fut la première essayée. Depuis cette époque (1861), les Allemands l'ont presque toujours employée, concurremment avec la méthode galvanocaustique, en reconnaissant toutefois les bons résultats donnés par la méthode d'arrachement qu'ils n'emploient que rarement.

L'excision des polypes laryngiens se fait avec des couteaux à ciel ouvert, ou caché, avec des ciseaux et plus souvent encore avec les différentes guillotines (voy. pages 145 et suivantes).

L'incision ne peut être employée que dans les cas de tumeurs volumineuses; par elle on peut morceler le polype, déterminer sa suppuration et sa destruction ultérieure. Cette opération se fait avec des lancettes à ciel ouvert ou cachées et tout particulièrement avec des instruments à ressorts dont la détente brusque facilite la pénétration de la lame dans le corps des tumeurs qui n'offrent jamais qu'un plan peu résistant et qui fuient devant l'instrument.

L'introduction d'instruments piquants et tranchants dans l'intérieur du larynx nécessite une immobilité complète de l'organe et de la part du malade une grande tolérence qui ne s'acquiert qu'avec le temps et les attouchements répétés. Aussi nous avons vu les Allemands employer l'anesthésie locale pour arriver à opérer des tumeurs qui, selon nous, auraient pu être très-facilement et rapidement opérées, sans anesthésie préalable, par la méthode d'arrachement. Quant aux dangers mêmes de l'anesthésie locale, nous les avons déjà signalés.

De plus cette méthode a, selon nous, un grand inconvénient : c'est qu'avec elle on ne peut opérer qu'un nombre limité de polypes. Ceux qui se développent dans l'angle même des cordes inférieures, ceux qui sont situés sur la surface de ces cordes,

sont à l'abri de l'atteinte des couteaux, des ciseaux et des guillotines.

On devra donc réserver ces instruments pour les cas de polypes insérés sur le bord libre des cordes vocales inférieures ou supérieures.

Les couteaux qui affectent des formes variées (p. 153) doivent, surtout s'ils sont à ciel ouvert, être introduits dans le larynx avec la plus grande circonspection. Lorsque l'on sera arrivé sur la tumeur, on essayera de la détacher par de petits mouvements de va-et-vient ou mieux de scie.

Si le larynx se contracte, il ne faut pas se hâter de retirer l'instrument qui, étant serré de toute part par l'organe, entaillerait les parties saines et en particulier l'épiglotte ou l'espace interaryténoïdien suivant la situation du tranchant de la lame.

Si l'on se sert de couteaux cachés, on ne devra faire saillir la lame que lorsqu'on aura pénétré dans le larynx. On aura bien soin, s'il survient un spasme ou si l'on veut retirer l'instrument, de faire rentrer immédiatement la lame dans sa gaîne.

Le maniement des ciseaux est exactement le même que celui des pinces antéro-postérieures.

Le chirurgien devra cependant y apporter une plus grande circonspection et s'empresser de refermer les ciseaux à chaque effort, à chaque quinte de toux du malade, sous peine de causer des lésions graves. Dans tous les cas, on ne peut opérer avec les ciseaux que des tumeurs peu volumineuses et de peu de consistance. Ces instruments demandent à être construits avec une délicatesse qu'ils ne peuvent acquérir qu'aux dépens de leur solidité. Nous conseillons de se servir de préférence des ciseaux de Rauchfuss de (Saint-Pétersbourg), plutôt que de ceux de Bruns. C'est un mécanisme particulier qui fait jouer les branches des premiers, mécanisme qui augmente la force qui rapproche ces branches, tandis que ceux de Bruns, construits comme les ciseaux ordinaires, ont des branches si longues et si flexibles que nous croyons fort difficile d'opérer avec eux. Ceux que cet auteur a décrits et dessinés dans son atlas sont tellement pointus,

que, pour notre part, malgré l'habitude que nous avons des opérations intra-laryngiennes, nous n'oserions les porter dans le larynx.

Les polypotômes à guillotines n'offrent pas les mêmes dangers que les instruments décrits plus haut, mais ils peuvent, dans des mains peu exercées, être cause d'autres lésions plus ou moins graves. Ainsi, nous avons vu (obs. 32) un malade qui a subi la section successive des deux cartilages corniculés pendant que l'opérateur, spécialiste réputé habile, se proposait au contraire de guillotiner les polypes situés sur le bord des cordes vocales inférieures.

Les guillotines laryngiennes ont produit d'autres lésions qu'il serait trop long de détailler. Nous ne ferons que les signaler succinctement. En première, ligne il arrive souvent que le polype tranché à sa base tombe dans la trachée et produit des accidents de suffocation. Il est vrai de dire qu'en général ces accidents durent peu et n'amènent pas de conséquences graves, le polype finit au bout d'un certain temps par se résorber dans les bronches. Dans un cas de ce genre, le docteur Moura (1) rapporte que son malade a été en proie pendant une quinzaine de jours à une bronchite catarrhale accompagnée de quelques points douloureux dans la poitrine. En outre, le chirurgien ne peut prouver matériellement au malade la réussite de son opération en lui montrant le polype et ne peut non plus vérifier histologiquement la justesse du diagnostic porté avant l'opération. Nous avons, pour éviter le désagrément de la chute du polype dans la trachée fait ajouter, au polypotôme, une petite pince destinée à saisir la tumeur au moment de sa section, ainsi que le fait l'amygdalotome (voy. fig. 91, page 145).

Dans d'autres cas, si l'on se sert d'un polypotome à ressort, la section d'un polype trop résistant pourra ne se faire qu'à moitié ou aux trois quarts, soit par suite de la résistance trop grande du point d'implantation de la tumeur, soit par suite de la faiblesse de la détente de l'instrument. (Voy. obs. 36.)

(1) *Considérations pratiques sur les polypes du larynx.* Paris, 1863.

Outre ces inconvénients particuliers, les guillotines en présentent un qui leur est général. C'est un écoulement sanguin assez abondant après la section des polypes.

Nous avons décrit en détail (page 145 et suivantes) les différents polypotômes employés en laryngoscopie, tant en France qu'à l'étranger, et nous y avons joint ses dessins qui les représentent avec la plus grande exactitude.

Nous avons donc vu que le couteau des différentes guillotines était mis en action tantôt par un ressort contenu dans le manche de l'instrument, tantôt par la main même de l'opérateur. Quelle que soit la force qui mette ce couteau en action, le maniement des différentes guillotines ne varie que fort peu.

Elles devront être introduites dans le larynx lorsque le malade sera parfaitement tolérant, et l'introduction devra être faite pendant la respiration tranquille. Nous avons vu, en effet, que ces instruments ne pouvaient servir que dans les cas de polypes situés sur le bord libre des cordes.

L'introduction même de l'instrument dans le larynx n'offre aucune difficulté et n'expose le malade à aucun danger.

C'est lorsque le couteau sera mis en mouvement que l'opérateur devra apporter toute son attention à ne pas encastrer dans l'anneau de l'instrument d'autres parties du larynx que le polype lui-même. C'est lorsqu'il sera certain de n'avoir compris dans la lunette que la tumeur seulement qu'il devra mettre en mouvement le ressort ou la tige du polypotôme.

Tous les efforts de l'opérateur doivent donc tendre à faire entrer la tumeur dans l'anneau de la guillotine qu'il aura choisie.

Pour arriver à ce résultat, on observera les règles suivantes : Descendre l'instrument dans le larynx du côté opposé à la tumeur. S'il s'agit, par exemple, d'un polype situé sur la corde droite, on glissera le long de la paroi laryngienne gauche, jusqu'au moment où l'on sera arrivé juste en face de la corde droite. A ce moment même, et pendant que le malade sur votre injonction fait une large inspiration, on jette vivement toute la portion inférieure de l'instrument contre la corde droite, afin de

faire passer l'excroissance à sectionner au milieu de la fenêtre du polypotôme. C'est là le temps le plus délicat et le plus difficile de l'opération, car il ne s'agit plus alors que de faire fonctionner rapidement le couteau secteur.

Ce dernier temps de l'opération doit être fait presque simultanément avec le temps précédent. Car, si l'on ne se hâtait point de faire la section dès que le polype est pris dans l'anneau, le moindre mouvement volontaire ou involontaire de la glotte le ferait rapidement sortir, et l'on agirait dans le vide.

Il est donc indispensable d'opérer très-rapidement et de ne perdre de vue pendant un seul instant, si court qu'il soit, ni la tumeur, ni l'instrument. Nous sommes loin de partager l'avis de notre savant confrère et ami le docteur Jelenffy de Pesth, qui donne au contraire le conseil d'opérer avec sa guillotine sans être armé, pendant l'opération, du miroir laryngien. Il ne se sert de l'éclairage laryngoscopique que jusqu'au moment où il introduit son instrument dans le vestibule laryngien et le fait fonctionner ensuite en l'appliquant sur le côté du larynx où il a constaté préalablement la présence d'une ou de plusieurs végétations.

Parmi tous les polypotômes français et étrangers, nous préférons de beaucoup ceux qui ne sont pas à détente brusque et ceux qui sectionnent de bas en haut. On a beaucoup plus de chance avec ces derniers de ne pas voir tomber le polype dans la trachée.

Nous avons encore expliqué dans l'Arsenal chirurgical les raisons qui nous faisaient donner la préférence à l'instrument de Störk, nous ne nous répéterons donc pas ici.

La section des polypes laryngiens peut encore être faite avec des serre-nœuds. Nous avons dit que cette opération constituait une méthode mixte, puisque les anses métalliques ou autres agissent et par section et par écrasement. Si le maniement des serre-nœuds était moins compliqué et moins difficile dans la cavité laryngienne, nous préférerions de beaucoup ces instruments aux diverses guillotines. En premier lieu, on peut donner à l'anse avec laquelle on se propose d'opérer un polype les dimen-

sions jugées nécessaires pour embrasser le pédicule ; ensuite, la section d'une tumeur par écrasement ne donne lieu à aucun écoulement de sang.

Mais le maniement des serre-nœuds en laryngoscopie est extrêmement difficile.

Il est impossible d'opérer avec des anses de métal très-rigides; de là, plusieurs inconvénients. Premièrement, l'anse métallique étant introduite dans le larynx, s'il survient une contraction du pharynx ou un spasme, ou une quinte de toux, elle se trouve immédiatement déformée, et il devient impossible de saisir la tumeur.

Deuxièmement, par suite de la finesse même du fil secteur, il est complétement inutile d'essayer d'opérer par section et écrasement des polypes d'une consistance un peu considérable, car le moindre effort amènera la rupture du fil.

Ainsi que les guillotines, les serre-nœuds présentent encore d'autres inconvénients. En premier lieu, on ne peut opérer avec ces instruments que des polypes situés sur les bords libres des cordes vocales, et encore faut-il qu'ils ne soient pas situés trop près de l'angle rentrant du cartilage thyroïde, car, dans ce cas, on n'a plus la place suffisante pour glisser le fil au-dessous de la tumeur. En second lieu, les tumeurs sectionnées ont encore de grandes chances de tomber dans la trachée et les bronches après leur section. C'est ce qui arriva dans le cas de Moura que nous relations plus haut.

Quant au maniement même de l'instrument, il n'offre plus les mêmes dangers que celui des couteaux et des guillotines, même dans les cas où l'on ne réussit pas à saisir la tumeur.

Après avoir apprécié à l'œil la dureté, la consistance et le volume du polype qu'il se propose d'opérer, le chirurgien fera choix du serre-nœuds qui lui paraît le plus convenable.

L'ayant armé d'un fil métallique ou autre dont il calculera la résistance sur celle qu'il suppose au polype, il formera une anse dont les dimensions doivent surpasser d'un tiers environ celles de la tumeur. Ce dernier précepte est très-utile à observer si on

veut englober la tumeur avec facilité. L'anse trop petite, le polype ne pourrait y entrer; trop grande, on perdrait un temps précieux à la rétrécir; de plus, nous n'avons pas besoin de le dire, une anse de petites dimensions se déforme moins facilement qu'une anse très-grande.

Toutes ces dispositions prises, l'instrument doit être introduit dans le larynx pendant la respiration tranquille, et cette introduction demande à être faite avec lenteur et précision pour ne toucher ni le pharynx, ni l'épiglotte, ni aucune partie sensible de l'organe dont l'attouchement pourrait déterminer un effort de vomissement, un spasme glottique, une quinte de toux, ce qui déformerait l'anse et ce qui nécessiterait une autre tentative.

Il faut donc encore, lorsqu'on se propose d'opérer un polype avec un serre-nœuds, que le malade soit parfaitement tolérant, de même que lorsqu'on opère avec les couteaux ou avec les guillotines. C'est là une véritable pierre d'achoppement pour l'opérateur et ce qui contribue à nous faire donner la préférence à la méthode d'arrachement avec nos pinces.

Une grande quantité de serre-nœuds ont été inventés pour opérer les polypes laryngiens. Nous avons décrit et représenté les principaux dans notre Arsenal chirurgical. Qu'il nous suffise d'ajouter ici que leur mécanisme varie fort peu, et qu'ils sont toujours constitués par une anse métallique ou autre dont les dimensions diminuent progressivement, que les chefs du fil soient entraînés brusquement en arrière par les doigts de l'opérateur ou qu'ils le soient progressivement et petit à petit au moyen d'un mécanisme plus ou moins compliqué.

Nous donnons la préférence aux premiers par cette raison toute simple et qui découle de tout ce que nous avons dit à propos des opérations intra-laryngiennes, que toutes ces opérations veulent être faites avec la plus grande rapidité et la plus grande précision, ce qui en constitue d'ailleurs la principale difficulté.

La section par écrasement des polypes sous-glottiques et glottiques peut cependant être faite avec l'écraseur linéaire de

Chassaignac, mais cet instrument doit être réservé pour les tumeurs très-résistantes, très-volumineuses, qui ne peuvent être opérées par les moyens que nous avons énumérés : car, dans ces cas, l'instrument devant séjourner pendant un temps plus ou moins long dans l'organe vocal, la trachéotomie préalable est nécessaire, car elle permet au malade de respirer par l'ouverture artificielle pendant l'opération. (Obs. 103).

4° *Traitement par cautérisations.* — Certains polypes du larynx peuvent être détruits par cautérisations, mais ce n'est que lorsque l'on a affaire à des polypes au début que l'on peut compter sur cette méthode. Dans tous les cas, nous conseillons, après l'ablation de certaines tumeurs et en particulier de celles dont la nature, reconnue microscopiquement, peut faire craindre la récidive, nous conseillons, disons-nous, de faire des cautérisations plus ou moins énergiques sur les surfaces d'implantation. Nous avons eu beaucoup à nous louer de ces cautérisations faites sur les surfaces d'implantation de certaines tumeurs papillaires du larynx après arrachement.

Les cautérisations des tumeurs laryngiennes peuvent se faire avec des caustiques liquides ou avec des caustiques solides ou pulvérulents.

Quel que soit le caustique dont on aura fait choix, liquide ou solide, l'application devra être directe, ou, dans d'autres termes, ne devra porter que sur la tumeur même et, dans ce cas, sera parfaitement supportée. Si les parties saines du larynx étaient touchées, on verrait survenir des accidents spasmodiques dont l'intensité serait en rapport avec l'énergie du caustique employé.

C'est pour éviter ces fâcheuses conséquences que nous avons conseillé dans notre Arsenal chirurgical de donner la préférence aux porte-caustiques cachés, qui n'agissent que lorsque l'opérateur est certain d'être sur la tumeur ou, du moins, sur le point du larynx qu'il se propose de cautériser.

Pour porter sur une tumeur laryngienne une solution caus-

tique quelconque, nitrate d'argent, acide chromique, acide acétique, nitrate acide de mercure, ainsi que nous l'avons fait quelquefois, nous recommandons donc d'utiliser l'éponge cachée que nous avons décrite et figurée (fig. 64), en prenant soin d'ailleurs, ainsi que nous l'avons déjà dit, de l'exprimer soigneusement, de manière qu'aucune parcelle du liquide dont elle est imprégnée ne puisse pénètrer dans la trachée, ce qui causerait des accès de suffocation inquiétants.

Quant aux cautérisations faites avec des caustiques solides, le nitrate d'argent et le sulfate de cuivre, seuls employés jusqu'à ce jour, elles demandent beaucoup moins de précautions. La cautérisation doit être faite évidemment et autant que possible sur le point malade seul, c'est-à-dire sur le polype ou sur son point d'implantation, dans le cas où il aurait été arraché. Dans le cas où la cautérisation ne serait pas exactement limitée au point malade, on ne devrait pas s'en effrayer outre mesure. Ces cautérisations, en effet, sont toujours superficielles et, dans quelques cas où nous avons eu l'occasion d'examiner microscopiquement des tumeurs du larynx arrachées après cautérisations préalables, les couches superficielles de l'épithélium, toujours très-hypertrophiées, avaient été seules atteintes.

Quant aux cautérisations faites par des caustiques pulvérulents, sur des tumeurs laryngiennes, nous n'en avons jamais retiré aucun bénéfice.

Ces cautérisations se font avec de la poudre de nitrate d'argent mélangée de parties égales de sucre de lait, ou d'une autre poudre inerte quelconque.

Elles ont le désavantage énorme de n'être pas localisées, car la poudre insufflée dans le larynx, en supposant qu'elle ait été projetée sur la tumeur même, se répand de tous côtés et étend son action jusque sur les portions saines de la muqueuse laryngée. Ces insufflations de poudre caustique ont encore d'autres inconvénients qui nous engagent à en rejeter l'emploi. En premier lieu, leur pénétration dans le larynx et dans la trachée

détermine des suffocations très-pénibles et de véritables spasmes de la glotte; enfin, leur action est très-bornée.

En effet, d'une part, les polypes du larynx sont, avons-nous dit bien souvent, enduits de mucosités qui ne permettent pas l'action immédiate de la poudre caustique, surtout si l'on se sert du nitrate d'argent qui est aussitôt transformé en chlorure qui est insoluble et inerte; d'autre part, si toute la poudre injectée n'est pas transformée en corps inerte, ses parcelles en sont rejetées au dehors de l'organe vocal par les efforts de toux du malade.

D'après ce que nous venons de dire, il est facile de comprendre que nous n'accordions qu'une confiance très-limitée à la méthode de traitement des polypes laryngiens par les différents caustiques. Cependant, nous en préconisons l'usage lorsqu'il s'agit de modifier la constitution de la muqueuse laryngienne après l'arrachement d'une tumeur. C'est surtout dans ces cas que les cautérisations donneront de bons résultats.

Quel que soit le caustique dont on fera choix, il faudra toujours prendre quelques précautions pour éviter les accidents qui peuvent survenir après toute cautérisation. En premier lieu, la cautérisation elle-même ne devra être faite que pendant l'expiration, ainsi que nous l'avons déjà répété plusieurs fois, pour éviter la pénétration de parcelles caustiques dans la trachée.

Dès que la cautérisation sera faite, il faut engager le malade à suspendre sa respiration et à faire des expirations brusques et à tousser pour rejeter le caustique en excès.

On devra toujours avoir près de soi un verre rempli d'eau froide pour faire boire le malade ou pour le faire se gargariser dans le cas de spasme de la glotte, et si la cautérisation est faite avec du nitrate d'argent, cette eau doit être additionnée d'une faible quantité de chlorure de sodium, destinée à transformer en chlorure d'argent insoluble les parcelles de caustique en excès.

Quant au maniement des différents porte-caustiques, il est exactement le même que celui des autres instruments laryngiens. Nous ne nous répéterons donc pas ici. Nous dirons cependant

que les porte-caustiques solides devront être construits autant que possible d'une seule pièce, ou tout au moins leurs parties devront être reliées ensemble solidement et sans présenter aucune aspérité, le caustique maintenu solidement de façon à ne pas s'en échapper au moment même de l'opération, comme nous l'avons vu arriver une fois entre les mains d'un de nos confrères, spécialiste très-distingué.

C'est pour remplir ce but que nous avons imaginé le porte-caustique que nous avons décrit (page 110).

Quant à notre porte-caustique à détente et à ressort, il ne trouvera son application au traitement des polypes laryngiens que dans les cas où l'on voudra cautériser le point d'insertion d'un polype préalablement arraché. Son action, en effet, est beaucoup trop rapide pour être profonde.

5° *Méthode galvanocaustique.* — Il nous reste encore à parler, pour avoir épuisé toutes les méthodes de traitement des polypes laryngiens, de la méthode galvanocaustique.

Cette méthode, employée presque exclusivement par certains opérateurs, allemands principalement, demande encore plus que les méthodes d'incision et d'excision l'immobilité de l'organe sur lequel on opère, et c'est surtout pour la mettre en pratique qu'on a recommandé l'anesthésie préalable de l'organe vocal.

Voilà donc une première raison qui nous fera rejeter cette méthode, malgré les quelques avantages qu'elle peut présenter.

La destruction des polypes laryngiens par la galvanocaustie peut se faire de deux manières bien différentes. Dans l'une, c'est une anse métallique rougie par un courant électrique qui sectionne le polype en l'étreignant à sa base; dans l'autre, c'est un couteau qui le détruit par attouchement.

Au point de vue du manuel opératoire, il nous suffira de dire que les serre-nœuds galvaniques se manient de la même façon que les serre-nœuds ordinaires ; nous n'avons donc rien à ajouter ce que nous avons dit de ces derniers à propos de la mé-

' rasements.

Nous dirons seulement qu'avant de procéder à la section galvanique d'une tumeur laryngienne le chirurgien devra s'assurer que le fil de platine, d'argent ou de fer qu'il aura choisi pour faire la section rougit et se refroidit avec une assez grande rapidité.

Faute de prendre cette précaution, il s'exposerait à ne pouvoir faire la section de la tumeur qu'il se propose d'opérer, ou brûlerait, en retirant l'instrument, les parties saines avoisinantes de la muqueuse laryngée.

Il devra encore s'assurer que la pile dont il aura fait choix fonctionne bien régulièrement et n'est pas d'une force trop considérable, car alors il verrait son fil métallique fondre et les gouttelettes de métal en fusion tomber dans le larynx. Nous n'avons pas besoin de faire ressortir ici les inconvénients et les désordres graves qu'il pourrait commettre.

Dans tous les cas, il devra choisir un serre-nœud dont le mécanisme soit bien établi et fonctionne avec régularité. Pour nous, si nous nous décidions à opérer un polype laryngien par cette méthode, nous donnerions la préférence au serre-nœud de Voltolini que nous avons décrit page 161 et qui a donné entre les mains de son inventeur quelques résultats.

La destruction des polypes laryngiens par la méthode galvanocaustique nous a paru être moins difficile avec des couteaux qu'avec des serre-nœuds. Ces instruments ont sur les anses l'immense avantage de pouvoir être utilisés dans tous les cas de polypes, quels que soient leurs points d'insertion. En revanche, ils ont l'inconvénient d'exposer les parties saines de l'organe à des cautérisations inutiles qui peuvent ne pas être sans dangers. C'est ainsi qu'il est presque impossible de cautériser un polype siégeant dans l'angle rentrant du cartilage thyroïde sans cautériser en même temps l'épiglotte ou d'atteindre une tumeur siégeant sur le bord libre de l'une des cordes inférieures sans cautériser en même temps la corde vocale supérieure correspondante.

Quant à la corde opposée, il est possible de ne pas la toucher avec le galvanocautère. Pour cela, si le polype siége sur le

bord libre de l'une des cordes inférieures, on garnit le côté opposé de l'instrument d'une plaque d'un corps isolant quelconque, d'ivoire en particulier.

Malgré toutes les précautions prises par l'opérateur, nous considérons cependant cette méthode comme dangereuse, et, pour notre part, nous n'y avons jamais eu recours que bien rarement dans les cas de polypes laryngiens. Dans l'un de nos cas (obs. 86), non-seulement nous n'avons pas obtenu la guérison des tumeurs papillaires que nous avons cautérisées, mais encore, l'attouchement de l'épiglotte avec le couteau galvanique amena des brûlures qui furent longtemps à guérir, et qui, après leur cicatrisation, déterminèrent un peu de déformation de l'organe. Dans ce même cas, les arrachements répétés, suivis de cautérisations chimiques, amenèrent la guérison complète.

La galvanocaustie nous a donné de fort bons résultats dans les cas de tumeurs volumineuses du larynx et, en particulier, lorsque nous avons eu affaire à des cancers. Nous avons pu avec elle morceler des tumeurs énormes sans amener d'hémorrhagies, et pratiquer l'arrachement ultérieur. Nous n'avons eu qu'à nous en louer dans un cas de tumeur mélanique (obs. 301) et dans un cas où nous avons enlevé une épiglotte dont le volume s'opposait à la libre respiration et compromettait la vie du malade.

La galvanocaustie thermique pourrait, selon nous, être remplacée avantageusement, dans certains cas de tumeurs malignes, par l'électrolyse, ainsi que la pratiquait Nélaton pour les polypes naso-pharyngiens. Mais, pour pratiquer cette méthode, il serait nécessaire que le malade fût trachéotomisé préalablement ; de plus, elle ne peut être mise en œuvre que par des mains habiles et habituées à manier ces instruments, avec lesquels il est possible de tuer le malade comme avec la foudre, lorsque l'on retire trop brusquement les aiguilles. Nous avons assisté aux expériences faites par Nélaton avec Thenard fils, et il fallait toute l'habileté de ce physicien pour éviter un accident.

Outre le traitement direct et local des polypes du larynx, cette

affection nécessite quelques soins particuliers que le chirurgien ne doit pas perdre de vue pendant le cours du traitement.

C'est ainsi que nous avons recommandé de faire, après l'ablation d'une tumeur, des cautérisations sur les points d'implantation. Ces cautérisations devront être faites comme s'il s'agissait de cautériser le polype lui-même et devront être d'autant plus énergiques que l'on aura plus à craindre la récidive.

Après l'ablation de tumeurs papillaires du larynx qui repullulent si facilement, nous avons eu à nous louer des insufflations faites sur les surfaces de cruentation avec un mélange à parties égales de poudre de sabine et d'alun. Chacun sait que les applications de poudre de sabine sur les papillômes de la peau et des muqueuses et en particulier sur ceux du prépuce, déterminent souvent leur disparition. C'est en prenant cet exemple que nous avons été conduit à faire ces insufflations. Nous devons cependant ajouter qu'elles ne nous ont pas toujours réussi.

Ce que nous disons ici de la poudre de sabine à l'extérieur peut encore s'appliquer à la limonade nitrique prise à l'intérieur (1 gramme d'acide pour 500 d'eau) dont l'efficacité a été vantée contre la diathèse papillaire. Quoi qu'il en soit, après des tentatives fructueuses ou infructueuses d'ablation de polypes du larynx, et après cautérisations, nous recommandons toujours à nos malades le repos absolu de l'organe, c'est-à-dire le silence, et nous les soumettons à un traitement antiphlogistique destiné à prévenir l'inflammation traumatique de l'organe vocal. C'est une précaution dont nous nous sommes toujours fort bien trouvé et que nous ne saurions trop préconiser.

CHAPITRE XII

COMPARAISON DES DIFFÉRENTES MÉTHODES DE TRAITEMENT DES POLYPES DU LARYNX

Nous ne croyons devoir rien ajouter ici à ce que nous avons dit, au chapitre *Traitement des polypes*, à propos de leur traitement par les voies artificielles. Nous dirons de nouveau cependant, qu'un coup d'œil jeté sur les différents tableaux qui terminent ce volume suffira pour juger la question.

Il n'en est pas de même au sujet des traitements par les voies naturelles.

Nous donnons de beaucoup la préférence à la méthode d'écrasement et d'arrachement avec nos pinces. Par cette méthode, on ne cause aucune douleur au malade et l'hémorrhagie est à peu près nulle. A la suite de cette opération qui ne nécessite pas d'anesthésie préalable ou de manœuvres préparatoires longtemps prolongées, nous n'avons jamais vu survenir d'inflammation de l'organe ni de fièvre consécutive. De plus, avec les pinces, on ramène le polype dont on peut faire l'examen histologique, et l'on n'a pas à craindre de le voir tomber dans la trachée et dans les bronches.

Telles sont les conséquences immédiates de l'opération. Les conséquences éloignées nous ont paru être tout aussi favorables.

La voix, lorsque la tumeur a été enlevée complétement, est toujours revenue complétement pure; de plus, la récidive est selon nous beaucoup moins à craindre après l'arrachement qu'après l'opération par toute autre méthode. En effet, par l'arrachement on enlève non-seulement la tumeur, mais encore

la portion de muqueuse malade sur laquelle elle s'était développée.

Tels sont les avantages de la méthode d'arrachement. Cette méthode en emprunte, selon nous, encore d'autres à la façon même dont nos pinces sont construites.

Elles constituent un instrument que le chirurgien a l'habitude de manier et dont il peut, les ayant bien en main, modérer, augmenter ou suspendre instantanément l'action. C'est l'impossibilité de suspendre l'action de l'instrument à un moment donné qui nous fait rejeter tous les instruments à ressorts en général. Ces pinces ont de plus l'avantage d'être construites d'une seule pièce, d'être parfaitement polies et de ne présenter aucune partie saillante pouvant gratter et chatouiller les portions saines de la muqueuse laryngée.

Elles sont d'une force qui permet d'opérer avec elles toutes les tumeurs laryngiennes, quels que soient leur volume, leur situation et leur consistance. Elles n'effrayent pas le malade, qui redoute toujours les instruments piquants ou tranchants.

Nous avons vu encore que leur maniement se faisait de telle façon que le chirurgien ne se masque pas le champ opératoire et que leurs cuillers le plus souvent fenêtrées n'interceptaient pas les rayons lumineux projetés dans le larynx par le glottiscope. C'est là un grand avantage, et ce qui contribue à nous faire rejeter absolument les pinces antéro-postérieures qui, outre qu'elles ne peuvent être maniées facilement, ont l'énorme inconvénient de projeter une ombre épaisse précisément sur la partie qu'on se propose d'opérer.

Quant à la méthode d'excision et d'incision, elle est loin de donner d'aussi bons résultats que la méthode d'arrachement. A la vérité, la section d'un polype laryngien n'est pas ressentie par le patient, mais si la tumeur est très-vasculaire, l'écoulement de sang est considérable et occasionne des quintes de toux fâcheuses.

Le polype sectionné tombe souvent dans la trachée, et nous

ne partageons pas la manière de voir des Allemands qui prétendent que cela est sans inconvénient.

Avec les couteaux et les guillotines, on ne peut opérer que les polypes d'un certain volume, et encore faut-il qu'ils siégent sur le bord libre des cordes vocales. Leur emploi nécessite une longue habitude et souvent l'anesthésie préalable dont nous avons signalé les dangers.

Cependant nous sommes loin de proscrire complétement l'emploi de ces instruments, qui, entre les mains de chirurgiens étrangers et entre les nôtres, ont donné de très-beaux résultats. Nous ajouterons seulement que, contrairement à nos pinces, ils ne peuvent pas servir à opérer *tous* les genres de polypes laryngiens.

Ce que nous venons de dire des couteaux et des guillotines peut s'appliquer en grande partie aux serre-nœuds. La méthode d'excision avec écrasement simultané emprunte à ce genre d'instruments une difficulté considérable. De plus, avec les serre-nœuds, il n'est possible d'opérer que des tumeurs d'un certain volume, et encore faut-il qu'elles soient pédiculées.

La méthode de traitement par cautérisation est, avons-nous dit trop infidèle pour être recommandée dans les cas de tumeurs volumineuses. Cependant elle devra être tentée toutes les fois que l'on aura affaire à un polype au début, ou bien après des tentatives infructueuses d'arrachement ou d'écrasement.

Quant à la méthode galvanocaustique, bien qu'elle ait donné entre les mains de Voltolini des résultats satisfaisants, nous ne saurions la préconiser. Les instruments dont on se sert sont encore beaucoup trop défectueux. Les sources d'électricité ne peuvent être graduées avec assez de précision, et toutes les fois que nous avons proposé cette méthode à nos malades, ils l'ont toujours rejetée, effrayés à l'idée qu'on allait leur introduire dans la gorge un fil métallique rougi à blanc.

De même que pour la méthode d'incision et d'excision, il faut, pour détruire par la galvanocaustie un polype du larynx, pratiquer l'anesthésie locale, sous peine de produire par brûlure,

pendant les mouvements du malade, des lésions plus ou moins profondes.

Nous conseillons de réserver cette méthode pour opérer les tumeurs malignes, ainsi que nous le verrons à l'article *Cancer*, ou pour détruire des tumeurs dont la section ou l'arrachement pourrait faire craindre un écoulement de sang considérable. C'est ce que nous avons fait dans un cas où nous avons sectionné une épiglotte syphilitique, et dans un autre où nous avons opéré une tumeur mélanique.

Nous basant sur notre statistique, nous donnons donc la préférence à la méthode d'arrachement et d'écrasement pratiquée avec nos pinces. Elle suffit dans tous *les cas, est peu ou pas douloureuse, n'expose pas le malade à une perte de sang et, entre nos mains, n'a jamais donné lieu à aucun accident.*

Les conclusions précédentes trouvent leur justification dans le recueil d'observations personnelles qui fait suite à ce chapitre; mais avant d'aborder le récit de ces observations, nous croyons utile de relater ici complétement celle du professeur C. H. Ehrmann, de Strasbourg.

Polype du larynx fixé au ligament inférieur gauche de la glotte. — (*Laryngotomie pratiquée dans un cas de polype du larynx*, in-8. Strasbourg, 1844.) — (*Histoire des polypes du larynx*, par Ehrmann, page 23.)

Caroline M..., âgée de trente-trois ans, d'une bonne constitution, mariée depuis six ans et mère de deux enfants bien portants, a continuellement joui d'une très-bonne santé, si l'on en excepte les légères indispositions de l'enfance auxquelles elle avait payé l'inévitable tribut. Les fonctions particulières à son sexe n'ont jamais offert la moindre irrégularité, et en aucun temps les voies respiratoires n'ont été le siége d'une irritation quelconque. Ce fut en octobre 1840 que pour la première fois Caroline M... et les personnes qui l'entouraient observèrent un léger changement dans le son de la voix; d'abord rauque et enrouée, elle devint au bout de quelque temps entièrement voilée. Cette altération dans le timbre vocal s'opéra d'une manière insensible, sans être accompagnée d'aucune douleur ni de gêne dans l'exercice de la parole ou même dans la simple respiration; l'aphonie survint plus tard, et elle avait cela de particulier que vers la fin des deux grossesses elle au-

menta d'une manière marquée, pour diminuer après l'accouchement, sans toutefois disparaître complétement.

Depuis la dernière couche, qui date du 24 juillet 1843, l'enrouement de Caroline M... n'a plus varié jusqu'au grave accident arrivé le 15 mars 1844. Mais déjà peu de temps après que l'on se fut aperçu du changement survenu dans le larynx, la malade parvenait, à l'aide d'un mouvement brusque d'inspiration et d'expiration, à imiter le bruit d'une soupape qui se fermait et se rouvrait alternativement; il arriva que parfois, à fortes gorgées, pendant la déglutition quelques gouttes de liquide pénétrèrent avec facilité dans le larynx et excitèrent de violentes quintes de toux. Ce fut dans ces accès que la malade rejeta à différentes reprises, par l'expectoration, de petites portions de tissu, semblables à la tumeur enlevée plus tard par l'excision. Du reste jusqu'ici aucun accident n'était venu troubler l'exercice des fonctions, et, à l'exception de l'aphonie, nul dérangement organique n'avait été observé; mais bientôt l'orage éclata. Vers le milieu du mois de mars, Caroline M... quitta sa demeure; à peine avait-elle fait quelques pas qu'elle éprouva une difficulté extrême à respirer, qui l'obligea de rentrer. Il lui sembla qu'un obstacle mécanique s'opposait à la libre entrée et à la libre sortie de l'air et qu'un corps étranger lui obstruait le gosier. Quelques instants de repos paraissaient ramener le calme en rendant la respiration plus libre, lorsque tout à coup, à la suite d'un effort de toux, la dyspnée devint extrême et s'accompagna d'agitations et d'angoisses. Des moments de relâche permirent, il est vrai, à la malade d'inspirer parfois un peu plus librement, mais elle appréhendait à chaque instant de voir survenir soit un effort de toux, soit un effort de vomissement, accidents pendant lesquels la difficulté de respirer devenait extrême et la suffocation imminente. C'est à cette époque que je fus appelé auprès de la malade par M. le docteur Schmidt. Les antécédents, observés par mon honorable collègue avec le plus grand soin, ne pouvaient laisser aucun doute sur la nature et sur la cause de l'accident grave pour lequel on réclamait nos soins.

Le polype engagé entre les lèvres de la glotte, disions-nous, ne se déplace plus; la respiration devient de plus en plus gênée, la teinte bleue de la face, la petitesse et la fréquence du pouls indiquent déjà un trouble notable dans la circulation. Attendre plus longtemps sans agir serait compromettre la vie de la malade. L'indication la plus pressante sans doute étant de rétablir les fonctions respiratoires, nous décidâmes qu'il fallait inciser le canal aérien. Notre proposition éprouva d'abord quelque difficulté, non de la part de la malade, car l'excès de souffrances l'avait fait consentir à tout, mais de la part de la famille à laquelle l'idée d'une opération chirurgicale inspirait presque de l'horreur. Cette hésitation nous fit perdre près de deux heures et prolonger ainsi les angoisses de la patiente, dont l'état devenait de plus en plus alar-

mant; ce ne fut qu'après avoir épuisé tous les moyens de persuasion que nous parvînmes à vaincre une obstination qui menaçait de devenir fatale.

Je fis placer la malade dans un fauteuil dont le dossier était garni de coussins; la tête étant penchée en arrière et convenablement maintenue, je divisai les tissus de la partie antérieure et moyenne du col dans une étendue de 5 centimètres à peu près, à partir du point correspondant à l'espace crico-thyroïdien et dans la direction de la ligne médiane jusque vers l'échancrure du sternum; je fendis ainsi successivement la peau, le tissu cellulaire sous-cutané, la membrane crico-thyroïdienne, le cartilage cricoïde et les deux premiers anneaux de la trachée artère; il ne s'écoula que très-peu de sang lors de ces incisions, et ce qui s'en introduisit dans le canal aérien fut aussitôt rejeté par l'expiration qui, dès la division des parties, se fit avec beaucoup de facilité et au grand soulagement de la malade. Je plaçai immédiatement dans la plaie faite au tube aérien une canule courbe de la grosseur du petit doigt, et je la fixai à l'aide de forts rubans partant des deux côtés de son embouchure, qui resta ainsi en rapport avec le niveau de la plaie. L'introduction de cette canule avait causé une sensation très-désagréable, qui se dissipa un instant après.

Le bien-être inexprimable dont jouit la malade après avoir enduré pendant près de trois heures les angoisses de la mort, le besoin qu'elle éprouva du repos après de si pénibles inquiétudes et la certitude que j'avais de pouvoir attaquer plus tard le larynx, dans le but d'extirper le polype, sans avoir à craindre les inconvénients d'une opération prolongée sur les voies aériennes, toutes ces considérations me décidèrent à remettre à un autre moment l'incision du larynx et l'ablation du corps étranger qui s'y était développé. Cette manière d'agir me semble même commandée par un sentiment d'humanité, et je m'applaudis de l'avoir suivie, car je lui attribue en grande partie le succès de l'opération.

Le séjour de la canule pendant quarante-huit heures dans la plaie récente avait donné lieu à un suintement séro-purulent, et l'irritation de la membrane muqueuse produite par le contact du tube métallique avait également déterminé une abondante sécrétion de mucosités, rejetées par une toux assez fatigante. D'un autre côté, l'état normal de la malade ne laissait rien à désirer, je crus le moment favorable pour procéder à la seconde opération, à la laryngotomie. Je fus assisté de MM. les docteurs Schmitt et Aronssohn.

Afin de pouvoir prolonger convenablement l'incision déjà existante, je fis abaisser la canule et tendre ainsi le tuyau vocal de haut en bas. Après avoir déterminé par le toucher la ligne saillante formée par la réunion des deux moitiés du thyroïde, ainsi que l'échancrure de son bord supérieur, j'incisai le long de la ligne indiquée, en agrandissant

section par en bas, pour la réunir à celle que j'avais pratiquée antérieurement, et par en haut jusque vers l'os hyoïde.

Le sang qui s'écoula pendant cette division des parties fut soigneusement épongé, et il ne s'en introduisit que bien peu dans la trachée, le tube métallique appliqué contre la paroi de ce canal s'opposant au passage du liquide. De cette manière je parvins à éviter, pendant l'opération, les accès de toux continuels, toujours fatigants pour les malades et non moins gênants pour le chirurgien.

Je fis écarter les deux moitiés du larynx divisé, et je débarrassai sa cavité du sang qui s'y était amassé; nous découvrîmes alors l'excroissance polypeuse implantée le long du ligament inférieur gauche de la glotte; d'une main je la saisis à l'aide de pinces à dissection, de l'autre armée d'un bistouri, je l'excisai et parvins à l'enlever ainsi en trois portions qui, réunies, forment une masse assez volumineuse. L'ensemble de cette tumeur rappelle la forme d'un petit choux-fleur présentant sur sa surface des granulations arrondies et charnues.

Après l'ablation totale de ce corps étranger, nous pûmes nous assurer de la disposition et de l'état de la cavité laryngienne : elle était lisse dans toute son étendue, à l'exception du point qu'avait occupé le polype; nous distinguâmes parfaitement le mouvement des cartilages aryténoïdes, qui se rapprochaient l'un de l'autre chaque fois que l'on touchait du doigt la surface interne de la boîte cartilagineuse.

L'incision du larynx ayant porté directement sur la ligne médiane du cartilage thyroïde, l'instrument tranchant a passé entre les attaches antérieures des deux muscles thyro-aryténoïdiens sans intéresser leur substance.

Aussitôt que le suintement sanguin se fut arrêté et qu'on ne toucha plus au larynx, les deux lèvres de la division faite au cartilage thyroïde se rapprochèrent et se réunirent exactement. Pendant que j'opérais, quelques crachats sanguinolents furent rendus par la bouche, et de l'écume colorée en rouge s'échappa de temps à autre, mais en petite quantité, par la canule. Aucun accident, du reste, n'est venu entraver ou gêner cette opération, que la malade a supportée avec beaucoup de calme et de courage.

Le pansement, très-simple, consista dans l'application d'un peu de charpie mollette entre les lèvres de la plaie, rapprochées à l'aide de bandelettes agglutinatives; la canule restée en place permet à l'air de pénétrer facilement dans le conduit trachéal.

La malade fut placée dans son lit; on lui interdit tout mouvement et et on lui fit observer le silence le plus absolu; de temps à autre seulement elle prit un peu d'eau sucrée qu'elle avala sans difficulté. La nuit qui suivit fut tranquille; d'abondantes mucosités passèrent par le tube métallique et nécessitèrent plusieurs fois sa désobstruction.

Dans la journée du lendemain il survint un peu de réaction; le pouls

était fréquent; il y avait de la chaleur à la peau et de l'agitation. Nulle douleur cependant du côté de la plaie. Des boissons diaphorétiques et un lavement administré le soir calmèrent le malaise, et tout rentra dans l'ordre le second jour.

La malade se nourrit d'aliments liquides. Comme aucun gonflement n'était survenu aux parties intéressées, et qu'en retirant la canule de la trachée artère l'air passait dans le larynx sans occasionner la moindre sensation douloureuse, je supprimai le tube et rapprochai la moitié inférieure de la plaie dont les bords étaient déjà en pleine suppuration.

Dès lors la respiration s'opéra par les voies naturelles, et l'ouverture faite à la trachée ne fournit plus que de petites quantités de matière muqueuse, qui bientôt passèrent aussi par le larynx et par la bouche.

Le troisième jour de l'opération, la malade se trouvait dans les conditions les plus favorables : bien-être général, respiration libre, déglutition facile; nulle douleur, nul gonflement du côté des organes incisés, la voix seule restait voilée.

La plaie du tuyau vocal, marchant à son tour rapidement vers la guérison, ne laissa plus échapper d'air que de temps à autre, et cela chaque jour en moindre quantité; enfin, le 5 avril, vingt et unième jour de l'opération, il n'en passa plus par cette ouverture. A cette époque, Caroline M... se rendit à la campagne pour profiter de la belle saison, et à son retour, qui eut lieu dans la huitaine, non-seulement la plaie du col se trouva complétement fermée, mais la santé générale ne laissa plus rien à désirer. L'aphonie seule persista encore, et la cicatrice des téguments, adhérente à celle du larynx et de la trachée artère, suit sans occasionner aucune gêne tous les mouvements du tube aérien.

Ainsi se passèrent six mois pendant lesquels, débarrassée de son polype et de tous les accidents qui en furent la suite, Caroline M... jouit d'un bien-être que rien n'est venu troubler; toutes les fonctions avaient repris leur cours habituel, et la respiration surtout n'éprouva plus aucune entrave. Malheureusement, au mois d'octobre de la même année, vint se déclarer une maladie complétement étrangère et indépendante de la grave affection dont elle venait de subir au mois d'avril les périlleuses atteintes. Une fièvre typhoïde abdominale, véritable entérite folliculeuse, éclata avec des symptômes si alarmants, qu'au bout du second septénaire, malgré les soins les plus assidus et les mieux entendus, la malade succomba. L'autopsie cadavérique signala les lésions organiques du tube digestif, que l'on rencontre communément dans ces cas; notre attention cependant se porta plus particulièrement vers le larynx, afin de connaître les changements qu'avait dû subir, par suite du travail de cicatrisation, la région, siége de l'excroissance polypeuse, et qui avait été intéressée dans l'opération. Ouvert par derrière et incisé dans la direction de la ligne médiane, le tuyau vocal n'offrit, à l'exception de la surface laryngée, pas la moindre trace d'al-

tération. Le ligament inférieur gauche de la glotte, un peu raccourci, légèrement froncé, se prolonge sous forme de stries en relief vers la base de l'épiglotte, et semble, par cette direction, diminuer l'étendue du ventricule correspondant; la membrane muqueuse laryngienne se continue sur la surface de cette corde vocale, et quelques petites granulations sont assises le long de son trajet sur les replis de cette tunique; une dernière granulation un peu plus grande et d'un aspect vésiculeux occupe le point de jonction des deux ligaments inférieurs de la glotte. Ces granulations développées sur les surfaces qu'avait entamées l'instrument tranchant seraient-elles un commencement de retour de l'affection primitive?

L'examen microscopique du polype excisé et des granulations dont il vient d'être question, a fourni les mêmes éléments que celui de la muqueuse laryngienne; seulement les cellules épithéliales étaient beaucoup plus nombreuses que d'ordinaire, et affectaient plutôt la forme pavimenteuse que la cylindrique; quelques traces rares de tissu fibroplastique se sont trouvées mêlées ensuite aux éléments des granulations; leur présence était due probablement au voisinage de la cicatrice résultant de l'ablation du polype, et sur laquelle étaient venues se reproduire des portions de membrane muqueuse hypertrophiées.

CHAPITRE XIII

RECUEIL D'OBSERVATIONS PERSONNELLES

Notre livre étant avant tout un livre de clinique, nous avons cru utile de donner un grand développement au chapitre des observations.

Le lecteur pourra ainsi juger par lui-même si nous avons tiré des conclusions erronées ou prématurées, puisqu'il aura sous les yeux les matériaux qui ont servi de base à notre ouvrage.

Déjà, en 1862, j'étais convaincu par l'étude des monographies allemandes et l'opinion de mon savant ami Czermak, que les polypes du larynx constituaient une affection jusqu'ici méconnue et assez fréquente. Je faisais part de cette idée à M. le professeur Béhier, à l'hôpital de la Pitié, dans son service de femmes, salle Saint-Charles, et je lui proposai d'examiner des femmes enrouées qui étaient dans la salle Saint-Charles. Pratiquant l'examen laryngoscopique sur la femme couchée au n° 5, qui était atteinte d'un léger enrouement, je constatai, au grand étonnement du professeur et des élèves, la présence d'un polype intra-laryngien que M. Béhier voulut bien me dessiner séance tenante.

Fig. 111.

Reproduction exacte de ce dessin fait à la hâte.

Je présentai cette malade à l'Académie de médecine, à la séance du 20 mai 1862, et la *Gazette des hôpitaux*, du 22 mai, a rendu compte en ces termes de cette présentation, qui fait le sujet de notre première observation de polypes.

Observation Ier.

Observation communiquée à l'Académie de médecine, le 20 mai 1862.

Mme Maugé, âgée de trente-cinq ans, femme de peine. Polype papillaire intra-laryngien, du volume d'un petit pois, datant de onze ans, méconnu pendant ce laps de temps. — Enrouement léger, pas de signes pour en faire soupçonner la présence; malade atteinte de cancer au rectum. — Autopsie. — Examen microscopique de la tumeur laryngienne par M. le professeur Follin. — Observation prise dans le service de M. le professeur Béhier, à l'hôpital de la Pitié, salle Saint-Charles.

Je présente à l'Académie de médecine une femme âgée de trente-cinq ans, qui est dans le service de M. Béhier, salle Saint-Charles, à l'hôpital de la Pitié. Cette femme est affectée d'un polype laryngien siégeant entre les cordes vocales inférieures. Voici en deux mots son histoire :

Pas d'antécédents tuberculeux ou syphilitiques, rien à la percussion ou à l'auscultation. Cette femme est atteinte, en outre, d'un rétrécissement carcinomateux du rectum ; elle a eu quatre enfants, elle est très-amaigrie.

La voix est un peu éraillée depuis l'année 1851, époque à laquelle elle eut une altercation avec son mari, qui la saisit à la gorge; elle se débattit en criant et éprouva une douleur vive au niveau du cartilage thyroïde.

Depuis ce temps sa voix a gardé le même timbre, c'est-à-dire est un peu sourde; la gêne de la respiration est à peine sensible; pas de toux, pas d'accès de suffocation.

J'examine la malade le 17 mai pour la première fois. J'applique le laryngoscope sans rencontrer la moindre difficulté. L'application de l'instrument est très-bien supportée, et je vois immédiatement entre les cordes vocales inférieures une petite tumeur grosse comme un pois, mobile, d'un rouge brun, à surface lisse et manifestement pédiculée. Cette tumeur à forme polypeuse tient les cordes vocales écartées à leur partie antérieure, près de leur insertion commune, et en paraît indépendante. Je présente le dessin exact de la tumeur.

Je crois que l'on peut facilement débarrasser la malade de ce polype à l'aide d'une pince-écraseur, de forme spéciale, dont j'ai donnée l'idée à M. Charrière.

M. Béhier veut bien me permettre de faire cette opération; j'aurai l'honneur d'informer l'Académie du résultat, ou de ramener la malade pour pouvoir faire juger *de visu*.

Quelques jours après, cette malade mourut de son cancer du rectum, sans que j'aie pu faire un nouvel examen laryngoscopique; c'est pourquoi je n'ai pas complété cette observation écourtée, qui ne trouve son intérêt que dans cette circonstance étrange de la présence d'un polype glottique remontant à onze ans, et n'ayant attiré l'attention ni de la malade ni des médecins.

Ce polype était également comprimé entre la partie médiane du bord libre des cordes vocales inférieures, et je n'avais pas encore l'habitude de bien distinguer l'insertion des polypes laryngiens ni des procédés particuliers à l'investigation complète de ces tumeurs pour arriver à délimiter nettement leur siége, de sorte que je ne savais sur quelle corde il était implanté.

A l'autopsie, j'ai reconnu qu'il était inséré par un pédicule mince et court à la corde vocale inférieure droite. Je remis le larynx dans les mains de M. le professeur Follin, qui se livrait à des études particulières sur les polypes laryngiens. Il me fit part de l'examen microscopique de la tumeur, qui était de nature papillaire.

Observation II

Marie Lecointe, vingt-quatre ans, commerçante en literie. Polype de la corde inférieure, situé en avant, près de l'épiglotte, de la grosseur d'un pois, pédiculé, datant de dix-huit mois environ, car la voix n'est altérée que depuis cette époque. — Présentation de la malade à l'Académie de médecine, le 26 août 1862, et de deux instruments destinés l'un à l'arrachement, l'autre à la cautérisation du pédicule de la tumeur.

Marie Lecointe est âgée de vingt-quatre ans, d'une bonne constitution, menstruation régulière, pas de maladies antérieures, pas de signes de diathèse spécifique, strumeuse ou cancéreuse, pas d'affection thoracique ou bronchique.

La malade n'accuse aucune gêne de la respiration, aucune sensation de corps étranger dans le larynx; mais elle demande à tout prix qu'on la débarrasse de cette voix rauque, désagréable à entendre; il semble qu'une sourdine soit appuyée sur les cordes vocales. Quelquefois la malade est aphone; elle ne possède que la voix de chuchotement.

Au mois de juin 1862, M. le docteur Millard, médecin très-distingué des hôpitaux de Paris, m'adresse cette malade pour l'examiner au laryngoscope. J'éprouve de grandes difficultés pour procéder à l'exploration,

le voile du palais supporte mal le contact du miroir laryngien, et la langue se relève continuellement.

Enfin, avec de la patience et de l'exercice, ces difficultés sont surmontées et permettent de voir, au mois de juillet, toutes les parties du larynx.

J'aperçois alors une petite tumeur de la grosseur d'un pois, pédiculée, de couleur vineuse, granulée, mobile, partant du ventricule droit et flottant sur la corde vocale droite dans toute sa moitié antérieure.

Quelques jours après, le 8 juillet, M. le professeur Czermak confirme de tous points mon diagnostic, et attribue aussi l'altération de la voix à la présence du polype.

Pendant plusieurs mois, et trois fois par semaine, je tentai d'enlever la tumeur par arrachement.

Je la détruisis par parcelles et fis plusieurs cautérisations sur le pédicule avec le crayon de nitrate d'argent.

La voix revint complétement, et j'ai su depuis que la malade était restée guérie.

Observation III.

M. Finel, ouvrier en parapluies, âgé de quarante-deux ans, d'une bonne constitution, atteint depuis huit ans d'enrouement très-prononcé, dégénérant le soir en aphonie. Accidents de suffocation subite allant jusqu'à la syncope et à la perte de connaissance, et cela tout à coup, au milieu de la rue.—Présentation du malade et des instruments destinés à l'opérer à la Société de chirurgie. — Modification complète de l'instrument. — Extraction du polype, rouge, gros comme un pois. — Disparition complète des suffocations. — Guérison. — Présentation reproduite dans la *Gazette des hôpitaux*, du 26 septembre 1862, en ces termes :

Messieurs,

Voici en deux mots l'histoire du malade que l'ai l'honneur de présenter à la Société; il m'a été adressée par M. le docteur Desormeaux, chirurgien des hôpitaux de Paris, qui l'a examiné au laryngoscope au commencement du mois d'août, et l'a cautérisé deux ou trois fois avec le crayon de nitrate d'argent.

Ce malade, M. Finel, ouvrier en parapluies, âgé de quarante-deux ans, d'une bonne constitution, est atteint depuis 1864 d'une raucité prononcée de la voix, d'un enrouement chronique qui dégénère souvent vers le soir en une aphonie complète. C'est à la suite d'un refroidissement subit, d'une sueur rentrée, selon son expression, que la voix a commencé à perdre son timbre normal.

Il fut pris d'une toux qui dura pendant un mois environ. Après la disparition de la toux, la voix resta voilée et alla toujours en s'obscur-

cissant jusqu'en 1856, époque à laquelle le malade fut en proie à des oppressions subites au point de s'arrêter dans la rue et de tomber comme un homme ivre. « J'étais, dit-il, suffoqué; je croyais que j'allais mourir asphyxié. »

Peu à peu ces accidents se calmèrent, au point qu'en 1859 la respiration redevint complétement libre. Depuis deux ans surtout il respire bien. Il n'a jamais ressenti de douleur dans le larynx, ni la moindre sensation de corps étranger; quand il suffoquait, le siége de la douleur, de l'oppression répondait à la région épigastrique et non à la région sous-hyoïdienne. A cette époque, de 1856 à 1859, il maigrit beaucoup, rendit quelques crachats sanguinolents, mais l'on ne constata aucun symptôme fonctionnel ou physique de la phthisie.

Il fut soumis à l'usage de l'huile de foie de morue et du quinquina.

Le malade, interrogé sur ses antécédents, raconte qu'il a eu trois blennorrhagies et une orchite double, mais pas d'accidents vénériens primitifs ou éloignés.

Aujourd'hui il ne se plaint que de la fatigue apportée à l'exercice de la parole par ce besoin de toujours tousser pour se débarrasser d'une sorte de crachat, de glaire qui lui semble obstruer sa glotte par intervalles. La voix est sourde, profonde, rauque, comme dans une laryngite aiguë et intense, et le soir elle s'éteint tout à fait; quelquefois aussi le malade ne parle qu'en chuchotant.

Si vous examinez le larynx à l'aide du laryngoscope, voici ce que vous trouvez :

Examen laryngoscopique. — A la partie gauche et antérieure de la glotte, au-dessus de la corde vocale gauche inférieure, et retombant sur elle, on voit un polype en forme de massue, gros comme un pois, paraissant s'insérer à la base de l'épiglotte, presque à sa partie médiane, au-dessous du tubercule de Czermak.

Ce polype, d'une couleur rouge, mamelonné, ressemble par ses caractères extérieurs aux polypes charnus, sarcomateux des fosses nasales.

Il est très-mobile, quoique son pédicule soit très-court; il paraît sortir du ventricule gauche du larynx et y rentrer assez facilement, dans certains sons poussés par le malade.

Si l'on examine attentivement la glotte au moment où elle est fermée par l'occlusion des cordes, et si l'on suit leur mouvement de retrait pendant l'inspiration, on voit apparaître peu à peu la surface rouge du polype qui était recouverte par la corde vocale supérieure gauche comme par un voile, puis le polype éprouve un soubresaut et vient tomber entre les cordes vocales inférieures dans leur moitié antérieure.

Lorsque que les cordes vocales inférieures se rapprochent, le polype remonte par un mouvement de bascule dans le ventricule gauche et disparaît, caché sous la corde vocale supérieure gauche.

Ces mouvements sont faciles à constater; on touche très-bien ce polype avec les mors d'une pince recourbée, dont je soumets l'utilité à votre appréciation; elle a été faite exprès par M. Mathieu, d'après mes indications. En voici une autre faite par M. Charrière.

Je crois qu'il est inutile ici de pratiquer la laryngotomie pour enlever la tumeur laryngée, et que la belle et heureuse tentative du professeur Bruns doit être imitée aujourd'hui.

Discussion.

M. Verneuil. — Je veux demander un simple renseignement à M. Fauvel. Je désirerais savoir s'il a expérimenté ses instruments sur le cadavre, et s'il s'est assuré qu'ils sont suffisants pour atteindre et détruire un polype situé dans le larynx.

M. Bruns ayant à faire une opération sur son frère, atteint d'une sorte d'hypertrophie de la muqueuse laryngienne, a consacré une douzaine de pages de son mémoire à l'exposition des difficultés qu'il a rencontrées pour porter ses instruments jusque dans le larynx.

Il faut voir combien il a fait d'essais, et en fin de compte il est arrivé à une instrumentation si complexe, que les instruments de M. Fauvel m'étonnent par leur simplicité. Avec ses instruments compliqués, M. Bruns a procédé encore avec beaucoup de lenteur. Il est vrai que le polype était constitué par un bourrelet muqueux, adhérent à la muqueuse par une sorte de mésentère qu'il coupe à petits coups, en quatre séances, je crois. Il devait faire une dernière séance, lorsqu'il eut la joie de voir le polype tomber de lui même par la mortification de la dernière partie de son large pédicule. En présence de toutes les difficultés éprouvées par Bruns, je suis en droit de me demander si la simple pince de M. Fauvel sera suffisante, et c'est pour cela que je voudrais qu'il fît des essais sur le cadavre.

M. Fauvel. — Je ferai les essais que réclame M. Verneuil, et d'après l'expérience acquise, je ne fais aucun doute qu'avec ma pince je puisse saisir et arracher un polype du larynx. C'est du reste avec cette pince que je me propose d'opérer le malade

que je présente. Je me ferai un devoir de communiquer à la Société les résultats de mes expériences et de mon opération.

Je n'ai point osé reproduire ici le dessin des pinces beaucoup trop courtes que je présentai d'abord à l'Académie de médecine, puis à la Société de chirurgie. L'observation de M. le professeur Verneuil était très-juste; j'avais été trompé par l'image réfléchie de la glotte dans le miroir laryngien. La glotte me paraissait bien moins éloignée de la base de la langue dans l'image qu'elle ne l'est dans la réalité. Ce qui donne l'explication de cette erreur, c'est la position inclinée de l'image et le mouvement d'élévation en masse du larynx pendant l'émission de la voyelle *é* qu'on est obligé de faire pousser au malade pour voir la partie antérieure de la glotte.

Je pouvais à peine, avec l'extrémité de ces pinces, atteindre le bord supérieur de l'épiglotte sur le vivant. Je priai M. Mathieu de prendre exactement sur le cadavre la mesure de la distance du coude de la langue à la partie inférieure du cartilage cricoïde. Nous fûmes étonnés de la longueur excessive qu'il fallait donner à ces pinces. Je renonçai aux pinces dites à torsion, pour avoir recours à des pinces à anneaux, recourbées dans le genre des pinces à extraire les corps étrangers de l'œsophage.

M. Mathieu me fabriqua six de ces pinces de courbure et de longueur différentes. (Voyez la reproduction de ces pinces, qui ont subi, selon les cas particuliers, des modifications nécessaires, surtout dans la forme de leurs extrémités laryngées. Pl. III, IV, V, VI.)

Le 4 octobre, à huit heures du soir, j'essaye d'introduire la pince que je viens de décrire, mais je ne puis atteindre le polype par suite des quintes de toux qu'éveille le contact prolongé de la pince avec l'épiglotte.

Le 8, le 14, mêmes tentatives. Le 3 et le 24 novembre, à ma consultation, et dans l'intervalle à ma clinique, j'habitue peu à peu M. Finel à supporter très-patiemment le contact de la pince avec la glotte. Le 30 novembre, la tolérance commence à s'établir. Après de nombreuses

tentatives d'extraction, je suis parvenu à détruire la tumeur par portions, et j'ai cautérisé vigoureusement le pédicule ventriculaire avec le crayon de nitrate d'argent. La voix est devenue très-bonne, mais cependant se voile lorsque le malade a parlé longtemps. Il n'éprouve plus ni suffocations ni besoin de tousser, ni fatigue de la voix. J'ai revu ce malade huit ans après, et la guérison s'est maintenue. Il reste toujours à l'entrée du ventricule droit une petite saillie blanchâtre, arrondie, qui n'a pas augmenté de volume depuis l'opération, c'est-à-dire dans l'espace de huit années.

Observation IV.

Polype situé sur le milieu du bord libre de la corde vocale inférieure droite. —Enrouement remontant à deux ans environ, et ayant pendant cet espace de temps augmenté d'intensité — Cautérisations de la tumeur avec le crayon de nitrate d'argent. — Amélioration passagère. — Ablation de la tumeur un an après par le professeur Bruns, de Tubingue, qui en publia l'observation que nous rapportons ici dans son entier.

Au mois de septembre 1862, M. Boer, négociant à la Haye, vient nous consulter pour un enrouement remontant à deux ans environ. Il nous prévient qu'au mois de juillet dernier, il a été examiné au laryngoscope par le professeur Czermak, qui a découvert, dans son larynx, la présence d'un polype situé sur le milieu du bord libre de la corde vocale inférieure droite.

Nous constatons la présence de ce polype, et nous sommes persuadé que sa présence seule est cause de la raucité de la voix dont se plaint M. B... Nous lui proposons de faire sur la tumeur des cautérisations avec le nitrate d'argent. A six reprises différentes, en quinze jours de temps, je touche la tumeur, qui me paraît diminuer de volume. M. B... rappelé à la Haye par ses affaires, nous ne pouvons continuer la cure que nous avions entreprise.

Nous ne donnons pas plus de détails sur la situation, la forme, la consistance, la couleur du polype, dont notre malade était porteur, le lecteur trouvera ces détails dans l'observation de Bruns, que nous traduisons ici :

Dans le courant de 1860, M. Boer, négociant à la Haye, âgé de vingt-trois ans, remarqua que de temps en temps et subitement, sa voix devenait rauque et enrouée. Ce changement, qui, dans l'origine, n'était que passager, se dissipait après quelques heures. La voix redevenait ensuite claire et pure, quelquefois même pendant plusieurs jours.

Peu à peu le mal devint plus intense et l'enrouement plus persistant. Le matin même, après le réveil, la voix était tellement couverte que

c'est à peine si le malade pouvait se faire entendre. Après le déjeuner ou après le séjour à l'air libre, la voix s'améliorait un peu, et de temps à autre redevenait complétement pure.

Vers midi, la voix commençait à reperdre de sa force, et, sur les deux heures, M. B... avait déjà un mal extrême à se faire comprendre, et les efforts qu'il faisait pour parler lui déchiraient si bien la poitrine qu'il préférait garder le silence.

Après quelque repos, la voix revenait un peu, mais pour se perdre après le plus petit entretien.

Toute lecture à haute voix et tout entretien avec plusieurs personnes lui étaient interdits.

Plusieurs médecins, consultés les uns après les autres, ordonnèrent de nombreux traitements, qui tous restèrent sans effet.

Le malade, déjà très-sérieux, devint de plus en plus sombre, d'autant plus que les efforts de phonation, qui occasionnaient des douleurs de poitrine, lui faisaient craindre une affection pulmonaire incurable.

Dans l'été de 1862, il se trouva par hasard à la Haye avec le docteur Czermak. Celui-ci, dont l'attention fut attirée par l'enrouement de M. B..., le soumit à un examen laryngoscopique qui indiqua immédiatement comme cause de l'enrouement la présence d'un polype de la muqueuse situé sur la corde vocale droite.

Czermak déclara au patient qu'une opération seule pourrait le délivrer de son mal.

Bientôt après, en septembre 1862, le patient, par suite d'affaires, fut obligé d'aller à Paris et d'y séjourner quelque temps; il s'adressa au docteur Fauvel, qui le soumit, pendant trois semaines, à une médication locale, malheureusement sans résultat.

En juin 1863, un médecin de la Haye dit à M. Boer qu'un malade de Harlem avait été guéri par moi d'une affection analogue à la sienne, à la suite d'une opération.

M. B... rechercha cette personne, et, après s'être convaincu de sa guérison, se décida à entreprendre le voyage de Tubingen. Il voulait à tout prix être débarrassé de son mal, qui prenait des proportions alarmantes et le rendait incapable de toute occupation.

A une première inspection laryngoscopique, à laquelle je le soumis, le 25 juin 1863, je trouvai une telle irritabilité du pharynx, irritabilité due probablement à la fatigue du voyage, que, à chaque tentative, les efforts convulsifs du malade me forcèrent à retirer mon miroir, bien qu'il fût du plus petit modèle. C'est à peine si je pus jeter un coup d'œil passager dans la cavité pharyngienne.

Le jour suivant, l'irritabilité et aussi la rougeur de la muqueuse étaient tellement diminuées, que je pus, à différentes reprises, voir dans sa totalité la cavité laryngienne, et reconnaître comme cause de l'enrouement une petite tumeur ayant son siége sur le bord libre de la cord

vocale droite, à son extrémité antérieure (environ à 3 ou 4 millimètres de l'insertion). Cette tumeur avait l'apparence d'une éminence ronde, à bords escarpés, à base large, à sommet arrondi.

Elle s'étendait environ de 3 millimètres du bord libre de la corde vocale dans l'ouverture de la glotte, horizontalement. Son diamètre, à la base, était aussi de 3 millimètres. La couleur rose foncé de la tumeur contrastait vivement avec la couleur blanc jaunâtre de la corde vocale qui la supportait.

En essayant d'émettre des sons élevés, les cordes vocales se rapprochaient immédiatement d'une façon si complète qu'il n'existait plus qu'une fente à peine perceptible, tandis que la tumeur, élevée par ce mouvement, se redressait en haut, et en même temps paraissait diminuée en largeur, mais augmentée en hauteur.

Les parties avoisinantes du larynx et de la trachée présentaient çà et là des plaques rouges, parsemées de petits grumeaux blancs muqueux parfaitement perceptibles.

La voix du malade résonnait moyennement rauque et enrouée; mais, par les efforts nécessités pour l'émission des sons, il était facile de se rendre compte des efforts qu'il devait faire pour parler à haute voix.

Le jour suivant, je le soumis à des exercices préparatoires pour l'ablation de ce polype, qui, dans ce cas, présentait des difficultés que nous allons passer en revue. Sans tenir compte de l'irritabilité du pharynx, qui tendait bientôt à diminuer, outre l'espace étroit qui existait entre les amygdales, la langue présentait un volume et une mobilité peu commune.

Ce ne fut qu'après beaucoup de peine et d'essais que le patient apprit à la tenir, pour me permettre, pendant quelques secondes, de jeter un coup d'œil de quelque durée dans son larynx. Après huit jours seulement, je réussis pour la première fois à effleurer le polype avec une sonde, et ce n'est que huit jours après que je pouvais procéder à l'opération.

Pendant ce temps, et par des essais continuels du couteau le plus convenable à l'opération, le patient avait appris à se tenir tranquille pendant plusieurs secondes dans la position désirée.

Le 10 juillet 1863, avec un couteau simple et nu, je tranchai le polype à sa base, très-près de la corde vocale; mais, pour cela, je dus employer une assez grande force; car le couteau, appuyant sur le polype de haut en bas, la corde qui le supportait fléchissait en prenant une forme concave.

Une quantité assez notable de sang s'écoula. Cette hémorrhagie dura quarante à quarante-cinq minutes.

Le sang fut expulsé par des efforts de toux. L'hémorrhagie arrêtée, la voix immédiatement résonna pure et forte, bien qu'à l'inspection laryn-

goscopique la place du polype fût occupée par un caillot sanguin qui empêchait complétement d'observer la surface de section, et par conséquent le changement apporté dans la forme du polype.

Dès le jour suivant, 11 juillet, le caillot avait disparu, et je vis que, par suite de l'incision, les deux tiers postérieurs du polype avaient été coupés tout près de son insertion sur la corde vocale, et que le polype lui-même, par le tiers antérieur qui n'avait pas été coupé, pendait comme à une tige, s'appliquant par la surface coupée (par suite de la torsion de cette tige) à la partie antérieure de la corde vocale droite, dans le coin antérieur de la cavité laryngienne.

Dans les inspirations violentes, le polype tombait au-dessous du niveau de la corde vocale, tandis que, pendant l'émission forcée de la voyelle *è*, il s'élevait au niveau de l'épiglotte.

Le patient pouvait parler et chanter sans efforts, si bien qu'il se croyait complétement débarrassé de son mal. Par suite de l'irritation amenée par l'opération, je dus m'abstenir de faire immédiatement de nouvelles tentatives pour enlever la tumeur.

Le jour suivant, l'irritation avait disparu. Le patient s'arma de toute sa bonne volonté pour se tenir tranquille, et je réussis, dès le premier essai, à saisir et à arracher le polype avec un serre-nœuds, sans que le malade éprouvât la moindre douleur et sans aucun écoulement de sang, à peine quelques filets qui furent expulsés avec des mucosités dans lesquelles fut entraîné le polype.

Ce polype avait l'apparence d'un noyau solide de 3 millimètres; une surface bombée et une plane (répondant à la coupure), toutes les deux de couleur rouge foncé. La surface plane était entourée, à la périphérie, d'un ourlet blanchâtre de la grosseur d'un cheveu. Sa consistance était remarquable; car, pressé entre les doigts, il était presque aussi dur qu'un corps cartilagineux.

L'inspection microscopique montrait que la couche externe épithéliale était formée des cellules ordinaires épithéliales du larynx; et, dans les couches profondes, ces cellules se rapprochaient de la forme sphérique ou cylindrique. Le stroma de la tumeur, qui en formait la partie consistante, était composé de cellules facilement isolables, fusiformes, contenant un ou deux noyaux elliptiques. Ce n'est que par des lettres que j'ai connu les résultats de l'opération; car, dès le lendemain, il partit pour la Hollande.

Le 27 juillet, il m'écrivit que sa voix était entièrement pure et forte, et qu'il pouvait même causer longtemps sans la plus petite fatigue.

A une inspection laryngoscopique à laquelle le soumit le docteur Men (de Scheveningen), on remarquait une légère tuméfaction de la muqueuse et de la corde, qui était rosée à l'endroit où avait existé ce polype.

Je reçus une nouvelle confirmation de la guérison complète et durable,

par une lettre qu'il m'adressa en novemble 1863, et par une autre qu'il écrivait à Czermak, en avril 1864.

Observation V.

Polypes papillaires situés sur les deux cordes vocales inférieures, recouvrant ces cordes dans presque toute leur longueur, cachant leur point d'insertion en avant, et déterminant une aphonie presque complète. — Arrachement et cautérisations.—Amélioration très-marquée.—Récidive.— Opération terminée par Bruns, dont nous rapportons plus bas l'observation.

M. Joltrois (de Bischwiller), âgé de quarante-cinq ans, vient me consulter au mois de septembre 1862. D'une bonne constitution, M. J... n'a jamais eu d'autre maladie qu'une scarlatine à l'âge de onze ou douze ans.

Il se plaint d'une altération profonde de la voix qui est complétement éteinte depuis deux ans.

Le début de cette affection remonte à la fin de 1849. La maladie a marché progressivement depuis cette époque.

Au mois de décembre 1849, le malade, alors commandant de la garde à cheval, voulut pousser un commandement d'une voix très-forte. Au lieu du son qu'il espérait, il sortit une note fausse, et, à partir de ce moment, la voix se couvrit petit à petit de plus en plus. L'enrouement fut alors traité, mais inutilement, par l'hydrothérapie. Jusqu'à l'année 1860, M. J... pouvait encore parler à voix haute, mais le timbre était dur et rauque. Depuis cette époque, la voix se perdit tout à fait.

Cependant, il y a trois mois environ, la voix reprit un peu de timbre à la suite de l'expulsion d'un morceau de chair (*sic*) alors que le malade était en train de chasser. C'est à la suite d'une quinte de toux que cette expulsion eut lieu.

D'ailleurs le malade ne ressent aucune oppression, aucune gêne de la respiration, aucune sensation de corps étranger dans la gorge.

De temps à autre, cependant, il croit avoir un crachat solide dans le pharynx, et il éprouve alors le besoin de *hemmer*.

En 1859, M. J..., au mois d'août, alla consulter Czermak à Pesth. Le professeur découvrit un polype qui était la cause de cet enrouement persistant. Pour lui, l'extraction seule de la tumeur pouvait amener la guérison. Ce fut aussi l'avis de Türck, qui examina ensuite le larynx du malade.

Nous allons citer, à titre de curiosité, tous les traitements employés avant la déclaration de Czermak et de Türck.

Le docteur Marx, en 1850, avait ordonné la tisane de lichen sucrée avec du sirop de Tolu.

La même année, Aronshonn envoya M. J... aux eaux de Gleisweiler pour y faire de l'hydrothérapie.

M. Berger (de Bischwiller) fit des cautérisations du pharynx, appliqua des vésicatoires au devant du cou, et conseilla des frictions d'huile de croton sur la poitrine.

A Vienne, on lui appliqua pendant quinze jours un emplâtre arsenical.

A Venise, en 1856, on essaya de l'électricité; enfin, dans cette même ville, le duc de Saxe-Cobourg indiqua le remède suivant : corde de vipère (*viper schnur*), qu'on se met autour du cou!

A l'examen laryngoscopique, supporté très-facilement, je trouve une grande quantité de tumeurs papillaires formant une masse du volume d'un haricot environ, située au-dessus des cordes vocales inférieures sur lesquelles elles s'insèrent. Il n'est pas possible de déterminer les points exacts d'implantation. L'angle antérieur des cordes est complétement caché, et celles-ci ne se voient que dans leur tiers postérieur. La partie que nous en voyons nous paraît être saine.

La masse polypeuse est rosée, recouverte, dans certaines parties, de mucosités grisâtres; dans d'autres points, au contraire, elle paraît être villeuse. Elle est assez mobile, mais pas assez cependant pour tomber dans la trachée.

Après des arrachements successifs avec nos pinces, après des cautérisations à l'acide chromique et au nitrate d'argent, nous parvenons à détruire les tumeurs presque complétement. Les arrachements nous permettent de voir que les points d'insertion sont multiples. Ces insertions se font sur la face supérieure des deux cordes vocales inférieures, sur leurs bords libres, jusque sur leurs faces inférieures et au-dessous du tubercule de Czermak, dans l'angle même du cartilage thyroïde. A mesure que les polypes sont arrachés, la voix revient de plus en plus timbrée et claire, mais le malade est forcé de retourner dans son pays avant l'arrachement total. Il demeure plusieurs mois sans nous donner de ses nouvelles; je le revois au mois de décembre 1863. Les polypes de la corde gauche ont repullulé avec énergie, et la corde en est couverte. La droite est moins malade.

La voix est à peu près perdue. Nouveaux arrachements, nouvelles cautérisations qui amènent encore une fois une amélioration sensible qui ne peut arriver jusqu'à la guérison, car le malade repart de nouveau.

A différentes époques, il revient nous voir, et nous avons occasion de lui arracher encore de nouvelles parties de ses tumeurs qui repullulent. Nous perdons M. J... de vue, mais nous allons retrouver, dans l'ouvrage de Bruns, la fin de son histoire.

M. F. Joltrois, de Bischwiller (Alsace), âgé de cinquante ans, est un homme vigoureux, n'ayant jamais eu aucune maladie. En décembre 1849,

pendant un voyage d'affaires, arrêté au bureau de la douane, il s'exposa, pendant quelque temps à un froid de 20 degrés Réaumur. Immédiatement il devint enroué.

A quelques jours de là, après quelques soins, l'enrouement disparut, mais la voix demeura un peu rauque. Un mois plus tard, en poussant un commandement, au lieu d'un son clair, il sortit de son larynx un son profond et dur. A partir de cette époque, à part quelques oscillations, la voix resta dure et enrouée, et, en 1857, elle se perdit complétement. En 1861, ayant l'intention de crier à un ami qui se trouvait non loin de lui, il proféra cependant un cri rauque et dur, et en même temps, en toussant, il cracha un morceau (gros comme un pois) d'une substance ressemblant à de la chair. A la suite de cet incident, la voix resta quelques semaines assez forte, mais elle se reperdit bientôt.

Contre cette aphonie, qui était et restait le seul symptôme de l'affection, beaucoup de traitements, de moyens et de médicaments furent employés : balsamiques à l'intérieur, hydrothérapie à Heisweler, cautérisations du pharynx, vésicatoires volants, emplâtres d'arsenic, frictions d'huile de croton, électrisation, cordon de vipère! posé pendant six semaines autour du cou, etc., etc.

Au mois de juillet 1859, le malade se fit examiner pour la première fois au laryngoscope, par Czermak, à Pesth. Celui-ci découvrit, comme cause de l'enrouement, de nombreuses végétations des cordes vocales inférieures, surtout en avant, à leur point de jonction. En même temps, il déclarait au malade que *la guérison de son enrouement ne pouvait s'effectuer que par l'ablation de ces végétations, mais que l'opération ne pouvait être encore faite, la science laryngoscopique n'étant pas encore assez avancée.* Cet arrêt fut confirmé par Turck, à Vienne. Aussi le malade resta-t-il encore plusieurs années sans tenter de se débarrasser de son aphonie.

Pendant un séjour qu'il fit à Paris, en 1862, il entendit dire que l'on était parvenu à pratiquer des opérations sur le larynx avec l'aide du laryngoscope. Il s'adressa immédiatement au docteur Fauvel, qui, au laryngoscope, trouva les tumeurs déjà vues par Czermak, et formant un polype de la grosseur d'un haricot, remplissant presque toute la moitié antérieure de la glotte, et remué de haut en bas par le courant d'air, lorsque le larynx était ouvert pour respirer.

Avec une pince courbée presque à angle droit et à extrémités en forme de cuiller, Fauvel extirpait, le 28 novembre et les jours suivants, plusieurs fragments de la tumeur de différents volumes. La première semaine de décembre, d'après le conseil de Moura, il introduisit dans le larynx une grosse sonde d'étain destinée à écraser les parties encore existantes de la masse polypeuse, pour arriver à leur expulsion spontanée. Plusieurs fragments furent, en effet, expulsés après ces opérations.

Après de nouvelles tentatives infructueuses d'arrachement et d'écra-

sement, Fauvel pratiqua des cautérisations avec une éponge imbibée de nitrate d'argent au trentième.

Lorsque le malade quitta Paris, le 19 décembre, la surface des deux cordes était complétement libre, mais leurs bords libres étaient encore dentelés, et il existait encore quelques petites végétations à la face inférieure de ces cordes. La voix, très-améliorée, devint encore meilleure avec le temps, mais ne revint pas cependant parfaitement claire.

Le malade demeura à peu près dans le même état jusqu'en 1866. Un second séjour à Paris, en 1864, et les mêmes opérations, pratiquées par Fauvel, n'eurent encore pour résultat qu'une amélioration sensible, mais passagère. Des cautérisations au nitrate d'argent et à l'acide chromique, faites à Strasbourg, eurent le même résultat.

Au commencement de 1867, l'enrouement marchait de nouveau vers une aphonie complète, qui n'arriva qu'au mois d'avril, époque à laquelle nous voyons M. J...

L'exploration laryngoscopique montrait, dans le larynx, extraordinairement spacieux, outre une rougeur modérée, un nombre considérable de tumeurs papillaires de dimensions variables, de formes diverses, à surface granuleuse, d'une rougeur plus ou moins vive, situées dans l'ordre suivant :

La corde vocale supérieure droite tout entière et la surface de la corde vocale inférieure correspondante sont libres. Au niveau de la face inférieure de la corde, on voit deux tumeurs faisant saillie, l'une au niveau du milieu de la face intérieure, et ayant la forme d'un cône court, gros, haut à peu près de 5 à 6 millimètres, d'une rougeur vive, l'autre touche, par son extrémité postérieure, la première tumeur, s'étend vers l'angle des cordes, et à ce niveau est cachée en partie par une autre tumeur fort saillante, plate, insérée sur la corde gauche.

La plus malade des deux cordes est la gauche, dont toute l'étendue est couverte de végétations : 6 à 7 millimètres à peine de la portion postérieure de cette corde sont libres. La masse principale de ces néoplasmes semble venir de la face inférieure de la corde, qui paraît être envahie dans toute sa longueur. Le bord libre lui-même et la face supérieure sont couverts de vegetations, mais elles ne s'étendent pas aussi loin en arrière qu'à la partie inférieure, et paraissent être moins épaisses. Au niveau de la face inferieure de la corde, les papillomes semblent avoir 5 millimètres de hauteur, tandis qu'au niveau de la face supérieure ils ont 2 millimètres au plus.

L'extremité antérieure de la corde vocale supérieure gauche est aussi envahie, et cela sur une etendue de 6 à 8 millimètres. Les végétations forment un bourrelet qui s'irradie jusqu'au point d'insertion des quatre cordes.

Quand les cordes vocales se contractent pour la phonation, toutes les tumeurs décrites sont pressées les unes contre les autres, et ne présen-

tent plus qu'une masse rugueuse, cohérente, remplissant complétement les deux tiers antérieurs de la glotte.

M. J... se tenant très-calme dès la première séance, et la tolérance du larynx étant suffisante, je peux, dès le lendemain, introduire une sonde, toucher les polypes et les ébranler.

Le 8 avril, j'introduisis le fil d'un écraseur, et j'extirpai un morceau de la grosseur d'une lentille.

Je répétai cette opération jusqu'au 14 avril, avec des résultats variables. A cette date, toutes les parties saillantes des tumeurs étaient enlevées ; mais restaient leurs bases, qui, si elles n'étaient pas détruites par les caustiques, devaient amener une prompte repullulation.

Je commençai ces cautérisations le 15 avril, avec l'acide chromique appliqué avec un porte-caustique petit, libre, en forme de cuiller.

Je touchai deux points de la face inférieure de la corde vocale inférieure gauche.

Le 17 avril, je répétai cette cautérisation.

Une heure après, survenaient des nausées, un goût métallique et des vomissements. Ces différents symptômes se dissipèrent bientôt, moins le goût métallique, qui persistait encore le lendemain.

J'eus alors recours au nitrate d'argent solide. Je fis des cautérisations sur des surfaces pas plus grandes qu'une lentille, après avoir pris soin d'écorcher au préalable les masses papillaires.

Cette opération était faite avec un grattoir en forme de cuiller, et faisait expulser de temps à autre des parcelles de la masse papillaire.

Des cautérisations furent faites les 19, 20, 21, 24, 25, 26 et 28 avril. Le 3 mai, je fis une cautérisation avec le caustique de Vienne.

Ces cautérisations amenèrent les résultats suivants : La corde droite est complétement débarrassée ; sur la gauche, on voit une petite place purulente, faisant saillie au niveau de la face inférieure de la corde, là où autrefois siégeait la tumeur. La cessation des cautérisations est indiquée pendant huit à quinze jours, pour savoir si la cicatrisation de la plaie purulente se fera complétement, ou si de nouvelles végétations se formeront. Dans ce cas, les cautérisations devraient être reprises.

Le malade se décida à passer ce laps de temps dans sa patrie, se proposant de revenir au mois de juin pour terminer sa guérison. Il était d'autant plus autorisé à le faire que sa voix avait retrouvé son ancienne force et son ancienne pureté.

Les circonstances empêchèrent le malade d'exécuter son projet de retour, mais il m'écrivait les 15 et 29 août et le 14 décembre, que sa voix, par son retour, étonnait tout le monde, et qu'il se regarderait comme complétement guéri, si ce n'était la crainte de la récidive possible.

Observation VI

Polype muqueux, rouge foncé, de la grosseur d'un petit pois, situé sur le tiers moyen de la face supérieure de la corde vocale inférieure droite. — Enrouement très-prononcé allant jusqu'à l'aphonie, le soir après un peu de fatigue. — Destruction de la tumeur au moyen de six cautérisations directes avec le nitrate d'argent. — Retour complet de la voix.

M. Collet, négociant de la rue du Mail, à Paris, âgé de cinquante ans, d'une bonne constitution, quoique portant des traces de lymphatisme, nous consulte le 10 novembre 1862, pour un enrouement constant, remontant à sept mois. M. Collet, qui a des coliques hépatiques depuis huit ans, va à Vichy depuis cinq ans. Son attention est attirée sur son larynx depuis sept mois, époque à laquelle il a commencé à s'apercevoir d'un voile sur la voix. Quelque temps après est survenu un enrouement qui augmentait surtout le soir après la fatigue de la journée. Il ne ressent ni souffrance ni picotements dans la glotte, n'a pas craché de sang, cependant il remarque le matin quelques petites expectorations sanguinolentes sans quintes de toux. Le docteur Gendrin a traité M. Collet pour une angine glanduleuse, et a ordonné bouillon de poulet avec du lait d'amande, cataplasme de lin fait avec du vinaigre au devant du cou, et le silence. Le docteur Heurteloup a excisé la luette au mois d'août ; je ne trouve à l'examen de la poitrine aucun symptôme notable; pas d'antécédents spécifiques, légère pharyngite granuleuse. A l'examen laryngoscopique, on voit un certain degré de rougeur de toute la muqueuse vestibulaire et une végétation rouge foncé, un peu plate, de la grosseur d'un petit pois, sur la face supérieure du tiers moyen de la corde vocale inférieure droite. Cette petite tumeur dépasse un peu le bord libre de la corde et son bord ventriculaire. La corde sur laquelle elle s'implante est un peu rouge sur toute sa longueur. La corde opposée est tout à fait blanche. Le malade est soumis pendant quelques jours à un régime antiphlogistique et à de légers purgatifs.

Le 13, le 14, je constate moins d'inflammation dans le larynx; le 17, avec M. le docteur G. Sée, j'examine à nouveau la poitrine du malade, et je constate qu'il n'existe rien qui puisse faire soupçonner l'élément tuberculeux. Nous avons donc affaire à une affection toute locale.

Notre savant confrère pense également que les cautérisations au nitrate d'argent pourront suffire à la destruction de ce polype.

En conséquence, le jour même je pratique une cautérisation énergique avec le crayon de nitrate d'argent, cautérisation qui est très-bien supportée.

Le 4 décembre, le 15, le 19, même opération, enfin le 6 janvier 1863 je pratique une dernière cautérisation, qui amène la destruction com-

plète du polype, car un mois après je revois le malade dont la voix est redevenue claire, bien timbrée, et dont la glotte est complétement libre.

Observation VII.

Polype papillaire du bord libre de la corde vocale inférieure droite, situé à l'union du tiers postérieur avec le tiers moyen de la corde, du volume d'un petit pois, de couleur gris rosé. — Aphonie. — Destruction de la tumeur en trente-quatre séances, soit par la pince, soit par des attouchements avec le sulfate de cuivre, la teinture d'aloès et le nitrate d'argent — Plusieurs accès de suffocation pendant les cautérisations au nitrate d'argent. — La guérison, complète au commencement de 1863, ne s'est pas démentie aujourd'hui, 16 septembre 1869.

M. Arlot, âgé de cinquante-six ans, d'une constitution vigoureuse, grand et fort, n'ayant jamais été malade, vient nous consulter le 1er décembre 1862, pour une extinction de voix complète dont le début remonte à dix-huit mois. A cette époque, il fut pris d'un rhume ordinaire et obligé, pour ses affaires, d'entreprendre un voyage en mer. Il est fabricant de noir animal, il possède à la Villette une grande usine, et est obligé de beaucoup voyager, de beaucoup parler, chez les bouchers, les restaurateurs, qui lui vendent les os et les déchets, pour en discuter le prix. L'usage de sa voix lui est donc absolument nécessaire pour son commerce. Il est prêt à subir toute espèce d'opération qui pourra lui rendre la parole. Il a essayé toutes les médications usitées contre les laryngites, il a même eu recours à l'homœopathie, puis à l'électricité. Son ami, mon savant confrère, M. le docteur Tripier, ayant essayé en vain l'électrisation des nerfs laryngiens, m'adresse M. Arlot, afin d'examiner l'intérieur de la glotte. Je constate une vive rougeur de toute la muqueuse du vestibule laryngien, avec épaississement des cordes supérieures. Les cordes vocales inférieures sont roses, et la droite présente, au niveau de la réunion de son tiers postérieur avec le tiers moyen, une tumeur arrondie, gris rosé, ayant la forme et la grosseur d'un petit pois, non pédiculé, inséré par une large base sur le bord libre de la corde. Elle est si peu mobile qu'elle reste toujours pendant la phonation pincée entre les cordes vocales, sans être attirée ni au-dessus ni au-dessous par le mouvement d'inspiration ou d'expiration. Le malade n'en a aucune conscience, et croit avoir une laryngite chronique avec catarrhe; il tousse fréquemment, il souffre beaucoup autour du cou, dans les oreilles, et se plaint de grattements et de brûlures même au repos, et dès qu'il a essayé de parler pendant quelques minutes, il éprouve de si violentes douleurs qu'il est obligé de se taire.

Pendant quinze jours je soumets M. Arlot à un traitement antiphlogistique et préparatoire.

Le 4 décembre, je fais constater à mon ami le docteur Tripier, toutes les particularités décrites plus haut. Je propose, dès que l'inflammation générale sera éteinte, de détruire la tumeur par arrachement, broiement et cautérisations. Le malade et son médecin y consentent.

Le 11 décembre, j'introduis les pinces laryngiennes fermées pour habituer le malade au contact des instruments, mais il est pris d'une quinte de toux si violente et si longue que je remets toute tentative. Le 20 décembre, le contact de l'instrument est mieux supporté. Le 23 et le 30, même tentative et même résultat.

Le 3 janvier 1863, je saisis le polype entre les mors de ma pince et je le déchire légèrement. Il s'écoule quelques gouttes de sang, le malade n'a ressenti aucune douleur.

Le 6 janvier, je constate trop d'inflammation pour tenter un nouvel arrachement.

Le 16, j'arrache une petite portion du polype, et je touche la surface saignante avec une solution concentrée de sulfate de cuivre. Le malade est pris de suffocations et d'envies de vomir, mais il n'éprouve pas de sensation de brûlure. Le 22, il me raconte qu'il a été pris de vomissements répétés après son dîner du 16. Le polype a pris une teinte plus rouge, les cordes inférieures sont injectées; le 26, écrasement du polype entre les mors de la pince; je propose une consultation avec mon savant confrère en laryngoscopie, M. le docteur Moura-Bourouillou et le docteur Tripier.

C'est dans le but de rassurer le malade et pour avoir l'avis d'un confrère éclairé et si autorisé en fait d'opérations intra-laryngiennes. Le docteur Moura appuie de tous points mon diagnostic, et donne le conseil de continuer la destruction de la tumeur par arrachement et cautérisations.

J'attaque donc ce polype le 3 février par une cautérisation avec la pierre infernale mise dans mon porte-caustique. Le malade est pris de suffocations très-violentes, la respiration est sifflante, la face est congestionnée, il fait signe qu'il étouffe. Je force le malade à boire et à faire de violents efforts d'expiration brusque au lieu de continuer à vouloir faire des inspirations; ils est pris, en un mot, d'un véritable spasme de la glotte.

J'ai toujours remarqué qu'en pareil cas il fallait absolument forcer le malade à suspendre tout mouvement d'inspiration et le forcer à tousser, à cracher et à faire des mouvements d'expiration, et surtout à ne pas essayer de parler.

Malheureusement le malade qui se sent étouffer essaye tou-
ırs de faire une inspiration et de vous dire qu'il étouffe. J'ai
ıvent réussi en forçant le malade à boire quelques gorgées
au fraîche, à rétablir, à l'aide de la déglutition, l'ordre dans
mouvements de la respiration et à faire cesser ainsi brus-
ɜment une scène douleureuse pour le patient et pour le mé-
ɜin.

.e 7 février, M. Arlot me raconte qu'il a souffert de sa brûlure pen-
ıt une demi-heure. Je constate que la voix revient un peu.
.es 9, 12, 14, 19, 23, 25, 27 février, les 2, 5, 7, 10, 14, 18, 23, 25,
30 mars, les 2, 6, 8, 11, 15, 24, 27 avril, je pratique tantôt l'écra-
ıent de la tumeur entre les mors de la pince, tantôt sa cautérisation
c le nitrate d'argent. Il survint plusieurs fois de véritables étouffe-
nts après ces cautérisations. La sensation de brûlure ne persiste
ıais plus d'une demi-heure, et se calme très-vite si le malade se met
ıble sitôt après l'opération.
.e 6 mai, il ne reste plus que la base d'implantation du polype. La
x est encore rauque, mais le malade peut parler longtemps et se faire
endre à distance sans souffrir.
.e 17 juin, je le revois pour la dernière fois, la voix est revenue com-
tement à l'état normal; il ne reste plus qu'une légère inflammation
la corde vocale droite. Le malade a compté exactement lui-même
nbien de fois j'ai touché sa tumeur avec la pince ou avec le nitrate
rgent : je lui ai touché son polype trente-quatre fois.
Deux ans plus tard, le 20 avril 1865, en m'adressant un de ses amis,
m'écrivit les mots suivants : « Grâce à vous je suis arrivé à ne plus
ne souvenir de mon mal passé, mais si j'oublie le mal, je n'oublie pas
ɜlui qui m'a guéri, et ma reconnaissance est de celles qui peuvent
ıurvivre sans être un cauchemar. »
Enfin le 16 septembre 1869, c'est-à-dire plus de six ans après la der-
ɜre cautérisation, je constate l'état suivant dans la glotte de M. Arlot,
i veut bien se rendre au désir que je lui ai exprimé par lettre de re-
ir une fois son larynx.
Les cordes vocales supérieures sont tout à fait normales; les infé-
ɜures parfaitement blanches et nacrées. C'est à peine si l'on voit
r le bord libre de la corde vocale droite un tout petit point gris
anc, gros comme une tête d'épingle, indiquant l'ancienne place du
ɔlype.
Ce petit point se trouve à l'union du tiers postérieur avec le tiers
ıoyen de la corde. La voix est très-claire, solide, et M. Arlot peut par-
ɜr toute la journée à haute voix et au milieu du bruit sans éprouver ni

fatigue ni enrouement. Il est très-heureux de ce résultat, car il avait cru un moment être atteint de phthisie laryngée.

Observation VIII.

Papillome gros comme un pois, à pédicule large, inséré sur le milieu du bord libre de la corde vocale inférieure droite. — Enrouement. — Cautérisations. — Guérison.

M. Adnet, négociant à Paris, vient me consulter au mois d'octobre 1862, pour un enrouement remontant à deux ans environ. A cette époque, à la suite d'un rhume dont le commencement remontait à sept mois environ, il s'aperçut que le timbre de sa voix baissait considérablement. Parlant habituellement en voix de ténor, il se mit à parler en voix de baryton; et, de temps à autre, commençant une phrase dans un ton, il la terminait dans un autre plus grave. Croyant avoir affaire à un simple rhume, il ne se préoccupa pas outre mesure de son affection. Ce n'est qu'en voyant la persistance de son enrouement qu'il se décida à consulter son médecin. Celui-ci, après plusieurs mois de traitement, lui conseilla de venir nous consulter.

M. A...; âgé de quarante-cinq ans, ne présente aucun antécédent morbide. Pas de syphilis, pas d'affection pulmonaire. A la percussion et à l'auscultation, nous ne trouvons aucun signe de tuberculose ou de bronchite.

Brun et bien constitué, le malade n'accuse, dans la gorge ou au niveau du larynx, aucune sensation de corps étranger ou de gêne qui puisse nous faire supposer qu'il est porteur d'un polype.

A l'examen, nous trouvons une rougeur assez marquée de tout l'isthme du pharynx, rougeur accompagnée de quelques granulations dont l'existence ne suffit pas pour expliquer l'enrouement dont M. A... est atteint.

Au laryngoscope, nous trouvons une rougeur très-vive de tout le vestibule laryngien et une congestion très-intense des cordes vocales inférieures, et en particulier de la droite. De plus, celle-ci, au niveau de son bord libre, à l'union du tiers antérieur avec le tiers moyen, c'est-à-dire près de son milieu, présente une tumeur grosse comme un pois environ, rosée, blanchâtre, dont la consistance ne paraît pas être très-considérable. Elle est grenue, chagrinée, et paraît être insérée sur la corde par un pédicule assez large. Ce pédicule, toutefois, ne l'empêche pas de tomber du côté de la trachée, lorsque les cordes s'écartent pour l'inspiration, et lorsque, au contraire, elles se rapprochent pour la pho-

nation, la tumeur, de moments à autres, se trouve être pincée entre les bords libres des deux cordes inférieures. En raison de sa situation, de sa coloration, de sa consistance apparente, cette tumeur nous paraît être de nature papillaire.

Peu familiarisé alors avec le maniement des pinces laryngiennes, nous proposons à M. A... la destruction de son polype par des cautérisations faites avec le nitrate d'argent, persuadé que la destruction de son polype ramènera la voix à son timbre naturel. M. Moura-Bourouillou, à qui nous montrons toutes les particularités que nous venons de noter plus haut, est entièrement de notre avis.

Après sept cautérisations successives rendues très-difficiles par la sensibilité excessive du malade, M. A... recouvre un volume de voix dont il se déclare satisfait, et, bien que la tumeur existât encore, quoique diminuée de volume, il cesse de venir à notre consultation. Nous ne l'avons pas revu depuis.

Observation IX.

Polype papillaire situé sur le milieu du bord libre de la corde vocale droite, de la grosseur d'un grain d'orge, rouge brun. — Aphonie presque complète. — Destruction du polype à l'aide des pinces et des cautérisations avec le nitrate d'argent. — Accès de suffocation violents pendant les cautérisations. — Guérison.—Retour absolu de la voix.—Le malade, artiste, reprend sa carrière interrompue. — Opération en 1863. — Guérison maintenue radicale en 1869.

Le 4 mars 1863, M. Caillat, artiste au théâtre des Bouffes-Parisiens, nous consulte pour une extinction de voix presque complète qui est survenue graduellement, depuis un an environ. Il a essayé toutes les médications généralement employées contre les laryngites. On a cru à de la syphilis, à de la tuberculose, à une laryngite catarrhale et dirigé le traitement contre ces diverses diathèses, sans avoir pu modifier la marche toujours croissante de la maladie.

Le malade, âgé d'une quarantaine d'années, paraît encore très-jeune, d'une constitution vigoureuse, un peu sanguin. Il n'a jamais été atteint de maladie grave. Il donne pour cause de son affection actuelle, les fatigues éprouvées à son théâtre pendant le jour et pendant la soirée. Il était obligé de répéter et de jouer pendant un rhume violent, de faire de grands efforts de voix pour combattre l'enrouement. C'est à la suite de ces cris, comme il le dit, qu'il a senti comme une déchirure, une brûlure dans la glotte. Il a continué à travailler jusqu'au moment où la voix, malgré les plus grands efforts, ne pût plus sortir. Il croit avoir une simple laryngite catarrhale ou granuleuse. Le pharynx est très-rouge,

rempli de granulations; la langue est blanche, le malade se plaint aussi de congestions aux yeux et à la tête et de bourdonnements d'oreilles. Il est fumeur.

Je constate dès le premier examen laryngoscopique qu'il existe, sur le milieu du bord de la corde vocale inférieure droite, un polype de la grosseur et de la forme d'un grain d'orge, à base très-large, non pédiculé, inséré dans le sens de son plus grand diamètre le long de la corde. De couleur rouge foncé, à surface lisse et brillante, ce polype est soulevé et abaissé alternativement pendant les mouvements d'expiration et d'inspiration, et se trouve pincé au niveau de sa base entre les lèvres de la glotte. D'autres fois, au contraire, il s'interpose en entier. Dans le premier cas, le malade émet encore un son très-rauque et ne s'entendant qu'à une petite distance; dans le second cas, il ne sort plus aucun son. Aussi, par instinct, M. Caillat, avant de parler, fait-il toujours des efforts de toux pour chasser son polype au-dessus des cordes vocales. Cependant il n'a aucune conscience de la présence de ce corps étranger; il n'éprouve ni toux quinteuse, ni suffocations, ni envies de cracher; il ne fait que hemmer fréquemment. Il est très-difficile, à ce premier examen, de voir nettement tous les détails de ce polype, car la langue de M. Caillat, très-épaisse, toujours en mouvement, sort difficilement de la bouche, et le voile du palais est très-abaissé.

La paroi postérieure du pharynx, au lieu d'être aplatie, est arrondie en forme d'ellipse et située très-profondément.

Cependant je parviens à constater que les cordes vocales inférieures sont blanches, nacrées et animées de mouvements normaux. La muqueuse du vestibule laryngien est très-hypérémiée.

J'ordonne à M. Caillat de ne plus fumer, de ne plus essayer de parler; un régime très-doux, quelques dérivatifs à la peau, des purgatifs légers, et des gargarismes au tannin. Sous l'influence de cette médication l'irritation pharyngo-laryngienne disparaît, et l'on voit que le polype seul est cause de l'aphonie.

Les 10, 11, 13, 14 mars, j'habitue le malade au contact du laryngoscope, et je lui apprends à tenir sa langue abaissée pendant l'émission de la voyelle *è*.

Tous les jours, jusqu'au 5 avril, j'introduis dans le larynx une tige de fer à extrémité mousse pour habituer M. Caillat au contact des pinces.

Le malade supporte très-difficilement ce contact.

Pendant ce temps je fais construire, par M. Mathieu, un polypotôme, ressemblant par son mécanisme à un petit amygdalotôme (fig. 91).

Jusqu'au 20 avril, j'essaye en vain de couper le polype à travers l'anneau de l'instrument. Je n'arrive que deux ou trois fois à ébarber la partie libre de la tumeur. Je renonce alors à ce mode opératoire, et je broie le polype tout en en arrachant des parcelles entre les mors de ma pince laryngienne.

A huit jours d'intervalle, trois fois de suite, je cautérise vigoureusement la surface déchirée et saignante du polype avec la pierre infernale, au moyen de mon porte-caustique laryngien.

Trois fois le malade faillit être asphyxié, suivant son expression, et dans une lettre où il me remercie de l'avoir complétement guéri et rendu à sa carrière, il me rappelle qu'à la dernière cautérisation je n'eus que le temps d'ouvrir la fenêtre pour lui donner de l'air, « il était étouffé ». Je partis, m'écrit-il, de chez vous rue de Richelieu, comme un fou et marchai à l'aventure. Ce n'est qu'au boulevard Malesherbes que je retrouvai connaissance. Pendant huit jours je ne pus manger que des potages. Peu à peu la voix revint, enfin au mois de juin j'étais parfaitement guéri.

Cette dernière cautérisation eut lieu le 8 mai. Je revois le malade le 12, je constate une violente inflammation de tout le vestibule laryngien, une rougeur foncée des cordes vocales inférieures ; à la place du polype, une tuméfaction blanchâtre couverte de pus. Les jours suivants l'inflammation disparaît peu à peu, la voix s'éclaircit de jour en jour, et enfin le 10 juin je constate que tout le bord libre de la corde vocale droite est complétement dégagé, et qu'il ne reste plus qu'une légère élevure à l'endroit où siégeait le polype. M. Caillat reprend ses fonctions au théâtre des Bouffes, et quelques mois après il peut chanter et est engagé au théâtre des Folies-Marigny, où il chante l'opérette. Depuis, il a quitté ce théâtre pour les Folies-Bergères, où aujourd'hui il a un service actif.

Observation X.

Polype gros comme une petite noisette, de couleur mélanique, variqueux, situé sur la paroi antérieure de la trachée, et, d'après les symptômes, datant de plusieurs années. — Altération peu marquée de la voix, gêne très-grande de la respiration. — Le malade refuse toute espèce d'opération.

M. Butin, demeurant à Paris, nous consulte le 23 mars 1863, pour une gêne considérable de la respiration, dont il place la cause au niveau du cartilage cricoïde.

Depuis trois ans environ il s'aperçoit qu'il éprouve de la difficulté à parler à très-haute voix, qu'il est essoufflé au bout de quelques minutes de marche rapide, et qu'il ne peut monter des escaliers sans être atteint de cornage.

La constitution paraît bonne. Il est maigre, grand, cheveux bruns, âgé de quarante ans environ, n'accuse aucun antécédent diathésique. L'examen de la poitrine ne révèle rien de notable, si ce n'est un bruit rude, râpeux, dont le maximum s'entend au niveau de la fourchette sternale. En appliquant le stéthoscope sur la trachée et le larynx, on per-

çoit le maximum d'intensité de ce bruit au niveau du cartilage cricoïde. Le malade ne s'affecte point de son état, il croit simplement être un peu asthmatique. Il ne suit que quelques petits traitements insignifiants.

Je l'examine au laryngoscope, et séance tenante je constate que la glotte est parfaitement saine, sauf une légère rougeur du bord libre des cordes vocales inférieures, mais en faisant ouvrir largement la glotte à l'aide d'une grande inspiration, j'aperçois dans la trachée une tumeur mûriforme de couleur rouge brun, d'apparence mélanique sur la paroi antérieure. Après avoir examiné très-longuement cette tumeur, je parviens à la voir dans tous ses détails; elle est insérée à une certaine distance de la face inférieure des cordes vocales inférieures au niveau du cartilage cricoïde. Elle a le volume d'une noisette et est mamelonnée comme une mûre. Elle est immobile pendant les mouvements de phonation et de respiration. Elle suit au contraire tous les mouvements imprimés au cartilage cricoïde et n'est animée d'aucun autre mouvement que ceux transmis par ce cartilage.

Il était donc évident que cette tumeur était la cause de tous les phénomènes éprouvés par le malade à qui j'en proposai la destruction, soit par des caustiques, soit par des incisions, soit par arrachement. Le malade me pria de le laisser réfléchir à cette opération. Je ne le revis plus que deux fois. Il me demanda si je ne redoutais pas une hémorrhagie. Je lui avouai que c'était là ma crainte; il ne voulut alors se résoudre à aucune tentative d'opération.

Je le revis un mois après, il ne voulut même pas consentir à me laisser toucher sa tumeur trachéale avec une simple tige de fer mousse et recourbée. Je ne le revis plus.

Remarques.—J'ai regretté de n'avoir point examiné le malade à la lumière de Drummond ou à la lumière solaire, car la transparence de la trachée et de ses cerceaux obtenue par ces éclairages nous eût fourni de précieux renseignements sur le point d'implantation et sur le volume exact de la tumeur. On sait combien sont précieux ces modes d'éclairage dans le diagnostic des rétrécissements ou des tumeurs de la trachée.

Aujourd'hui, si j'avais à faire cette opération, je donnerais la préférence à la galvanocaustie qui nous a si bien réussi dans des cas semblables, et entre autres sur MM. Lee Childe, atteint d'une tumeur mélanique de la gouttière pharyngienne droite, que nous avons opérée en présence des docteurs Marion Sims et sir Oliffe. Cette observation avec tous ses détails est relatée à

la fin de notre clinique (obs. 301), et le dessin en est reproduit dans l'atlas, pl. XIII, fig. 3 avant l'opération et fig. 3 *bis* après guérison.

Si, malgré la galvanocaustie, il s'était produit une hémorrhagie inquiétante, nous aurions fait des applications de perchlorure de fer qui nous ont toujours réussi comme hémostatique dans les cas d'écoulement sanguin du larynx ou de la trachée. Nous aurions même eu recours aux inhalations d'eau froide étendue de perchlorure de fer, d'après la méthode de notre savant ami et assidu auditeur et confrère M. Libermann, médecin de l'hôpital du Gros-Caillou.

Notre confrère a arrêté très-souvent par ce moyen des hémoptysies très-abondantes chez des tuberculeux, soit à son hôpital, soit à la Charité, dans le service de M. Bouillaud, avec le concours du docteur Cornil, alors chef de clinique. Si nous n'avons pas beaucoup insisté au commencement de l'année 1863 auprès de M. Butin pour pratiquer l'opération, c'est que nous redoutions, ainsi que nous l'avons dit, l'hémorrhagie trachéale, et que nous n'étions pas encore familiarisé avec la galvanocaustie laryngienne et les moyens d'arrêter localement l'écoulement de sang.

Nous n'avons pas su ce qu'est devenu le malade. S'il n'a pas subi d'opération il est à craindre que la tumeur ait continué à se développer au point d'amener la suffocation.

Observation XI.

Polype papillaire rouge, de la grosseur d'un petit pois, situé sur la corde vocale inférieure droite. — Dysphonie très-prononcée, remontant à six ans. — La malade ne s'est pas soumise à l'opération.

Mme D..., bijoutière au Palais-Royal, me consulte le 31 mai avec son médecin, mon savant ami M. le docteur Ferréol, médecin des hôpitaux de Paris. Elle est atteinte, depuis six ans, d'un enrouement qui a augmenté lentement et graduellement. Elle est d'une bonne constitution, n'a jamais eu de maladie grave, ne se plaint d'aucun

organe, ne souffre pas de la gorge si ce n'est lorsqu'elle a fait des efforts de voix un peu prolongés; alors elle a des piccotements dans la glotte sans pouvoir en préciser exactement le siége. Nous examinons la malade au laryngoscope, et nous constatons avec M. le docteur Ferréol la présence d'un petit polype muqueux, rouge, situé sur le bord libre de la corde vocale inférieure droite, près de l'angle de réunion des cordes inférieures, ce qui explique la dysphonie si prononcée de Mme D..., bien que la tumeur laryngienne égale à peine le volume d'un petit pois. Il est évident que c'est la position même de cette végétation qui occasionne un si grand trouble de la fonction vocale, car si elle était située plus près du cartilage aryténoïde, elle altérerait à peine le son de la voix, mais d'un autre côté elle amènerait des quintes violentes de toux et probablement des suffocations. Il en serait de même si le polype, situé plus près de l'angle vocal, venait toucher la muqueuse épiglottique.

Nous proposons à Mme D... la destruction de ce polype à l'aide de mes pinces, d'accord en cela avec le docteur Ferréol. Mais pour des raisons que j'ignore je n'ai plus revu la malade depuis.

Observation XII.

Polype muqueux gros comme une lentille, situé sur la corde vocale inférieure gauche à quelques millimètres de son insertion au cartilage aryténoïde. — Enrouement datant de sept ans. — Destruction de la tumeur par broiement et cautérisations; guérison en cinq jours.

Le 20 avril 1863, le professeur Grisolle me prie d'examiner le larynx de M. Dubois (de Vannes), dans les termes suivants :

« Mon cher confrère,

» Je vous adresse un monsieur de Vannes qui m'est recommandé par » un de mes anciens élèves, le docteur Mauricet. Il vous dira qu'il a très- » souvent une expuition sanglante, que sa voix s'enroue et qu'il a une » sensation de brûlure ou d'écorchure à la partie supérieure du larynx.

» Le malade, le médecin traitant et le consultant désirent que vous » exploriez ce larynx.

» Tout à vous,

Grisolle. »

Avant de procéder à l'examen laryngoscopique, j'interroge le malade sur ses antécédents.

M. Dubois est un homme d'une constitution vigoureuse, un peu sanguine, âgé de trente-six ans, négociant en vins, obligé par son com-

merce de beaucoup parler, de s'exposer à des refroidissements subits et d'irriter le palais par la dégustation fréquente des vins et des liqueurs. Diathèse herpétique, dartres farineuses légères à la figure et au scrotum, hémorrhoïdes qui ont disparu en 1859, et qui dataient presque de l'enfance. Elles avaient du reste toujours peu saigné. Pas de constipation. Rhumatisme douloureux le long de la cuisse gauche, dans l'épaule droite et dans le coude du même côté.

Pas d'antécédents spécifiques, toutes les fonctions s'accomplissent bien, il ne se plaint que d'une sécheresse excessive de la langue et de la gorge.

Il ne fume plus, à cause d'une pituite intense qui le faisait cracher tous les matins depuis plusieurs années.

M. Dubois a commencé à souffrir du larynx en 1855. Depuis cette époque il a vu souvent des petits filets de sang dans ses crachats. Lorsqu'il a beaucoup parlé, et surtout quand il rit, il éprouve, dit-il, la sensation d'un nœud le long de la corde vocale gauche. Il n'éprouve pas de besoin de tousser et n'a pas la sensation de corps étranger dans la glotte, mais seulement il ressent de la roideur, de la chaleur dans la moitié gauche du larynx.

Il est très-affecté de cette douleur et des filets de sang. Il se croit menacé de maladie de poitrine ou de phthisie laryngée. Son moral est très-atteint, et il a rendu tout le monde très-inquiet autour de lui. Cependant, ni mon très-honorable ami le docteur Mauricet, son médecin à Vannes, ni le professeur Grisolle n'ont trouvé, soit à l'auscultation, soit à la percussion, de signes indiquant la plus petite lésion bronchique ou pulmonaire.

M. le docteur Mauricet avait institué le traitement suivant en 1859 : frictions d'huile de croton au devant du cou, applications de sangsues à l'anus, repos dans la chambre, silence absolu, sirop de lactucarium, perchlorure de fer en solution, pilules de tannin, pilules d'ergotine.

Sous l'influence de cette médication les crachats sanguinolents ont beaucoup diminué, mais l'enrouement et la douleur localisée à gauche ont toujours persisté.

J'examine la poitrine avec le plus grand soin et je ne trouve rien à noter ni aux poumons, ni aux bronches, ni au cœur. Je pratique l'examen laryngoscopique et je découvre la cause de l'enrouement persistant et des petites expuitions sanguines.

M. Dubois est, en effet, enroué depuis huit ans, et il est décidé à se laisser faire n'importe quelle opération, pourvu que la voix revienne.

Je ne décrirai point l'état de la langue et du pharynx qui sont rouges, enflammés, granuleux, afin d'arriver plus promptement à l'examen laryngoscopique.

Je constate que l'épiglotte, rouge, enflammée, est très-abaissée. J'éprouve un peu de difficulté à faire prononcer la voyelle *é* aiguë au

malade qui prétend ne pouvoir le faire. Je lui réponds que s'il donnait ce son d'une façon claire, il n'aurait pas besoin de nos soins, et je le prie de faire tous ses efforts pour essayer de donner cette note, afin de mettre la glotte et le larynx dans la seule position favorable à l'éclairage laryngoscopique.

Pendant les efforts du malade je parviens à distinguer toute la glotte. Les cordes vocales supérieures sont saines, un peu congestionnées cependant; les cordes vocales inférieures sont à l'état normal, c'est-à-dire blanches et bien tendues, mais un peu mates au lieu d'être nacrées, et la corde gauche présente sur sa face supérieure en arrière, près de son attache aryténoïdienne, un petit polype muqueux rouge, mamelonné, de la grosseur d'une lentille, paraissant sortir du ventricule accolé à la corde et dépassant le bord libre de la corde d'implantation, de façon à être pincé entre les lèvres de la glotte pendant les efforts de phonation. Cette petite tumeur, d'apparence très-vasculaire, présente quelques petits points ecchymotiques noirâtres à sa surface.

Je propose au malade la destruction de cette végétation polypeuse par arrachement et par cautérisations, mais je désire, avant toute tentative, montrer son larynx au professeur Grisolle. Le 21 avril, je montre à notre très-savant et très-regretté maître les particularités décrites plus haut. Il est d'avis que la tumeur glottique est la seule cause de tous les désordres accusés par le malade, et qu'il faut procéder à sa destruction. Ce jour même, je pratique une cautérisation énergique au nitrate d'argent avec un porte-caustique convenablement recourbé. Le 22 au matin, le malade avoue qu'il a ressenti la brûlure pendant deux heures au moins, qu'il a été obligé de beaucoup cracher; sa voix est plus couverte et la gêne dont il se plaignait a un peu augmenté.

Je constate que la corde vocale d'implantation du polype est rouge dans sa moitié postérieure, que le polype est beaucoup plus rouge. J'ordonne un traitement très-émollient, et pratique une deuxième cautérisation le soir même.

Le 23, sensation vive de brûlure, enrouement très-considérable.

Les 24 et 25, nouvelles cautérisations plus légères que les précédentes.

Le polype est diminué de moitié; il s'est flétri sous l'influence des cautérisations, et ne dépasse plus le bord libre de la corde; la voix est moins rauque.

Le 26, à midi, je montre au professeur Grisolle l'heureux résultat de nos applications caustiques, et j'en pratique une nouvelle sous ses yeux.

Le 28, M. Dubois a presque recouvré son timbre de voix normal, je fais un attouchement très-léger le matin et le soir à huit heures. Je montre encore à M. Grisolle ce qui reste de la végétation polypeuse, qui est réduite aux trois quarts de son volume primitif.

Le malade satisfait du retour relatif de sa voix, et pressé de retourner à ses affaires, nous quitte le 30 au matin, très-rassuré sur son affection et plein d'espoir dans sa guérison.

Quelques jours après, dans une lettre de remercîments, il m'écrivit qu'il n'éprouvait plus qu'une piqûre insignifiante, de temps en temps, à l'endroit où se trouvait le mal, et que sa voix était très-bonne.

Remarques. — Si je n'ai pas employé ici mes pinces à broiement, c'est que j'étais alors peu familiarisé avec cette opération, et que le malade préférait de beaucoup la brûlure à l'arrachement. Ce qui a rendu les cautérisations relativement faciles, c'est la position très-favorable et malheureusement si rare de la végétation, car nous verrons que sur les 300 polypes glottiques que nous avons observés, 3 seulement siégeaient aussi près du cartilage aryténoïde, tandis que presque tous les autres siégeaient, au contraire, auprès de l'angle de réunion des cordes vocales, c'est-à-dire en avant, sous l'épiglotte. Il est aussi à noter que M. Dubois supportait très-facilement et avec grand courage le contact de la pierre infernale.

C'est à peine s'il éprouvait quelques petits accès de suffocation pendant une demi-heure.

Nous avons depuis étudié la cause de la tolérance plus ou moins grande apportée par les malades, au contact des caustiques dans le larynx, et nous avons trouvé la raison dans les considérations suivantes : Si l'on introduit une éponge, par exemple, dans la glotte pendant le temps de l'inspiration, le malade est pris immédiatement d'une violente suffocation avec étranglement et bruit de sifflement, c'est-à-dire qu'il est pris d'un spasme de la glotte avec une inspiration prolongée, rapprochement convulsif des cordes inférieures, et impossibilité de les écarter. Il semble qu'il va mourir étouffé, il court à la fenêtre, faisant des signaux désespérés pour avoir de l'air, car il lui est impossible de prononcer aucune parole, sinon d'une voix de chuchotement qui fait à peine entendre le mot : j'étouffe.

Pour faire cesser cette scène douloureuse, il faut conjurer le malade de tousser, de chasser l'air de la poitrine, et immédiate-

ment tout rentre dans l'ordre. Sinon, ce qui m'a toujours réussi, c'est de forcer le malade à boire un peu d'eau fraîche. Pendant l'acte de déglutition du liquide, l'ordre renaît dans les muscles de la glotte et le malade reprend haleine.

Si au contraire on introduit l'éponge pendant le temps de l'expiration, c'est-à-dire pendant la phonation, le malade éprouve bien quelques envies de tousser, mais il n'est pas pris de suffocation, et même après quelques attouchements pratiqués selon la règle, pendant l'expiration, le malade finit par supporter l'introduction de l'éponge sans quintes de toux.

Observation XIII.

Polype très-volumineux, datant de huit ans, occupant toute la région sus-glottique, de nature fibreuse, gros comme une noix, moulé pour ainsi dire sur les parois du vestibule laryngien.—Aphonie complète.—Menaces imminentes de mort par suffocation. — Insomnies continuelles depuis trois semaines.—Impossibilité de respirer autrement que la tête fortement inclinée en avant, le front appuyé sur un meuble. — Destruction de cette masse polypeuse à l'aide de mes pinces. — A la suite d'arrachements répétés, on constate que le polype n'a qu'un seul pédicule inséré près de l'angle rentrant du cartilage thyroïde, à droite, entre la corde inférieure et la corde supérieure droites. — Destruction du pédicule par arrachement et par cautérisation. — Retour complet de la voix et de la respiration, trois mois après ma première tentative d'opération.

Mme Bonnefoy, limonadière à Meaux, âgée de cinquante ans, d'une vigoureuse constitution, vient à Enghien vers le 10 avril 1864, pour s'y faire soigner d'une extinction de voix complète avec gêne extrême de la respiration. Elle consulte l'inspecteur de cette station qui, après l'avoir examinée au laryngoscope, lui déclare qu'elle n'a qu'une rougeur vive de l'entrée du larynx.

Il ordonne des inhalations et deux verres d'eau par jour à la source du Roi.

Au bout de onze jours la malade, sentant la respiration lui manquer de plus en plus, vient me trouver à ma consultation d'Enghien, le matin, le 21 avril, sur les conseils de son médecin, M. le docteur Charpentier (de Meaux). Je constate, au premier examen laryngoscopique, à l'aide d'un simple éclairage lenticulaire, la présence d'une énorme tumeur du volume d'une noix, obstruant l'entrée de l'air quand la malade tient la tête droite. Elle est obligée, pour pouvoir respirer un peu

d'abaisser fortement la tête, de l'appuyer sur une table, de tousser violemment, comme si elle voulait chasser du larynx un corps étranger. Pendant ces mouvements de toux on entend un bruit d'explosion semblable à celui que produirait une soupape violemment soulevée. Mme Bonnefoy est tout à fait aphone; son mari nous raconte que depuis huit ans elle a commencé à être enrouée, mais que c'est surtout depuis deux ans que l'enrouement et la dyspnée ont fait de grands progrès.

Inutile d'énumérer ici tous les traitements les plus variés employés. La malade n'est point gênée dans l'acte de la déglution, ce qui s'explique très-bien par l'examen des parties, puisque la muqueuse aryténoïdienne, et l'entrée de l'œsophage sont libres. Elle est forcée pendant le repas, à chaque instant, de baisser la tête pour reprendre haleine; elle n'avale pas de travers; elle a perdu l'appétit depuis un mois; elle ne dort plus dans son lit depuis trois; elle repose dans un fauteuil, la tête en avant, appuyée sur des oreillers, et lorsqu'elle s'assoupit trop longtemps les parents effrayés et une religieuse de garde la réveillent de force, dans la crainte de la voir s'asphyxier complétement. Mme Bonnefoy n'a jamais craché de sang, ne se plaint d'aucun autre organe, pas d'antécédents spécifiques; légères laryngites dues à la présence de ce corps étranger. Il est donc évident que les désordres effroyables apportés à la respiration, au sommeil et à la phonation sont dus à l'énorme tumeur qui bouche l'entrée du larynx.

Cette tumeur, grosse comme une noix, se trouve moulée par sa face supérieure sur la base de l'épiglotte, sur les replis ary-épiglottiques, et sur les cartilages aryténoïdes. Elle est bosselée, arrondie, granuleuse, et présente en plusieurs endroits des petits renflements blancs, roses, rouges et quelques-uns violacés; elle affecte la forme d'une grosse framboise qui ne serait pas encore mûre.

Lorsque par un mouvement d'expiration brusque la malade rejette la tumeur en avant, on aperçoit une portion de la moitié postérieure de la tumeur.

On voit qu'elle n'est adhérente dans aucun point de cette étendue, et je constate qu'elle est assez volumineuse pour atteindre jusqu'à la surface supérieure des vraies cordes. Je rassure la malade après cet examen détaillé, en lui affirmant que l'extraction de ce polype ramènera tout dans l'ordre. Je lui propose de quitter Enghien pour venir à Paris, où je pourrai plus facilement faire des tentatives d'extraction, répétées plusieurs fois par jour. Je lui ordonne un traitement antiphlogistique et dérivatif afin d'éteindre l'inflammation laryngienne concomitante à la présence du polype.

Elle me demande de consulter son médecin avant de se livrer à l'opération. Je lui fais remarquer qu'il faut se hâter, car j'ai la ferme opinion que si la tumeur n'est pas arrachée d'ici un mois, ou que si l'on ne fait pas la trachéotomie, elle sera étouffée dans ce laps de temps.

Elle revient me voir à Paris, le 9 mai, bien décidée à subir tout ce que nous croirons urgent de faire. J'introduis ma pince, mais sans pouvoir saisir le polype, à cause de la suffocation produite par son contact. Le 10 mai je montre au docteur Charpentier tous les détails décrits plus haut. Il excite la malade à supporter patiemment la présence de la pince dans le larynx.

A la troisième tentative, je suis assez heureux pour ramener entre les mors de l'instrument une portion de polype grosse comme un petit haricot. La surface d'arrachement saigne très-peu pendant quelques instants, et aussitôt l'écoulement de sang arrêté la malade trouve qu'elle respire déjà mieux. En examinant le larynx, nous voyons avec le docteur Charpentier que la portion arrachée correspond à la partie postérieure du polype. Notre très-honorable confrère ne doute pas qu'après des arrachements successifs je ne parvienne à débarrasser complétement Mme Bonnefoy de sa tumeur, sans être obligé d'avoir recours soit à la trachéotomie pour parer aux accidents immédiats de suffocation, soit à la thyrotomie, soit à l'incision de la membrane hyo-thyroïdienne pour extraire la tumeur par ces voies artificielles.

Je suis convaincu qu'on peut toujours arriver à la destruction des polypes intra-laryngiens par les voies naturelles qui nous offrent une si large ouverture. Si l'on songe à tous les désordres, à toutes les conséquences graves qu'amène la section sous-hyoïdienne ou thyroïdienne, si l'on compare la très-petite ouverture obtenue par ces opérations à l'ouverture des voies naturelles, on donnera toujours la préférence à l'enlèvement de la tumeur par la bouche, seulement il faut au chirurgien une habileté beaucoup plus grande, une main beaucoup plus sûre et plus exercée pour faire cette opération que par l'ouverture pratiquée au devant du cou.

Il faut aussi que le chirurgien varie le mode opératoire; tantôt il devra détruire par arrachement, tantôt par écrasement à l'aide de serre-nœuds ou d'écraseurs linéaires, tantôt avec la galvanocaustie, couteau ou anse du docteur Voltolini (de Breslau). On devra tour à tour essayer tous ces moyens avant de se résoudre à pratiquer une voie artificielle, que je ne comprends, pour ma part, que lorsqu'il s'agit de parer à une suffocation menaçante, et dans ce cas encore je donne toujours la

préférence à la trachéotomie, qui me permet ensuite d'introduire par la bouche, dans le larynx, les instruments les plus gênants et les plus gros, qui se trouvent supportés naturellement par le malade, puisque la respiration n'en n'est plus gênée, car elle se fait par la canule trachéale.

Les jours suivants, deux, trois et quatre fois par jour j'attaque la tumeur de Mme Bonnefoy avec mes pinces; tantôt je comprime une portion de la tumeur, sans pouvoir en arracher; tantôt il m'arrive de pincer les parties avoisantes, ce qui amène une vive douleur. Lorsque je ne fais que de presser le polype entre les mors de ma pince, la malade n'éprouve aucune sensation douloureuse, mais si, en même temps que le polype, je pince une partie saine, j'en suis immédiatement averti par une expression de douleur sur la figure de la malade.

Je regarde ce signe comme étant très-important dans l'opération des tumeurs laryngiennes. Le chirurgien, averti par le malade lui-même, devra immédiatement ouvrir les pinces, afin de ne pas arracher de portions saines. Que si, au contraire, en comprimant fortement la partie saisie et en la tirant à lui, il n'éveille aucune sensation de douleur, il peut arracher sans crainte de commettre de désordres, et ramènera ainsi, soit le polype entier, soit une portion importante.

Jusqu'au 21 mai je me sers à plusieurs reprises de l'éclairage solaire qui me permet de mieux voir le fonctionnement des pinces dans la cavité laryngienne.

Le 21 mai Mme Bonnefoy est débarrassée de plus de la moitié de sa tumeur qui offre une surface déchiquetée, saignante et suppurante.

La malade, qui commence à donner des sons rauques, se plaint de cuissons dans la gorge et d'un goût salé de pus dans la bouche. Elle dort très-bien, n'est plus obligée de baisser la tête pour respirer, et n'a plus d'accès de suffocation. La tumeur est devenue plus mobile. Elle n'est plus enclavée dans la région sus-glottique; elle est soulevée fortement contre l'épiglotte et laisse voir les cordes inférieures qui sont rouges, longues et larges sans aucune lésion.

Cependant je ne puis encore voir que leur moitié postérieure, car la tumeur recouvre encore la moitié antérieure.

Les 23, 24, 25, 26, 27, 28, 30, 31 mai, le 1er juin, je continue jusqu'à la destruction complète de la tumeur par arrachements successifs.

Le 1er juin il n'en reste plus qu'une partie grosse comme un petit pois; j'aperçois alors la glotte dans toute son étendue. Je constate que les cordes vocales inférieures sont complétement libres; que le pédicule de la tumeur détruite est inséré dans un seul point, presque dans l'angle du cartilage thyroïde, sur le bord ventriculaire de la corde vocale inférieure droite, c'est-à-dire entre cette corde et la corde supérieure du même côté. La voix est encore très-rauque, quoique non pénible; la respiration est revenue à l'état normal. Je conseille à la malade de retourner à Meaux se reposer pendant quelque temps, afin d'éteindre l'inflammation traumatique du larynx, causée par les opérations répétées qu'elle vient de subir sans relâche. Le docteur Charpentier constate qu'il ne reste plus que le pédicule dont nous avons parlé plus haut.

Les morceaux de tumeur examinés au microscope nous ont offert les caractères si bien tranchés des fibromes. Nous sommes donc en droit d'affirmer la nature bénigne de la maladie et de rassurer la malade sur la récidive, surtout en considérant que la tumeur était monopédiculée.

Le 28 juin Mme Bonnefoy revient de Meaux très-satisfaite de sa voix, qui est très-pure et solide. Les cordes vocales sont redevenues blanches, le pédicule du polype est de couleur rosée et transparent, ressemblant à un petit kyste. Sa largeur d'implantation peut être évaluée à la surface d'une petite lentille. J'essaye de l'arracher avec la pince, mais la proximité de l'épiglotte si sensible au contact des corps étrangers m'offre toujours un grand obstacle à cause des suffocations et des quintes de toux qu'elle éveille à chaque contact.

Je cautérise le pédicule à l'aide de mon porte-caustique au nitrate d'argent solide, ce qui détermine une vive douleur et une violente suffocation. Les 29 et 30 juin même opération. Le 2 juillet, cautérisation énergique avant le départ de la malade pour Meaux. Pendant ces cautérisations, la voie s'enroue par suite de l'inflammation consécutive.

Le 2 août nouvelle cautérisation, le 5 je cesse toute opération devant le résultat si complet et si satisfaisant constaté par la malade et par son médecin. La voix est très-pure, très-nette, la respiration normale, et le pédicule de la tumeur est réduit à un si petit volume qu'il ne gêne pas plus les fonctions du larynx que s'il n'existait point. La malade repart guérie à Meaux. Le 8 septembre, le docteur Charpentier vient me consulter à Paris, pour son père, et m'annonce que Mme Bonnefoy jouit de l'état de santé le plus satisfaisant.

Cependant les 13, 14 et 15 septembre je pratique quelques cautérisations rapides au nitrate d'argent sur le pédicule, afin d'empêcher la répullulation. Les 17, 18, 19 et 20 octobre, même opération. Le 19 décembre je trouve le larynx en si bon état, et ses fonctions si bien revenues à l'état normal, que je m'abstiens d'y toucher.

Je l'engage à revenir me voir une fois ou deux par an, surtout si la voix s'altérait à nouveau. Le 18 mai 1865 la voix est toujours restée très-

claire et très-nette; le sommeil et l'appétit sont très-bons et la malade a pris un embonpoint considérable, à la suite duquel elle est atteinte d'un peu d'essoufflement et d'oppression communs chez les personnes adipeuses.

A l'examen laryngoscopique il n'existe plus qu'une très-petite excroissance pédiculaire, grosse comme le point d'attache d'une moule à sa coquille, transparente, opaline, aplatie, logée entre les cordes supérieures et inférieures droites, adhérente à la face supérieure ventriculaire de la corde inférieure droite, tout à fait dans l'angle du cartilage thyroïde. Elle est complétement immobile par elle-même, et suit exactement les mouvements de la glotte sans altérer nullement la qualité du son. Je revois la malade le 1er mai 1866; même état du larynx. Le 6 septembre, le vestige du pédicule a encore diminué et est devenu rose, de la même couleur que la muqueuse ventriculaire, de façon à se confondre avec elle et à demander l'examen le plus attentif pour être reconnu.

Le 30 janvier 1867, même état, le pédicule s'est aplati, la voix est très-solide.

Le 12 juillet de la même année, je constate que le pédicule existe toujours, et malgré sa persistance, ayant revu souvent la malade, et encore cette année au mois de mars, et ayant constaté que sa santé et sa voix sont aussi bonnes que possible, je puis considérer la guérison de Mme Bonnefoy comme complète.

Observation XIV.

Polypes situés vis-à-vis l'un de l'autre sur le milieu des cordes vocales inférieures au niveau de leurs bords libres. — Le malade a été examiné deux fois et est parti pour Gênes, son pays natal, avec l'intention de s'y faire opérer.

M. Corsi, célèbre baryton italien, qui a obtenu de si beaux succès, surtout dans l'opéra de *Rigoletto* qu'il a créé à Paris, est amené, chez moi le 21 juillet 1863, par M. Obin, l'artiste basse si distingué de l'Opéra.

Depuis deux ans M. Corsi s'apercevait que sa voix s'enrouait surtout dans les notes du médium, qu'il était très-fatigué à la fin de la représentation, ce qui l'avait obligé d'interrompre son service. Depuis quelques mois non-seulement la voix de chant est perdue, mais aussi la voix parlée. Il a subi toute espèce de traitement et, bien entendu, l'*homœopathie*, sans aucun résultat.

Je constate une pharyngite granuleuse catarrhale, avec congestion de tout l'isthme du gosier. A l'examen laryngoscopique, je trouve sur le milieu du bord libre des cordes vocales inférieures, exactement en face

l'un de l'autre, deux petits polypes non pédiculés, de la grosseur et de la forme d'un petit pois, de couleur rouge foncé, s'écrasant l'un contre l'autre pendant les mouvements de phonation, de façon à ne plus simuler qu'une seule tumeur.

Pendant l'expiration modérée, ces deux polypes se touchent encore par leur extrémité libre et sont comme agglutinés. Pendant l'inspiration forcée, ils arrivent à se séparer l'un de l'autre, et s'inclinent du côté de la trachée. M. Corsi n'a aucune conscience de ces corps étrangers. Il accuse seulement la sensation de chaleur, de chatouillement et de mucosités dans le larynx, mais sans supposer qu'il existe dans la glotte une tumeur ou une végétation. Il est fort étonné quand je lui montre dans l'autolaryngoscope, ainsi qu'à M. Obin, les deux polypes laryngiens, cause de sa dysphonie. Je lui en propose la destruction, soit avec mes pinces, soit par des cautérisations avec le nitrate d'argent. Je le revois le 22 et le 23 juillet, il m'annonce qu'ayant un frère chirurgien très-habile à Gênes, il a pris la décision de se faire opérer par lui d'après ma méthode. Je ne sais s'il a été opéré, ne l'ayant pas revu depuis.

Observation XV.

Polype muqueux de la corde vocale inférieure gauche. — Enrouement très-prononcé datant de six mois. — Écrasement de la tumeur avec mes pinces, puis cautérisations au nitrate d'argent. — Accident grave arrivé dans une des dernières cautérisations, et causé par un instrument défectueux. — Guérison complète. — Retour de la voix. — Je revois en 1869 la malade que j'avais opérée en 1863. — La guérison s'est maintenue.

Le 8 septembre 1863, Mlle Hildur Carlsson, de Stockholm, belle et grande jeune fille blonde, de vigoureuse constitution, nous est adressée par Trousseau avec le mot suivant : « Mon cher ami, en examinant le » larynx de la personne qui vous remettra ce billet, j'ai aperçu une » vive rougeur, et une végétation (ce me semble) sur la corde vocale » gauche. » A l'examen laryngoscopique, je confirme effectivement le diagnostic de mon très-cher maître. Je constate que toute la corde inférieure gauche est d'un rouge vif qui tranche avec la blancheur nacrée de la corde vocale opposée. Sur cette corde rouge on aperçoit juste au milieu de son bord libre et empiétant sur la face supérieure, près du ventricule, une végétation aplatie de la grosseur d'un petit pois, mamelonnée et d'un rouge brun. Ce polype suit tous les mouvements de la corde, et paraît inséré par toute sa base au bord libre et à la face supérieure de cette corde.

Mlle Carlsson est enrouée très-fortement depuis six mois surtout;

elle occupe une place importante dans une grande maison de commerce de Stockholm; elle ne peut plus remplir ses fonctions, car elle est obligée de parler toute la journée avec le public, et elle ne peut plus se faire entendre que le matin, car bientôt sa voix se couvre au bout de quelques instants de conversation.

Elle est décidée à subir toute espèce d'opération pour recouvrer l'intégrité de l'organe vocal.

Je lui propose d'arracher son polype ou de l'écraser à l'aide d'une nouvelle pince laryngienne que je viens de faire fabriquer par M. Mathieu.

Mlle Carlsson me raconte que Mme Mathieu est sa compatriote, qu'elle ne peut manquer d'avoir confiance dans les instruments sortant de sa maison.

Le 9 septembre, autorisé par Trousseau, je tente d'arracher la végétation avec mes pinces; je ne réussis qu'à contusionner plusieurs fois la corde vocale, sans pouvoir atteindre la végétation. Le 10, mêmes tentatives, même résultat. Le 11, je saisis la tumeur par un petit point de sa surface libre. Il s'écoule quelques gouttelettes de sang, et, lorsque cet écoulement s'est arrêté, je cautérise avec la pierre de nitrate d'argent enfermée dans un porte-caustique de trousse recourbé en forme de cathéter urétral. Ces opérations se font avec grande difficulté, car dès qu'on touche un des points du larynx de Mlle Carlsson, il survient à l'instant même des contractions d'une grande énergie et des suffocations violentes. Le 12, inflammation de tout le vestibule laryngien, enrouement plus prononcé, l'examen laryngoscopique est supporté difficilement.

Le 13, cautérisation directe du polype avec le crayon de nitrate d'argent dans le porte-caustique de trousse. Le spasme produit par l'introduction de cet instrument est si violent et la constriction de la glotte si énergique, que je redoute un instant que mon instrument soit brisé.

Je vois avec effroi en le retirant que la pierre et l'anneau sont partis, arrachés par les convulsions du larynx. Tremblant et très-anxieux, ne sachant où s'étaient logés ces corps étrangers, craignant qu'ils fussent tombés dans la trachée et qu'ils amenassent une suffocation dangereuse, je criai à Mlle Carlsson de tousser, de cracher, de hemmer. Elle me renvoie immédiatement à travers la figure le petit morceau de nitrate d'argent. Grande fut ma joie. Quant à l'anneau, je ne savais encore ce qu'il était devenu.

Pour ne pas effrayer la malade, je ne lui dis pas toute la vérité sur l'accident qui venait de nous arriver. Je cachai bien vite à sa vue mon instrument, pour ne point lui donner de frayeur inutile.

Prenant en particulier la dame qui l'accompagnait, je lui fais part de mes craintes. Je lui dis de m'envoyer chercher immédiatement s'il arrivait des accidents de suffocation. La journée se passe très-bien;

Mlle Carlsson va même le soir au théâtre de l'Opéra-Comique. Le lendemain matin, à huit heures, elle arrive chez moi toute saisie de ce qui lui est arrivé la veille au théâtre. Elle me raconte l'événement suivant :

« J'éternuais depuis un quart d'heure, par suite d'un chatouillement » incessant que j'éprouvais dans la narine gauche. En me mouchant » fortement, je sentis tomber quelque chose dans mon mouchoir, je » saisis l'objet, c'était un petit anneau d'argent. Je vous l'apporte, me » dit-elle, ne sachant comment m'expliquer ce fait. » Je lui avouai ce qui s'était passé la veille, et rejetai pour toujours l'emploi de l'instrument défectueux et dangereux, cause de l'accident.

Je ne saurais trop insister en présence de cet accident qui aurait pu devenir fatal, sur la *nécessité absolue* de *ne se servir* pour ces opérations intra-laryngiennes *que d'instruments extrêmement solides*, et dont *aucune pièce ne puisse être arrachée*, même en tirant fortement. Il est toujours préférable d'avoir un instrument d'une seule pièce, comme les pinces laryngiennes par exemple.

Mais il faut de toute nécessité un instrument composé de plusieurs pièces pour supporter le caustique. J'ai donc cherché et trouvé le porte-pierre laryngien décrit page 109.

Pour la même raison j'ai fait fabriquer des porte-éponges extrêmement solides qui se composent d'une tige de fer convenablement recourbée et terminée à leur extrémité libre par une surface aplatie dont les bords sont taillés en dents de scie, et dont les deux faces sont percées de trois trous destinés à laisser passer le fil qui maintient l'éponge fortement serrée contre toute la surface aplatie de l'instrument. Pour plus de sûreté encore, je taille l'éponge en forme de petite molaire à deux racines; ces deux racines serrées par le fil sur les dents de scie de l'instrument sont une condition de solidité absolue.

Cependant j'ai toujours bien soin, avant de porter un de ces instruments dans la glotte, d'essayer chaque fois auparavant son degré de solidité. Cette précaution est aussi indispensable que lorsqu'il s'agit de cathétérisme œsophagien ou uréthral, cas dans lesquels le chirurgien doit toujours s'assurer du degré de solidité des diverses pièces de son instrument.

C'est avec le même scrupule que j'ai fait fabriquer et que j'emploie les instruments propres à électriser les cordes vocales et à porter le cautère galvanique dans la cavité laryngienne. C'est pourquoi aussi je ne me sers plus de polypotomes dont les minces anneaux ne m'inspirent qu'une confiance limitée. On sait combien il est malheureusement fréquent de voir l'anneau d'un amygdalotome se briser pendant une opération faite même avec la plus grande habileté.

Le chirurgien n'oubliera donc jamais qu'il peut voir se briser dans le larynx les instruments offrant en apparence une assez grande résistance, et qu'il ne peut s'entourer de trop de précautions.

J'ai remarqué, en outre, depuis l'accident survenu à Mlle Carlsson, que ces spasmes violents amenés par la cautérisation intra-glottique se produisaient principalement lorsqu'on appliquait le caustique pendant l'inspiration. Que si, au contraire, on pratique la cautérisation pendant l'expiration, il ne survient presque jamais de suffocation. A ce phénomène nous trouvons trois explications principales :

1° *Une cause mécanique.* — Pendant l'inspiration, s'il s'agit d'un liquide caustique, il peut en tomber quelques gouttes dans la trachée, tandis que pendant l'expiration le liquide se trouve naturellement expulsé ;

2° *Une raison physiologique.* — Lorsque l'on touche la muqueuse laryngienne pendant l'inspiration, il se produit, en général, un rapprochement brusque de toutes les parties de la glotte avec une inspiration sifflante, saccadée et prolongée. Plus le malade veut faire entrer d'air dans la poitrine, plus le mouvement convulsif qui rapproche les lèvres de la glotte s'accentue, et l'on verrait bientôt arriver la syncope si l'on ne forçait pas le malade à tousser, à faire au contraire des mouvements d'expiration, à *hemmer* ou à boire une gorgée d'eau. C'est alors seulement que l'ordre physiologique se rétablit ;

3° *Une cause anatomique.* — Nous la trouvons dans la disposition des cils vibratiles que la nature a placés en guise de sentinelles dans le vestibule laryngien. Pendant l'inspiration on les touche, si je peux me servir de cette expression, à rebrousse-poils, et l'on excite la même irritation que celle produite par l'introduction brusque de la poussière pendant l'inspiration. C'est même là ce qui excite si malencontreusement la toux lorsqu'on se sert d'un pulvérisateur. C'est ce que nous voyons se produire dans nos salles d'inhalations d'Enghien pendant les premières séances. Il faut au malade une certaine habitude. Il doit, pour arriver à la tolérance de cette médication pendant les premiers jours, ne faire que des inspirations légères. Malgré ces précautions, il est des malades qui ne peuvent jamais s'habituer aux inhalations trop fines. Ils ne peuvent supporter que les pulvérisations un peu grosses.

Ce fait se produit même sur une muqueuse saine. Je le sais par expérience, car je ne puis prendre des inhalations que devant les appareils qui poudroient l'eau un peu grossièrement.

Quoi qu'il en soit, il reste acquis à la clinique que les cautérisations et les insufflations de poudres médicamenteuses pratiquées pendant l'inspiration amènent en général de violentes suffocations, et que pendant l'expiration elles sont au contraire supportées avec une grande tolérance.

Je cautérise le pédicule du polype de Mlle Carlsson depuis le 14 septembre tous les jours jusqu'au 21 avec une éponge imbibée de nitrate d'argent à parties égales. Les jours suivants, jusqu'au 27, je continue la destruction à l'aide de mon nouveau porte-pierre. Mlle Carlsson me déclare que cet instrument n'amène pas la sensation douloureuse éveillé par l'ancien porte-caustique. Les parois mousses et arrondies du tube qui contient la pierre et la mobilité du crayon ont complétement remédié à ce qu'avait de brutal et de défectueux l'instrument usité jusqu'ici.

Mlle Carlsson repart pour Stockholm dans un état très-satisfaisant. La voix n'est pas encore très-claire, par suite de l'irritation générale du larynx, mais le polype est complétement détruit. Elle m'écrit le 20 octobre « il ne me reste plus aucune sensation de gêne, mais seulement un » léger enrouement qui peut-être se passera avec le temps, et n'étant

» pas chanteuse, le malheur ne sera pas si grand si je reste comme » je suis, dès que vous m'avez dit qu'il n'y a plus de danger. »

L'enrouement à fini par disparaître complétement, et aujourd'hui notre jeune Suédoise a depuis longtemps recouvré toute sa voix.

Observation XVI.

Polype muqueux rouge, gros comme une lentille, inséré par une large base sur le bord libre de la corde vocale inférieure gauche, à 3 millimètres de l'insertion antérieure de la corde. — Enrouement permanent depuis un an, d'abord intermittent pendant deux ans. — Cautérisations répétées au crayon de nitrate d'argent. — Guérison.

Le 14 août 1863, notre très-regretté maître et ami, M. le professeur Trousseau, nous adresse Mme Émilio Rodriguez, de Madrid, avec prière de l'examiner au laryngoscope et de lui dire si je ne vois rien d'anormal dans son larynx. Mme R., âgée de vingt-neuf ans, d'une constitution vigoureuse, cheveux bruns, est atteinte depuis un an d'un enrouement permanent qui a d'abord commencé par être intermittent pendant deux ans. Elle se plaint de chaleur, d'ardeur dans le pharynx, mais surtout dans le larynx avec besoin incessant d'avaler ou de cracher. Mme Rodriguez n'a jamais été malade, toutes ses fonctions s'accomplissent bien. Elle a été soignée jusqu'ici, en Espagne et en France, pour une pharyngo-laryngite catarrhale. Elle tousse peu et est obligée fréquemment de *hemmer*.

A l'examen du pharynx, je constate effectivement les signes d'une pharyngite granuleuse catarrhale.

A l'examen laryngoscopique, on voit que toute la muqueuse du vestibule laryngien est rouge, gonflée, hypérémiée. Il est très-difficile de bien éclairer la glotte, à cause de l'épaisseur de la langue, de la petitesse de la bouche, de l'étroitesse de l'infundibulum pharyngo-laryngien et aussi de l'extrême sensibilité de la muqueuse au contact du miroir. Cependant, après plusieurs tentatives, je parviens à voir les cordes vocales dans toute leur étendue; elles sont très-courtes et minces, d'un blanc nacré qui ressort très-nettement sur le rouge foncé de la muqueuse des cordes supérieures.

La corde gauche présente sur son bord libre, à 3 millimètres de son insertion antérieure, une petite végétation arrondie à sa surface libre, du volume d'une petite lentille, et aplatie le long de sa surface d'insertion. Cette insertion a une étendue de 2 millimètres et demi. Sa couleur rouge vif ressort très-vivement sur la couleur blanche des cordes. J'écris à Trousseau le résultat de mon examen.

Le 17 août, je fais voir à mon cher maître, dans son cabinet, le larynx de Mme Rodriguez dans tous ses détails. Je lui propose d'essayer la destruction du polype à l'aide de cautérisation directe avec le nitrate d'argent.

Il accepte complétement cette idée, et le jour même je pratique une cautérisation vigoureuse qui produit une suffocation assez vive. Je soumets en outre Mme Rodriguez à un traitement anticatarrhal et antiphlogistique. Jusqu'au 24 août je continue les cautérisations.

Le 25, je suspens ce traitement par suite de la vive inflammation produite autour du polype par le contact de la pierre avec la muqueuse susglottique. Il est difficile, en effet, chez Mme Rodriguez, de toucher le polype à cause des convulsions et des spasmes que produit l'introduction du porte-caustique dans la glotte. C'est surtout en retirant la pierre que les cordes supérieures et le vestibule laryngien se trouvent brûlés par son passage. Je me servais encore, à cette époque, d'un porte-pierre très-défectueux, construit de la manière suivante : c'était absolument le même système que celui des porte-crayons de trousse, adapté à l'extrémité d'une tige recourbée. On sait que dans cet instrument, la pierre est tenue entre deux valves qui se rapprochent à l'aide d'un anneau que l'on fait glisser le long de ces valves. Si l'on serre cet anneau trop fort, on risque de briser la pierre; si on ne le sert pas fort, la pierre risque de tomber dans l'organe à cautériser. En outre, la pierre cautérise non-seulement par son extrémité libre, mais encore par sa partie laissée à jour dans l'intervalle des valves. Enfin, les bords de ces valves et les bords de l'anneau offrent des parties rugueuses qui blessent la muqueuse si délicate du larynx.

Nous avons vu dans l'observation XV à quel grave danger cet instrument exposa Mlle Carlsson, atteinte d'un polype à peu près semblable à celui qui fait le sujet de cette observation.

Les 25, 26 et 27 août je touche tout l'intérieur du larynx de Mme Rodriguez avec une éponge imbibée de laudanum pur de Sydenham, afin de calmer l'irritation. Je constate que le petit polype est flétri, suppurant, de couleur blanche dans toute son étendue; la voix commence à revenir; le 29 je continue les applications de laudanum tous les jours jusqu'au 4 septembre. A cette époque, le polype est réduit à un petit point blanchâtre qui ne gêne plus la voix. Mme Rodriguez peut parler toute la journée sans fatigue, elle n'éprouve plus cette sensation de gêne, de crachat, qui la forçait à hemmer continuellement.

Je la revois tous les jours jusqu'au 12, époque à laquelle elle repart pour Madrid; auparavant je la fais examiner par Trousseau, qui constate le retour complet de la voix et la disparition entière du polype.

J'ai reçu depuis, en novembre 1863, une lettre de M. E. Rodriguez qui me confirme la guérison du polype, mais la malade se plaint encore de *malestie* (*sic*) et d'incommodité, mais beaucoup plus bas qu'auparavant,

c'est-à-dire au niveau du sternum, là où elle n'avait jamais souffert. Je revois la malade dans le courant de 1864, je constate que la corde gauche est complétement saine et que la voix est tout à fait claire. Il ne reste à Mme Rodriguez que les symptômes de son ancienne pharyngo-laryngite granuleuse, pour laquelle je lui conseille pendant plusieurs années un traitement approprié, et entre autres médications une cure dans son pays à la station sulfureuse de Penticosa.

La guérison si rapide, si simple et si complète de ce polype par des cautérisations est un fait très-rare malheureusement.

J'ai depuis cette observation tenté bien des fois la destruction de polypes semblables par des cautérisations violentes, et je dois avouer que je n'ai réussi que très-rarement. C'est là une exception heureuse sur laquelle il ne faut pas compter. Presque toujours, pour ne pas dire toujours, il faut avoir recours aux instruments tranchants, piquants, broyants ou arrachants, ou enfin à la galvanocaustie.

Observation XVII.

Polype muqueux rouge gros comme la moitié d'une lentille, inséré par une large base sur le bord libre de la corde vocale inférieure gauche, près de l'angle antérieur des cordes. — Destruction de ce polype à l'aide du broiement par les pinces, après avoir essayé inutilement et longtemps la destruction par les caustiques. — Guérison complète, le malade a repris ses fonctions de baryton au Théâtre-Italien de Paris.

A la même époque que M. Corsi, dont nous venons de décrire les polypes dans une observation précédente, nous sommes consulté par M. L. Giraldoni, artiste baryton aux Italiens, obligé également d'interrompre une brillante et illustre carrière artistique par suite du développement d'un petit polype muqueux sur le bord libre de la corde inférieure gauche.

Le 5 août 1863, M. Giraldoni, âgé de trente-cinq ans, nous raconte l'histoire de l'enrouement dont il est atteint depuis deux ans, et qui le force à interrompre son service au Théâtre-Italien de Paris. Il sent, dit-il, depuis deux ans environ, ses moyens décroître, et éprouve une grande difficulté à se servir de sa voix. Il est dans l'impossibilité de la manier à son gré, surtout dans les notes du médium. Il peut encore donner très-bien les notes graves, et celles du registre élevé lorsqu'il les lance avec force, mais il ne peut même plus chanter dans ces deux registres à *mezza voce*.

Ainsi il n'essayerait qu'avec crainte le magnifique solo du *Trovatore* où il a besoin de donner avec tant de pureté et de douceur les notes de médium. La voix parlée est elle-même compromise. On entend, en y portant attention, un espèce de raclement; M. Giraldoni n'a jamais craché de sang, jouit d'une bonne santé générale, et n'accuse aucun antécédent morbide notable.

Je constate sur la muqueuse pharyngienne quelques granulations avec un état congestif catarrhal généralisé.

A l'examen laryngoscopique, je trouve les cordes vocales inférieures relâchées et d'une couleur rougeâtre, parsemées de petits vaisseaux, parallèles au grand diamètre des cordes. Je découvre, en outre, sur la corde vocale gauche, à son bord libre, près de l'angle de réunion des cordes, une petite excroissance rougeâtre, arrondie sur sa face libre et aplatie le long de sa face adhérente, représentant à peu près comme forme et comme grosseur la moitié d'une petite lentille. Cette excroissance, d'apparence granuleuse, molle, offrant un peu l'aspect d'une tumeur érectile, me paraît être la cause principale de l'enrouement de M. Giraldoni. Cependant je lui conseille un traitement propre à combattre la pharyngo-laryngite catarrhale dont il est en outre atteint. Je lui ordonne des bains de vapeur suivis d'eau froide, des boissons sulfureuses et des gargarismes astringents ainsi que des dépuratifs, et surtout le repos complet de l'organe. M. Giraldoni avait été vu déjà par M. le docteur Mandl, qui avait porté le même diagnostic. Je propose au malade de détruire cette tumeur laryngienne par des attouchements répétés, avec une solution concentrée de teinture d'iode, ou de nitrate d'argent, alternativement, espérant que ces moyens suffiraient à faire disparaître une tumeur de volume si petit et d'apparence si peu consistante.

Le 13 août, je commence par des attouchements à la teinture d'iode pure et je continue tous les jours, une fois par jour, sans interruption, jusqu'au 31 août.

J'obtins, par ce traitement local, combiné avec le traitement général, la décongestion des cordes inférieures, mais je n'amenai aucun changement dans l'état du polype. Du 1er septembre jusqu'au 16, je touche la petite tumeur tantôt avec une éponge imbibée d'une solution de nitrate d'argent à parties égales, tantôt avec la pierre infernale. Ne voyant survenir aucune diminution, je me décidai à l'extirpation par le fer. Je commande à M. Mathieu un instrument dont l'extrémité libre sera terminée par une sorte de lancette dont la lame pourra sortir à ma volonté au moyen d'un ressort, dès que j'aurai touché le polype. Bien que cet instrument, fort ingénieusement construit, répondît à toutes mes indications, je ne m'en sers qu'avec la plus grande précaution, craignant de dilacérer quelque partie saine du larynx et d'amener par là un grave désordre sans avoir même détruit le polype.

Cependant, à partir du 17 septembre jusqu'au 25, tous les jours, et plusieurs fois dans la même journée, j'introduis cet instrument, essayant de piquer ou de couper le polype.

Je réussis plusieurs fois à faire saigner la tumeur à sa face supérieure. Mais j'éprouve deux grandes difficultés tenant à deux causes principales. D'abord la position trop rapprochée du polype avec l'angle rentrant du cartilage thyroïde et les mouvements spasmodiques que provoque l'introduction de l'instrument dans la glotte, surtout au niveau de la base de l'épiglotte.

Je constate cependant que la petite tumeur se flétrit, qu'elle a diminué de moitié et que la voix est beaucoup meilleure. Enfin ayant réussi à faire faire par notre ami, M. Charrière fils, de si regrettable mémoire, des pinces laryngiennes pouvant servir aussi bien à broyer les polypes qu'à les arracher, je me sers de ces pinces pour écraser à plusieurs reprises la tumeur de M. Giraldoni, qui nous quitte le 5 décembre dans un état relativement satisfaisant. Il est guéri de sa pharyngite catarrhale et de la congestion vasculaire des cordes inférieures. Je lui conseille de rester tout l'hiver sans chanter, de suivre un régime très-doux, et d'attendre ainsi le résultat de nos opérations.

Huit mois après, il trouve sa voix assez bonne pour reprendre un engagement en Espagne, puis plus tard en Italie. Je le revois quatre ans après, en 1867, et je reconnais que l'excroissance a complétement disparu, ne laissant seulement comme trace de la place qu'elle occupait qu'une légère déformation sinueuse, de même aspect et de même nature que la corde elle-même. La voix est très-bonne, et M. Giraldoni nous déclare qu'il peut la manier avec autant de sûreté et de facilité qu'avant sa maladie.

Je l'ai revu encore à quelque temps de là, et lui ai permis de chanter comme s'il n'avait jamais été malade. Il est venu par précaution, dans le courant du mois d'août 1869, prendre quelques inhalations à Enghien sous ma direction, pour fortifier la muqueuse des voies respiratoires. Il est de nouveau engagé au Théâtre-Italien de Paris, où il a repris le cours de ses succès.

Observation XVIII.

Polype muqueux rouge situé dans l'angle de réunion des cordes vocales inférieures en forme de grain d'orge sur la face supérieure de la corde vocale inférieure gauche. — Enrouement datant de deux années ; tentatives d'extraction avec la pince laryngienne.—Difficulté très-grande causée par la structure spéciale du larynx. — Traitement interrompu par le départ du malade.

M. Geispitz, négociant à Rouen, âgé d'une quarantaine d'années,

grand, vigoureux, atteint d'enrouement d'abord intermittent, puis continu depuis deux ans, nous consulte le 28 août 1863, pour connaître la cause de l'altération de sa voix. Il n'a jamais été atteint que d'une seule maladie grave, c'est-à-dire d'un diabète très-singulier, et par sa cause et par son mode de guérison. Son parent et ami, M. le docteur Melays, chirurgien distingué de l'hôpital de Rouen, ayant reconnu les symptômes d'un diabète très-avancé, crut pouvoir en attribuer la cause à un abus d'aliments sucrés, car M. Geispitz, possesseur d'un magnifique jardin fruitier, mangeait avec excès du raisin et surtout des poires. Le docteur Melays défendit à M. Geispitz les fruits et toute espèce d'aliment sucré. Il le soumit à un régime entièrement fibrineux et au vin rouge pur, en le prévenant que cette nourriture exceptionnelle altérerait pendant un certain temps son caractère. Effectivement, sous l'influence de ce régime, M. Geispitz devint d'une irritabilité outrée au point d'avoir pour ainsi dire des accès de fureur. Il finit par guérir complétement de son affection diabétique.

C'est pendant cette médication excitante qu'il s'aperçut des premiers symptômes de laryngite. Il croit que la cause peut en être attribuée à des efforts violents de phonation.

Je ne trouve au pharynx qu'une légère congestion avec quelques granulations; à l'examen laryngoscopique, qui se pratique avec grande difficulté, à cause de l'épaisseur de la langue, de la petitesse de la bouche, de la susceptibilité exagérée de la muqueuse palato-pharyngienne et de l'abaissement de l'épiglotte qui est rouge et gonflée, je constate la présence d'un petit polype muqueux, rouge, dans l'angle rentrant du cartilage thyroïde, de la grosseur d'une lentille, se prolongeant sur la surface supérieure de la corde inférieure gauche. Le développement considérable du tubercule de Czermak dérobe assez souvent à la vue la moitié de ce polype, surtout lorsque le malade ne donne pas à la voyelle *é* un son assez aigu. M. Geispitz, effrayé pour ainsi dire à l'idée qu'il est atteint d'un polype du larynx, va consulter deux laryngoscopistes distingués de Paris : le premier ne diagnostique pas tout d'abord la petite tumeur intra-glottique. Ce n'est qu'après avoir pris connaissance du dessin que j'avais fait faire sur M. Geispitz par Lackerbauer qu'il reconnaît son erreur. Le second la dénomme sous un autre vocable que celui de polype. M. Geispitz me fait part des examens et du pronostic de mes confrères qui conseillent ainsi que moi la destruction de la tumeur, soit par arrachement, soit par cautérisations. Très-peu rassuré sur les conséquences de l'opération et sur la douleur qu'elle peut lui faire éprouver, il ne se prête qu'avec hésitation à nos tentatives d'extraction par les pinces.

Cependant, trois jours après le premier essai, il se livre sans crainte à l'introduction de notre instrument, mais nous avons à combattre des difficultés très-grandes énumérées plus haut, et nous rencontrons sur-

tout une impressionnabilité très-vive du tubercule de Czermak au contact des pinces laryngiennes, et il nous est impossible d'atteindre le polype sans toucher à la face inférieure de l'épiglotte. Au bout de quelques jours, M. Geispitz repart pour Rouen, nous assurant de son intention de revenir plus tard.

Nous le revoyons à Rouen à l'époque du congrès médical, le 30 septembre 1863, le jour où nous lisons devant la Société médicale notre travail sur l'*ophonie albuminurique*.

J'examine M. Geispitz en présence de son cousin, le docteur Melays, qui constate avec nous toutes les particularités du polype que nous venons de décrire. Notre honorable confrère insiste auprès de son parent pour qu'il ait la patience et la volonté de laisser faire toutes les tentatives opératoires nécessaires à sa guérison. Suivant ce conseil, le 19 novembre de la même année, M. Geispitz revient à Paris, décidé à se faire opérer de son polype. Malheureusement nous rencontrons toujours les mêmes difficultés tenant d'une part à la position du polype et à la conformation anatomique spéciale des parties, et d'autre part à la sensibilité extrême du malade, qui cependant y apporte toute la bonne volonté possible. Nous essayons, malgré tous ces obstacles, d'extraire le polype avec la pince, les 19, 21, 22, 23, plusieurs fois dans une même séance.

Le 24, deux séances; le 25, une seule; le 26, trois séances; le 27, une seule; le 28, deux; le 29, une; le 30, une; le 1er décembre, une; le 2, une; le 3, première séance le matin, tentatives d'extraction; le soir nous pratiquons une cautérisation énergique au nitrate d'argent, qui amène une vive suffocation; le 4, cautérisation; le 5, dernière cautérisation au nitrate d'argent.

Sous l'influence de ces divers traitements, le polype a changé de forme; au lieu d'être uni, rose et lisse, il est devenu bosselé, brun, déchiré en plusieurs endroits. Tout le vestibule laryngien s'est enflammé; la voix qui n'était qu'enrouée est devenue rauque; je prie le malade de ne pas se désoler de ce résultat, conséquence ordinaire des tentatives répétées coup sur coup d'extraction suivies de cautérisations. C'est là un phénomène qui s'explique tout naturellement, et qui arrive dans beaucoup d'autres régions, à la suite de semblables traitements, particulièrement la région oculaire. C'est à cette méthode de cautérisations qu'on a donné le nom de médication substitutive, voulant dire que l'on remplaçait une irritation chronique ancienne naturelle par une inflammation aiguë artificielle. J'explique à M. Geispitz qu'il doit attendre quelques jours le résultat de la médication substitutive et résolutive à laquelle il vient de se soumettre, avant de pouvoir se prononcer sur son efficacité.

Nous jugerons dans huit ou dix jours si nous devons continuer les tentatives d'extraction ou les cautérisations. M. Geispitz y consentirait

très-bien, n'était le besoin absolu de rentrer à Rouen, à la tête d'une maison de commerce importante qui ne peut se passer plus longtemps de sa présence. Il part donc, remettant à une époque très-éloignée la suite de l'opération. Depuis ce jour je ne l'ai pas revu.

Observation XIX.

Polype papillaire gros comme un pois, sessile, en forme de dents de scie, situé sur le bord libre de la corde vocale inférieure droite, au niveau du point de réunion du tiers antérieur avec le tiers moyen. — Arrachement et cautérisations avec le nitrate d'argent solide. — Amélioration très-sensible de la voix, quoique la tumeur n'ait été qu'incomplétement détruite.

Le 12 septembre 1863, M. Hippolyte, garçon de restaurant, âgé de trente-neuf ans, vient me consulter pour un enrouement remontant à trois ans, qu'il a contracté en exerçant son métier.

Obligé de descendre souvent à la cave, étant complétement en sueur, il est exposé à se refroidir subitement. C'est à la suite d'un refroidissement contracté dans ces conditions qu'il s'est aperçu que sa voix changeait de ton, et devenait tous les jours de plus en plus grave. Il s'inquiéta bientôt de son état, et consulta un médecin, qui lui assura que les poumons étaient parfaitement sains, et que son enrouement devait tenir à la quantité de liqueurs et de vin qu'il absorbait pendant son travail. Malgré cette affirmation, le malade ne fut pas rassuré; car, bien qu'il cessât complétement de boire, la voix ne s'améliora aucunement. Cependant, il ne toussait pas; la santé générale continuait à rester bonne; il n'y avait aucun amaigrissement, et la voix allait petit à petit en se perdant de plus en plus.

A l'examen laryngoscopique, rendu difficile par l'intolérance du malade et par la mobilité exagérée de sa langue, je trouve, sur le bord libre de la corde vocale inférieure droite, une tumeur papillaire, rosée, de la grosseur d'un pois, en forme de dents de scie, à cheval sur la face supérieure et sur la face inférieure de la corde.

Ce polype s'est développé au niveau du tiers moyen de la corde vocale, près du tiers antérieur, et empêche, par sa présence, l'affrontement des bords libres des deux cordes. C'est donc bien lui qui est la cause de la dysphonie de M. H..., que nous rassurons aussitôt sur son état, en lui affirmant qu'il souffre d'une affection locale, et que par un traitement local il sera complétement débarrassé de sa dysphonie. Nous lui proposons immédiatement l'arrachement de son polype, en lui disant que cette opération est complétement inoffensive.

Nous tentons donc, dès le premier jour, d'introduire dans son larynx

une tige mousse destinée à habituer son larynx à supporter sans trop d'efforts le contact des corps étrangers.

Ce contact est mal supporté, et ce n'est qu'après plusieurs semaines d'exercice que nous pouvons introduire nos pinces. Dès la première tentative, je parviens à extraire la moitié environ de la tumeur. La voix immédiatement devient un peu plus sonore, sans toutefois recouvrer son timbre habituel. Pendant deux mois, une fois et deux fois par jour, j'essaye d'extraire ce qui reste de la tumeur, c'est-à-dire la base d'implantation. A plusieurs reprises, je l'écrase dans mes pinces. Je me sers, dans ce cas, vu la situation de la tumeur, de mes pinces à pédales, mais sans bénéfice marqué; je dus donc y renoncer. Avec mes pinces latérales, je parviens, à plusieurs reprises, à arracher quelques bribes de la tumeur, mais ce procédé me paraissait trop long; je tente des cautérisations avec le nitrate d'argent solide. A plusieurs reprises, à quelques jours d'intervalle, je pratique sur ce pédicule de vigoureuses cautérisations qui, chaque fois, amènent des suffocations intenses. J'ai la satisfaction de constater la diminution sensible de la tumeur, diminution qui coïncide avec un retour presque complet de la voix. Les cordes vocales et le reste de la muqueuse laryngée étant très-congestionnés par suite des manœuvres opératoires, je conseille au malade l'interruption de tout traitement.

Lorsqu'il vient me revoir, au bout de deux mois, la voix est à peu normale; M. H... se déclare satisfait du volume de voix qu'il a recouvré, et refuse de se livrer de nouveau à mes tentatives opératoires.

Observation XX.

Polype papillaire double sessile siégeant de chaque côté de la glotte sur le milieu du bord libre des deux cordes vocales inférieures, gros chacun comme un grain de chènevis, rouge, à surface lisse. — Dysphonie très-prononcée, remontant à trois ans. — Tentatives répétées et prolongées d'extraction avec les pinces.—Guérison radicale, retour complet de la voix à la suite de l'ablation des deux tumeurs à un jour d'intervalle.

M. Schultz, habitant à Asnières, commissionnaire en marchandises à Paris, âgé de quarante-deux ans, d'une bonne constitution, grand, cheveux bruns, nous est amené le 14 décembre 1863 par son médecin, notre très-honorable confrère et ami M. le docteur Bastin. — M. Schultz est atteint d'une dysphonie très-prononcée, dont le début remonte à trois ans. A cette époque, il a été pris d'enrouements intermittents à la suite d'une grippe pendant laquelle il se livra à de violents efforts de voix. Les causes de cet enrouement furent diversement appréciées par les méde-

cins successivement consultés, et le malade soumis aux médications les plus variées. Notre confrère, M. Bastin, en présence de l'enrouement toujours croissant, malgré la thérapeutique la plus rationnelle, pense qu'il s'agit d'une altération spéciale des cordes vocales. Je constate effectivement, en sa présence, par l'examen laryngoscopique, qu'il existe sur le milieu du bord libre de chaque corde vocale inférieure un polype muqueux rouge de la grosseur d'un grain de chènevis, exactement en face l'un de l'autre, et tranchant par leur coloration rouge sur la blancheur nacrée des cordes vocales.

Lorsque M. S... fait une grande inspiration, on voit très-bien les contours de ces deux polypes et leur insertion; mais, pendant l'expiration, ils se confondent en une petite masse commune dont il ne serait pas possible de préciser le point d'implantation. On ne peut alors distinguer si l'insertion se fait sur la corde gauche ou la corde droite. Je propose au malade et à son médecin de détruire ces deux polypes par arrachement, ce qui est accepté de part et d'autre. Je soumets le malade à un régime antiphlogistique et lui ordonne de ne plus fumer, et de parler le moins possible sans effort, ne lui permettant de ne se servir que de la voix de chuchotement.

Le 17 décembre, le 19, le 22, 24, 28, 30, j'essaye en vain de saisir l'un des deux polypes avec mes pinces laryngiennes. J'en suis empêché tantôt par des suffocations, tantôt par des quintes de toux, et souvent je saisis entre les mors de la pince, soit un cartilage aryténoïde, soit une partie de l'épiglotte, soit un des ligaments ary-épiglottiques. Mais M. S..., très-courageux et décidé à tout supporter pour arriver à la guérison, nous encourage à renouveler nos tentatives autant de fois qu'il sera nécessaire.

Je fais fabriquer par M. Mathieu différentes sortes de pinces à becs plus ou moins gros, plus ou moins arrondis et à tiges de longueurs et de courbures variées. Le 2 janvier, les 6, 8, 9, 11, 12, 14, 15, de l'année 1864, mêmes tentatives infructueuses. Je remarque que le larynx est très-irrité; je conseille à M. S... quelques jours de repos.

Le 21, l'irritation n'ayant pas diminué, je m'abstiens de toute opération. Le 27, le larynx étant moins rouge, je recommence et continue le 1er février, les 3, 4, 8, 11, 12, 13, 15. Je ne revois le malade que le 27 avril, et je lui enlève le polype situé sur la corde vocale droite, et si complétement que cette corde apparaît saine dans toute sa longueur. Il s'écoule à peine deux gouttelettes de sang.

Le lendemain, 28, j'ai également le bonheur d'enlever l'autre polype situé sur la corde gauche, mais pas aussi radicalement. Cependant la voix devient instantanément sonore. Les jours suivants, 29 avril, 4 mai, les 7, 9, 10, 12, je pratique des cautérisations directes sur le point d'implantation du polype droit et sur le pédicule du gauche. Ces cautérisations éveillent d'assez vives douleurs, et amènent une congestion des

deux cordes qui deviennent rouges dans toute leur étendue. Il s'établit de petits points de suppuration. Je laisse le malade se reposer jusqu'au 27 mai. A cette époque, toute trace d'inflammation et de polype a disparu. La voix est très-claire, et M. Schultz peut parler toute la journée sans éprouver ni fatigue, ni enrouement. Je l'ai revu plusieurs fois depuis, à des intervalles éloignés; il m'a dit qu'il chantait, comme dans sa jeunesse, les airs de baryton de la *Favorite*, et cela avec une pureté de voix qu'il n'espérait jamais retrouver.

L'enseignement le plus remarquable de cette observation est de voir qu'un malade ayant subi pendant longtemps infructueusement l'introduction des pinces laryngiennes, se trouve coup sur coup débarrassé à un jour d'intervalle de deux polypes qui paraissaient inattaquables. Il se joignait ici aux difficultés inhérentes à l'opération elle-même le peu d'habitude et d'expérience du médecin. Il faut évidemment une grande patience et une longue expérience pour surmonter les obstacles que rencontre le laryngoscopiste dans l'extraction des polypes intraglottiques.

Observation XXI.

Polype (sarcome) gros comme un petit haricot, de forme arrondie, à pédicule large, inséré sur le milieu du bord libre de la corde vocale inférieure droite. — La malade ne peut préciser au juste l'époque à laquelle remonte l'altération de sa voix. — Depuis neuf mois aphonie presque complète. — Pas de sensation de corps étranger dans la gorge, pas de toux, pas de douleur. — Arrachement de la tumeur avec mes pinces, cautérisations avec le nitrate d'argent solide.

Mme Gaillard, âgée de quarante-deux ans, bien portante habituellement, vient me consulter le 25 juillet 1863 pour une aphonie qu'elle nous dit remonter à neuf mois environ. Il y a bien des années déjà qu'elle remarqua, pour la première fois, un changement très-marqué dans le timbre de sa voix qui devenait bitonale et rauque; mais elle attribuait ce phénomène à un refroidissement. Ce ne fut que lorsqu'elle s'aperçut de la persistance de sa dysphonie qu'elle s'en inquiéta. Elle suivit alors les traitements les plus variés qui n'amenèrent aucune amélioration dans son état.

Ne ressentant aucune douleur dans la gorge, ni aucune sensation de corps étranger, elle ne se préoccupa plus de son état; ce n'est que

depuis que l'aphonie est survenue qu'elle a recommencé à se traiter, infructueusement d'ailleurs. Mme G... est hémorrhoïdaire; elle est peu sujette aux rhumes, ne tousse pas habituellement, n'a jamais craché de sang, et l'examen de la poitrine ne nous révèle rien qui puisse expliquer l'aphonie dont elle est atteinte. Nous pensons cependant à la présence d'un polype, car la malade nous dit avoir craché, il y a *cinq mois environ, un morceau de chair*. Après son expulsion, sa voix est revenue un peu pendant quelques jours.

A l'examen laryngoscopique, nous trouvons, sur le milieu du bord libre de la corde vocale inférieure droite, une tumeur du volume d'un haricot, arrondie, d'apparence dure, qui nous explique tous les phénomènes de dysphonie et d'aphonie dont se plaint madame G...

Cette tumeur, non pédiculée ou du moins à pédicule très-large, suit tous les mouvements de la corde sur laquelle elle est implantée; mais, pendant l'écartement des cordes, elle n'a aucune tendance à tomber du côté de la trachée.

Quand les cordes se rapprochent, elle s'accole à la corde gauche, qu'elle recouvre en partie, et un examen rapide ne permettait pas de diagnostiquer sur laquelle des deux cordes inférieures il est implanté.

C'est donc bien là la cause de l'aphonie de notre cliente.

Nous apprenons, par l'interrogatoire, que Mme G... n'a jamais souffert de la gorge, qu'elle n'a aucune sensation de corps étranger, qu'elle n'est pas sujette aux oppressions, et qu'elle ne ressent qu'un sentiment de pesanteur assez accusé au niveau de la fourchette du sternum. Elle est très-étonnée et même effrayée quand nous lui faisons part de notre découverte.

Nous lui proposons la destruction de sa tumeur avec nos pinces, [illegible]e qu'elle accepte immédiatement.

Après quelques jours de préparation, pendant lesquels nous habituo[illegible]ns Mme G... au contact des pinces, nous parvenons à enlever la moit[illegible]ié de la tumeur environ. La portion enlevée correspond à la partie post[illegible]é-rieure, et cette ablation permet aux cordes de se rapprocher un peu pl[illegible]us qu'elles ne le faisaient auparavant. La voix immédiatement revient, ma[illegible]is rauque et dure. Encouragée par ce premier succès, la malade suppor[illegible]te avec courage, pendant plusieurs jours consécutifs, l'introduction de[illegible]es pinces et du nitrate d'argent solide. Après un mois environ d'arrach[illegible]e-ments successifs et de cautérisations violentes qui parfois amènent de[illegible]es suffocations, la malade est débarrassée de son hôte incommode[illegible]e, la voix est revenue, un peu rauque il est vrai, mais solide et tim[illegible]n-brée.

Je conseille à Mme G... de faire une saison à Enghien, où je la rev[illegible]is à plusieurs reprises.

Je pus donc constater le retour complet de la voix, retour qui ne s'e[illegible]t pas démenti depuis ce jour.

La tumeur, dont la surface était rouge, légèrement granuleuse, était de nature épithéliale.

Observation XXII.

Polype papillaire situé dans l'angle antérieur des cordes vocales inférieures un peu au-dessous de leur niveau et causant une dysphonie légère. — Pas opéré.

M. Soubis, associé d'agent de change, demeurant à Paris, m'est amené par M. le professeur G. Sée, le 19 mars 1864.

Le malade se plaint d'une dysphonie légère qu'il ne sait à quoi attribuer, et dont il ne saurait préciser au juste le début.

M. S... jouit d'une bonne santé habituelle; il est âgé de quarante-cinq ans environ, ne tousse pas, n'a dans la gorge et dans le larynx aucune sensation de corps étranger.

A l'examen laryngoscopique, je trouve, dans l'angle antérieur des cordes vocales inférieures, un peu au-dessous de leur niveau, mais venant faire saillie entre leurs bords libres, une petite tumeur inégale, grosse comme un pois environ, paraissant être pédiculée, rosée, grenue, probablement papillaire, qui explique parfaitement tous les symptômes de dysphonie.

Je fais voir à M. le professeur G. Sée toutes les particularités de la tumeur que je viens de décrire.

Je propose à M. S... de le débarrasser de sa tumeur soit par des arrachements, soit par des cautérisations ; mon avis est partagé par M. Sée. Le malade s'y refuse énergiquement.

Après l'avoir revu encore une fois, et avoir constaté de nouveau la présence du polype, je ne revois plus le malade.

Observation XXIII.

Polype papillaire situé sur le milieu du bord libre de la corde vocale inférieure gauche, de la grosseur d'un petit pois, sessile, causant une raucité légère de la voix. — Pas opéré.

Mme Maillet, bouchère à Paris, âgée de trente-neuf ans, m'est adressée par mon confrère et ami, le docteur Péan, le 22 février 1864.

Elle se plaint d'une raucité de la voix remontant à huit mois environ, survenue à la suite d'un rhume. La santé générale est d'ailleurs excellente, et madame M... ne se plaint d'aucune gêne, d'aucune sensation de corps étranger dans la gorge. Pas de douleur, pas de toux.

A l'examen laryngoscopique, qui est supporté très-facilement, je trouve une rougeur très-marquée de tout le vestibule laryngien.

L'épiglotte est sillonnée de petits vaisseaux dilatés, et sur le milieu de la corde vocale inférieure gauche, à l'union de la portion antérieure du tiers moyen avec la partie postérieure du tiers antérieur, je trouve un petit polype rouge, grenu, gros comme un tout petit pois, non pédiculé, qui empêche l'affrontement complet des cordes pendant la phonation. La corde opposée est rouge dans toute sa longueur et paraît être légèrement épaissie.

Je propose à madame M... la destruction de sa tumeur par des cautérisations; elle s'y refuse complétement et préfère garder sa voix légèrement enrouée.

Observation XXIV.

Petit polype muqueux, rouge, de la grosseur d'un petit pois cassé, implanté par une large base sur le bord libre de la corde vocale inférieure gauche. — Enrouement très-prononcé. — Trois cautérisations directes. — Destruction complète du polype. — Retour absolu de la voix. — Guérison maintenue depuis cinq ans.

Le vendredi 12 février 1864, je reçois de mon excellent et savant ami, M. le docteur Houel, chirurgien des hôpitaux et médecin de l'École polytechnique, l'avis suivant : « Demain matin, samedi, M. le colonel Riffault, directeur des études à l'École polytechnique, viendra à l'hôpital des Cliniques; M. Nélaton et moi désirons examiner sa gorge. Je vous serais donc très-obligé si vous pouviez vous y trouver à neuf heures. Je compte sur votre exactitude habituelle..... » A cette époque je suivais régulièrement la clinique de Nélaton, qui m'avait fait l'honneur de me charger d'apprendre la laryngoscopie aux nombreux élèves qui suivaient ses cours.

J'examinai donc M. Riffault en présence du célèbre professeur, du docteur Houel et des élèves. Je fus très-désappointé de ne pouvoir montrer les cordes vocales du malade à l'assistance, à cause de l'abaissement exagéré de l'épiglotte et de l'extrême sensibilité du malade au contact du miroir.

Je priai le colonel de suivre pendant quelques jours un régime très doux, de ne plus fumer et de rester quelques jours sans parler, lui don-

nant rendez-vous à la Clinique le jeudi suivant. Le 18 février, je parviens à découvrir la présence d'un petit polype sur la corde vocale inférieure gauche, mais je ne puis le voir que par intervalles et cela très-rapidement. Son image n'apparaît pas assez longtemps dans le miroir laryngien pour être vu par MM. Nélaton et Houel. Je conseille au colonel de venir chez moi pendant quelques jours de suite afin de l'habituer peu à peu au contact du laryngoscope. M. Riffault vient chez moi pendant plusieurs jours de suite. Le 1er mars, je peux enfin voir bien en détail toutes les particularités du polype de M. R..... entrevu seulement les jours précédents.

Je constate qu'il est implanté par une base très-large sur le bord libre de la corde vocale inférieure gauche à 4 millimètres environ de son insertion antérieure, qu'il est de la grosseur et de la forme d'un petit pois cassé, de couleur très-rouge faisant opposition avec la couleur blanche et nacrée des cordes. La surface du polype est lisse et brillante, sa consistance est molle, car pendant les mouvements de phonation, pendant l'émission de la voyelle *é*, il s'aplatit et s'allonge, s'écrase pour ainsi dire entre les lèvres de la glotte, tandis que pendant l'inspiration il prend une forme tout à fait arrondie. La voix est très-enrouée, surtout dans la seconde moitié de la journée, lorsque le malade a beaucoup parlé. Il ne tousse pas, ne crache pas, n'éprouve aucune douleur dans le larynx ni de sensation de corps étranger, mais seulement une grande fatigue dans les muscles latéraux du cou et une douleur obtuse au niveau de la fourchette sternale.

Je ne trouve rien de bien notable dans les antécédents morbides du colonel qui est grand, fort, d'une bonne constitution, et âgé de cinquante-trois ans.

L'enrouement est survenu insensiblement depuis quatre ans ; d'abord intermittent, puis continu et assez gênant pour mettre obstacle aux fonctions de directeur des études qui exigent un emploi continu de la parole.

Les traitements les plus divers ont été vainement employés. Notre très-savant et très-honorable ami M. le docteur Houel avait diagnostiqué une laryngite chronique due surtout à l'abus du tabac et de la parole.

Mais devant la persistance de la dysphonie toujours croissante, il a judicieusement conseillé l'examen de la glotte, afin d'être fixé sur la cause réelle de la maladie.

Le 21 mars, à l'hôpital des Cliniques, je montre à M. Nélaton et à M. Houel ainsi qu'aux assistants toutes les particularités du polype, décrites plus haut.

Je discute la question de l'opération soit avec les pinces, soit avec la cautérisation à la pierre infernale. Le malade préfère la destruction par les caustiques, remettant à l'époque des vacances l'opération par arrachement, si les cautérisations n'ont pas suffi à détruire le polype. C'est aussi l'avis de son médecin M. Houel et de Nélaton.

J'examine le malade à ma clinique à l'aide de l'éclairage Drummond pour me bien rendre compte de la position exacte et de la dimension du polype.

Le 14 avril, je pratique une première cautérisation avec le crayon de nitrate d'argent, et cela directement sur la tumeur intra-glottique. Cette opération est suivie d'un spasme effrayant et d'une suffocation violente qui dure très-longtemps. La voix se couvre complétement et le colonel éprouve une vive sensation de brûlure dans tout le larynx avec une sensation de fausse membrane à expulser, ou selon son expression de morceau de peau à cracher.

Je le revois le 16 avril; la voix est très-rauque; toute la cavité laryngienne est très-rouge, le polype est blanc et flétri. Le 19 avril je revois M. R.... à l'École polytechnique avec M. Houel, et nous constatons ensemble que le polype a diminué de moitié. Le 26 avril, à dix heures du matin, à l'École polytechnique, M. Riffault ayant fait installer dans sa chambre l'appareil de Drummond du cabinet de physique de l'École, j'y adapte la lanterne de ma clinique et j'examine avec le laryngoscope éclairé par cette lumière si blanche toutes les parties du larynx, et je procède à une cautérisation énergique et directe au nitrate d'argent solide. J'appuie fortement la pierre sur le point d'implantation de la tumeur, de façon à bien en mortifier la racine. La suffocation est minime mais la douleur est vive et la voix est complétement perdue. Les jours suivants, M. R..... est tellement aphone qu'il lui est impossible d'émettre le moindre son. Cette aphonie momentanée lui est d'autant plus douloureuse qu'une révolte étant survenue sur ces entrefaites à l'École, il lui est impossible de haranguer et d'apaiser les jeunes émeutiers. Ce n'est que dix jours après que la voix revient, mais cette fois tout à fait pure, nette et bien timbrée.

Lorsque je revois le colonel le 20 juin, je ne trouve plus aucune trace de son polype, et il serait impossible de distinguer sur quelle corde il était implanté, la voix est aussi claire qu'avant la maladie. Le 30 juin même résultat à l'examen laryngien. Je conseille au malade de continuer à fumer peu, de suivre un régime très-doux et de faire une cure à une station sulfureuse pour combattre l'extrême sensibilité de la muqueuse pharyngienne qui est catarrhale et un peu granuleuse.

Le 26 novembre la guérison ne s'est point démentie.

Plusieurs années après, c'est-à-dire le 10 novembre 1868, lui ayant recommandé un jeune polytechnicien, j'ai reçu du colonel la lettre suivante :

« Je donnerai à votre recommandé des conseils d'ami de temps à autre à votre intention, car je n'ai pas oublié le service signalé que vous m'avez rendu en me restituant le libre usage de mes cordes vocales. Aussi j'ai bien usé souvent de la voix que je vous dois.....

Croyez-moi donc, *ad vitam æternam*, votre reconnaissant et dévoué serviteur. RIFFAULT. »

Il y a quelques jours encore, juin 1875, j'ai appris que la voix était toujours très-solide et infatigable.

OBSERVATION XXV.

Polype papillaire situé sur le bord libre de la corde vocale inférieure droite, au niveau du tiers antérieur, très-près de l'angle rentrant du cartilage thyroïde. — Polype de la grosseur d'un grain de blé, sessile, causant une dysphonie assez marquée, dans les sons élevés surtout. — Cautérisations au nitrate d'argent. — Amélioration.

Le 23 février 1864, M. le docteur Demarquay amena chez moi Mme Lemercier, artiste lyrique, âgée de trente ans. Cette dame se plaint d'une gêne considérable dans l'émission des sons élevés qui ne sortent que très-difficilement. La voix parlée est naturelle quoique d'un timbre un peu sombre. Il y a déjà plusieurs mois que madame L..... s'aperçoit de l'altération de sa voix qu'elle attribue à un effort violent qu'elle fit pour donner un son aigu un jour qu'elle était enrhumée. Depuis ce jour, nous dit-elle je n'ai jamais recouvré la plénitude de ma voix.

La santé générale est bonne. La malade est brune, bien constituée, n'a jamais craché de sang, est parfaitement réglée. Cependant tous les mois à l'époque de ses règles elle remarque que son enrouement est plus accentué.

Pas de gêne, pas de sensations de corps étranger dans la gorge, mais besoin fréquent de hemmer, comme si la malade avait une mucosité arrêtée dans le larynx.

A l'examen laryngoscopique, je vois et je montre à M. le docteur Demarquay un petit polype probablement papillaire qui siége très-près de l'angle rentrant du cartilage thyroïde et qui est inséré sur le bord libre de la corde vocale inférieure droite. Ce polype, sessile, implanté par une large base, est à peu de chose près de la grosseur d'un grain de blé.

Il empiète un peu sur la face supérieure de la corde droite, et dépasse son niveau légèrement.

Cette situation nous paraît être due à la présence de la corde vocale gauche qui en se rapprochant de la droite pour la phonation vient nécessairement relever la tumeur. C'est cette situation même qui nous explique aussi pourquoi la voix de la malade n'est pas plus profondément altérée.

Le polype est rouge, granuleux et tranche par sa coloration sur les

cordes vocales inférieures qui sont parfaitement blanches et polies. De plus, elles se rapprochent complétement.

Je propose à M. Demarquay de faire sur la tumeur des cautérisations avec le nitrate d'argent solide, ce qu'il approuve et ce qu'il conseille à la malade d'accepter. Celle-ci y consentant, je fais devant le chirurgien de la Maison de santé une première application caustique qui détermine un spasme assez violent de la glotte. Je renouvelle cette cautérisation trois jours après, en constatant que le volume de la tumeur a diminué d'un tiers environ. Cette seconde cautérisation n'a pas le succès de la première.

J'en pratique une troisième six jours après. La voix redevient meilleure, mais la malade, quittant Paris, abandonne tout traitement.

Observation XXVI.

Polype muqueux situé sur le bord libre de la corde vocale inférieure gauche au niveau du tiers moyen, à sa partie antérieure. De la grosseur d'un pois environ, rosé, globuleux, à surface lisse, non pédiculé, et causant un enrouement très-intense. — Pas de sensation de corps étranger. — Arrachement. — Guérison.

Mme Chevalier, de Montreuil (Maine-et-Loire), âgée de vingt-sept ans environ, vient me consulter au mois de mai 1864 pour un enrouement intense dont elle souffre depuis onze mois environ.

Cet enrouement est venu progressivement sans aucune altération de la santé, qui est très-bonne, et sans être accompagné ni de quintes de toux, ni de sensation de corps étranger dans la gorge. En attirant l'attention de la malade sur la gêne sternale, elle nous dit en effet ressentir à ce niveau un léger poids. Mais ce signe, qu'elle ne nous a donné qu'après que nous avons eu attiré son attention sur lui, n'a pour nous que peu de valeur.

Ce n'est qu'après plusieurs jours de tentatives que nous parvenons à pratiquer l'examen laryngoscopique. La sensibilité du pharynx est extrême et nous ne pouvons la vaincre que par l'administration du bromure de potassium à hautes doses, et par l'emploi réitéré de glace en petits morceaux à sucer.

Je parviens cependant, au troisième examen, à découvrir un polype laryngien, situé sur la corde vocale inférieure gauche, au niveau du bord libre de cette corde, sur son tiers moyen et presqu'à la partie postérieure du tiers antérieur.

Quoique adhérent au bord libre, ce polype repose sur le plat de la

corde sur laquelle il est implanté et n'empêche que par une portion de sa surface les deux cordes de s'affronter régulièrement.

Il est de la grosseur d'un pois environ, non pédiculé, rosé et lisse à sa surface. Il est arrondi et ressemble assez bien au pois auquel nous l'avons comparé. Il nous paraît être muqueux et ne donne pas à l'œil l'idée d'une grande consistance.

Après des tentatives d'extraction répétées pendant quatorze jours consécutifs, je parviens à arracher en une seule fois la totalité de cette tumeur. L'extraction n'a causé aucune douleur et n'a été suivie que de quatre ou cinq crachats sanguinolents. La voix est redevenue immédiatement claire et bien timbrée; mais, deux heures après l'opération, elle se perd presque complétement. Pendant trois jours consécutifs, cet état de choses persiste; mais, au bout de ce temps et grâce à un traitement antiphlogistique assez énergique, la parole revient petit à petit, et la malade repart dans son pays complétement guérie. Les nouvelles que nous en avons reçues depuis nous ont confirmé cette guérison.

Observation XXVII.

Végétation papillaire grosse comme un haricot, non pédiculée, développée sur le bord libre de la corde vocale inférieure gauche, et cause d'une aphonie intense.—Cautérisations au nitrate d'argent liquide et solide. — Guérison.

Mme Vernet, âgée de trente-deux ans, rentière à Paris, vient me consulter à Enghien, au mois de mai 1864, pour une aphonie presque complète. Cette aphonie remonte au mois de décembre 1863, et la malade ne sait à quoi l'attribuer. Cependant, depuis cette époque, elle tousse, et a dans la gorge une sensation de gêne, comme si, nous dit-elle, elle avait incessamment un crachat à expectorer.

La malade n'a jamais craché de sang et a été envoyée à Enghien par son médecin qui la croit atteinte de laryngite catarrhale simple.

A l'examen laryngoscopique, je trouve une masse papillaire de la grosseur d'un haricot environ, développée sur le bord libre de la corde vocale inférieure gauche, cachant tout le tiers moyen de cette corde et la plus grande partie pour ne pas dire la totalité du tiers postérieur.

C'est, pour le dire en passant, cette situation même qui est la cause des quintes de toux et de la sensation de crachat dont souffre madame V...

La tumeur est inégale, comme formée d'une quantité de petits grains agglomérés ensemble.

La surface, rosée lorsque la malade a toussé, est grise et un peu blanchâtre lorsqu'elle se présente à notre examen.

Elle empêche complétement le rapprochement des cordes vocales, et

pendant les plus grands efforts de phonation, la glotte intercartilagineuse reste béante et est recouverte par la masse polypeuse, qui éprouve cependant des mouvements de soulèvement dans sa totalité, mouvements qui lui sont imprimés par la colonne d'air expirée. Malgré sa situation, et nous basant seulement sur son aspect extérieur, nous pensons avoir affaire à un polype papillaire dont nous proposons l'arrachement à la malade. Celle-ci s'y refuse complétement, mais accepte les cautérisations avec le nitrate d'argent solide.

La congestion du larynx et du pharynx étant assez vive, nous conseillons à la malade de continuer à Enghien sa saison commencée, d'autant plus que le traitement ne gênera en rien les opérations que nous avons à pratiquer sur son larynx. Après sept cautérisations consécutives, le 6 juin 1864, nous constatons une diminution considérable dans le volume de la tumeur.

Le 18 juin, la portion postérieure du polype sur laquelle portent surtout ces cautérisations a complétement disparu, et elle se trouve à peu près réduite des deux tiers.

Le 23 juin, nous constatons qu'il ne reste plus rien de la tumeur, mais que la corde d'implantation est rouge et tuméfiée. La voix est très-bonne relativement.

Le 30 juin, le gonflement de la corde a disparu; elle est toujours rouge, il est vrai, mais la voix est excellente. Nous regardons donc la malade comme guérie. C'était la première fois que nous voyions une tumeur aussi volumineuse céder aussi rapidement devant des cautérisations au nitrate d'argent.

Observation XXVIII.

Polype papillaire situé sur le bord libre de la corde vocale inférieure gauche très-près de l'insertion de cette corde en avant. — Dysphonie très-prononcée. — Cautérisations. — Légère amélioration.

Le 20 septembre 1864, mon confrère et ami, M. le docteur Dardel (d'Aix), m'adressait M. le docteur Combalat, médecin très-distingué de Marseille. Notre honorable confrère, me disait-il, est atteint d'un enrouement qui s'est amélioré considérablement à la suite d'un traitement rigoureux suivi aux Eaux-Bonnes et à Aix. Je constate dans le larynx de M. le docteur Combalat la présence d'un petit polype papillaire inséré sur le bord libre de la corde vocale inférieure gauche, si près de l'angle rentrant du cartilage thyroïde que l'on pourrait croire qu'il s'y insère. Ce petit polype est globuleux, du volume d'un petit grain de groseille, rouge, et empêche le rapprochement complet des cordes. C'est donc bien lui qui est la cause de la dysphonie.

Je propose à mon honorable confrère des cautérisations au nitrate d'argent solide, que je pratique à six reprises différentes. Ces cautérisations paraissent flétrir la tumeur, qui diminue un peu de volume.

Avec cette diminution correspond une légère amélioration de la voix; mais M. le docteur Combalat est forcé de retourner à Marseille avant d'être guéri complétement.

Observation XXIX.

Polype muqueux, rouge, pédiculé, au milieu du bord libre de la corde vocale inférieure gauche. (Voy. pl. IX, fig. 7 et 9.)

Cette observation n'a pu être prise complétement, car le malade est parti pour l'Afrique quelque temps après être venu me consulter. J'ai fait prendre, par Lackerbauer, le dessin du larynx, le 16 janvier 1865, afin de montrer un exemple frappant et bien net de polype glottique chez un jeune homme amenant comme seul symptôme un peu d'enrouement. Le larynx est dessiné dans la figure 7, pendant une inspiration forcée; et figure 9, pendant la phonation, c'est-à-dire pendant la production du son *é* aigu. On voit très-distinctement la grosseur, la couleur, la forme et l'attache légèrement pédiculée du polype pendant l'inspiration. Il flotte librement dans l'intervalle des lèvres, de la glotte entr'ouverte, et il suit les mouvements que lui imprime l'air inspiré et expiré. Dans la phonation, au contraire, il est comprimé si exactement entre les lèvres de la glotte fermée, qu'il est impossible de distinguer sur quelle corde il est implanté. Il a l'air de reposer sur la même étendue du bord libre de la corde gauche aussi bien que sur le bord libre de la corde droite.

Ce phénomène est très-fréquent, et souvent est un obstacle à la détermination du point d'implantation du polype lors des premiers examens du malade, car, ainsi que nous l'avons répété, la glotte n'apparaît dans toute son étendue à l'œil de l'observateur, que pendant l'émission de la voyelle *é*, et c'est pendant cette émission que les cordes sont rapprochées et ne font plus pour ainsi dire qu'une seule ligne blanche. Lorsque le malade cherche à faire une large inspiration, le larynx descend, l'épiglotte s'abaisse, et souvent dans les premières inspirations échappe à l'œil de l'observateur.

On est donc obligé de faire l'éducation de chaque nouveau

larynx, de façon à voir toute la glotte, même l'angle commun des cordes pendant l'inspiration. C'est une habitude peu difficile à faire prendre au malade, et la difficulté est toujours surmontée avec un peu de calme et de patience.

M. Thunot, qui fait le sujet de cette observation, est un jeune homme de trente-deux ans, fils d'un imprimeur de la rue Racine, bien connu du monde médical. Il nous consulte le 8 novembre 1864 pour un enrouement chronique, remontant à deux ou trois ans déjà.

Il se plaint seulement de fatigue de la voix au bout de la journée. Il n'éprouve ni douleur, ni cuisson, ni sensation de corps étranger au niveau du cartilage thyroïde. Il ne peut donner aucune cause ni explication à l'altération de sa voix. Il ne tousse point, il est d'une bonne constitution, n'est atteint ni de tubercules, ni de syphilis, ni d'herpétisme. J'examine la poitrine et je ne trouve aucune lésion ni du poumon ni du cœur. La muqueuse du pharynx est légèrement rouge et granuleuse, la muqueuse laryngienne légèrement hypérémiée, les cordes vocales sont très-blanches. Je constate sur le milieu du bord libre de la corde vocale gauche l'existence d'un petit polype rouge, globuleux, lisse, d'apparence muqueuse, de la grosseur et de la forme d'un pepin de raisin, dont la petite extrémité serait accolée à la lèvre de cette corde.

Le malade a déjà suivi beaucoup de traitements qu'il serait trop long d'énumérer et a été soigné pour une laryngite chronique. La voix a toujours été en s'affaiblissant mais très-lentement. Il parle mieux le matin après le repos de la nuit que le soir.

Je lui propose d'enlever ce polype, à l'aide de l'arrachement avec des pinces. Le malade consent et se soumet pendant quelque temps à un traitement antiphlogistique préparatoire.

Son larynx est extrêmement sensible au moindre contact de l'instrument. Il survient immédiatement une violente congestion et des quintes de toux opiniâtres.

Le 6 décembre 1864, le 8, le 12, le 13, le 15, le 16, le 17, le 19, le 20, le 22, le 24 j'essaye infructueusement d'extraire ce polype.

Le 9, le 10, le 11, le 13 janvier 1865, mêmes tentatives, toujours sans succès; le 15, Lackerbauer prend le dessin; le malade rassuré sur le compte de son affection laryngienne me demande à ne venir qu'une fois ou deux par semaine, pour se livrer aux tentatives d'extraction de son polype. Il est pris d'une grippe violente au commencement de février.

Je le revois pendant le mois de mars. La marche du polype est restée stationnaire, le malade se résigne à attendre le printemps, espérant que son larynx sera moins sensible à cette époque, je le revois plusieurs fois dans le courant de l'été, et il me demande s'il peut parler comme à l'ordinaire sans inconvénients. Je lui donne cette permission, à condition

de suivre un régime doux et de ne pas trop fumer. Je ne revois plus le malade qu'à son retour pendant l'année 1868. Je ne constate aucun changement dans l'état de son polype qui est absolument le même qu'à son départ, cependant la voix est un peu moins voilée.

Cette observation est très-remarquable sous plusieurs rapports, et principalement nous montre que les polypes muqueux papillaires peuvent rester stationnaires pendant six ans, sans amener aucun autre trouble des voies respiratoires qu'une altération plus ou moins sensible du timbre de la voix, ce qui est en contradiction avec les symptômes assignés aux polypes laryngiens par les auteurs avant la découverte de la laryngoscopie.

Observation XXX.

Polype papillaire gros comme un pois, de forme irrégulière, situé dans l'angle rentrant du cartilage thyroïde et inséré par sa base sur le bord libre de la corde vocale inférieure droite. — Enrouement très-intense remontant à dix-huit mois, sensation de corps étranger dans la gorge. — Arrachement. — Guérison.

Le 25 juillet 1864, le nommé Arsène, garçon coiffeur, âgé de vingt-neuf ans, m'est adressé par mon honoré maître, le professeur Nélaton.

Ce malade, depuis dix-huit mois environ, est atteint d'une dysphonie intense qui l'empêche d'exercer sa profession. Il nous raconte qu'à l'époque où a commencé son enrouement, il a été obligé de travailler malgré une bronchite intense dont il était atteint. Pendant le courant de cette bronchite, et pendant deux mois après sa guérison, il a eu plusieurs crachats sanguinolents, sans cependant cracher de sang pur.

A l'auscultation de la poitrine, nous ne trouvons aucun symptôme de tuberculose pulmonaire. Pas d'antécédents syphilitiques.

A l'examen laryngoscopique assez facilement supporté, nous trouvons dans l'angle rentrant du cartilage thyroïde, au-dessous du tubercule de Czermak qui le masque en partie, une tumeur papillaire de forme irrégulière, mais dont le volume peut être évalué à un fort pois.

Cette tumeur est rouge rosé, non pédiculée, d'apparence molle, ce qui lui permet une certaine mobilité. Sa présence empêche les deux cordes de se rapprocher pendant la phonation, et le manque de rapprochement assez peu sensible en avant devient considérable en arrière. C'est donc bien ce polype qui est la cause de la dysphonie.

Je montre le malade à M. le professeur Nélaton, et je lui fais remarquer les particularités que je viens de signaler. Il est le premier à encourager le malade à se faire opérer, persuadé comme moi que l'arrachement de la tumeur rétablira les fonctions de l'organe vocal.

Selon lui, la disparition de la tumeur entraînera avec elle la disparition de la sensation de corps étranger que le malade nous dit ressentir dans la gorge. Il lui semble qu'à chaque instant il va expectorer un crachat solide. Nous partageons entièrement la manière de voir de notre savant maître.

Après des tentatives répétées pendant deux mois consécutifs, deux fois par semaine à notre clinique, nous parvenons à arracher la moitié environ de la tumeur de M. A..... La voix redevient meilleure, mais est loin d'avoir recouvré son ancienne acuité.

Enfin, au mois de novembre, après des tentatives répétées à notre clinique et à notre cabinet, nous parvenons à enlever en une seule fois tout le reste de la tumeur. La voix redevient claire et timbrée.

Pendant plusieurs jours consécutifs, je fais des cautérisations sur le point d'implantation avec le nitrate d'argent, et par une lettre qu'il nous adresse le 3 janvier 1865, le malade nous apprend qu'il est complétement guéri et qu'il a pu reprendre un état fatigant.

Observation XXXI.

Polype muqueux, arrondi, rouge, développé sur le bord libre de la corde vocale inférieure droite, près de son point d'insertion dans l'angle rentrant du cartilage thyroïde. — Dysphonie, voix bitonale. — Arrachement. — Écrasement. — Cautérisations. — Guérison.

M. Feugère, professeur au lycée Bonaparte à Paris, vient me consulter le 29 mars 1865 pour une dysphonie assez intense qu'il ne sait à quoi attribuer et qui le tourmente depuis une année environ. Les antécédents de M. F..... sont excellents, il ne tousse pas et n'a jamais craché de sang.

Après l'interrogatoire du malade, nous sommes persuadé que nous avons affaire à une maladie absolument locale. En effet, à l'examen laryngoscopique, nous trouvons sur le bord libre de la corde vocale inférieure droite, très-près de l'angle rentrant du cartilage thyroïde, cachée par l'épiglotte qui ne se relève que difficilement, une petite tumeur arrondie, grosse comme un tout petit pois, rouge, tranchant par sa couleur sur le blanc nacré de la corde sur laquelle elle est implantée.

Cette petite tumeur, quoique sessile, jouit d'une certaine mobilité, de telle sorte que tantôt elle est au-dessus du niveau des cordes et alors la voix est relativement bonne, tantôt au contraire elle est pincée entre

ords libres des cordes inférieures, et à ce moment la voix prend de
ıs à autre un timbre suraigu. M. F..... à qui dous faisons part du
ltat de notre investigation, est très-étonné de ce que nous lui an-
ons. Cependant, il est complétement décidé à faire tout pour le réta-
ement de sa voix qui lui est nécessaire pour l'exercice de sa
ession.
ndant plusieurs jours consécutifs, il suit un traitement antiphlo-
que que nous lui conseillons, car outre son polype il est atteint
e pharyngite granuleuse très-prononcée.
traitement a pour résultat de diminuer beaucoup la sensibilité du
ynx qui était excessive. Nous pouvons bientôt entrer dans son
ıx, sans déterminer d'efforts trop considérables de vomissement, une
e à polypes. Pendant plusieurs séances consécutives, nous parvenons
isir entre les mors des pinces la petite tumeur, que nous écrasons en
ie sans pouvoir l'arracher.
usieurs fois aussi, nous en ramenons des débris dont l'arrachement
ribue à en diminuer le volume. Nous avons le plaisir de la voir se
r petit à petit et nous espérons que l'arrachement total ne sera pas
spensable à la guérison.
plusieurs reprises et à plusieurs jours de distance, nous touchons
olype avec une pierre de nitrate d'argent. Ces cautérisations sont
supportées, car, le pharynx étant toujours un peu sensible à l'ap-
ıtion du miroir, ce qui amène de la vomiturition, nos cautérisations
ent toujours involontairement sur des parties saines de la muqueuse
ıgée, et déterminent de temps à autre des suffocations fort pénibles,
différentes manœuvres amènent la diminution de volume du polype,
eux mois après le début de nos tentatives j'ai la grande satisfaction
onstater la disparition de la tumeur et le retour complet de la voix.

Observation XXXII.

ıe papillaire gros comme un grain de riz, non pédiculé, situé sur le bord
re de la corde vocale inférieure droite, au niveau du tiers antérieur, très-
ès de l'épiglotte. — Enrouement très-intense remontant à sept mois environ
survenu progressivement. — Arrachement. — Guérison.

20 avril 1865, M. Mathé, âgé de vingt-six ans, clerc de notaire,
t me consulter pour un enrouement remontant à sept mois environ
ont les progrès lents mais continus l'inquiètent beaucoup, quoiqu'il
essente aucune douleur dans la gorge ou dans le larynx. Il n'a
ıne sensation de corps étranger, il accuse simplement un peu d'op-
sion sternale. Pas de toux, jamais de crachats sanguins, et à l'aus-

cultation de la poitrine rien de particulier à noter. En un mot, la santé générale est parfaite.

A l'inspection de la gorge nous trouvons une pharyngite granuleuse très-intense qui nous paraît être due à l'usage du tabac.

Au laryngoscope, tout le vestibule laryngien et très-congestionné e les cordes vocales inférieures sont rouges et nous semblent légèremen épaissies. Elles sont sillonnées dans leur longueur de petits vaisseau dilatés. Nous ne voyons que très-difficilement l'angle antérieur qu nous tenons essentiellement à voir, car nous trouvons un défaut d rapprochement des cordes que nous ne pouvons nous expliquer.

Nous finissons cependant par trouver la cause de ce manque de rap prochement et par conséquent de la dysphonie.

Sur le bord libre de la corde vocale inférieure droite et empiétant u peu sur sa surface, nous trouvons une petite tumeur rosée, grenue, no pédiculée, de la grosseur d'un grain de riz.

Cette tumeur est située presque dans l'angle rentrant du cartilag e thyroïde et sa présence empêche le rapprochement des cordes. Celles ci étant congestionnées, ainsi que nous l'avons dit, le polype tranche pe u sur leur surface, ce qui rend sa découverte plus difficile.

Nous conseillons à M. M. de se faire débarrasser de sa tumeur, l i affirmant que son ablation amènera le retour complet de la voix.

Pendant trente jours consécutifs, et pour habituer le malade au conta ct des pinces, j'introduis dans son larynx soit une tige mousse d'acier so it même les pinces fermées.

Pendant ces derniers jours, je tâche même de saisir le polype ent e les pinces, sans prévenir le malade de mes tentatives. Enfin, le 31 ma i, je suis assez heureux pour enlever d'un seul coup la totalité de la tumeu r. Le malade n'a rien senti. C'est à peine s'il crache quelques mucosit és sanguinolentes. La voix immédiatement revient claire et timbrée. Je n e juge pas à propos de faire de cautérisation sur le point d'insertion; aujourd'hui encore (1875), la guérison ne s'est pas démentie.

Observation XXXIII.

Énorme polype sarcomateux obstruant toute la glotte, et dont on ne peut vo oir les points d'insertion, qui nous paraissent être multiples.— Aphonie complète. —Dypsnée.—Malade déjà opérée deux fois par le docteur Ozanam.—Arrache ments partiels. — Trachéotomie. — Amélioration passagère.

Le 3 avril 1865, notre vénéré maître Nélaton nous priait de nou s rendre chez lui pour examiner le larynx de Mme Paré à l'aide d u laryngoscope.

La malade, ouvrière, âgée de quarante ans, souffre depuis longtemps déjà d'une aphonie complète et d'une dyspnée intense qui, dans les premiers temps de son affection, ont fait croire à son médecin qu'elle était asthmatique.

Lorsque nous la voyons, la voix est totalement perdue, ce n'est qu'en chuchotant que la malade peut se faire entendre. La dyspnée est très-grande, et c'est surtout l'inspiration qui est gênée. L'expiration se fait assez librement.

Pendant l'inspiration, au contraire, Mme Paré fait entendre un bruit de cornage très-intense.

Elle est amaigrie, pâle, et toute l'économie paraît être profondément atteinte.

L'examen laryngoscopique est rendu très-difficile par la dyspnée même; cependant je puis voir et montrer à Nélaton les particularités suivantes : Toute la glotte est obstruée par une masse végétante grisâtre, du volume d'un fort marron, qui fait une saillie arrondie du côté de l'extérieur. Cette masse paraît être divisée en plusieurs lobes, ce qui nous fait croire que la tumeur n'est pas unique, mais qu'elle est composée de plusieurs masses pressées les unes contre les autres. Elle cache complétement les cordes vocales inférieures, et l'on ne voit plus que la partie la plus externe des cordes supérieures.

Tout ce que l'on peut voir du larynx est rouge, tuméfié et paraît être œdémateux.

En arrière de la tumeur, du côté de l'espace interaryténoïdien, on voit un orifice linéaire qui conduit dans la trachée et par lequel la respiration peut encore se faire, quoique incomplète.

La malade nous raconte que sa voix a déjà commencé à s'altérer en 1862, et que l'enrouement a été progressivement en augmentant pour faire place plus tard à l'aphonie complète.

Le docteur Ozanam, qui la vit à cette époque, pratiqua une première opération à la suite de laquelle elle fut considérablement soulagée.

La voix revint même, mais dure et rauque. Ceci se passait en 1863. En 1864, la voix était reperdue de nouveau et la dyspnée commençait à reparaître lorsque le docteur Ozanam pratiqua une deuxième opération qui eut pour résultat de permettre à la malade de respirer plus facilement.

Depuis cette époque la gêne respiratoire est revenue une troisième fois, mais bien plus considérable que les deux premières.

Malgré l'évidence de la malignité de la tumeur et sa grande tendance à la reproduction, je suis d'avis de faire sur cette tumeur des arrachements qui permettront à la malade de respirer, et si ces arrachements ne suffisent pas pour obtenir le but proposé, je crois la trachéotomie parfaitement indiquée. Nélaton partageant notre manière de voir, je fais immédiatement un premier arrachement d'un morceau de la tumeur de

la grosseur d'un pois, à sa partie postérieure. Cet arrachement donne lieu à une suffocation très-intense et à un écoulement de sang assez abondant.

Aussitôt que l'hémorrhagie est arrêtée la respiration se fait un peu plus librement.

En présence de l'accès de suffocation auquel nous venons d'assister, je renonce pour ce jour à de nouvelles tentatives.

Pendant plusieurs jours consécutifs, je fais de nouveaux arrachements, mais la respiration ne s'améliorant pas suffisamment, la trachéotomie fut décidée. L'opération eut lieu et ne présenta rien de bien remarquable.

Sept jours après, je tentai de nouveau d'arracher des portions de la tumeur que j'attaquais aussi par des cautérisations successives avec le nitrate d'argent solide et avec l'acide chromique. La tumeur avait diminué de moitié environ lorsque je perdis la malade de vue.

Observation XXXIV.

Polype papillaire arrondi, de la grosseur d'un pois, de couleur rosée, siégeant sur le milieu du bord libre de la corde vocale inférieure gauche. — Dysphonie très-intense. — Enrouement. — Sensation de crachat dans la gorge. — Douleurs sternales. — Arrachement. — Guérison. — Pl. VIII, fig. 1.

M. Charleville, courtier d'assurances, âgé de quarante-trois ans, demeurant à Paris, vient me consulter le 21 avril 1865 pour un enrouement intense remontant à deux ans environ.

Cet enrouement l'inquiète considérablement, car il tousse et est atteint d'une bronchite chronique et il craint d'avoir une phthisie laryngée.

Très-hypochondriaque, il a déjà suivi pour cet enrouement les traitements les plus variés, sans en retirer aucun bénéfice.

Son enrouement est venu petit à petit, et il croit devoir rapporter son début à un effort considérable de la voix qu'il fit en 1863.

Obligé de parler beaucoup dans sa profession, sa voix le matin est assez claire, mais pour cela il est forcé de faire de grands efforts. Le soir, il est presque complétement aphone.

Il ne souffre d'ailleurs pas de son larynx. Il a bien dans la gorge la sensation d'une mucosité qu'il aurait besoin d'expectorer, il n'attire pas tout d'abord notre attention sur ce point, mais sur un sentiment de gêne et de pesanteur qu'il ressent depuis un an déjà au niveau de la fourchette du sternum.

A l'examen du pharynx, nous trouvons une rougeur intense du voile du palais et de ses piliers, et la paroi postérieure du pharynx, granu-

leuse, comme chagrinée, est recouverte d'une quantité de mucosités qui semblent venir des fosses nasales. En un mot, M. Ch..... est atteint d'un catarrhe pharyngo-nasal des plus intenses.

A l'examen laryngoscopique, qui est très-bien supporté, d'ailleurs, je trouve, sur le bord libre de la corde vocale gauche, un polype à pédicule très-court. Ce polype, de la forme et de la grosseur d'un pois (voy. pl. VIII, fig. 1), est rosé, surtout à sa partie postérieure. La portion antérieure présente deux bosselures dont la teinte est un peu plus pâle que celle du restant de la tumeur.

Pendant la respiration, elle fait saillie dans la glotte, son pédicule n'étant pas assez long pour lui permettre de tomber du côté de la trachée. Pendant la phonation, au contraire, la corde vocale inférieure droite passe au-dessous du polype, qui alors semble reposer sur la surface des deux cordes, de telle sorte que dans cette position il serait impossible de dire sur laquelle des deux cordes il est implanté.

C'est lorsque le polype occupe cette situation que le malade peut parler en faisant d'assez violents efforts.

Dans d'autres moments, la voix ne sort pas, et le malade est obligé de tousser avant de pouvoir donner un son. Ce phénomène est parfaitement explicable par ce que nous voyons se passer sous nos yeux. En effet, de temps à autre le polype s'interpose entre les lèvres des deux cordes vocales, et, dans ce cas, la glotte reste largement ouverte en avant et en arrière de lui, et la colonne d'air destinée à faire entrer les cordes en vibration s'écoule par ces deux ouvertures.

Nous faisons remarquer toutes ces particularités au malade lui-même en lui montrant sa tumeur dans l'autolaryngoscope, et nous tentons de le rassurer sur son état, qui, pour nous, n'offre aucune gravité.

Avant d'entreprendre l'extirpation de sa tumeur, nous lui conseillons de faire une saison à Enghien pour se guérir de sa bronchite et de son catarrhe naso-pharyngien, qui entretiennent un état congestif permanent, ce qui est défavorable aux tentatives opératoires. Pendant le temps que le malade demeure à Enghien, où son état général s'améliore sensiblement, je pratique tous les jours des attouchements du larynx avec une éponge imbibée de laudanum, ce qui a pour résultat de décongestionner les cordes vocales, inférieures qui étaient très-rouges, et d'habituer le malade à supporter dans son larynx la présence d'un corps étranger.

Pendant deux mois consécutifs, juin et juillet, deux fois par semaine, je tente infructueusement avec mes pinces d'extraire le polype de M. Ch..... A plusieurs reprises, je parviens à le saisir, mais il glisse dans les mors et je ne puis en ramener que la surface. D'ailleurs, le malade se fatigue très-facilement, et lorsque j'ai introduit les pinces deux ou trois fois, il se refuse à toute nouvelle tentative. Je perds de vue M. Ch..... pendant les mois d'août et de septembre pendant lesquels il est obligé de faire un voyage

De retour au mois d'octobre, la sensibilité primitive de l'organe vocal a reparu et il me faut refaire l'éducation du malade, ce qui ne me demande pas moins d'un mois en consacrant tous les deux jours une séance à cet effet. Le 1er novembre, je puis enfin entrer mes pinces dans le larynx et, dès la première tentative, ramener un morceau de la tumeur représentant son tiers environ. L'écoulement de sang est insignifiant et le malade n'a eu aucune conscience de l'arrachement, ce qui le rassure beaucoup. Jusqu'au 28 du même mois, je tente tous les jours d'arracher le restant du polype. Le malade se tient beaucoup mieux, et, bien que tout le larynx fût très-irrité par les manœuvres opératoires journalières, je parviens le 28 à enlever d'un seul coup la totalité de la tumeur.

Le malade n'a rien senti, il a quelques crachements de sang, mais immédiatement la voix devient claire et timbrée.

Il ne reste plus sur la corde qu'une petite portion de la tumeur qui représente le pédicule et sur laquelle je pratique immédiatement une cautérisation avec le nitrate d'argent solide, ce qui a pour effet subit d'enrouer de nouveau le malade.

Trois jours après, la petite eschare formée par la cautérisation a disparu et la voix est revenue dans toute sa netteté. Le pédicule n'a pas disparu.

Craignant la récidive de cette tumeur, je conseille à M. Ch..... de venir me voir de temps à autre pour que je puisse examiner son larynx.

Mes craintes n'étaient que trop fondées ; la récidive eut lieu, ou, pour mieux dire, le pédicule fut le point de départ de la formation d'une autre tumeur qui ne se développa que très-lentement, car ce n'est qu'en 1869 que je fis de nouveau l'ablation de ce polype. Nous ne raconterons pas de nouveau tous les détails de cette nouvelle opération. Qu'il nous suffise de dire qu'après un mois de tentatives répétées, je parvins cette fois à extraire totalement ce polype, et que je fis pendant huit jours des cautérisations avec de l'acide chromique sur son point d'implantation. Aujourd'hui, M. Ch....., que nous voyons quelquefois, jouit d'une voix très-sonore, et il serait impossible de distinguer sur laquelle des deux cordes a siégé le polype.

L'examen microscopique de la tumeur, fait par notre ami Ordoñez, de si regrettable mémoire, démontra que nous avions eu affaire à un papillome corné.

Observation XXXV.

Petit polype rouge, de la forme et de la grosseur d'un petit pois, non pédiculé, situé sur la face de la corde vocale inférieure droite, à l'union de ses deux

tiers postérieurs, c'est-à-dire plus près de l'épiglotte que des cartilages aryténoïdes.

Le 12 juillet 1865, Mme Saunier, de Paris, âgée de vingt-six ans, vient me consulter. Cette dame se plaint d'une dysphonie remontant à trois ans et pour laquelle elle est allée successivement à Pau et aux Eaux-Bonnes, où ayant été examinée au laryngoscope par le docteur Tarras, celui-ci diagnostiqua une laryngite par relâchement des cordes vocales vraies et fausses du côté droit.

Elle suivit aux Eaux-Bonnes un traitement hydrothérapique qui lui fit beaucoup de bien.

Bien portante avant son mariage, elle eut, il y a sept ans, après sa première couche, une érosion du col qui nécessita des cautérisations et qui détermina des pertes blanches abondantes. Depuis ce temps elle transpire beaucoup, son appétit est capricieux, elle a fréquemment le corps dérangé, elle est très-altérée et elle a beaucoup maigri. A l'auscultation de la poitrine, nous trouvons tout le sommet du poumon droit induré; le gauche est sain. Elle hemme continuellement, n'a pas de frissons; au mois de juin 1864 elle a craché du sang toute une journée en grande quantité. Ses père et mère du reste sont bien portants ainsi que ses enfants.

Au laryngoscope, je trouve le pharynx pâle et un peu décoloré. Sur la face supérieure de la corde vocale inférieure droite, plus près de l'épiglotte que des cartilages aryténoïdes, je vois un petit polype papillaire rouge, de la forme et de la grosseur d'un petit pois, non pédiculé, ne gênant pas les mouvements de la corde sur laquelle il est implanté et qui est rouge ainsi que celle du côté opposé. De plus, les deux cordes ne se rapprochent pas complétement; malgré les efforts les plus violents de Mme S. elles interceptent entre elles deux un petit espace ovalaire qui suffit à expliquer la raucité de la voix de la malade.

Pour nous, la présence du polype n'est que pour peu de chose dans la dysphonie qui nous paraît plutôt devoir être rapportée à un peu de paralysie des muscles tenseurs des cordes vocales, et en particulier du faisceau le plus interne du thyro-aryténoïdien.

Nous expliquons cela à la malade, en lui proposant toutefois l'extraction de son polype.

La malade demande à réfléchir avant de se soumettre à cette opération, mais nous ne l'avons pas revue.

Observation XXXVI.

Polype muqueux gros comme un petit pois, très-rouge, non pédiculé, situé sur

le milieu de la corde vocale inférieure droite, sur la face supérieure de la corde, et causant un enrouement assez marqué.

Mme Gosselin, fleuriste, âgée de trente-neuf ans, vient me consulter pour la première fois le 19 juillet 1865. Elle se plaint d'un enrouement assez léger qui lui est venu pour la première fois en 1859, subitement. Cet enrouement, ou pour mieux dire, ce voile de la voix, a été en augmentant, et aujourd'hui la voix, qui est toujours couverte, est complétement éteinte à la fin de la journée, lorsque Mme G. a parlé beaucoup. D'une belle santé, n'ayant jamais été malade, bien réglée, elle n'a aucune sensation de corps étranger dans le larynx, elle n'a jamais de quinte de toux, et pour tâcher d'atténuer son enrouement, elle essaye de ne parler qu'avec la langue et le palais.

Je l'examine au laryngoscope, et sur la face supérieure de la corde vocale inférieure droite à l'union de la moitié antérieure avec la moitié postérieure, je trouve un petit polype muqueux très-rouge, non pédiculé, de la forme et de la taille d'un petit pois, à surface très-lisse, n'empiétant pas sur l'ouverture de la glotte, et n'empêchant pas par conséquent les cordes de se rapprocher complétement. S'il gêne la phonation, c'est donc seulement par son poids, et en entretenant sur la corde où il est inséré un état congestif qui, du reste, ne se propage pas au delà. Nous sommes persuadé qu'une fois la cause supprimée, la voix redeviendra immédiatement bonne.

Je conseille donc à Mme G. de prendre pendant quelques jours, le matin à jeun, et le soir en se couchant, 1 gramme de bromure de potassium dans un peu d'eau sucrée.

Le 22, je fais la première tentative d'extraction du polype, mais infructueusement, la malade étant prise d'étouffements dès que ma pince entre dans le larynx.

Le 24, je puis entrer dans la glotte et toucher le polype.

Le 26, la malade n'a plus de spasmes, et à plusieurs reprises je vais toucher le polype, sans toutefois essayer de l'arracher.

Le 28, à la troisième introduction, d'un seul coup, je ramène le polype entier entre les mors de ma pince. La malade n'a pas eu conscience de l'opération que je viens de lui faire, elle n'a absolument rien senti, pas même la traction que j'ai été forcé de faire et que j'ai exercée au moment où elle était prise d'envie de vomir.

Elle ne crache pas de sang, elle n'a pas de quinte de toux, bien qu'au laryngoscope j'aperçoive distinctement une goutelette de sang qui vient perler à l'endroit où un instant auparavant était inséré le polype.

La voix immédiatement est redevenue ferme et n'a plus varié depuis ce temps, ce que nous avons su par une lettre de la malade.

Observation XXXVII.

Végétation papillaire rouge, irrégulière, grenue, du volume d'un haricot, située sur la corde vocale inférieure gauche qu'elle cache presque à la vue.

Mme H., âgée de vingt-cinq ans, vient me consulter le 22 juillet 1865 pour un enrouement très-prononcé remontant à trois mois environ, et qui a augmenté petit à petit. Cette dame se porte assez bien, cependant elle accuse des antécédents syphilitiques, et nous dit que l'hiver dernier elle a eu plusieurs crachements de sang assez abondants.

Nous écoutons sa poitrine, et nous trouvons le poumon gauche ayant perdu une partie de sa perméabilité, sans toutefois présenter de phénomènes inquiétants.

Nous examinons Mme H. au laryngoscope. Nous trouvons sur la corde vocale inférieure gauche, qu'elle cache presque complétement, une végétation très-rouge, du volume d'un haricot, grenue et très-irrégulière.

La raucité de la voix, quoique très-forte, n'est donc pas en rapport avec l'affection dont nous constatons l'existence. Mme H. n'a pas de sensation de corps étranger dans la glotte, elle ne souffre pas de la gorge, elle se plaint seulement d'un point douloureux au niveau du sternum, surtout pendant les inspirations prolongées qu'elle est obligée de faire, car elle est assez notablement oppressée.

J'institue immédiatement un traitement antisyphilitique, pilules de protoiodure d'hydrargyre, iodure de potassium, gargarisme au chlorate de potasse.

Je touche la tumeur avec une éponge imbibée de teinture d'iode pure.

Tous les jours, pendant un mois, je continue à cautériser la végétation avec la pierre de nitrate d'argent, et petit à petit je la vois diminuer. Au bout de deux mois de traitement elle a complétement disparu, et la voix est revenue ce qu'elle était avant le début de la maladie.

Remarques. — Il serait peut-être plus rationnel de reporter cette observation au chapitre des tumeurs syphilitiques; aussi l'ai-je intitulée *végétation* papillaire. On sait combien il est difficile en certains cas de faire le diagnostic entre le papillome et le condylome, et le traitement seul nous démontre alors la nature de la maladie, mais ce qui m'a décidé à ranger l'observation ci-dessus dans le chapitre des polypes, c'était l'aspect franchement papillomateux qu'affectait la tumeur vocale.

Observation XXXVIII.

Polype muqueux en forme de massue, implanté sur la corde vocale inférieure. (Pl. IX, fig. 10). — Arrachement. — Guérison presque complète.

Le dessin de ce polype a été pris le 31 août 1865, par Lackerbauer, le larynx étant éclairé par l'appareil lenticulaire adapté à une lampe ordinaire. On peut voir sur la reproduction de ce dessin, pl. IX, fig. 10, les détails anatomiques inhérents à ce polype, et nous retrouvons encore cette conformation défectueuse de l'épiglotte si gênante pour l'exploration et pour les opérations intra-laryngiennes. Aussi n'ai-je pu voir le polype qu'à la sixième visite du malade. En outre, les difficultés de l'examen laryngoscopique sont augmentées par le volume considérable de la langue. L'impossibilité presque absolue de la tirer hors de la bouche à cause du développement exagéré du frein lingual, de l'abaissement du voile du palais, de l'étroitesse du pharynx, d'une salivation continuelle, et de l'indocilité très-grande du malade, qui, au lieu de chercher à faire les mouvements que je lui indique, répond toujours qu'il ne peut pas. Cependant, en y mettant beaucoup de temps et de patience, je parviens à voir le polype, dont voici la description :

Du volume d'un pepin de raisin, très-allongé, en forme de larve, de couleur rouge brun, plus foncé à son extrémité libre qu'à sa base, il est implanté sur la face supérieure de la corde vocale inférieure droite, non pas sur le bord libre, mais bien sur toute la face supérieure, près de l'angle de réunion des cordes vocales.

La base de l'implantation recouvre entièrement sur la corde droite un espace linéaire, depuis son bord libre jusqu'à son bord ventriculaire. Tout le reste du polype est libre et flottant. Il ressemble tout à fait à un petit battant de cloche qui, tantôt serait soulevé du côté de l'épiglotte, pendant l'expiration, tantôt abaissé du côté de la trachée, pendant l'inspiration, et produirait en un mot l'effet d'une soupape. A l'état de repos du larynx, il est couché presque en totalité sur la corde droite et son extrémité libre vient s'appuyer sur le milieu du bord libre de la corde gauche, en empiétant un peu sur la surface de cette corde.

Quelquefois même, il se trouve pincé entre les lèvres de la glotte. Le

malade, très-grand, très-fort, d'une vigoureuse constitution, âgé de cinquante-deux ans, a la voix très-enrouée, il ne parvient à donner un son, même très-rauque, qu'à la condition de faire un violent effort. Si le mot est un peu long, la dernière moitié n'est articulée qu'en voix de chuchotement. Il n'éprouve aucune douleur, aucune sensation pénible, ni dans le larynx, ni dans le voisinage du larynx. Il ne tousse point, ne crache point. Il attribue son enrouement et sa dysphonie à une fatigue prolongée et continuelle de l'organe vocal. M. Garnier est crieur à la halle aux poissons. Il suppose que c'est pour avoir crié violemment à la suite d'un rhume compliqué d'extinction de voix, qu'il a contracté ce qu'il appelle sa laryngite chronique.

Je ne trouve aucun antécédent spécifique ni tuberculeux. Il n'est atteint que d'un peu de bronchite chronique catarrhale. Il ne fume pas et ne fait aucun excès de boisson.

Je pratique soit avec mes pinces à polypes, tantôt chez moi à l'aide de l'éclairage lenticulaire, tantôt à ma clinique à l'aide de la lumière Drummond, des tentatives de broiement ou d'extraction de ce polype.

Les causes énumérées plus haut, qui amenaient une grande difficulté d'exploration, viennent entraver plus encore nos tentatives opératoires.

Cependant, à la dixième séance, je déchire et j'extrais la moitié du polype. Il se produit un écoulement de sang insignifiant, le malade n'éprouve aucune souffrance. Le lendemain, 1er décembre 1865, je constate que les cordes vocales sont rouges et enflammées. La surface de déchirure du polype est grise, suppurante. La voix est plus facile qu'avant l'opération.

Les jours suivants, nouvelles tentatives d'extraction, mais infructueuses. Je me décide à détruire le polype par la cautérisation au crayon de nitrate d'argent. Ces cautérisations amènent chaque fois une violente inflammation de tout le larynx, qui dure cinq à six jours au moins.

Le malade me demande s'il pourra recouvrer complétement la voix, et combien les opérations nécessaires pour obtenir ce résultat dureront de temps. Je lui réponds qu'il est impossible de leur assurer une durée, à cause des grandes difficultés que j'éprouve à l'introduction de la pince à polypes dans son larynx. Je lui conseille de chercher un autre emploi que celui de crieur. Il entre à l'Hôtel-de-Ville de Paris, comme garçon de peine. Il revient me trouver à ma clinique pendant le mois de février 1866. Je constate que le polype est détruit aux trois quarts. La voix est encore enrouée, mais au moins on l'entend à une certaine distance ; le malade n'est plus obligé de faire de grands efforts. Le polype ne dépasse plus maintenant le bord libre de la corde droite. Le malade, satisfait de ce résultat et rassuré sur l'avenir de sa maladie, car il lui suffit de savoir que cela n'est pas dangereux, et ne peut pas dégénérer

en cancer, selon son expression, abandonne son traitement et se contente du volume de voix que nous lui avons rendu.

Observation XXXIX.

Polype papillaire pédiculé, gros comme une noix, de couleur grisâtre, très-mobile, irrégulier, ressemblant à un chou-fleur, paraissant au premier abord adhérent à la corde vocale inférieure gauche, mais en réalité inséré par son pédicule dans l'angle des cordes vocales au-dessous du tubercule de Czermak. — Aphonie complète. — Menaces de suffocation. — Bruits explosifs produits par le passage brusque du polype du larynx dans la trachée et réciproquement. — Traitements antérieurs les plus variés. — En dernier ressort traitement homœopathique aussi infructueux que les autres. — Erreurs de diagnostic les plus grandes. — Le malade traité à l'hôpital Saint-Antoine pendant trois mois comme phthisique et renvoyé à l'asile de Vincennes comme tuberculeux. — Arrachement de cet énorme polype avec ma grosse pince, à l'hôpital des Cliniques, en présence de Nélaton et devant les élèves. — Polype enlevé aux trois quarts du premier coup de pinces. — Arrachements successifs. — Guérison complète. (Voy. pl. VII, fig. 1, 1 *bis*, 1 *ter*). Ces figures représentent le polype : 1° au-dessus des cordes vocales; 2° au-dessous de ces cordes; 3° immédiatement après la première tentative d'arrachement.

Villate, maître maçon, né à Aubusson (Creuse), à Paris depuis onze ans, âgé de trente et un ans, d'une bonne constitution, vient me consulter le 8 janvier 1865. Il est sujet, dit-il, aux inflammations d'intestins et il a des hémorrhoïdes. Tous les hivers il a plusieurs rhumes qui déterminent à leur début un accès de fièvre. Il est porteur sur le dos et le sternum de gros boutons d'acné qui disparaissent lorsque pendant quelque temps il prend le matin, à jeun, une petite quantité d'eau de Sedlitz.

Avant son mariage il avait toujours le visage couvert de boutons semblables à ceux qu'il a sur le dos, mais depuis ce temps il ne les a plus revus. Saignant facilement du nez étant enfant, il a pris, depuis longtemps déjà, l'habitude de se faire saigner de temps en temps au bras, pour des étourdissements et des éblouissements qui lui reviennent de temps à autre.

Il est très-fort et très-vigoureux.

Sa voix autrefois était très-claire et il chantait toujours en travaillant. Il n'accuse du reste aucun antécédent vénérien, il porte un varicocèle à gauche.

Au mois d'août 1864, en travaillant à la Chapelle, chez le docteur Arnault, sa voix se cassa subitement. Elle ne s'éteignit cependant pas complétement, car pendant près de deux mois encore il put se faire entendre à distance.

Au mois d'octobre de la même année il tomba d'un deuxième étage et se fit plusieurs blessures à la tête et au ventre. Il perdit connaissance pendant une dizaine de minutes environ. La blessure de la tête saignant beaucoup on le transporta à l'hôpital Saint-Antoine, où il resta trois semaines. Pendant ce séjour à l'hôpital, ses blessures n'ayant eu aucune suite, on s'occupa de sa dysphonie qui commençait à être de l'aphonie. On examina plusieurs fois sa gorge et l'on se contenta de lui prescrire des gargarismes avec de l'eau miellée; on porta le diagnostic de phthisie laryngée compliquée de pneumonie tuberculeuse. Envoyé en convalescence à l'asile de Vincennes, on lui examina aussi à plusieurs reprises le fond de la gorge et on lui prescrivit le même gargarisme, et l'on porta le même diagnostic qu'à l'hôpital Saint-Antoine.

Le 15 novembre, à la consultation de l'Hôtel-Dieu, le docteur Desnos lui ordonna un gargarisme d'eau de ronces et d'alun, des sinapismes sur le devant du cou, et une cuillerée d'huile de foie de morue tous les jours.

Plusieurs médecins consultés, le docteur Moilin, le docteur Arnault, lui ordonnèrent de faire des fumigations avec de la fleur de sureau et de prendre des bains de pieds avec de la farine de moutarde. Le docteur Hupé prescrivit des loochs et de la tisane de racine de gentiane. Malgré tous ces traitements la voix allait tous les jours en se perdant de plus en plus.

Le malade ne sachant plus, selon son expression, à quel saint se vouer, et se sentant de jour en jour étouffer, frappe en désespoir de cause à la porte d'un homœopathe; mais bientôt, fatigué d'avaler des globules sans succès, il s'adresse à des religieuses hospitalières de la rue Visconti, où j'avais alors ma clinique. Les sœurs me l'adressèrent en me priant de leur dire quelle était la nature de la maladie.

C'est alors que je constatai la présence d'un énorme papillome laryngien, bouchant non-seulement toute la *rima glottidis*, mais encore la face supérieure des cordes vocales inférieures.

Villate nous raconte toutes ses tribulations, il nous dit que depuis le mois de novembre il ne peut plus travailler, car il étouffe et il ne peut non plus se faire entendre de ses compagnons.

Il ne souffre nullement du larynx. Il éprouve une sensation douloureuse de pression au devant du sternum, surtout quand il a tenté de parler. Cette douleur s'étend jusqu'aux muscles intercostaux du côté gauche. Il n'a jamais craché de morceaux de chair, ni du sang. Du reste quand nous voyons M. V....., la poitrine est parfaitement saine. Il peut encore marcher assez vite, mais alors la respiration est tout de suite haletante.

Il avale très-bien, cependant quand il boit un peu vite, il avale facilement de travers.

Quant il essaye une grande inspiration, l'air entre assez facilement

dans les poumons, mais quant il expire il y arrive assez difficilement et en faisant entendre un bruit d'explosion ou de soupape assez violent; il croit toujours qu'il va ramener un gros crachat.

Il ne peut dormir que couché sur le côté gauche; quand il se couche sur le côté droit, au bout d'une demi-heure il est obligé de s'asseoir sur son lit pour rétablir la respiration qui ne se fait plus. Il ne peut rester sur le dos que pendant trois ou quatre inspirations, il étouffe immédiatement.

A l'examen laryngoscopique, qui se fait très-facilement du reste, je constate que l'épiglotte est complétement saine, mince, un peu rouge sur le bord et à la face postérieure.

En faisant pousser au malade la voyelle *è*, je vois au-dessous de l'épiglotte une masse grenue, grise, du volume d'une noix, très-irrégulière, très-mobile, pédiculée en haut (par rapport à l'image laryngoscopique), bilobée, pénétrant par un de ses lobes dans la trachée, tandis que l'autre cache complétement la corde vocale inférieure gauche, lorsque le malade fait un effort d'expuition.

Dans les mouvements d'inspiration, toute la tumeur disparaît dans la trachée, laissant voir les deux cordes. (Pl. VII, fig. 1 *bis*.)

L'air passe entre la corde vocale inférieure et le polype et non entre la corde gauche et la tumeur. Tout le reste du larynx est d'ailleurs parfaitement sain, les cordes inférieures sont blanches et nacrées.

Persuadé que l'extraction de ce gros polype à l'aide de mes pinces laryngiennes se fera très-facilement, et que j'enlèverai du premier coup sinon tout le polype, au moins la plus grande partie, je propose à mon maître et ami M. Nélaton d'opérer ce malade à l'hôpital des Cliniques devant ses élèves; j'ai la grande satisfaction de voir ma demande acceptée, et je prie Villate de se rendre le 12 janvier à l'hôpital des Cliniques. Je fais transporter mon appareil Drummond, c'est-à-dire ma lanterne Dubosc et deux ballons, l'un rempli d'oxygène et l'autre d'hydrogène. Je montre d'abord à Nélaton, puis aux élèves, toutes les particularités laryngoscopiques de la tumeur, et je me dispose à l'arracher avec mes pinces à ardillons de grosseur moyenne. C'est à ce moment que notre vénéré maître me conseille de remettre l'opération à un autre jour si le malade est trop fatigué et si je ne suis pas sûr de la réussite.

Mais je ne pouvais reculer en face d'un pareil auditoire; j'a-

voue que j'étais ému; je dis au malade de ne pas bouger, quoi qu'il arrive, et je plongeai ma pince aussi profondément que possible dans son larynx, et je ramenai entre ses mors, aux applaudissements des assistants, une portion du polype grosse comme une noisette.

Le malade immédiatement put pousser quelques sons rauques, mais qui s'entendaient jusqu'au fond de l'amphithéâtre; il put aussi respirer avec facilité; je remis la suite de l'opération au lendemain à ma clinique.

Le 13 janvier, à la lumière produite par l'appareil lenticulaire monté sur une lampe modérateur ordinaire, j'enlève avec mes pinces trois petits morceaux de la tumeur. Peu d'écoulement de sang. Résistance assez grande à l'arrachement, légère douleur dans le larynx. — Suffocation passagère. — Bruit léger de cornage. — Introduisant mes pinces une quatrième fois, j'écrase une partie du polype que je ne peux ramener.

Le 14 à ma clinique, M. V..... me rapporte un morceau de son polype, gros comme un pois qu'il a craché la veille au soir en sortant de chez moi. C'est évidemment la portion que j'avais écrasée.

A la lumière de Drummond, j'enlève deux gros morceaux de la tumeur. Pas de douleur, écoulement de sang insignifiant. Cette fois le malade n'a pas d'étouffement. La respiration est plus libre.

Le 15, M. V..... a pu dormir sur le côté droit et sur le dos. J'arrache un seul morceau.

Le 16, même opération.

Le 17, je constate que la tumeur est diminuée des trois quarts environ. Je fais prendre le dessin par M. Lackerbauer. (Pl. VII fig. 1 *ter*.) On voit très-nettement le lieu d'insertion du polype et son pédicule assez long, conique, rouge. Par moment toute la masse disparaît dans la trachée et alors M. V..... peut se faire entendre à une certaine distance.

Le 18, avec mes grosses pinces, que je parviens à introduire entre les cordes vocales inférieures, j'englobe tout le restant de la tumeur que j'étreins au niveau du pédicule et je l'arrache en une seule fois. La voix revient immédiatement claire et le malade éprouve un sentiment de bien-être instantané. Aucun écoulement sanguin, pas de toux, pas de suffocation. Notre malade est guéri. A deux années de là, le 17 janvier 1867, je revois M. Villate. La voix est toujours très-bonne, surtout dans le grave.

Du polype il ne reste plus absolument rien, à peine si l'on remarque au-dessous du tubercule de Czermak un petit point renflé, du volume

d'une tête d'épingle et de la même couleur que le restant de la muqueuse.

Les cordes vocales inférieures sont saines et blanches.

C'est donc à juste titre que nous considérons M. V..... comme complétement guéri.

Depuis ce temps notre ancien malade reconnaissant vint nous faire constater deux fois par an la guérison radicale du polype qui avait mis ses jours en danger.

Observation XL.

Polype papillaire situé sur le milieu du bord libre de la corde vocale inférieure droite, à pédicule très-large, s'étendant en arrière, presque jusqu'au point d'attache de la corde vocale inférieure. — Enrouement augmentant progressivement d'intensité, puis aphonie. — Pas de sensation de corps étranger. — Pas de toux. — Arrachement. — Cautérisations. — Guérison. — Récidive. — Malade actuellement en traitement. (Pl. IX, fig. 4.)

M. Piquant, employé, âgé de vingt-huit ans, demeurant à Paris, vient me consulter au mois de janvier 1865 pour une aphonie presque complète remontant à quatre mois environ.

Voici ce que le malade nous raconte. Il y a huit mois environ, à la suite d'un refroidissement, il contracta un enrouement intense qui, pensait-il, ne durerait pas. En effet au bout de quelques jours, sa voix recouvra presque son timbre habituel et il se crut débarrassé. A partir de ce jour, il s'aperçut que sa voix habituellement forte et timbrée allait progressivement en diminuant et acquérant le timbre particulier des buveurs. Or, M. P..... est d'une sobriété exemplaire. Il s'abstint le plus que possible de parler, évitant toutes les causes de refroidissement et prit différentes tisanes.

Malgré toutes ces précautions, sa voix alla toujours en baissant, et depuis quatre mois il ne parle plus qu'en voix chuchotée.

La santé générale est d'ailleurs excellente.

D'une taille moyenne, M. P.... est gros et vigoureux. Il n'accuse aucun antécédent syphilitique, ne tousse jamais, n'a jamais craché de sang et à l'auscultation de la poitrine on ne trouve absolument rien.

A l'auscultation du larynx, on trouve une respiration rude mais pas de bruit de drapeau ou de soupape. D'après ces différents examens, il serait donc impossible de porter sans le laryngoscope un diagnostic sur la maladie de notre client.

Le glottiscope en effet permet immédiatement de reconnaître la cause des symptômes que nous avons décrits.

Sur le milieu du bord libre de la corde vocale inférieure droite, nous trouvons une végétation semblable à un chou-fleur, de la grosseur d'un gros pois environ, non pédiculée, s'étendant presque jusqu'au cartilage aryténoïde.

De plus elle empiète un peu sur la face de la corde sur laquelle elle est implantée.

Elle est d'un gris rosé, inégale, et fait dans la glotte ouverte pour la respiration une saillie qui peut être évaluée à 4 millimètres.

Lorsque la glotte se referme pour la phonation, la tumeur se trouve être légèrement soulevée par la corde vocale gauche qui passe au-dessous d'elle de telle sorte que le polype pendant la phonation paraît reposer entièrement sur cette corde. La présence de ce polype est bien la cause de l'aphonie, et à cause de son volume, nous sommes fortement étonné que le malade ne se trouve pas gêné dans sa respiration. Nous avons omis de noter plus haut qu'il se plaint d'une sensation de gêne très-marquée au niveau de la fourchette sternale.

Après avoir fait prendre au malade 1 gramme de bromure de potassium matin et soir pendant cinq jours, j'introduis dans son larynx mes pinces fermées. Leur contact détermine des efforts de vomissement très-violents et des quintes de toux qui me forcent à suspendre mes tentatives.

Pendant huit autres jours, le malade prend 4 grammes de bromure de potassium par jour et s'habitue à supporter sans gêne le contact du manche d'une cuiller dans la gorge.

Je puis alors introduire mes pinces sans déterminer trop d'efforts de vomiturition. Une première fois j'arrache gros comme un pois de la tumeur, et ce morceau examiné au microscope par M. le docteur Lœwenberg, nous montre que nous avons affaire à un papillome, ce dont nous étions convaincu d'après l'aspect extérieur.

L'arrachement n'est pas senti par le malade qui ne crache que très-peu de sang.

Jusqu'au 20 avril, je continue mes tentatives d'arrachement avec des résultats variables. A cette date, il ne reste plus que la base de la tumeur, et la voix est revenue, mais dure et rauque. Jusqu'à la fin d'avril je pratique sur ce pédicule des cautérisations avec le nitrate d'argent, mais le malade nous quitte avant la destruction complète.

Un an après il revient nous trouver de nouveau. La tumeur a repris presque ses dimensions primitives.

La voix est perdue une seconde fois. C'est le 8 avril 1866 que nous le revoyons.

Jusqu'au 8 mai, je fais reprendre au malade du bromure de potassium et je l'habitue de nouveau à supporter le contact des pinces.

Le 8 mai, j'arrache la moitié environ de la tumeur. Le 9 j'en arrache douze fragments à l'hôpital des Cliniques devant le professeur Nélaton. Il ne reste plus que le pédicule.

Le 10, j'arrache une partie de ce pédicule, mais le larynx est très-enflammé, je dois suspendre mes opérations car le malade est devenu aphone.

Le 12, la voix est revenue et la rougeur des cordes a cédé à un traitement antiphlogistique énergique.

La voix est excellente. Le malade satisfait nous quitte une deuxième fois.

Nous ne le revoyons plus qu'au mois de novembre 1874. La voix est redevenue sourde, enrouée.

A l'examen laryngoscopique, nous constatons que sa tumeur s'est reproduite en partie. De plus, la corde vocale supérieure correspondante est elle-même envahie. Elle présente sur sa surface externe plusieurs petites végétations papillaires. Quant à celle de la corde inférieure, elle ne nous offre plus la même forme que les deux premières fois; elle est plus aplatie et siége surtout à la partie postérieure de la corde. Cette forme nouvelle nous explique pourquoi M. P..... n'a pas de nouveau perdu la voix.

Nous arrachons immédiatement les papillomes de la corde supérieure et une portion de celui de la corde inférieure. Le malade, empêché par ses affaires ne vient que très-rarement, nous n'avons pas encore pu le débarrasser complétement. Nous nous proposons cette fois de faire des cautérisations énergiques sur le point d'implantation.

Observation XLI.

Papillomes nombreux situés sur les cordes vocales inférieures, de couleur rouge foncé, et cause d'une raucité très-marquée de la voix.

M. Formet, âgé de quarante-trois ans, maréchal des logis au 2e cuirassiers, vient me consulter le 1er septembre 1865, pour une raucité très-marquée de la voix remontant à l'année 1863. Il est grand, bien constitué, n'a jamais été malade, ne tousse pas et ne croit pas avoir eu la syphilis. Il n'a dans la gorge aucune sensation de corps étranger, et a déjà été traité à son régiment pour une laryngite.

Je l'examine au laryngoscope, et je constate sur les deux cordes vocales inférieures une quantité de petites tumeurs papillaires très-rouges, sessiles, dont les plus grosses sont du volume d'un grain de chènevis. L'interrogeant au point de vue de l'étiologie, le seul renseignement qu'il puisse me donner, c'est qu'en 1863, ayant très-chaud et

étant très-altéré, il but beaucoup d'eau froide. C'est de ce jour que date son enrouement.

Ce malade quittant Paris, je ne pus l'opérer, et depuis je ne l'ai pas revu.

Observation XLII.

Polype papillaire situé sur le milieu du bord libre de la corde vocale inférieure droite. — Enrouement remontant à quatre mois. — Voix bitonale. — Pas de sensation de corps étranger. — Pas de toux. — Arrachement. — Guérison. (Pl. VIII, fig. 3, 3 *bis*.)

M. Sylvain Duprat, âgé de vingt-sept ans, demeurant à Paris, se présente à ma consultation le 16 août 1865, atteint d'un enrouement très-prononcé.

L'état général est très-bon; sa constitution est un peu sèche, maigre, cheveux blonds; pas d'accidents syphilitiques. Il fume beaucoup de cigarettes, mais est très-sobre, il exerce l'état de coiffeur.

La voix est altérée depuis quatre mois environ; il chantait très-bien auparavant, et souvent la voix était celle d'un baryton un peu grave. Il sentit, il y a quatre mois, la nécessité de cesser de chanter; les sons ne sortaient plus, la voix était rauque.

Le matin, il parlait encore assez bien; mais, vers trois heures de l'après-midi, il ne pouvait plus parler.

Quelquefois, en causant, sans éprouver ni souffrance, ni gêne à la gorge, ni sensation de corps étranger dans la glotte, il avait la voix coupée subitement. Il faisait un effort de toux et la voix reparaissait.

Il n'a jamais éprouvé de suffocation; jamais de crachats de sang. — Rien dans les poumons.

On l'a soigné à plusieurs reprises pour des bronchites et des laryngites. Un chirurgien des hôpitaux, après l'avoir longuement examiné au laryngoscope, lui a dit qu'il était atteint d'une paralysie des cordes vocales.

Cependant ce malade est très-facile à examiner, et, dès la première séance, je constate la présence d'un polype sur la corde vocale inférieure droite.

Ce polype (fig. 112 et planche VIII, fig. 3 et 3 *bis*) est situé à la partie médiane de cette corde, sur son bord libre. Il est rouge, de la même couleur que la muqueuse qui recouvre la corde vocale supérieure, de la grosseur d'un petit pois allongé. Cependant, à son extrémité libre, il est moins coloré, tirant sur le blanc; il flotte entre les deux cordes vocales inférieures lorsque la glotte est ouverte; si, au contraire, le malade fait affronter ses cordes en poussant le son *è*, le polype se trouve pincé entre les bords libres des deux cordes vocales inférieures.

Dans certains mouvements, il passe tantôt au-dessus de la corde vocale du côté opposé, tantôt au-dessous, quelquefois il se trouve complétement aplati le long de la corde vocale sur laquelle il prend racine. Dans ce cas, le malade n'émet plus qu'un son très-sourd et très-rauque, et la partie de la glotte comprise entre le polype et le point d'attache postérieur des cordes vocales inférieures reste béante, ouverte, sans que, malgré les efforts de contraction du malade, les bords libres des cordes vocales, dans cette moitié postérieure de la glotte, puissent se rapprocher. C'est là ce qui explique facilement l'erreur de diagnostic commise par le chirurgien qui avait examiné ce malade. Il n'avait vu que la moitié postérieure de la glotte avec défaut de rapprochement des cordes vocales, et avait conclu à une simple paralysie de la glotte.

C'est là une erreur trop fréquente en laryngoscopie, et j'ai vu déjà plusieurs cas de polype de larynx pris et traités pendant de longues années pour des paralysies de la glotte. On ne doit donc, comme nous l'avons déjà dit, porter un diagnostic complet avant d'avoir pu bien voir l'angle de réunion des cordes vocales et toute la surface de la glotte.

M. Sylvain Duprat présente, en outre, sur la corde vocale droite, à côté du polype que je viens de décrire, un léger renflement de la corde vocale ressemblant à une petite granulation très-bien indiquée par le dessinateur.

Il en existe une semblable exactement vis-à-vis le polype, sur la corde inférieure gauche.

Je conseille au malade de ne plus fumer, de parler peu, de suivre un régime très-sévère, quelques bains de vapeur, comme traitement préparatoire; je lui ordonne, pendant quelques jours, 2 grammes de bromure de potassium.

Le 26 août 1865, je l'examine de nouveau à ma clinique, et, avec l'aide de la lumière de Drummond, je fais voir aux assistants toutes les particularités si intéressantes de ce larynx.

Le 29 août, Lackerbauer prend, avec tout le soin possible, le dessin exact du larynx.

Pour habituer le malade au contact d'instruments étrangers dans la glotte, deux fois par jour, pendant trois jours de suite, je touche le po-
-e avec l'extrémité mousse d'une tige d'acier de même courbure que
pince à polypes, le malade tenant sa langue de la main gauche, pen-
que je tiens moi-même de la main gauche le miroir éclairé par la

lumière d'une lampe ordinaire munie d'une lentille biconvexe, et j'introduis la tige exploratrice de la main droite.

Le malade supporte les trois premières épreuves avec difficulté, c'est-à-dire qu'il est pris de suffocation, de quintes de toux. Le jeudi, 31 août, le malade n'éprouve plus de suffocations au contact de la tige exploratrice.

Le vendredi, 1er septembre, j'introduis la pince à polypes; et, saisissant le polype à sa base, entre les mors de la pince, je l'arrache sans effort et le ramène à l'extérieur. Le malade ne sent rien, n'éprouve aucune douleur: il ne peut croire qu'il est débarrassé de sa maladie. Ce n'est qu'en poussant des sons qu'il s'aperçoit que sa voix est devenue timbrée, claire, comme il y a quatre mois. L'écoulement de sang, suite de l'arrachement, est insignifiant.

Les jours suivants, légère inflammation; la voie s'enroue. Le 4 septembre, l'inflammation traumatique a disparu, et la voix est revenue à l'état normal.

Le 4 septembre, Lackerbauer dessine de nouveau le larynx de M. Duprat. Il ne reste plus qu'un léger gonflement sur le bord libre de chaque corde vocale inférieure à sa partie médiane. Quant au polype, il n'en reste plus de trace, et il ne serait pas possible de voir où était son point d'implantation.

Le malade est resté complétement guéri.

La tumeur a présenté, à l'examen microscopique fait par Ordoñez, les caractères d'un papillome.

Observation XLIII.

Petit polype papillaire irrégulier du volume d'un petit haricot, pédiculé, rouge brun, très-mobile, situé à l'angle rentrant des cordes vocales inférieures sur la face supérieure de la corde gauche. — Arrachement. — Guérison.

Le 18 octobre 1865, je suis consulté par M. Mill (de Paris), fabricant de soieries, âgé de cinquante-huit ans, pour une extinction de voix qui a commencé, il y a deux ans, par une raucité allant petit à petit en augmentant, et qui depuis cinq mois s'est changée en aphonie.

Depuis ce temps, il a toujours dans le larynx la sensation d'un corps étranger qui serait situé à gauche, au niveau du cartilage aryténoïde.

Il crache parfois du sang rose ou de la salive striée de filets sanguinolents; il a des quintes de toux qui durent quelquefois une heure, et la voix semble venir du creux de l'estomac, où il éprouve habituellement une grande pesanteur.

Les médecins qu'il consulta lui dirent que cela lui venait d'un eczéma de la tête qu'il avait eu dans le temps et qui s'était déplacé. Le docteur

Bastien avait cru à une lésion du poumon droit, ainsi que le docteur d'Heurle, qui me l'adressa, après l'avoir envoyé sans succès boire à Enghien, tous les deux jours, un verre d'eau sulfureuse, sans prendre de bains ni d'inhalations.

Loin d'améliorer son état, ce traitement avait au contraire enrou[illegible] davantage le malade, en augmentant la congestion déjà très-grande d[illegible] la gorge.

M. M..... n'accuse aucun antécédent syphilitique et il attribue [illegible]a maladie à un effort qu'il aurait fait en jardinant.

Je l'examine pour la première fois au laryngoscope le 6 octobr[illegible]. L'examen est assez difficile à cause de l'abaissement considérable d[illegible]e l'épiglotte qui est très-large, comme étalée au devant du larynx. O[illegible]n voit plus facilement la glotte avec le réflecteur qu'avec l'appareil lent [illegible]-culaire.

Je constate la présence d'une petite tumeur irrégulière, du volum[illegible]e d'un petit haricot, de couleur rouge brun, pédiculée, très-mobile, située à l'angle antérieur des cordes vocales inférieures.

Dans les mouvements d'inspiration et d'expiration, le polype passe au-dessus et au-dessous des cordes. Quand il est sous-glottique, le malade a un léger spasme de la glotte.

Le 7, j'ordonne le bromure de potassium.

Le 9, le docteur d'Heurle vient voir son malade et constate avec moi toutes les particularités du polype décrit plus haut.

Le 10, suffocation à la suite de l'introduction de mes pinces dans le larynx.

Le 11, même phénomène, mais moins intense.

Le 12, la suffocation est à peine sensible.

Le 13, j'enlève un petit morceau de la tumeur gros comme un grain de blé.

Le 14, je m'abstiens de toute manœuvre, le larynx étant trop enflammé.

Le 16, j'enlève quelques petits morceaux de la tumeur.

Le 17, à la première introduction de la pince, sans que le malade ait de suffocation, j'arrache d'un seul coup tout le restant du polype.

Le malade crache plein un verre à liqueur de sang noir veineux qui se coagule tout de suite.

La douleur, pendant l'arrachement, a été nulle; à peine si M. M..... a éprouvé une sensation de tiraillement.

La voix est revenue complète instantanément, le malade sent l'air [illegible]ntrer librement dans la poitrine, il n'a plus de pesanteur au creux de [illegible]ac, et, suivant son expression, la voix ne vient plus du ventre, [illegible]de la gorge.

[illegible]enlevé présente une coloration brune qui a un peu pâli [illegible]a été mis dans l'alcool; sa consistance est assez grande;

en faisant quelques efforts, on peut cependant le dilacérer. Il a à peu près la forme d'un haricot; une des extrémités présente un petit pédicule très-grêle par où il était implanté, et l'on voit à l'endroit où serait le hile dans un haricot la place où j'avais arraché quelques petites parties de substance.

Le 18, je constate que toute la glotte est parfaitement libre, que le point d'implantation de la tumeur se faisait au niveau de la face supérieure de la corde vocale inférieure gauche, près de son point de jonction avec la corde vocale inférieure droite.

On voit en cet endroit une petite dépression, et toute la corde vocale inférieure gauche est d'un rouge foncé.

Depuis l'opération, le malade a craché un peu de sang, il ne souffre aucunement, il n'a de sensation ni de brûlure ni de chaleur, à peine un peu de gêne.

Lorsqu'il déglutit, il n'a plus la sensation de corps étranger au niveau du cartilage aryténoïde, sensation qui le gênait véritablement pendant les derniers temps.

La voix n'a pas été voilée à la suite de l'opération, ce qui arrive ordinairement; elle est toujours pleine et sonore. Nous pouvons donc considérer M. M..... comme complétement guéri. Nous avons revu plusieurs fois notre malade à quelques années de distance, et la voix s'est conservée pure. Le lieu d'implantation du polype est toujours marqué par une petite dépression rouge sur la corde gauche, dépression qui ne disparaîtra probablement pas.

Observation XLIV.

Petit polype muqueux situé sur la corde vocale inférieure droite, en forme de grain de blé, et à peu près de la même dimension. — Pas opéré.

Le 26 septembre 1865, je suis consulté par Mme Guéret, de Paris, âgée de vingt-quatre ans. Grande et forte, depuis dix mois environ elle est enrouée et ne peut parler longtemps qu'en faisant des efforts assez violents.

Bien réglée, elle a eu un enfant qui se porte très-bien. Elle a des transpirations abondantes et presque continuellement, quelle que soit la saison, un froid aux pieds intense. Elle est rhumatisante, nerveuse, toujours constipée, mais n'a pas d'hémorrhoïdes. Démangeaisons des paupières. Pityriasis du cuir chevelu ayant diminué depuis l'âge de onze ans, époque à laquelle elle avait, dit-elle, la tête comme enfarinée. Mme G..... a souvent des abcès des amygdales et des rhumes fréquents. Elle n'a jamais craché de sang. Aucun antécédent spécifique.

L'enrouement qu'elle a depuis dix mois lui est venu pendant le cours d'un rhume ; depuis, elle ne tousse pas, et n'a pas dans le larynx de sensation de corps étranger.

Elle n'a, du reste, jamais rien fait pour se débarrasser de cet enrouement.

Je l'examine au laryngoscope, et je trouve sur la corde vocale inférieure droite un petit polype blanc, gélatineux, de la grosseur et de la forme d'un grain de blé, situé sur la face supérieure de la corde, à l'union de son tiers antérieur avec les deux tiers postérieurs, sans dépasser cependant le bord libre.

C'est donc simplement en gênant la vibration de la corde qu'il est la cause de la dysphonie.

La corde vocale inférieure gauche est rouge dans toute sa longueur, et, par là, contribue aussi à l'enrouement.

Le pharynx est normal et ne présente pas de granulations.

Rassurée sur la nature de sa maladie, qui, du reste, la gênait peu, je ne revois que deux fois Mme G....., qui ne se décide pas à l'opération.

Observation XLV.

Deux polypes d'apparence papillaire situés l'un sur la corde droite, l'autre sur la corde gauche, si près de l'angle d'insertion des cordes qu'ils semblent être développés dans l'angle rentrant du cartilage thyroïde. — Dysphonie. — Pas opéré.

M. Provost, tapissier, demeurant à Paris, vient me consulter le 25 octobre 1865 pour une dysphonie remontant à cinq mois environ qu'il ne sait à quoi attribuer. La dysphonie est d'ailleurs peu intense. M. P..... jouit d'une bonne constitution, et n'a jamais fait aucune maladie grave ; sujet aux bronchites, je ne trouve cependant rien dans la poitrine. Le malade n'a jamais craché de sang.

A l'examen laryngoscopique, qui n'est supporté que très-difficilement à cause de la sensibilité du pharynx, je finis par découvrir la cause de l'enrouement.

Ce sont deux petits polypes papillaires rouges, situés immédiatement en face l'un de l'autre, l'un à gauche, l'autre à droite, sur les bords libres des deux cordes vocales inférieures, tout près de l'angle rentrant
tilage thyroïde, où ils ont l'air d'être implantés. Ce qui pourrait
a commettre cette erreur de diagnostic, c'est que, lorsque
nt rapprochées, les deux petites tumeurs sont accolées
faisant qu'une même masse située au-dessus du
t touchant par sa partie antérieure au cartilage

thyroïde. Ce n'est qu'en faisant faire au malade de violents efforts d'inspiration que nous pouvons arriver à être certain du diagnostic.

Nous ne cachons pas à M. P..... toute la difficulté qu'il y aura à le débarrasser de ses polypes, difficulté tenant et à leur situation, et à leur nombre, et à la sensibilité du pharynx.

Nous le rassurons, d'ailleurs, sur la gravité de son affection, qu'il préfère garder tant qu'elle n'aura pas pour lui d'autre inconvénient que la légère dysphonie dont il est atteint. Nous ne l'avons pas revu.

Observation XLVI.

Polype fibreux de la grosseur d'un petit haricot bilobé, inséré par son grand diamètre, le long du bord libre et un peu sur la face supérieure du milieu de la corde vocale inférieure droite. — Tentatives répétées d'extraction avec la pince. — Le malade renonce à la profession d'artiste, quitte Paris, revient au bout de deux ans pour tenter les chances d'une nouvelle opération. — En voie de traitement. (Pl. X, fig. 3.)

M. Montigaud, âgé de trente-cinq ans, artiste dramatique, d'une très-bonne constitution, sans antécédents morbides appréciables, vient me consulter le 7 mars 1866 pour une altération très-prononcée de la voix, altération qui l'empêche de remplir les rôles de jeune premier dont il est chargé à son théâtre.

Lorsque la pièce qu'il joue a plus de trois actes, il ne la termine qu'avec un enrouement très-marqué, et en faisant de pénibles et violents efforts de phonation. C'est alors seulement qu'il éprouve de la cuisson et du gonflement dans le larynx. Lorsqu'il s'est reposé pendant quelque temps, la voix revient presque claire, mais ausssitôt qu'il parle avec animation, la voix se couvre. Il fume beaucoup et mène une vie fatigante. Il est atteint de congestion avec granulations de la muqueuse laryngienne et d'une légère bronchite avec catarrhe.

Il n'éprouve ni douleur, ni sensation de corps étranger dans aucune partie du larynx.

Je procède à l'examen laryngoscopique à l'aide de l'appareil lenticulaire, monté sur une loupe ordinaire, et la docilité du malade me permet de constater dès la première exploration la présence d'un polype volumineux de la corde vocale inférieure droite.

Ce polype, du volume et de la forme d'un petit haricot, étranglé presque dans son milieu comme une gourde, est inséré le long du bord libre de la corde et empiète sur la face supérieure. Il est exactement placé sur le milieu de cette corde, entre l'épiglotte et le cartilage aryténoïde droit, à égale distance.

La grosse extrémité de cette tumeur est tournée du côté de l'épiglotte, et la petite du côté des cartilages aryténoïdes. Elle est insérée à la corde parallèlement au diamètre. Elle est pour ainsi dire couchée le long de cette corde.

Sa surface est lisse, sa couleur est blanche, un peu mate, parsemée de teintes rouges et donnant à l'œil l'idée d'une tumeur résistante et élastique. Elle est très-peu mobile, elle ne tombe pas du côté de la trachée, et pendant le rapprochement des cordes reste située au-dessus des lèvres de la glotte.

Ce polype est exactement représenté (planche X, fig. 3) pendant que le larynx est à l'état de repos.

C'est le 8 mars que M. Lackerbauer prend son dessin.

Nous faisons sur ce polype des tentatives d'extraction, à des intervalles éloignés.

Nous ne pouvons le saisir qu'avec l'extrémité de la pince, et nous n'arrivons qu'à le déchirer en quelques points de sa surface. Le malade quitta Paris pour aller jouer des rôles dramatiques en province. Il est obligé plusieurs mois après d'abandonner la carrière théâtrale.

Il revient à Paris et s'établit restaurateur près du palais de l'Exposition universelle.

Nous constatons que malgré la fatigue de son nouveau métier la tumeur laryngienne ne fait pas de progrès. Il est pris à plusieurs intervalles d'enrouement plus marqués pendant deux ou trois jours, ce qui est la conséquence d'une laryngite généralisée, combattue toujours avec succès par un régime antiphlogistique.

M. M....., rassuré sur les conséquences et la marche de sa maladie, ne vient plus nous voir que dans le mois de février 1869.

Le polype est resté à peu près dans le même état. Il est seulement plus rouge, et la corde vocale qui le supporte est légèrement enflammée.

Le malade me promet avec force protestations qu'aussitôt qu'il aura huit jours de liberté il se livrera entièrement, et tous les jours, tant que ce sera nécessaire, aux tentatives d'extraction de son polype.

Aujourd'hui, 19 mars 1869, nous ne l'avons pas encore revu.

Nous n'ajouterons qu'une seule remarque à cette observation rendue incomplète par la négligence du malade, c'est qu'il est étonnant qu'il ait pu continuer si longtemps la carrière dramatique avec un polype si volumineux.

Aussi, le médecin du théâtre de la ville de....., où M. M... a joué pour la dernière fois, ne voulait-il pas admettre la présence de cette excroissance intra-laryngienne.

Il n'a pu l'admettre que lorsque je lui ai envoyé le dessin de M. Lackerbauer, et cependant le malade avait affirmé très-énergiquement à notre confrère qu'il avait vu lui même dans l'autolaryngoscope toutes les particularités de son polype.

Ce qui prouve bien qu'il est impossible *a priori* de reconnaître la cause d'une altération de la voix, puisque le médecin, même éclairé par les renseignements intelligents du malade, rejette souvent l'idée de la présence d'une tumeur intra-laryngienne, bien qu'elle lui soit signalée et affirmée de la façon la plus formelle.

Nous dirons donc que tout est obscurité dans le diagnostic des affections laryngiennes sans le laryngoscope, que tout y est lumière avec son secours.

Observation XLVII.

Polype papillaire situé sur le bord libre de la corde vocale inférieure gauche, très-près de son insertion, au niveau de l'angle rentrant du cartilage thyroïde. — Dysphonie très-intense surtout dans la voix chantée. — Arrachement. — Amélioration. (Voy. pl. VIII, fig. 4.)

M. Margaillan, choriste à l'Opéra de Paris, âgé de trente-huit ans, vient me consulter le 14 octobre 1865 pour un enrouement intense qui depuis deux mois environ le force à interrompre son service à l'Opéra. Depuis huit mois, il s'apercevait bien que sa voix prenait un timbre de plus en plus grave, mais comme il ne souffrait nullement, qu'il ne toussait pas, qu'il avait conscience de ne s'être exposé à aucune cause de refroidissement, il attribuait l'enrouement à la fatigue de son organe. Il y a deux mois environ, il interrompit son service qu'il ne pouvait plus remplir, espérant qu'un repos prolongé lui rendrait sa voix. D'une bonne santé habituelle le malade n'a jamais craché de sang et n'accuse aucun antécédent vénérien. A l'examen laryngoscopique qui se fait très-facilement, je trouve sur le bord libre de la corde vocale inférieure gauche, très-près de son insertion dans l'angle rentrant du cartilage thyroïde, une tumeur arrondie, non pédiculée, rouge, à surface lisse, qui empêche le rapprochement des cordes inférieures.

Quand celles-ci tendent à se rapprocher, le polype est pincé entre les bords libres. Les deux cordes sont très-rouges, et surtout la droite au niveau du point qui vient à chaque instant frapper le polype pendant les efforts de phonation.

La forme, l'aspect, la coloration de ce polype, nous font croire que nous avons affaire à un myxome.

L'examen microscopique nous montra ultérieurement que nous avions arraché une tumeur papillaire. On voit donc que les signes extérieurs sont quelquefois trompeurs et que le microscope doit juger en dernier ressort.

Après avoir mis pendant plusieurs jours M. Margaillan à un traitement antiphlogistique énergique, destiné à décongestionner son larynx, je lui fais prendre pendant six jours de suite 4 grammes de bromure de potassium par jour.

Pendant ces six jours, je touche son polype avec une tige d'acier polie.

Le 30 octobre j'arrache la moitié environ de la tumeur, la voix redevient tout de suite meilleure.

Le 16 novembre je parviens à en arracher encore une portion. La base d'implantation seule reste et je fais pendant cinq jours consécutifs des cautérisations au nitrate d'argent.

La voix est revenue très-bonne, le malade reprend son service interrompu.

Je le revois le 20 mars 1866, je constate que le pédicule existe encore, mais qu'il n'a pas de tendance à augmenter de volume. Je regarde donc le malade comme guéri en lui recommandant de venir me voir de temps en temps pour m'assurer qu'il ne se produit pas de récidive.

Je l'ai revu plusieurs fois et son larynx est toujours dans le même état satisfaisant, et M. M..... continue à l'Opéra national son service de choryphée en s'en acquittant très-bien.

Observation XLVIII.

Polype bilobé, sessile, inséré sur la face supérieure de la corde vocale inférieure droite, tout près de son bord libre, dépassant ce bord libre, et faisant saillie dans la glotte. — Polype muqueux, très-rouge, de la grosseur d'un gros pois environ. — Altération peu sensible de la voix parlée. — Voix chantée très-mauvaise. — Pas de sensation de corps étranger. — Arrachement. — Guérison. (Pl. VII, fig. 4 et 4 *bis*.)

M. Pastour, artiste des Bouffes à Paris, vient me consulter le 25 octobre 1865 pour une altération de la voix qui n'est sensible que lorsqu'il chante.

Depuis plusieurs mois déjà, il s'aperçoit que les sons élevés ne sortent [illegible] la plus grande difficulté, et les notes du médium sont loin [illegible] leur ancienne pureté. Le malade, âgé de vingt-sept ans, né à [illegible], est brun, vigoureux et ne sait à quoi attribuer cet enrouement.

En effet, il n'a jamais été enrhumé, il n'a jamais craché de sang, et à l'auscultation de la poitrine nous ne trouvons rien qui puisse nous renseigner sur la nature de son affection.

Pas d'antécédents syphilitiques.

La voix parlée est, avons-nous dit, relativement bonne, quoique le malade trouve qu'elle est plus basse qu'elle ne l'était avant le début de son affection qu'il fait remonter à sept mois environ.

Le larynx n'est nullement sensible, soit spontanément, soit à la pression, et M. P. n'accuse à son niveau aucune sensation de corps étranger. Avant de procéder à l'examen laryngoscopique, nous sommes persuadé que nous allons nous trouver en face d'une affection complétement locale, puisque nous ne trouvons rien à la poitrine, rien au cœur ou à l'aorte, et que le malade n'accuse aucun antécédent d'affection diathésique.

En effet, dès notre premier examen, qui est supporté avec la plus grande facilité, nous trouvons sur la corde vocale inférieure droite une tumeur non pédiculée, qui nous explique tous les symptômes accusés par M. Pastour.

Cette tumeur est bilobée, c'est-à-dire qu'elle est divisée en deux portions d'égale grosseur par une rainure médiane, étranglement qui la fait ressembler à une petite gourde. Chacun des deux lobes est globuleux et a la dimension d'une très-petite groseille. Ils sont situés au-dessus l'un de l'autre obliquement, de telle sorte que le grand diamètre de la tumeur est oblique d'avant en arrière et de gauche à droite.

Elle est complétement rouge et tranche par sa couleur sur le blanc nacré des cordes vocales inférieures. Elle jouit d'une mobilité très-limitée, attendu qu'elle n'est pas pédiculée, à proprement parler, quoiqu'il soit évident qu'elle ne s'insère pas sur la corde par toute l'étendue de son grand diamètre.

La surface de la tumeur, à part la rainure qui la divise en deux parties, est parfaitement lisse et ne présente aucune de ces aspérités qui caractérisent les polypes papillaires. Sa coloration même nous fait éloigner l'idée d'un polype fibreux, et nous croyons avoir affaire à une tumeur muqueuse.

Quant au sillon qui divise la tumeur en deux parties, sa présence est facile à expliquer et nous permet d'assigner au polype une existence bien plus ancienne que le malade ne le croit. Pour nous, la portion la plus postérieure s'est développée la première; quant à la deuxième elle doit, après s'être développée, avoir été entraînée souvent du côté de la trachée par

son poids même, et les cordes vocales en se rapprochant continuellement pour la phonation ont dû le pincer souvent, puis déterminer l'étranglement médian que nous remarquons. Ce que nous disons ici nous l'avons observé assez souvent, et dans ce cas particulier nos observations ultérieures nous ont démontré que nous n'avions pas porté un jugement prématuré.

Dès notre second examen qui put être prolongé plus longtemps que le premier, nous sommes assez heureux pour voir le polype pincé entre les bords libres des cordes. A ce moment le malade, qui essaye de pousser le son *è*, ne peut y parvenir; il est obligé de faire une inspiration suivie immédiatement d'une expiration brusque.

Il nous dit en même temps que, lorsqu'il veut chanter, il pousse instinctivement un *hemme*, car sans cela la voix ne pourrait sortir.

Nous lui montrons dans l'autolaryngoscope toutes les particularités de sa tumeur, nous lui expliquons le rôle qu'elle joue dans sa dysphonie, et nous l'engageons vivement à se laisser pratiquer l'arrachement de sa tumeur, arrachement qui, selon nous, lui rendra complétement sa voix. Il y consent immédiatement.

Dès le 30 octobre j'introduis dans son larynx mes pinces fermées, sans faire aucune tentative d'arrachement, et seulement pour habituer son organe vocal à leur contact. Cet attouchement est très-facilement supporté, et ce n'est que lorsque l'instrument est retiré que le malade est pris de quintes de toux. Pendant cinq jours consécutifs, je retouche son larynx sans faire aucune tentative d'arrachement, et après lui avoir fait prendre matin et soir 1 gramme de bromure de potassium.

Le 5 novembre, à la première tentative d'arrachement, je ramène entre les mors de ma pince, qui ne porte de dents qu'à son extrémité. toute la tumeur, Le malade n'a absolument rien senti, il n'a pas eu conscience de l'arrachement.

Il ne se fait aucun écoulement de sang et la voix revient immédiatement claire et timbrée.

Le malade est tout étonné de ce résultat.

C'est alors que je vois où était le point exact d'implantation du polype. Cette implantation se faisait sur la face même de la corde à égale distance du ventricule et du bord libre. Je conseille au malade de conserver le silence pendant deux ou trois jours.

Ce laps de temps écoulé, je constate que le larynx est complétement dans son état normal, et j'en fais reprendre le dessin. (Pl. VII, fig. 4 *bis*.)

L'examen histologique de la tumeur, fait par le docteur Lœwenberg, montra que, ainsi que nous l'avions diagnostiqué, c'était un

Observation XLIX.

Polypes fibreux situés l'un sur la face supérieure de la corde vocale inférieure droite, l'autre sur le bord libre et sur la face supérieure de la corde vocale inférieure gauche. — Enrouement très-prononcé, voix très-rauque, presque aphone. — Pas opéré. (Pl. VIII, fig. 5.)

M. Grappin, tapissier, âgé de cinquante-deux ans, demeurant à Paris, de vigoureuse constitution, garçon de peine chez un tapissier, enroué depuis cinq ans, nous consulte pour savoir s'il était atteint d'une maladie grave du larynx, car, n'était sa voix très-rauque, il jouit d'une santé parfaite. Je fais prendre le dessin de sa glotte par Lackerbauer, le 8 novembre 1865, quelques jours après le premier examen.

On peut voir, d'après la reproduction exacte chromo-lithographique de ce dessin, toutes les particularités les plus détaillées des deux polypes dont ce malade était atteint.

Sur la corde vocale droite, très-près de l'épiglotte, se trouve une tumeur arrondie, de la grosseur d'un pois, grisâtre et d'apparence solide. Elle est insérée sur la surface de la corde, très-près de son bord libre.

L'autre tumeur, située et insérée sur le bord libre de la corde inférieure gauche, est située immédiatement au-dessous et s'insère sur les deux tiers postérieurs du bord libre de la corde.

Elle est rosée, inégale, plus volumineuse que la tumeur antérieure et a un aspect aussi dur.

Lorsque les deux cordes inférieures sont rapprochées, le polype antérieur paraît reposer sur le postérieur, et l'on pourrait croire que l'on a affaire à une même masse polypeuse.

Les cordes sur lesquelles sont insérés ces polypes sont parfaitement blanches et saines. Tout le reste du larynx est normal.

J'essaye à plusieurs reprises d'arracher ces deux tumeurs, et cela pendant deux mois consécutifs, avec mes pinces à ardillons ; mais leur dureté, leur consistance, s'opposent à ce que les mors de la pince puissent en arracher même une parcelle. Je me proposai alors de sectionner ces polypes avec un polypotome que je commandai à Mathieu, mais je ne revis plus le malade.

Observation L.

Polype papillaire gros comme une petite bille à jouer, d'aspect framboisé, monopédiculé, inséré dans l'angle des cordes, et obstruant complétement la *rima glottidis* pendant la phonation. — Arrachements successifs. — Guérison. (Pl. VII, fig. 2 et 2 *bis*.)

M. Rolland, lieutenant du train, vient me consulter le 18 novembre

1865, pour un enrouement très-prononcé, ayant, depuis deux ans, acquis de telles proportions, qu'il se voit dans la nécessité d'abandonner la carrière militaire. M. R., grand, vigoureux, bien portant habituellement, ne sait à quoi attribuer cet enrouement. Il y a trois ans, étant en sueur, il reçut une pluie violente à la suite de laquelle il ne put changer de vêtements. A partir de ce jour, il remarqua, croit-il, dans sa voix un léger changement auquel d'ailleurs il ne fit aucune attention. A partir de ce jour, la nécessité de sa profession exigeant continuellement des efforts de voix, il remarqua qu'il se fatiguait bien plus facilement, et, lorsqu'il avait commandé pendant quelque temps, ce qu'il ne faisait qu'au prix de violents efforts, il devait s'arrêter. Depuis un an déjà il n'essaye même plus de commander, cela lui est complétement impossible. Pendant toute la durée de son affection, il a suivi les traitements les plus variés qui n'ont amené aucune amélioration dans son état.

M. R..... ne tousse pas et n'a jamais craché de sang. A l'auscultation de la poitrine nous ne trouvons absolument rien. Le murmure vésiculaire se fait entendre parfaitement net presque aux deux bases des poumons.

Notre malade n'accuse d'ailleurs aucune gêne dans la respiration. De temps à autre, nous dit-il, en toussant il fait entendre un bruit explosif mais cela lui arrive rarement.

Au niveau du sternum, il ressent une sensation de pesanteur assez incommode qui s'accuse davantage quand il a fait quelques efforts de phonation.

M. R..... est fumeur et présente dans le pharynx qui est rouge et congestionné une quantité assez grande de grosses granulations.

A l'examen laryngoscopique qui se fait assez difficilement à cause de la sensibilité exagérée du pharynx, nous trouvons dans l'angle antérieur des cordes, au niveau de l'angle rentrant du cartilage thyroïde, une tumeur volumineuse qui se présente sous différents aspects lorsque la glotte est ouverte ou fermée.

Quand elle est ouverte, ce polype est arrondi, granuleux, inégal, et sa partie antérieure, que l'on peut regarder comme le pédicule, est blanchâtre, tandis que son extrémité postérieure est rouge, congestionnée et moins granuleuse que l'antérieure.

La portion antérieure des deux cordes vocales inférieures est complétement cachée à la vue, mais plus du côté droit que du gauche.

Le polype a à peu près le volume d'une petite bille d'enfant.

Quand au contraire le larynx se ferme pour la phonation, l'épiglotte s'abaisse légèrement, le polype s'allonge pour ainsi dire et cache complétement les cordes vocales inférieures. On pourrait croire alors qu'il s'est développé sur la surface supérieure de ces cordes.

Il jouit d'une mobilité très-limitée, quoique dans certains moments il doive passer au-dessous des cordes vocales inférieures, puisque le

malade fait entendre de temps à autre un bruit explosif, qui, nous l'avons vu dans les symptômes, ne se produit que lorsque le polype étant passé du côté de la trachée, est violemmenl chassé par la colonne d'air expirée.

En raison de son volume, ce polype, dès le premier abord, nous semble pouvoir être enlevé, mais la sensibilité de la gorge du malade nous ôte cette illusion.

Pendant un mois, tous les jours je fais prendre à M. R..... 4 grammes de bromure de potassium et je lui touche son larynx avec une tige d'acier pour l'habituer au contact des instruments.

Le 20 décembre je parviens cependant à enlever la moitié de la tumeur. L'écoulement de sang est insignifiant et le malade n'a pas eu conscience de l'arrachement.

Le 28, j'arrache de nouveau une portion de la tumeur, mais pas le tout. La voix est revenue, mais elle n'est pas encore parfaitement claire. Le pédicule reste et je pratique sur lui des cautérisations énergiques avec le nitrate d'argent.

Le 7 janvier, je parviens enfin à enlever le pédicule en totalité.

Tout le larynx est rouge et congestionné, la voix est encore un peu rauque.

Je soumets M. R..... à un traitement antiphlogistique énergique.

Quatre jours après, les cordes vocales avaient repris leur teinte naturelle et la voix est revenue claire et sonore.

Je regarde le malade comme complétement guéri; j'ai d'ailleurs à plusieurs reprises reçu de ses nouvelles et la guérison s'est maintenue complète.

Observation LI.

Polype fibreux de la grosseur d'une noisette, ulcéré au niveau de son bord droit inséré dans l'angle rentrant du cartilage thyroïde, et sur le bord libre de la corde vocale inférieure droite dans sa portion la plus antérieure. — Pas de sensation de corps étranger. — Aphonie. — Goût de poivre dans la bouche, douleur sternale très-marquée. — Arrachement. — Guérison. (Pl. VIII, fig. 2 et 2 *bis*.)

M. Gauthier, boucher à la Chapelle, âgé de quarante-deux ans, vient ne consulter le 27 décembre 1865 pour une aphonie complète remonant à cinq ans.

Il n'a jamais eu mal à la gorge, n'est pas sujet à s'enrhumer, n'a mais craché de sang et n'accuse aucun antécédent spécifique. Il se ppelle qu'il y a cinq ans sa voix s'enroua à la suite d'une violente lère ; elle reprit un peu de force pendant quelque temps, mais peu à

peu elle baissa de ton et aujourd'hui il lui est impossible d'émettre un son autrement qu'en voix chuchotée.

A l'examen laryngoscopique je constate la présence dans la glotte d'un polype fibreux, gros comme une petite noisette. Cette tumeur cache les deux tiers antérieurs des deux cordes vocales inférieures dont on n'aperçoit que le tiers postérieur complétement sain. En largeur, elle s'étend jusqu'aux bords libres des deux cordes vocales supérieures, la partie antérieure des deux ventricules est littéralement cachée à la vue. La tumeur est arrondie, lisse à sa surface, d'un rosé clair, et présente à sa partie droite une ulcération qui en a détruit un cinquième environ.

Peu mobile, elle reste au-dessus du plan supérieur des cordes vocales inférieures, car elle est trop volumineuse pour pouvoir passer entre les cordes et tomber dans la trachée pendant les plus grands efforts d'inspiration. Quant au point exact de son implantation, son volume même empêche de le déterminer, ce n'est qu'après son arrachement que nous avons pu constater qu'il s'insérait par un pédicule large, dans l'angle rentrant du cartilage thyroïde et un peu sur le bord libre de la corde vocale inférieure droite, dans sa portion la plus rapprochée de cet angle.

M. Gauthier n'a aucune conscience de la présence de ce corps étranger dans son larynx.

La respiration n'est nullement gênée, il n'éprouve qu'une douleur assez vive au niveau de la fourchette sternale, comme s'il avait un poids pesant à ce niveau. Il accuse un goût de poivre très-prononcé dans la bouche. C'était la première fois qu'un malade atteint de polype laryngien nous indiquait ce symptôme que nous avons retrouvé plusieurs fois depuis.

Je propose au malade de le débarrasser de son polype par l'arrachement pratiqué avec mes pinces, ce qu'il accepte avec joie.

Jusqu'au 16 janvier 1866, je l'habitue petit à petit à supporter pendant longtemps l'examen laryngoscopique, et la présence de mes pinces dans son larynx.

Le 16 janvier, je le présente à l'hôpital des Cliniques au professeur Nélaton et à ses nombreux auditeurs. Chacun peut constater les particularités décrites plus haut.

Bien que le malade fût très-fatigué de cet examen prolongé, je tente de lui enlever son polype.

Je suis assez heureux pour l'arracher en totalité et du premier coup. Aussitôt la voix revient forte et vibrante. L'arrachement a nécessité un effort assez violent. Malgré cela, M. G..... n'a ressenti aucune douleur et il est tout étonné en retrouvant sa voix. L'écoulement de sang est insignifiant.

Je montre immédiatement à Nélaton et à ses élèves que la tumeur est enlevée dans sa totalité, et nous constatons alors à quel niveau elle était

implantée. En ce point, nous trouvons un petit caillot de sang et un léger renflement de la corde bien reproduit par Lackerbauer qui prit ce dessin le soir même de l'opération.

Nous regardons le malade comme guéri. Nous le revoyons le 16 février et le 23 mars.

Le larynx est complétement sain, et s'il ne restait ce petit renflement que nous venons de signaler, on ne saurait dire où siégeait le polype, Tous les ans je revois M. G..... et la guérison s'est maintenue complète.

L'examen microscopique fait par Ordoñez montre que la tumeur était de nature fibreuse, ce que nous avions d'ailleurs pensé en en constatant la dureté presque cartilagineuse lorsque nous l'avions eu entre les doigts après l'arrachement.

Observation LII.

Petit polype de la grosseur d'un petit pois, non pédiculé, de couleur brun foncé, saignant facilement, situé à l'angle antérieur des cordes vocales, et causant un enrouement très-prononcé. — Épithéliome.

Le 12 août 1865, M. Chauvy, secrétaire de M. Rouher, âgé de vingt-neuf ans, m'était adressé par le docteur Auburtin. Il se plaint d'un enrouement assez marqué qui remonte au mois de janvier, c'est-à-dire à huit mois.

D'une bonne constitution, M. Ch... n'a jamais eu d'extinctions de voix ; il a craché un peu de sang depuis un an ; cependant, examiné par plusieurs médecins, entre autres par le professeur Bouillaud, on ne lui a rien trouvé au poumon ni au cœur. Il transpire beaucoup la nuit ; il a beaucoup de boutons d'acné à la figure ; il n'a pas de démangeaisons ni de dartres sur la peau. L'hiver dernier, à la suite de grandes fatigues, il a craché du sang en assez grande quantité, et il eut un enrouement assez violent qui fut le début de l'affection dont il se plaint actuellement,

Cet enrouement ne passa jamais complétement, et il resta ce que nous le trouvons maintenant, c'est-à-dire modéré.

Nous examinons M. Ch.... au laryngoscope, et nous trouvons, à l'angle antérieur des cordes vocales inférieures, une petite tumeur brune, noire, de la grosseur d'un petit pois, irrégulière, d'aspect fongueux, ressemblant à un bouton hémorrhoïdaire, saignant facilement, et à sa surface de petites cicatrices provenant des points où se sont faites les hémorrhagies antérieures.

Nous ne revoyons pas ce malade, de sorte que nous n'avons pu préciser l'endroit exact de l'insertion de cette petite tumeur, qui nous parut être insérée dans l'angle rentrant du cartilage thyroïde.

Observation LIII.

Polype muqueux non pédiculé, rouge, ressemblant à une granulation, situé sur le milieu de la corde vocale inférieure gauche, sur la face supérieure de cette corde.

Le 3 juillet, je vois M. Magnien (de Paris), âgé de trente-trois ans, employé des postes sur une ligne de chemin de fer. Depuis quatorze mois, à la suite d'un violent mal de gorge, il est atteint d'un enrouement qu'il ne sait à quoi attribuer. Il se porte du reste très-bien, n'a rien au poumon et n'accuse aucun antécédent syphilitique.

Il s'enrhume difficilement, quoiqu'il soit presque toujours en transpiration. Les digestions se font normalement, mais l'appétit est très-mauvais.

Il n'a aucune sensation de corps étranger dans le larynx; il respire facilement et ne tousse pas.

A l'examen laryngoscopique, je trouve, le long du bord libre de la corde vocale inférieure gauche, un bourrelet rouge, n'occupant pas toute la longueur de la corde, de l'épaisseur d'un grain de blé, mais un peu plus long.

Je diagnostique un polype muqueux; mais, n'ayant pas revu ce malade, et n'ayant fait aucune tentative de traitement, je n'ai pu m'assurer, d'une manière complète, de la vérité de mon diagnostic.

Observation LIV.

Polype papillaire de couleur rose tendre, gros comme un petit pois, trilobé, pédiculé, inséré sur la corde inférieure droite, si près de l'épiglotte qu'on le croirait inséré au tubercule de Czermak. — Enrouement. — Arrachement. — Guérison. — Récidive. — Nouveaux arrachements. — Guérison. (Pl. VII, fig. 3 et 3 *bis*.)

Le 11 février 1866, M. Lévy (Gustave) vient me consulter pour un enrouement.

Agé de trente ans, brun, d'une bonne constitution, il est placeur au théâtre des Variétés. Il n'a jamais craché de sang; pas de syphilis. Il y a près de dix ans, sortant, pendant l'hiver, d'un bal où il avait eu très-chaud, il se coucha gardant sa chemise mouillée. Il se refroidit, et le lendemain matin sa voix était enrouée. Ce premier enrouement, qui dura trois mois, disparut à la suite d'une application de sangsues à l'anus ordonnée par le docteur Chollet. Ce ne fut pas pour longtemps.

Un mois après, l'enrouement était revenu, et depuis 1856 jusqu'à ce jour il n'a pas varié.

Cet enrouement produit un effet tout particulier chez M. Lévy; il le force à parler en voix de fausset, alors qu'avant l'accident il parlait en basse-taille, et que M. Chevé, le professeur de chant, le faisait solfier et l'avait classé parmi les basses. Aujourd'hui, sa voix est celle d'un soprano aigu.

Le docteur Boyer le soigna pendant six mois par les cautérisations, mais il y renonça et lui conseilla de se reposer.

M. L... était, à cette époque, peintre sur porcelaine; on lui conseilla d'abandonner cet état à cause des mauvaises odeurs qui pouvaient, lui disait-on, irriter son larynx.

Il entra comme employé au chemin de fer de l'Est; là les médecins diagnostiquèrent une laryngite chronique, et ordonnèrent l'eau d'Enghien, des tisanes de lichen, des cautérisations du larynx, de l'huile de croton et des badigeonnages à la teinture d'iode sur la poitrine. Le docteur Marx avait, antérieurement, ordonné des vésicatoires tout autour du cou.

Le docteur Mayer, pendant huit mois, tous les quatre jours, avait cautérisé le larynx avec le crayon de nitrate d'argent, ce qui, en enrouant le malade, lui donnait une voix se rapprochant de sa voix naturelle, mais cela ne durait que vingt-quatre heures.

Il y a quatre ans, le docteur Mandl examina le larynx de M. L... au laryngoscope, et dit qu'il n'y avait pas de polype; il conseilla l'électrisation des nerfs récurrents, qui fut faite pendant un mois infructueusement par M. le docteur Duchenne (de Boulogne), dont l'habileté est si connue.

Sur ces entrefaites, le malade rentra au théâtre des Variétés. Le médecin de ce théâtre, le docteur Dupierris, continua à le traiter pour une laryngite.

M. L... n'a, du reste, jamais souffert du larynx, si ce n'est la nuit, il a quelquefois une forte sensation de cuisson.

Jamais de suffocations; quelquefois tremblement de tout le corps.

Il n'a jamais eu la moindre sensation de corps étranger dans la glotte.

Depuis deux mois seulement, époque à laquelle il eut un fort rhume, il a des quintes de toux assez fréquentes. Il se fatigue très-vite en parlant, et, lorsqu'il parle longtemps, la cuisson du larynx, qu'il n'éprouve habituellement que pendant la nuit, reparaît, et un grand mal de tête le prend.

Le jeudi, 1er février, dès le premier examen laryngoscopique, qui se fait très-facilement, je constate la présence d'un petit polype muqueux, rose pâle, gros comme un pois, situé à l'angle de réunion des cordes vocales inférieures en avant, sans pouvoir constater sur quelle corde il est implanté.

Ce petit polype (pl. VII, fig. 3) est multilobulé et paraît avoir plusieurs points d'insertion, il empêche presque complétement les cordes

inférieures de se rapprocher ; ce n'est qu'en arrière qu'elles arrivent au contact, ce qui, d'après la théorie de Battaille sur la formation des sons dans la glotte, explique la voix de fausset.

Le 3 février, j'excise la luette, qui, beaucoup trop longue, gêne l'examen laryngoscopique en venant former son image dans le miroir.

Je mets M. L..... au bromure de potassium, et le 10 je fais prendre le dessin par M. Lackerbauer.

M. Mandl revoit le malade le 2 février, et constate la présence du polype, ainsi que M. Cusco.

Le 11 février, je pince à plusieurs reprises le polype entre mes pinces; mais, à cause des efforts du malade pour vomir, je suis obligé chaque fois de les retirer sans rien ramener.

Les jours suivants, j'enlève à plusieurs reprises des morceaux du polype.

Le 1er mars, j'enlève le dernier morceau ; je puis constater alors que le polype était inséré sur la corde vocale inférieure droite ; la place d'insertion est rouge, gonflée ; l'épiglotte elle-même est très-rouge par suite de l'irritation amenée par le contact réitéré des pinces. Tout le larynx, du reste, est hypérémié, et quoique M. L..... soit débarrassé de son polype, la voix n'est guère meilleure.

Je lui prescris des bains de vapeur, des boissons adoucissantes, le repos complet du larynx, et le 11 mars les cordes sont devenues blanches et la voix est sonore.

Malheureusement la guérison ne s'est pas maintenue : M. L..... revient me trouver au mois d'avril 1874 ; la voix est redevenue mauvaise, et au laryngoscope je constate que les papillomes s'étaient reproduits. Cette fois, ils ne sont pas aussi rapprochés de l'épiglotte, et nous espérons que la deuxième opération ne présentera pas autant de difficultés que la première.

Ils sont situés sur le bord libre de la corde vocale inférieure droite, sur le milieu environ, et semblent venir de la trachée. Après des tentatives d'extraction renouvelées pendant un mois et demi, M. Poyet, mon chef de clinique, parvient, le 12 juin, à enlever toute la tumeur qui, aujourd'hui, a complétement disparu et ne s'est pas reproduite.

Observation LV.

Production polypeuse, rouge, grenue, de la forme et du volume d'un haricot, papillaire, située dans l'espace interaryténoïdien. — Cautérisations répétées avec le crayon de nitrate d'argent. — Grande amélioration.

Madame P..... O....., de San Francisco, âgée de quarante-trois ans,

vient me consulter pour une légère raucité de la voix datant de deux ans, et pour des quintes de toux qui la fatiguent pendant la nuit.

Elle n'a aucune sensation de corps étranger dans le larynx, cependant il lui semble toujours qu'il y a dans cet organe quelque chose à expulser.

Elle a craché un peu de sang à différentes reprises, et à l'examen du poumon nous trouvons un engorgement assez marqué du poumon droit, et des cavernes au sommet du poumon gauche.

A l'examen au laryngoscope, je trouve tout le larynx congestionné, les cordes vocales inférieures sont rouges, un peu détendues, mais ne présentent aucune production morbide et se rapprochent assez bien. Pendant les inspirations forcées que nous faisons faire à madame O....., nous apercevons dans l'espace interaryténoïdien une tumeur qui nous paraît être papillaire, de couleur rougeâtre plus foncée que le restant de la muqueuse, de la forme et de la grosseur d'un gros haricot.

Je soumets madame O..... à un traitement antiphlogistique et reconstituant (vin de quinquina, huile de foie de morue, viandes saignantes), et je lui conseille d'aller finir l'hiver dans un climat plus chaud que celui de Paris.

Pendant un mois, je touche la tumeur avec le crayon de nitrate d'argent, ce qui produit à la malade une sensation assez vive de brûlure persistant assez longtemps, et, avant son départ pour Nice, qui se fit bientôt, j'eus le plaisir de constater que la production polypeuse avait diminué de moitié, que la congestion du larynx avait un peu disparu et que la voix commençait à être meilleure.

Je n'ai plus revu cette malade depuis cette époque, et, en réfléchissant à la situation de la tumeur et aux symptômes concomitants de tuberculose, je me suis demandé si cette végétation interaryténoïdienne n'était pas plutôt de nature phymique que papillaire.

Observation LVI.

Polype papillaire rouge, mamelonné, divisé en plusieurs lobes, de la grosseur d'un haricot, monopédiculé, ulcéré sur sa face supérieure, situé au milieu de la glotte, ayant son plus grand diamètre parallèle aux cordes vocales, s'insérant sur le bord libre de la corde vocale inférieure droite. — Début datant de quatre ans, dysphonie très-prononcée. — Arrachement du polype en plusieurs séances, par fragments. — Traitement sulfureux à Enghien après l'opération. — Guérison complète. (Pl. XI, fig. 6.)

M. Hériard, clerc de notaire, à Paris, rue du Bac, aujourd'hui notaire à Cognac, d'une constitution vigoureuse, grand, fort, d'un embonpoint

marqué, nous consulte le 26 février 1866 pour être débarrassé d'un enrouement ancien datant de quatre ans, et très-préjudiciable à sa profession. Comme premier clerc, il est obligé de parler beaucoup, les clients l'entendent à peine, et il est forcé de renoncer à la parole au bout de quelques instants de conversation. Il se croit atteint d'une simple congestion du larynx contre laquelle il a employé les moyens les plus variés. Les médecins consultés ont donné des conseils relativement à la pharyngite granuleuse intense dont il est atteint, et ont attribué à cette maladie la cause de son enrouement. M. Her..... sent bien qu'il a mal plus bas que le fond de la bouche, suivant son expression, que c'est au bas du cou qu'il éprouve de la gêne pour parler. Il ressent de l'embarras, mais sans pouvoir en distinguer la nature. Il croit avoir un peu de gonflement ou de faiblesse de la gorge ; il n'éprouve pas la sensation d'un corps étranger qu'il aurait besoin d'avaler ou d'expulser. Il fume beaucoup, surtout la cigarette. Il est sobre, et n'a pas d'antécédents morbides sérieux à noter. Je l'examine au laryngoscope, et je constate la présence d'un énorme polype situé entre les lèvres de la glotte et faisant opposition par sa couleur rouge à la couleur blanche et nacrée des cordes vocales inférieures, sur lesquelles il repose. Ce polype, divisé en plusieurs lobes, offre par sa forme et par sa couleur l'aspect d'une tomate microscopique dont la queue, c'est-à-dire le point d'implantation, se trouve située sur le milieu du bord libre de la corde vocale droite, et la surface la plus externe et la plus superficielle se trouve tournée en haut, du côté du vestibule laryngien. On remarque au centre de sa surface supérieure, qui est lisse dans presque toute son étendue, un point central ulcéré, à fond gris et recouvert d'un liquide muco-purulent. Cette ulcération, d'aspect gangréneux, complète la ressemblance du polype avec une toute petite tomate dont la partie supérieure serait atteinte d'une tache de maturité avancée.

Ce polype paraît dur, presque fibreux et d'une seule pièce. Il est si volumineux que le malade peut à peine, dans le plus grand effort d'inspiration, le faire passer entre les cordes, du côté de la trachée, ce qui arrive fort rarement.

L'épiglotte se relève avec beaucoup de facilité et permet de voir très-nettement toute la circonférence externe du polype, et n'oppose aucun obstacle à l'introduction des instruments dans la glotte.

Je propose au malade l'arrachement de la tumeur, comme seul moyen de guérison durable. Il accepte ce moyen, à la condition de pouvoir continuer à remplir ses devoirs de premier clerc.

Je le soumets à un régime purgatif et antiphlogistique, avec défense de parler, de fumer et de se fatiguer.

Je fais prendre le dessin le 3 mars 1866, dessin reproduit planche XI, figure 6.

Pendant plusieurs jours de suite, le matin, à l'aide du simple éclairage

lenticulaire, le malade tenant sa langue dans un petit linge entre les doigts de la main gauche, j'introduis de la main droite ma pince à polype, tandis que de la main gauche je tiens le miroir destiné à éclairer la cavité laryngienne et à guider l'instrument pendant l'opération. Les premières tentatives d'arrachement amènent plusieurs accès de suffocation ; plusieurs fois les mors de la pince ne saisissent que la partie la plus superficielle du polype et occasionnent de petites hémorrhagies intra laryngiennes.

M. Her..... n'a pas conscience des petites déchirures que je produis ainsi à la surface de son polype.

Le 12 mars j'extrais le polype tout entier. Son volume peut être évalué à celui d'un haricot.

Il survient une petite hémorrhagie insignifiante. La douleur a été nulle.

Le 13 je constate que la glotte est presque complétement débarrasée de toute trace du polype, mais les cordes vocales sont teintées de rouge et comme ecchymosées. Il semble qu'elles sont imbibées d'une partie du sang qui s'est écoulé du pédicule de la tumeur. La voix qui était rauque et sombre avant l'opération est tout à fait éteinte ; je suis obligé de rassurer M. Her..... à cet égard, en lui disant qu'une fois l'inflammation traumatique dissipée, les cordes reprendront leur blancheur normale, et sa voix sa pureté primitive.

Le 19 mars, l'aphonie disparaît pour faire place à un timbre vocal rauque, mais différent de la voix avant l'opération.

Le 22 mars, le malade parle très-bien, très-clairement, sans fatigue, sans gêne et sans douleur dans le larynx.

Le 26 mars, la guérison vocale se maintient, mais le malade a contracté un violent rhume sous l'influence d'un refroidissement.

Je lui conseille des bains russes, un emplâtre de thapsia, un silence absolu et un régime très-doux. Sous cette influence, le rhume avorte.

Le 2 avril, le 8, continuation du même régime.

Le 13 avril, toute trace de laryngo-bronchite a disparu. Je pratique une cautérisation à la pierre infernale sur l'endroit d'implantation de la tumeur.

Le 22 avril, il ne reste plus qu'un très-petit point rouge, gros comme une tête d'épingle, sur le milieu du bord libre de la corde vocale inférieure gauche. M. Her..... parle très-bien et beaucoup sans s'enrouer ni tousser ; il se regarde comme complétement guéri et revient le 29 avril pour une nouvelle cautérisation au nitrate d'argent.

Le 11 mai, tout vestige de la tumeur a disparu ; j'engage M. Her..... à commencer tout de suite un traitement sulfureux intus et extra à Enghien, c'est-à-dire un grand bain d'une demi-heure, avec douche laryngienne sulfureuse tiède, que le malade dirige à volonté au fond de la bouche largement ouverte et au devant du cou. En sortant du bain, grande

douche sulfureuse chaude sur tout le corps pendant quelques minutes. Je lui ordonne également d'aller l'après-midi pendant une demi-heure à la salle d'inhalation.

Cette médication est dirigée principalement contre la pharyngite granuleuse et la diathèse herpétique, dont M. Her.... est atteint. Je le revois plusieurs fois pendant le cours de son traitement, et le miroir fait voir que la glotte est toujours absolument libre. La voix est très-sonore, très-résistante, et dans les derniers jours de juin notre malade quitte Enghien avec une voix dont la pureté et la force ne se sont pas démenties.

Aujourd'hui, 16 juin 1869, j'ai appris que M. Her..... parlait sans fatigue et sans enrouement, aussi bien que s'il n'avait jamais eu d'affection laryngienne.

L'examen microscopique a démontré que le polype était de nature papillaire.

Observation LVII.

Polype papillaire, non pédiculé, situé sur le milieu du bord libre de la corde vocale inférieure droite. - Enrouement remontant à deux ans environ.— Arrachement. — Guérison.

M. Versepuit, négociant à Paris, âgé de trente-quatre ans, vient me consulter le 6 mars 1866, pour un léger enrouement remontant à deux ans environ. Cet enrouement est survenu à la suite d'un rhume intense dans le courant duquel il fut atteint d'aphonie. Depuis ce temps sa voix n'a jamais été parfaitement claire.

Le matin, quand il se lève, et pendant la première partie de la journée, il parle assez facilement, mais lorsqu'il a soutenu une conversation un peu longue, ce qui lui est indispensable pour ses affaires, sa voix baisse petit à petit, devient dure, et ce n'est qu'au prix des plus grands efforts que le soir il peut se faire entendre. En examinant le pharynx, nous le trouvons très-congestionné, et sur le paroi postérieure nous trouvons quelques granulations très-saillantes.

Le larynx lui-même est très-rouge, les cordes vocales inférieures sont un peu épaissies et rosées.

Sur le milieu du bord libre de la droite, nous trouvons une petite tumeur sessile, de la grosseur et de la forme d'un grain de riz, très-rouge et lisse.

Cette petite tumeur empêche le rapprochement complet des cordes vocales inférieures et peut être regardée comme la cause de la dysphonie.

Pendant huit jours consécutifs, nous soumettons M. V..... à un traitement antiphlogistique énergique, nous lui interdisons la parole et nous

lui faisons prendre 4 grammes de bromure de potassium par jour, les 15, 16, 18 mars, nous touchons le larynx et la tumeur avec une éponge imbibée de laudanum de Sydenham. Le 20, j'introduis mes pinces pour la première fois. Elle sont assez bien supportées, mais je ne puis arracher la tumeur.

Le 22, je parviens à l'écraser et à en ramener quelques débris.

Le 23, le 24, inflammation vive de la corde qui a été contusionnée par les pinces, on ne voit plus trace de la tumeur, mais la corde est boursouflée, ce qui explique pourquoi la voix n'est pas encore revenue.

Le 30, toute inflammation a disparu et la voix est facile et sonore.

Je regarde le malade comme guéri. J'ai reçu depuis de ses nouvelles et j'ai appris que la guérison s'était maintenue parfaite.

Observation LVIII.

Polype muqueux situé sur le bord libre de la corde vocale inférieure gauche près de son point d'attache dans l'angle rentrant du cartilage thyroïde. — Enrouement assez marqué. — Voix bitonale. — Pas opéré.

M. Petiteau, bijoutier, demeurant à Paris, âgé de soixante ans, vient me consulter le 7 avril 1866 pour un enrouement léger et une voix bitonale remontant à un an environ.

La santé générale est d'ailleurs excellente, et il ne se plaint d'aucune douleur dans la gorge, d'aucune sensation de corps étranger.

A l'examen laryngoscopique, assez difficilement pratiqué à cause du volume de la langue et de la sensibilité du pharynx, je trouve dans l'angle des cordes, insérée par un pédicule assez long, une petite tumeur, en forme de poire, rouge, lisse, flottante, située tantôt au-dessus, tantôt dans la trachée.

Cette petite tumeur s'insère sur le bord libre de la corde vocale inférieure gauche. Sa forme, sa coloration, me font croire que cette tumeur est de nature muqueuse.

Je propose à M. P..... l'ablation de son polype, mais il s'y refuse, surtout lorsque je lui ai dit, que ces polypes ne s'accroissent que très-lentement, qu'ils restent souvent stationnaires et qu'il n'y a aucun danger pour sa santé générale.

Observation LIX.

Polype papillaire trilobé, monopédiculé, inséré près du bord libre du milieu de la corde vocale inférieure droite, de la grosseur d'un petit haricot, datant de

trois ans. — Présenté à la clinique du professeur Nélaton, opéré par arrachement. — Guérison complète. (Pl. XI, fig. 5 et 5 *bis*.)

M. Prudent Courtaux, rue Montpensier à Paris, garçon marchand de vins, âgé de trente-huit ans, d'une bonne constitution, se présente à ma clinique, le 8 avril 1866, pour une dysphonie remontant à trois ans. Il n'accuse aucun antécédent morbide notable, il ne se plaint absolument que d'être un peu gêné à la fin de la journée, lorsqu'il a beaucoup parlé, et lorsqu'il est descendu plusieurs fois à la cave. Il n'éprouve aucune douleur, ni dans la poitrine, ni au larynx, ni dans la gorge. Il lui semble seulement avoir une légère irritation laryngienne, avec un peu de catarrhe. Il ne serait pas venu me consulter, s'il n'y avait été poussé par son frère, garçon doucheur à la Frégate qui a souvent entendu parler d'enrouements guéris à la suite d'opérations particulières. A l'examen laryngoscopique, à l'aide de la lumière Drummond, je constate la présence d'un polype de nature fibreuse, allongé, oblong, de couleur blanchâtre, placé obliquement en travers la glotte, de la grosseur d'un petit haricot, trilobé et très-mobile, si bien que pendant l'inspiration les deux tiers du polype disparaissent à la vue du côté de la trachée, et si les cordes inférieures se rapprochent brusquement, on n'aperçoit plus qu'un tiers du polype, attenant au milieu du bord libre de la corde vocale inférieure droite. Dans ce mouvement de rapprochement des cordes, pendant que le polype bascule du côté de la trachée, il se trouve pincé et comme étranglé par le bord libre de la corde vocale inférieure gauche. C'est là ce qui explique le sillon si bien marqué que l'on voit sur la face supérieure de cette corde. Il est évident que ce sillon correspond parfaitement à l'empreinte d'une pression demi-circulaire. Un autre sillon moins profond, tout à fait à l'extrémité libre de ce polype, a dû être produit par la même cause, ce qui atteste la lenteur de son évolution et le peu de gêne qu'il occasionne malgré son volume.

Cette tumeur, quoique située au milieu de la glotte, paraît très-rapprochée de l'épiglotte, à cause de l'abaissement exagéré de ce fibro-cartilage.

Cette fâcheuse disposition est toujours, ainsi que nous l'avons dit, un grand obstacle aux manœuvres opératoires, car il est bien difficile en pareille circonstance d'atteindre la tumeur avec les pinces sans toucher la muqueuse épiglottique, ce qui amène immédiatement une toux violente et des suffocations. Il faut dans ce cas habituer le malade à essayer de dire à haute voix la voyelle *é* en voix de tête, afin de redresser fortement l'épiglotte.

Le 10 avril 1866, je fais prendre par M. Lackerbauer le dessin détaillé du larynx et de la tumeur rendus lumineux à l'aide de l'appareil lenticulaire monté sur une lampe ordinaire. Le larynx est représenté à l'état de repos. On voit que dans cette position le polype repose non-seule-

ment sur la corde d'implantation, mais aussi sur la corde opposée. Il ne serait pas possible dans cette position de savoir s'il est inséré à droite ou à gauche. Il faut faire exécuter au malade des mouvements d'inspiration, d'expiration et de phonation variés et répétés pour être convaincu que le polype n'a pas d'adhérences à la corde gauche. Les cordes sont à leur état normal, excepté entre l'épiglotte et le polype, où elles sont rouges et hypérémiées.

Je présente ce malade à la clinique du professeur Nélaton, le 10 avril 1866 à l'hôpital des Cliniques; Nélaton veut bien m'accorder l'honneur d'exposer en quelques mots à son nombreux auditoire les particularités que nous venons de décrire. Nélaton, toujours à la recherche des progrès de la chirurgie moderne, et qui, à plusieurs reprises, dans ses leçons si suivies et si écoutées, n'a pas craint, un des premiers, d'appeler le laryngoscope une véritable conquête de la chirurgie, complète l'explication de la tumeur d'après un dessin considérablement grossi (3 diamètres) que j'avais fait faire spécialement par Lackerbauer.

Nélaton invite les auditeurs à regarder eux-mêmes le larynx de M. Prudent Courteaux pour y voir le polype laryngien dont il est atteint.

J'avais fait apporter à l'hôpital l'appareil de Drummond, dont je me sers à ma clinique. A l'aide de ce puissant éclairage, je fais voir à tous les élèves et à mon très-illustre et très-bienveillant maître la tumeur intra-laryngienne dans tous ses détails.

Cette exploration prolongée et répétée finit par fatiguer le malade. Néanmoins je tente l'extirpation du polype avec mes pinces, mais, ainsi que me l'avaient fait observer M. Nélaton et M. le docteur Houel qui assistaient à la clinique, le malade avait la région vocale trop excitée pour supporter facilement l'introduction de l'instrument.

J'étais enhardi par deux précédents succès obtenus dans ce même amphithéâtre, et je voulais à tout prix en obtenir un troisième en présence du même maître et des mêmes assistants. Je fus obligé d'y renoncer, dans la crainte de nuire au malade.

J'abandonnai l'opération après vingt minutes de tentatives infructueuses, pendant lesquelles Nélaton ne cessa de m'encourager.

Je priai le malade de venir le soir chez moi à cinq heures pour continuer mes tentatives, et j'eus la grande satisfaction d'arracher les trois quarts de la tumeur, à l'aide de mes pinces et éclairé par l'appareil lenticulaire. Cette extirpation fut insensible, l'écoulement de sang insignifiant, et la voix revint instantanément très-claire.

Le lendemain, 19 avril, j'arrachai encore une portion de la tumeur près du pédicule.

Le 20 avril, je représentai le malade à l'hôpital des Cliniques, et je fis constater à M. Nélaton et aux docteurs Houel et Sorel l'ablation de la presque totalité du polype.

Le malade, presque indifférent sur le compte de son affection, revient ensuite à de longs intervalles, soit à ma clinique, soit à ma consultation.

Je lui enlève par parcelles le reste de la tumeur.

Examinée au microscope avec le plus grand soin par le docteur Lowenberg, elle offre les caractères distinctifs des polypes papillaires que nous avons décrits.

Le 9 mai, il ne reste plus que le pédicule très-petit, tel qu'il est représenté pl. V, fig. 3.

J'ai arraché en tout deux gros morceaux et dix petits que j'ai eu soin de mettre dans une bouteille remplie d'alcool. J'ai donc eu le polype en douze fragments.

Je les présente ainsi que le malade, le 9 mai, à la clinique de Nélaton, qui constate que la voix du malade est revenue presqu'à l'état normal, et que le polype est réduit à un pédicule presque imperceptible.

« Il est certain, dit notre très-savant et très-judicieux pro-
» fesseur, que sans la découverte de la laryngoscopie, Prudent
» Courtaux était atteint d'une maladie incurable et pouvant con-
» duire à la mort; sans ce moyen d'investigation et le nouveau
» manuel opératoire apporté par cette découverte, il eût été pro-
» bablement nécessaire de pratiquer une trachéotomie *in extre-*
» *mis*, et peut-être sans résultat favorable. Il faut donc, mes-
» sieurs, étudier avec grand soin cette nouvelle branche de l'art
» de guérir, » dit en terminant notre grand clinicien, qui a su par un esprit d'observation et d'éclectisme remarquable mériter une réputation si enviable.

Je ne saurais trop ici le remercier au nom des jeunes médecins, qu'il savait si bien accueillir, au nom de la science médicale qu'il servait noblement, en n'excluant pas par esprit de parti et à priori les découvertes modernes qui ont élargi le champ du domaine thérapeutique.

Élève de Velpeau pendant trois ans comme externe d'abord, puis comme interne, j'avais presque appris à rejeter tout ce qui n'était pas classé dans les livres encyclopédiques; j'étais nourri dans le culte des auteurs classiques ou anciens, qui regardaient comme non avenues les découvertes faites à l'étranger, ou par

des spécialistes, et il m'a fallu le rare bonheur de rencontrer sur ma route un maître aussi dévoué et aussi perspicace que mon savant ami M. le docteur Voillemier, chirurgien de l'Hôtel-Dieu, agrégé de la Faculté, pour me livrer sur ses vives instances à l'étude de la laryngoscopie, et pour en faire le sujet de ma thèse inaugurale en 1861.

Il m'a fallu également être poussé dans cette voie par la haute valeur d'un maître non moins autorisé, Nélaton, pour effacer dans mon esprit les tristes préjugés de Velpeau contre tous les nouveaux moyens d'exploration des organes internes. Rappellerai-je ici que ni le spéculum, ni l'ophthalmoscope, ni le microscope, et bien d'autres instruments tout aussi utiles, n'avaient trouvé grâce devant lui.

Qui pourra jamais dire combien cet esprit de parti du chirurgien de la Charité, qui tint un moment le sceptre de la chirurgie, a été nuisible à la médecine française!

Je vois avec peine encore de jeunes médecins partager cette manière de voir, excusable tout au plus chez de vieux praticiens arrivés au bout de leur carrière et peu enclins à faire de nouvelles études.

Que deviennent malheureusement les malades atteints d'affections chirurgicales du larynx sans le secours de la laryngoscopie? Ne meurent-ils pas presque tous voyant leur maladie classée au rang des phthisies laryngées, car il arrive souvent en effet que les tumeurs laryngiennes livrées à leur développement naturel amènent des suppurations, des œdèmes, des inflammations du larynx, simulant de tous points la consomption tuberculeuse de l'organe vocal? Tandis que le polype étant détruit, l'organe reprend toutes ses fonctions et revient à l'état sain, comme chez le sujet dont il s'agit ici.

Nous pratiquons quelques cautérisations avec la pointe d'un crayon de nitrate d'argent portée sur le pédicule de la tumeur, et à la suite de six applications caustiques, le 20 novembre 1866, nous constatons que le larynx de Prudent Courtaux est tout à fait débarrassé de la production

étrangère qui lui donnait une voix rauque et fatigante. La guérison ne s'est pas démentie depuis.

Observation LX.

Polype granuleux, rouge, gros comme un très-petit pois, situé sur le milieu de la corde vocale inférieure gauche, à sa face supérieure. — Disparition de ce polype sans arrachement ni cautérisations.

M. Buffenoir, âgé de trente-cinq ans, professeur à l'École de droit de Paris, vient me consulter, le 28 mai 1866. Il se plaint d'avoir la voix très-enrouée depuis deux ans; enrouement beaucoup plus marqué lorsqu'il a parlé pendant quelques instants. Il éprouve une grande sécheresse dans tout le larynx et dans l'arrière-gorge, et s'est déjà traité pour une pharyngite granuleuse très-congestive. Il ne tousse pas, n'a jamais craché de sang, n'accuse aucun antécédent spécifique, et n'éprouve aucune sensation de corps étranger dans le larynx.

L'appétit est très-bon; les digestions se font parfaitement.

Il a fait infructueusement une cure à Cauterets, en 1865.

J'examine M. B... au laryngoscope, et je trouve, sur le milieu de la face supérieure de la corde vocale inférieure gauche, une petite tumeur arrondie, rouge, sessile, grosse comme un petit pois, que je juge être une granulation semblable à celles que je remarque sur toute la surface de la muqueuse pharyngée de notre malade. Tout le larynx est rouge, congestionné, même les cordes vocales inférieures, qui se rapprochent parfaitement, mais paraissent un peu détendues.

Je ne juge pas à propos de cautériser cette granulation polypoïde, espérant la voir disparaître à la suite d'un traitement général. La suite justifia ma manière de voir.

Je conseillai au malade de s'entourer le soir, en se couchant, le cou avec une cravate de laine mouillée d'eau froide; de boire, matin et soir, un verre d'eau de goudron sucrée avec du sirop de bourgeons de sapin; de se gargariser plusieurs fois par jour avec un gargarisme au chlorate de potasse, et de faire de l'hydrothérapie.

Je lui conseillai en même temps de s'abstenir de café et de tout aliment ou boisson excitants, de parler le moins possible.

Je vois à plusieurs reprises M. B..., et je constate que la pharyngite est en voie d'amélioration, sans que le polype ait diminué de volume. Cependant la congestion des cordes ayant disparu, la voix est meilleure.

Je perds de vue notre malade jusqu'au mois de février 1867. Il a continué de faire de l'hydrothérapie jusqu'à ce moment. Il trouve que la compresse d'eau froide lui fait un grand bien, et que, grâce à elle, il a évité cette année les rhumes qui tous les hivers l'atteignent d'habitude.

La voix devient meilleure de jour en jour; je ne vois donc pas l'utilité d'avoir recours à un changement de traitement. — Je conseille à M. B... de s'en tenir à celui qu'il suit depuis un an déjà sans presque aucune interruption.

Je revois une dernière fois M. B..., le 4 septembre 1867. La voix est complétement revenue. Il peut faire son cours à l'École de droit sans aucune fatigue; la voix sort facilement et reste parfaitement pure.

Au laryngoscope, je constate que la granulation qui, lors de mon dernier examen, était encore très-grosse, n'a plus que le volume d'une toute petite tête d'épingle, et qu'elle ne dépasse pas le bord libre de la corde vocale sur laquelle elle est implantée.

Remarques.—Je n'ai vu que deux fois cette disparition spontanée d'un polype laryngien sans que la main du chirurgien intervienne pour le détruire, une première fois dans le cas précédent, et une autre fois dans le service de M. le docteur G. Sée, à l'hôpital Beaujon, chez un jeune paysan de dix-neuf ans, atteint exactement du même polype que celui décrit plus haut. J'avais pris rendez-vous un matin à l'hôpital Beaujon, pour arracher ce polype que j'avais examiné à plusieurs reprises depuis quelques jours, et je fus très-surpris au jour fixé pour l'opération de ne plus trouver la moindre trace de la tumeur laryngienne, la voix qui était voilée la veille même était redevenue tout à fait claire. Il me semble qu'il y aurait lieu de rapprocher ces deux faits pour les comparer à ce qui arrive souvent dans les cas de verrues à la peau. Il est fréquent d'observer d'un jour à l'autre la disparition subite, instantanée, de verrues qui existaient depuis longues années sur la peau des doigts et de la main, sans que le sujet qui en était porteur ait suivi aucun traitement externe ou interne pour les faire disparaître. Velpeau nous citait souvent à sa clinique, dans un autre ordre d'idées, des exemples d'hydrocèle disparue également pendant l'espace d'une seule nuit, la veille du jour où le chirurgien se disposait à faire la ponction, il aimait à raconter l'étonnement d'un de ses internes, M. Morel-Lavallée, qui lui servait d'aide auprès d'un jeune malade atteint d'hydrocèle, et pour qui il venait de préparer bien inutilement une injection iodée, car en examinant

le scrotum on s'aperçnt que l'hydrocèle s'était guérie sponta— nément.

Observation LXI.

Polype papillaire gros comme un grain de chènevis, allongé, situé sur le bord libre de la corde vocale inférieure droite, près de l'angle commun des cordes vocales, en avant. — Enrouement très-prononcé et intermittent remontant à six mois. — Extraction du polype avec mes pinces laryngiennes, après de longues et laborieuses tentatives rendues difficiles à cause du siége du polype situé très-profondément dans la glotte. — Cautérisation du pédicule, guérison complète. — Retour de la voix normale. (Voyez pl. X, fig. 8.)

Le 16 septembre 1866, M. Vaur, marchand de vins à Paris, rue Saint-Maur, vient me consulter à Enghien pour un enrouement très-prononcé remontant à six mois. Depuis quinze jours, il suit à l'établissement thermal un traitement consistant en grands bains, en inhalations et en boissons.

Il se plaint que ce traitement n'a eu pour résultat que d'augmenter non-seulement l'enrouement, mais aussi la congestion du voile du palais et du pharynx.

M. Vaur, âgé de trente-six ans, est un homme très-fort, très-grand, d'une bonne constitution, très-gros, la figure un peu rouge.

Il y a dix-sept ans, il a eu la gale; il se figure que c'est la cause de sa maladie vocale. Il a été atteint, en 1864, pendant toute l'année, d'eczéma sur le dos des mains; l'ongle du petit doigt de la main droite est tombé plusieurs fois; il a eu des démangeaisons terribles aux bras et à l'anus (quand les mains ont été guéries), démangeaisons qui lui reviennent encore de temps en temps. Il transpire très-facilement; il est toujours en sueur dans le lit et à la cave; il ne tousse pas; cependant, il y a dix ans, il a craché du sang pendant un an, et souffrait à cette époque du poumon droit, à la suite d'efforts pendant un incendie. Depuis, il n'a plus ni craché de sang, ni souffert de la poitrine. De plus, il se plaint de palpitation. — Pas d'accidents vénériens ou blennorrhagiques. — Il est atteint de varicocèle à gauche; a été *fort* à la Halle, où il travaillait beaucoup. D'énormes varices à la cuisse et à la jambe droite l'ont forcé à abandonner cet état. Il a consulté à Paris le docteur E..., qui a cru à une simple laryngite, et l'a envoyé à Enghien, à M. le docteur de..... Le malade, sentant son enrouement augmenter sous l'influence du traitement, vient me consulter pour que je l'examine au laryngoscope. Il m'apprend que, depuis six mois, sa voix change plusieurs fois par jour, quelquefois le matin, quelquefois le soir. Elle est plus rauque quand il a parlé beaucoup, ce qui le contrarie et lui fait forcer la voix de dépit.

Il y a six mois, elle était très-claire, et il n'éprouvait rien à cette époque du côté de la gorge. Il croit que si ce n'est pas la gale dont il a été atteint qui est la cause de son enrouement, ce doit être venu à la suite d'une colère pendant laquelle, tout à coup, la voix s'est perdue. Revenue dans la suite, elle demeure un peu voilée pour se couvrir de jour en jour,

M. Vaur éprouve une sensation de chaleur, de sécheresse, de gêne, un goût de poivre dans la région pharyngienne. Il est souvent obligé de hemmer, mais il ne ressent aucune sensation particulière dans le larynx.

Je l'examine au laryngoscope, le 16 septembre, au moyen de l'appareil lenticulaire monté sur une lampe ordinaire, et je constate la présence d'un petit polype globuleux rouge, sur le bord libre de la corde vocale inférieure droite, à son tiers antérieur, près de l'angle commun des cordes vocales, au-dessous de l'épiglotte.

L'examen laryngoscopique est rendu difficile par la trop grande sensibilité de la muqueuse pharyngienne, qui est très-rouge, et surtout par la luette, qui est œdématiée et très-allongée. Cependant j'arrive à voir tous les détails du polype intra-glottique, qui a la grosseur et à peu près la forme d'un gros grain de riz. Ce polype est mobile, et passe tantôt au-dessous des cordes, tantôt au-dessus. Le malade n'en a nullement conscience, et n'éprouve pas la sensation d'un corps étranger intra-laryngien. Je lui propose comme seul moyen de guérison l'extirpation de cette petite tumeur, l'engageant à continuer le traitement d'Enghien contre la congestion pharyngienne et la diathèse herpétique. Le 21 septembre 1866, je fais prendre, par Lackerbauer, le dessin très-exact du larynx et du polype, dont la reproduction se trouve planche X, figure 8. Le polype est représenté pendant que le malade fait une légère inspiration, afin de bien montrer sa position et son attache.

Le 3 octobre, à Paris, je fais des tentatives d'introduction de la pince, mais le malade est pris de suffocations violentes. Je le soumets au régime antiphlogistique, et surtout je le prie instamment de ne pas essayer de parler à haute voix.

Le 11 octobre, mêmes tentatives sans plus de réussite.

Les 19, 29 et 31, même résultat infructueux.

Je fais des insufflations de poudre de nitrate d'argent avec parties égales de lycopode dans la glotte, en ayant soin de diriger le jet de poudre sur le polype à l'aide du petit insufflateur du docteur Morel.

Mais les suffocations sont encore plus violentes que celles provoquées par l'introduction de la pince.

Le 1er novembre, je me décide à exciser la luette qui, comme

nous l'avons dit, par sa longueur et par son volume, oppose un obstacle sérieux à l'application méthodique du miroir laryngien, car nous avons en outre déjà assez de peine pour vaincre l'obstacle que nous oppose l'épaisseur considérable de la langue du malade, et la voussure exagérée de cet organe lorsque M. Vaur prononce la voyelle *é*.

Au bout de quarante-huit heures, la luette est cicatrisée, et je puis examiner beaucoup plus commodément le larynx.

Les 7, 9, 10, 12, 13, 14, 16, 17 novembre, j'habitue le malade à dire la voyelle *é* sans remonter la base de la langue du côté de la voûte palatine. Pour cela j'appuie fortement un abaisse-langue à manche sur la langue que je refoule en bas, et je force par cette manœuvre M. Vaur à dire alternativement la voyelle *a* et la voyelle *é*.

Il dit très-bien la voyelle *a*, mais aussitôt qu'il a dit *é*, la langue repousse violemment l'instrument en haut et en dehors, et il ne sort qu'un son inarticulé. Je conseille au malade de faire l'éducation de sa langue et de son larynx, plusieurs fois par jour, devant sa glace, pour qu'en prononçant la voyelle *é* la langue ne remonte pas trop.

Le 21, je parviens à saisir le polypes dans les mors de la pince, mais il glisse sous l'impulsion provoquée par la toux; le 23, les cordes vocales sont rouges; le 24, cette rougeur est encore très-apparente, la voix est très-altérée; les 25, 26 et 27 l'irritation a beaucoup diminué; les 28, 29 et 30, tentatives infructueuses d'extraction. Le 1er décembre, j'arrache une petite portion superficielle du polype; il s'écoule quelques gouttelettes de sang, le malade n'a rien senti. Le 2, le 3, le 5, légère irritation qui rend l'introduction de la pince plus difficile à supporter.

Enfin, le 25 décembre, je parviens à arracher la plus grande partie du polype.

Les 16, 17, 18, 19 et 21, et plusieurs fois par jour, je pince le pédicule du polype et je le touche avec mon porte-caustique armé de nitrate d'argent.

Le 24, le malade est tout à fait aphone. Il existe une vive rougeur des cordes vocales dans toute leur étendue et une légère suppuration au niveau du point d'implantation du polype. Traitement antiphlogistique

énergique jusqu'au 28 décembre, où je tente d'extirper la petite portion du polype qui reste près de l'épiglotte.

C'est toujours ce voisinage si rapproché et si défavorable qui oppose le plus grand obstacle à l'opération, car il est impossible de toucher la petite portion restante du polype sans toucher la face laryngienne du cartilage.

On sait combien la muqueuse laryngienne à cet endroit amène de suffocations et de quintes de toux au moindre attouchement d'un corps étranger si doux ou si petit qu'il soit.

Le 30 et le 31 décembre, même difficulté.

Le 5 janvier 1867, la voix est plus claire qu'avant ma première opération; le 10 l'irritation laryngienne ayant complétement disparu et le polype étant réduit à un très-petit point, la voix est presque normale. Le 24 janvier la voix est très-claire, c'est à peine si l'on voit le point d'implantation du polype, le malade se regarde comme tout à fait guéri; je partage son opinion, mais en lui conseillant de parler avec modération et de suivre pendant quelque temps un régime très-doux et une hygiène sévère.

Je le revois par précaution pendant plusieurs mois, à de longs intervalles; il ne survient rien de particulier, la voix demeure claire et ne fatigue en aucune façon, même sous l'influence de conversations bruyantes et prolongées.

Aujourd'hui, 12 juillet 1869, la guérison ne s'est pas démentie; le polype ne s'est pas reproduit, et M. Vaur se considère à bon droit comme complétement guéri.

Observation LXII.

Polype fibreux du volume, de la couleur et de la forme d'un gros noyau de cerise, implanté à la base de l'épiglotte, dans l'angle commun des cordes vocales inférieures. — Présenté à la clinique du professeur Nélaton, en 1866. — Opéré à plusieurs reprises par arrachements suivis de cautérisations.—Grande amélioration. (Pl. X, fig. 1.)

M. Dervaux, préposé de la ville pour l'inspection des plantations des squares, âgé de trente-huit ans, d'une bonne constitution, n'ayant jamais été atteint d'aucune maladie grave, sans aucune diathèse ou antécédent morbide dignes d'être notés, très-sobre, fumant peu, menant une vie

régulière, vient me consulter le 13 septembre 1866 pour une altération profonde de la voix.

C'est à peine s'il peut émettre avec la plus grande difficulté des sons rauques et voilés.

Il n'éprouve aucune souffrance, aucune gêne dans le larynx, ne tousse pas et ne se plaint que d'une grande fatigue de la poitrine lorsqu'il a parlé à ses ouvriers. Cependant, plusieurs fois il a été pris de suffocations, d'étranglements, de spasmes avec hoquet, à lui faire croire qu'il allait étouffer.

Il est menacé de perdre sa place s'il ne recouvre pas la voix.

L'examen laryngoscopique nous offre de grandes difficultés. La langue très-épaisse, difficile à faire sortir de la bouche qui est très-étroite et très-profonde, le larynx situé très-bas nous opposent de grands obstacles. Néanmoins, la ferme volonté du malade nous aide à les surmonter, et nous parvenons à constater la présence d'un énorme polype laryngien.

Cette tumeur, du volume et de la forme d'un gros noyau de cerise, est tout à fait ronde dans la partie accessible à la vue. Elle est de couleur gris blanc à sa circonférence supérieure.

La muqueuse qui la recouvre, transparente, est parsemée de petits vaisseaux sanguins très-fidèlement reproduits sur la fig. 1, pl. X.

La coloration est un peu plus foncée sur la circonférence latérale, surtout à gauche. Elle donne, en un mot, l'idée d'un noyau cartilagineux.

Elle est située au-dessous du tubercule épiglottique de Czermak, dans l'angle rentrant du cartilage thyroïde, au niveau de l'insertion commune des cordes vocales inférieures.

Il est impossible d'apercevoir le pédicule de la tumeur. Il est caché à la vue par ce bourrelet que présente l'épiglotte sur lequel Czermak a attiré le premier l'attention des laryngoscopistes.

Nous rappellerons ici que la saillie formée par ce bourrelet peut être prise, et a été prise, pour une production morbide.

Il suffit d'un peu d'attention pour éviter cette erreur de diagnostic; l'exagération de cette saillie est encore un obstacle à ajouter à la liste déjà si nombreuse de ceux que l'on rencontre dans la pratique des opérations intra-laryngiennes.

Notre malade ne peut pousser que difficilement le son *é*. L'effort nécessité pour l'émission de cette voyelle amène immédiatement une quinte de toux.

Nous ne pouvons prendre le dessin que pendant le repos de l'organe, t nous voyons alors, pl. X, fig. 1, que les cordes vocales inférieures sont ntièrement cachées à la vue dans les trois quarts de leur étendue en vant, et qu'elles ne sont visibles que dans leur quart postérieur, et cela ifficilement, par suite de l'ombre projetée par le polype. Elles sont à eur état normal.

C'est par le petit espace quadrangulaire circonscrit en avant par le olype, en arrière par la muqueuse interaryténoïdienne, et de chaque ôté par les cordes, que le malade peut seulement respirer, ce qui exlique la dyspnée.

Ce polype est si volumineux qu'il refoule sur ses côtés les cordes upérieures, pénètre dans les ventricules, et repose par sa face inférieure ur la face supérieure des cordes vocales inférieures.

L'air inspiré et expiré ne lui imprime aucun mouvement. Il n'est ejeté en haut et en avant que par un grand effort de phonation ou de oux. Dans ce mouvement, les extrémités postérieures des cordes vocales, rrivent quelquefois au contact, ce qui prouve que ce polype est bien us-glottique.

Lorsqu'on fait faire au malade de violentes inspirations et expirations accadées et brusques, on perçoit un petit bruit explosif, ressemblant u bruit de drapeau.

Ce polype nous paraît être d'une consistance dure.

Nous choisissons donc pour l'arracher une pince à mors larges et unis d'ardillons un peu forts. Mais auparavant nous habituons le arynx au contact des instruments le 24, le 25, le 26, le 27, le 28, le 9 septembre. Le 1er octobre, la tolérance commence à s'établir. Le 2, ous arrachons sur la face supérieure une portion de la tumeur grosse omme un pois.

Cette opération est suivie d'un écoulement de sang rouge vif, qui dure endant deux ou trois minutes et nous empêche de voir la surface de ruentation.

Lorsque cet écoulement est arrêté, nous voyons une surface déchirée, un rouge gris, sur la face supérieure gauche du polype. Le malade a rien senti. En pressant entre les doigts le morceau de tumeur extrait, l sent une résistance élastique un peu ferme. Je le fais examiner au icroscope par mon savant ami Ordoñez, de regrettable mémoire, qui signe à cette tumeur tous les caractères d'un fibrome.

Inflammation et suppuration les jours qui suivent l'opération.

Le 8 octobre, la voix est un peu moins rauque, le polype se meut lus facilement et descend maintenant dans la trachée, entre les cordes ocales. Le 13, j'arrache un second morceau plus gros que le premier, l'extrémité postérieure du polype.

Le 17, le 19, le 20, tentatives infructueuses ; je puis bien saisir le polype entre les mors de la pince, mais la résistance qu'il oppose à la

déchirure me fait craindre d'amener de graves désordres, si j'arrachais la base d'implantation dont je ne connais pas la largeur de surface.

Je tire presque aussi fort que pour arracher une dent. Le malade n'en éprouve aucune souffrance. Il m'encourage du geste et des yeux à tirer encore plus fort. Les mors de la pince ploient sous l'effort, ses dents glissent à la surface du polype, et font entendre un bruit sec résultant de leur rapprochement brusque. Cette manœuvre est suivie d'un petit écoulement sanguin, et l'on voit très-manifestement l'empreinte des ardillons de la pince sur le polype.

Le 25, le larynx est douloureux, la muqueuse est rouge, le polype suppure légèrement.

Traitement antiphlogistique et repos.

Le 30, nouvelles tentatives.

Le 2 novembre, le 3, le 6, le 9, le 12, le 13, le 14, le 15, tantôt j'arrive à saisir le polype, mais sans pouvoir en arracher de parcelles, tantôt les quintes de toux, éveillées par le contact de la pince avec l'épiglotte, m'empêchent de l'atteindre. Je voudrais pouvoir saisir le polype à sa racine.

Mais la sensibilité de l'épiglotte vient toujours m'opposer un obstacle invincible, augmenté, comme nous l'avons dit, par la situation excessivement basse du larynx.

M. Dervaux a la cartilage thyroïde situé très-bas, près de la racine du cou.

Pour obvier aux conséquences de cette anomalie, je fais fabriquer par M. Mathieu une pince de cinq centimètres plus longue que mes pinces ordinaires, à partir de l'articulation des branches.

Lorsque M. Mathieu m'apporte ces pinces faites avec le plus grand soin et la plus grande habileté, je les essaye devant lui et nous constatons que malheureusement les branches de l'instrument à l'endroit coudé se croisent l'une sur l'autre en fléchissant, pendant que les mors compriment le polype entre leurs dents, et au moindre effort d'extraction le polype glisse entre elles.

M. Mathieu me fabrique plusieurs autres pinces plus fortes et un peu plus longues que mes pinces ordinaires.

En attendant ces pinces, je continue à me servir des anciennes, espérant toujours pouvoir saisir le polype du côté de sa racine. Presque tous les jours, jusqu'au 6 décembre, je touche le polype qui la plupart du temps glisse dans la pince en y laissant de temps à autre quelques bribes.

Le larynx de M. Dervaux supporte assez bien toutes ces manœuvres répétées, sans trop d'irritation.

Je recommence le 18, le 19, le 21, le 26, le 27, le 28 et le 29 décembre, le malade voulant à tout prix être débarrassé de sa tumeur.

Le 3 janvier 1867, je revois le malade, mais je ne consens plus à

ımencer les anciennes opérations avant d'avoir un instrument spé-
ement fabriqué pour ce cas particulier. Le malade peut se faire
endre et donner des ordres aux ouvriers des squares, et cela à la
ance de quelques pas, tandis qu'auparavant il était obligé de leur
ler dans l'oreille.

e ne revois plus M. Dervaux que le 13 mars.

ı cette époque, son polype a diminué de moitié, il est devenu ellip-
ıe, en grain d'orge, déchiré sur les bords et flottant entre les lèvres
la glotte.

orsque M. D..... fait une grande inspiration, le polype tombe dans
rachée et se trouve pincé dans l'angle des cordes vocales en avant, et
rs il est impossible au malade d'émettre le moindre son, et s'il
xpulse pas bien vite par un mouvement violent d'expiration ou de
ıx la petite tumeur au-dessus de la glotte, il est pris de spasme et
tranglement. Il est obligé de *hemmer* chaque fois qu'il veut parler et
me en dehors de la conversation quand il est pris de suffocations.
Depuis quelques jours seulement, il a conscience de la présence d'un
ps étranger dans son larynx. Il le sent passer au-dessus et au-dessous
s cordes vocales.

Le grattement produit par ces mouvements sur les bords libres des
rdes vocales a amené de l'irritation. Elles sont rouges et un peu
nflées. Le malade éprouve de la chaleur et un peu de picotement.
Il achète un appareil auto-laryngoscopique lenticulaire pour s'exa-
ner lui-même et pour arriver à introduire une tige de fer recourbée,
usse, jusque sur son polype. Il arrive au bout de huit jours à voir
faitement lui-même, dans son laryngoscope, toutes les parties de
ı larynx, et toutes les particularités de son polype, et quelque temps
ès à le toucher avec une tige de fer appropriée à cet usage.

Pendant les mois d'avril et de mai 1867 il vient une fois par semaine
na clinique pour que je tente l'extraction complète de sa tumeur.

J'essaye l'une après l'autre les différentes pinces de mon arsenal chi-
gical, espérant toujours que le polype restera entre les mors de l'une
lles. La tumeur est plusieurs fois dilacérée et sanguinolente, plu-
urs fois aussi, j'en arrache quelques petits lambeaux. Examinés au
croscope par le Dr Lœvenberg, ils offrent bien les caractères du
rome.

La voix s'améliore de jour en jour, M. Dervaux ne craint plus de
dre sa place pour cause d'aphonie. Je pratique pendant quelque temps
s cautérisations au nitrate d'argent et à la teinture d'iode, cautéri-
ions qui n'amènent aucun résultat.

Pendant plusieurs mois il vient à ma clinique, et plus d'une fois le
lype fortement saisi et tiraillé échappe de la pince en rendant un bruit
craquement. Je craindrais en faisant des efforts d'arrachement plus
olents de déchirer la muqueuse au point d'implantation du polype.

En novembre 1867, le polype est réduit au quart de son volume primitif. Le malade revient deux fois par mois à ma clinique, et au mois de février 1868 je parviens à extraire une portion de la tumeur de la grosseur et de la couleur d'un grain de riz. Plusieurs fois survient une inflammation vive du vestibule laryngien qui nous empêche de continuer nos opérations.

Le 2 novembre 1868, j'enlève une autre portion du polype du volume d'un grain de chènevis, devant mon savant ami le docteur Douglas, de New-York, qui pratique en cette ville la laryngoscopie avec la plus grande habileté.

Le 7, le 11, le 15 septembre, introductions de la pince sans résultats, le 17 avec de longues pinces très-solides construites spécialement par M. Mathieu, pour M. D....., je parviens à arracher tout près du pédicule un morceau du polype aussi dur que du cartilage, le malade n'a éprouvé qu'une sensation de tiraillement, sans douleur.

Les 19, 21, 22, 25, 27 et 30, j'essaye, sans y réussir, d'arracher le pédicule.

Le 3 octobre, la voix est sonore, le malade ne se plaint que d'être obligé de pousser le son un peu fortement lorsqu'il veut se faire entendre de loin.

Je le revois en 1869, il peut très-bien maintenant remplir ses fonctions d'inspecteur de la ville et parler à haute voix, quoique avec une légère raucité. Il est encore obligé de *hemmer* avant de commencer une longue phrase.

On voit nettement l'insertion pédiculaire du polype, située exactement à la base de l'épiglotte, entre le tubercule de Czermak et l'insertion des cordes, dans l'angle rentrant du cartilage thyroïde.

Observation LXIII.

Deux petits polypes implantés l'un sur le milieu de la corde vocale inférieure droite, l'autre sur le milieu de la corde vocale inférieure gauche. — Cautérisations au crayon de nitrate d'argent. — Guérison.

M. Chapelle, voyageur pour articles de Paris, m'est adressé le 9 octobre 1866 par mon ami M. le docteur Témoin, de Nérondes.

Grand, brun, fort, bien constitué, il n'a jamais fait aucune maladie et n'accuse aucun antécédent syphilitique.

Il est atteint d'enrouement depuis le mois de juillet, enrouement très-prononcé, qui est arrivé en deux ou trois jours au point actuel et que le malade attribue à un effort de voix.

Ayant consulté son médecin, à Bourges, celui-ci lui ordonna un em-

tre de thapsia, des purgatifs et le repos. N'obtenant aucun résultat, Ch..... va consulter le docteur Témoin, de Nérondes, qui, après lui oir cautérisé la gorge au nitrate d'argent, me l'adresse le 24 septembre 66.

Je constate immédiatement l'existence d'un petit polype aplati, rose, n pédiculé, de la grosseur d'un grain d'orge sur le milieu de la corde cale inférieure gauche et un peu à sa face inférieure.

Sur la corde droite, vis-à-vis de celui-ci, un second petit polype de me nature, de même aspect, de même coloration que le premier.

J'ordonne de l'eau d'Enghien et presque tous les jours je cautérise les lypes avec une éponge imbibée d'une solution de nitrate d'argent. Le lade a quelques suffocations, mais il se plaint surtout de la sensation brûlure dans le cou, sensation qui persiste pendant deux heures.

Le 9 octobre il n'y a plus d'étouffements lors de la cautérisation, mais sensation de brûlure persiste.

Le 10, les cordes vocales, qui étaient restées blanches jusqu'à ce jour, nt devenues rosées, mais les polypes ont beaucoup diminué de volume, rtout le gauche.

Je ne fais pas de cautérisation.

Le 11, les cordes étant moins rouges je fais une cautérisation.

Le 15, le malade quitte Paris, la voix toujours rauque est cependant ı peu meilleure, les polypes ont beaucoup diminué de volume et sont evenus transparents.

J'ai appris depuis, par lettre, que le malade avait recouvré toute sa oix.

Observation LXIV.

etit polype situé sur le milieu de la corde vocale inférieure droite, pris pendant quelque temps pour une plaque muqueuse ulcérée. — Cautérisations. — Arrachement. — Guérison.

Le 30 octobre 1866 M. de X...., âgé de quarante-deux ans, chef d'escatrons, vient me trouver à mon cabinet, se plaignant d'un enrouement atant déjà de dix ans, enrouement assez intense à ce moment, et qui epuis six mois a pris des proportions inquiétantes.

D'une bonne constitution, cheveux châtains, M. de X....., en 1841, it un premier accident syphilitique, un chancre, sans bubon, qu'il croit voir été infectant, malgré l'opinion du docteur Worms qui le traita alors ır de simples applications de poudre de calomel sur les plaies et par s tisanes rafraîchissantes.

En 1848 il fut atteint pour la deuxième fois de syphilis ; chancre, ulrations de la bouche et de la langue, dont il reste des traces,

Le docteur Legouest institua un traitement hydrargyrique qui, suivi peu de temps, fit place à un traitement purement potassique. De plus, le chancre fut cautérisé au nitrate acide de mercure.

De 1849 à 1856 le docteur Cullerier consulté reconnaît des poussées syphilitiques ayant principalement la gorge pour lieu d'élection, cautérise au nitrate d'argent, soit en solution, soit en crayon, les ulcérations buccales et fait suivre au malade, à trois reprises différentes, des traitements mercuriels et potassiques longtemps prolongés.

Marié en 1856, n'ayant plus qu'un léger suintement uréthral, M. de X... eut un enfant qui vint à terme et bien constitué quoique mort : l'emploi du seigle ergoté et du forceps avaient été nécessaires pour l'accouchement.

Madame de X.... n'a jamais eu aucun accident spécifique, est bien constituée, jouit d'une bonne santé, quoique d'un tempérament lymphatique et nerveux.

Depuis 1856 notre malade n'a plus jamais eu de poussée syphilitique, il a conservé un léger enrouement qu'il attribue à l'usage du tabac, des boissons alcooliques et au commandement. Cet enrouement, qui a augmenté depuis six mois, est arrivé depuis deux mois à un degré inquiétant.

J'examine M. de X..... au laryngoscope, tout le larynx est normal, sauf la corde vocale inférieure droite sur laquelle je trouve une tuméfaction de couleur rougeâtre que je prends pour une plaque muqueuse ulcérée ; cette petite tumeur, de la taille d'un petit pois, n'est pas pédiculée et ne fait pas naître immédiatement dans mon esprit l'idée d'un polype.

Le 1er novembre 1866 je touche cette végétation avec une éponge imbibée d'une solution de nitrate d'argent très-faible.

Le 2, même opération avec une solution à parties égales.

Le 3, avec une pierre de nitrate d'argent pointue.

Le 4, avec une pierre mousse. J'ai constaté que les attouchements avec les éponges imbibées de nitrate d'argent étaient plus douloureuses qu'avec le nitrate solide.

Il s'est formé une petite eschare qui est presque tombée entièrement le 6 novembre. La voix est meilleure. Cependant quand l'eschare fut formée et que la pierre eut touché légèrement le point congénère de la tumeur sur la corde opposée, il est survenu une extinction de voix. Aujourd'hui la voix commence à revenir, et lorsque le malade fait quelques efforts, on l'entend assez distinctement. Du reste, l'aphonie actuelle n'a plus du tout les caractères de l'aphonie précédente.

Je conseille au malade de se reposer pendant quelques jours, car par suite des cautérisations tout le larynx est rouge et d'une grande sensibilité. Je me contente de faire quelques attouchements avec le laudanum de Sydenham pur.

Le 23 novembre M. de X..... revient me voir; la voix est moins en-

rouée mais la maladie du larynx se dessine davantage. La plaque muqueuse me paraît s'être arrondie et être plus grosse, elle est blanche et ressemble absolument à un polype dont la base serait implantée sur le milieu de la corde vocale inférieure droite. J'essaye à plusieurs reprises d'extraire ce polype avec mes pinces. Enfin, le 24 novembre, à la dernière introduction de mes pinces, j'enlève tout le polype d'un seul coup.

Il n'y a pas d'écoulement de sang; la voix devient instantanément meilleure et le malade a une sensation de soulagement.

Le lendemain la voix, par suite du traumatisme des cordes vocales, est éteinte complétement, mais les jours suivants elle revient peu à peu, et quatre jours après l'opération elle est revenue entièrement. J'ai revu plusieurs fois, depuis ce temps, M. de X....., qui est parfaitement guéri et qui a pu continuer sa carrière militaire.

Le 20 janvier 1870 je reçois une lettre de lui dans laquelle, en me recommandant un de ses cousins, il me répète encore qu'il est radicalement guéri.

Ce malade est aujourd'hui général et a une fort belle voix de commandement.

Observation LXV.

Polype papillaire situé au niveau du bord libre de la corde vocale inférieure droite, tout près de l'angle rentrant du cartilage thyroïde. — Enrouement remontant à l'âge de quatorze ans. — Écrasement et cautérisations. — Guérison.

M. Roger, négociant à Paris, âgé de quarante-deux ans, vient me consulter le 6 décembre 1866 pour un enrouement assez prononcé dont il souffre depuis l'âge de quatorze ans. Il ne sait à quelle occasion cet enrouement survint. Il se rappelle seulement que pendant trois années consécutives, sa voix alla en s'altérant de plus en plus, et que depuis cette époque elle est restée telle que nous l'observons aujourd'hui, c'est-à-dire rauque et désagréable.

La santé générale de M. R. est très-bonne, il ne souffre pas de la gorge, il ne tousse pas, n'est pas gêné dans sa respiration.

A l'examen laryngoscopique, facilement pratiqué, nous trouvons sur le bord libre de la corde vocale droite, tout près de son insertion antérieure, une petite tumeur, de la grosseur d'un pois, rosée, grenue, non pédiculée, qui empêche le rapprochement complet des cordes pendant la phonation, car, quoique soulevée par les cordes rapprochées, la tumeur se trouve souvent pincée entre leurs bords libres par une petite portion de sa base.

C'est là la cause de la dysphonie.

Dès le 10 décembre, j'essaye d'arracher cette tumeur; je parviens à la saisir entre les mors de mes pinces sans pouvoir l'arracher. Toute la surface est déchirée, et je pratique immédiatement une vigoureuse cautérisation au nitrate d'argent.

Le 11, le 12, le 15, le 18, nouvelles tentatives d'arrachement, nouvelles cautérisations. La tumeur a diminué sensiblement de volume.

Le 20, je l'écrase complétement et je pratique une nouvelle cautérisation très-douloureuse, à la suite de laquelle le malade est pris d'un spasme de la glotte.

Les jours suivants, toute la muqueuse du larynx est rouge et boursouflée. A la place occupée par le polype on ne voit qu'une tache blanchâtre, qui n'est autre chose que l'eschare produite par le caustique. La voix est totalement perdue. Le sixième jour, cette eschare a disparu, le larynx est décongestionné et la voix est parfaitement pure. La guérison s'est maintenue radicale.

Observation LXVI.

Petit polype papillaire de la grosseur d'un petit pois, situé dans l'angle rentrant du cartilage thyroïde et inséré sur la portion la plus antérieure du bord libre de la corde vocale inférieure droite. — Voix parlée bonne quoique un peu voilée. — Voix chantée impossible dans les notes du haut. — Pas de sensation de corps étranger. — Arrachement. — Guérison.

Mlle Léontine Robert, âgée de vingt-quatre ans, artiste, vient me consulter le 15 novembre 1866 pour une dysphonie intermittente remontant à l'âge de quatorze ans.

Cette dysphonie, que l'on ne peut apprécier lorsque la malade parle, est au contraire très-accentuée si elle essaye de chanter. Les notes graves et celles du médium sont facilement données, mais les notes élevées sont complétement impossibles au moment où elle vient nous consulter. Elle nous dit cependant que de temps à autre elle peut donner par hasard des sons aigus, mais elle ne sai à quoi attribuer cet accident.

Mlle R. jouit d'une bonne santé, jamais elle n'a toussé, jamais elle n'a craché de sang. Elle n'a dans le larynx aucune sensation de corps étranger, et n'éprouve que de temps en temps le besoin de *hemmer*.

A l'examen laryngoscopique, je constate dans l'angle rentrant du cartilage thyroïde, entre les deux cordes inférieures, touchant aux bords libres de ces deux cordes, une petite tumeur rouge sanglante, arrondie, lisse, de la grosseur d'un très-petit pois.

Il m'est impossible, à un premier examen, de distinguer si cette tumeur est insérée sur l'une des cordes. Le pharynx de la malade est beaucoup

op sensible, et lorsque je veux la faire tousser ou respirer fortement le est prise d'efforts de vomissements.

Pendant quatre jours je lui fais prendre matin et soir 2 grammes de romure de potassium dans un quart de verre d'eau sucrée, en lui ecommandant de se gargariser avec la solution avant de l'avaler.

Le 20, je puis distinguer toutes les particularités de la petite tumeur ui, je le vois alors, s'insère par un pédicule sur le bord libre de la orde vocale inférieure droite, très-près de l'attache de cette corde, en vant.

Tous les jours, jusqu'au 19 décembre 1866, j'essaye avec mes pinces e saisir cette petite tumeur.

Je puis bien les introduire dans le larynx, mais, dès qu'elles touchent épiglotte, la malade est prise de quintes de toux et d'efforts de vomisements tels, que je dois les retirer immédiatement.

Le 21, je saisis le polype et je l'arrache d'un seul morceau. La malade 'a eu aucune conscience de cet arrachement qui n'est suivi d'aucun coulement sanguin.

Le 22, je constate que là où était le polype, il ne reste plus qu'un petit enflement blanc de la corde sur laquelle il était implanté. La voix parlée st pure, le larynx ne présente aucune trace d'inflammation, les cordes ont parfaitement blanches. La malade n'a pas essayé de chanter.

Le 24, elle revient nous voir, elle nous dit que les sons aigus sortent omplétement purs, ce qu'elle nous montre immédiatement. Elle se egarde à juste titre comme étant radicalement guérie.

Je l'ai vue bien des fois depuis, et la voix est toujours parfaite.

L'examen de la tumeur fait par le docteur Lœvenberg montra que ous avions affaire à un papillome.

Observation LXVII.

olype papillaire, monopédiculé inséré sur le milieu de la face supérieure de la corde vocale inférieure gauche, de la grosseur d'un pois, arrondi, globuleux, mamelonné et blanchâtre, ayant amené par frottement une ulcération du bord libre de la corde vocale opposée. (Voy. pl. XI, fig. 7.) — Dysphonie très-prononcée. — Extirpation du polype avec mes pinces à dents et à ardillons à la septième séance. — Guérison. — Retour complet de la voix.

M. Poirier, marchand de vin, rue de Paris, au petit Ivry, d'une bonne onstitution, de taille moyenne, sanguin, se présente à notre consultaon le 19 décembre 1866, pour un enrouement très-prononcé, remonant à un an environ. Aucun antécédent morbide sérieux, rien à la oitrine ni aux bronches. Pas de syphilis. M. P. croit que son enroue-

ment tient à un rhume négligé contracté par un refroidissement brusque.

Il est obligé de descendre à sa cave étant en pleine transpiration, de ne se coucher que très-tard, de crier très-haut, de boire avec ses clients des boissons plus ou moins alcooliques, de se lever le matin sans feu en hiver pour servir les ouvriers. M. P. est donc dans des conditions hygiéniques qui favorisent le plus le développement des laryngites chroniques et leurs récidives. Depuis quelques mois, il remarque que son enrouement augmente graduellement de jour en jour, il lui est même impossible d'émettre des sons le matin. Il ne peut parler, selon son expression, que lorsque sa gorge est échauffée. Il n'a pas la sensation d'un corps étranger dans la gorge, mais il éprouve continuellement le besoin de *hemmer* et de cracher. Il ressent de la chaleur, de la sécheresse et des picotements à la région antérieure du cou avec un goût de poivre et un besoin d'avaler incessant. Il fume modérément. Toute la muqueuse palato-pharyngienne est hyperémiée, granuleuse, et d'un rouge brun. Il en est de même de toute la muqueuse du vestibule laryngien examiné à l'aide de l'éclairage lenticulaire à la lampe ordinaire. Cette coloration très-prononcée sur les cordes vocales supérieures, est fidèlement reproduite sur la fig. 7, pl. XI. Cette coloration tourne au brun noir sur la muqueuse interaryténoïdienne.

Je constate la présence d'un polype ayant toutes les apparences d'un papillome recouvrant toute la partie médiane de la corde vocale inférieure gauche et la dépassant en dehors du côté du ventricule pour s'y enfoncer et en dedans du côté de la corde opposée, c'est-à-dire du côté de la corde droite, qui présente une ulcération produite par le frottement de ce polype.

Ce papillome, de forme arrondie, mamelonné, de couleur blanchâtre, est très-mobile et suit tous les mouvements de la corde sur laquelle il est implanté et plonge difficilement du côté de la trachée.

Pendant la phonation, il repose en général sur les deux cordes.

La corde droite vient le frapper violemment et le redresser en haut et en dehors, chaque fois que le malade prononce la voyelle *é*.

Cette corde, rouge et enflammée tout le long de son étendue, présente une ulcération grise en forme de croissant, sur le milieu de son bord libre. La concavité de cette ulcération regarde la paroi convexe interne du polype.

Le malade souffre de temps en temps du côté droit au niveau du bord supérieur du cartilage thyroïde, sur la lame droite de ce cartilage. Il ne souffre jamais du côté gauche, c'est donc bien le frottement produit par le polype qui détermine les petites douleurs laryngées à droite.

Je propose au malade l'extirpation de sa tumeur. Il y consent volontiers. J'introduis donc immédiatement ma pince ; mais l'extrême sensibilité du larynx de M. P..., due à l'inflammation chronique dont cet

organe est atteint, m'empêche d'atteindre le polype. La pince ne peut être supportée sans amener de violentes suffocations.

Je soumets le malade à un régime antiphlogistique énergique. Médication purgative et dérivative. Je lui ordonne, en outre, le silence le plus absolu et une diète sévère.

Dès le 21, je parviens à toucher le polype avec les mors de l'instrument, qui le déchirent légèrement; je provoque un écoulement de sang assez abondant, sans faire souffrir le malade, sans qu'il ait même conscience du pincement du polype.

Je laisse reposer M. P... jusqu'au 26. Le 26 et le 27, nouvelles tentatives d'extraction.

Le 3 janvier 1867, je propose au malade de faire dessiner son polype. Le 5, M. Lackerbauer reproduit l'image laryngoscopique avec une exactitude remarquable de forme et de coloration.

Je fais prendre 1 gramme de bromure de potassium matin et soir pour anesthésier le larynx.

Le 10 janvier, j'arrache le polype presque dans son entier et d'un seul morceau. Le malade ne ressent aucune douleur pendant cet arrachement. Il se produit un écoulement de sang modéré qui, lorsqu'il s'est arrêté, me permet de constater qu'il ne reste plus qu'un petit pédicule aplati, rouge, inséré sur le milieu de la face supérieure de la corde vocale inférieure gauche, depuis le bord libre jusqu'à l'entrée du ventricule. Le malade parle mieux instantanément.

Le 18, je constate moins de rougeur dans l'appareil vocal. L'ulcération du bord libre de la corde droite a presque disparu. La voix est beaucoup meilleure.

Je pratique une cautérisation directe sur le pédicule avec le nitrate d'argent à l'aide de mon porte-caustique. Cette brûlure amène un peu de douleur et quelques crachats sanguinolents.

Le 22, même opération.

Je revois M. P... à ma clinique à des intervalles assez éloignés, pour m'assurer que la guérison ne se dément pas, que la voix redevient tout à fait claire et que le pédicule du polype disparaît complétement.

Au bout de deux mois, je dispense le malade de revenir, tant la guérison me paraît certaine et durable.

Aujourd'hui elle ne s'est pas démentie.

L'examen microscopique de la tumeur a montré qu'elle était de nature papillaire.

Observation LXVIII.

Deux polypes papillaires, rouges, non pédiculés, gros comme des grains de chènevis, situés vis-à-vis l'un de l'autre, l'un sur le milieu du bord libre de la

corde vocale droite, l'autre au même point de la corde vocale inférieure gauche. — Dysphonie très-grande. — Cautérisations. — Guérison.

En 1865, M. Métrème, artiste du Théâtre-Français de Paris, vient me consulter pour un enrouement remontant déjà à plusieurs mois, et qui lui paraît aller en augmentant.

Il ne tousse pas, ne crache pas, et n'a pas de sensation de corps étranger dans la glotte. Il ne sait à quoi attribuer cet enrouement; il ne se souvient pas d'avoir fait d'effort de voix ni d'avoir été enrhumé au moment où sa dysphonie débuta. Aucun antécédent spécifique. — Pas de maladies antérieures.

Au laryngoscope, je trouve tout le pharynx congestionné, quelques granulations et un état légèrement catarrheux de la muqueuse pharyngée et nasale.

Les cordes vocales inférieures, un peu rouges, présentent toutes les deux, sur le milieu de leur bord libre, un petit polype papillaire, très-rouge, sessile, gros comme un grain de chènevis, qui, lorsque la glotte se ferme pour la phonation, va s'accoler contre son congénère, empêche les cordes de se rapprocher, et gêne par là l'émission de la voix. Tout le reste du larynx est normal et ne présente rien de particulier à noter. A cause des dimensions mêmes des polypes, nous ne devons pas songer à la guérison par arrachement. C'est dans des cas pareils que les cautérisations au nitrate d'argent sont d'un grand secours.

Nous faisons une première cautérisation le jour même; elle amène un spasme violent de la glotte, qui ne cesse que lorsque le malade a toussé violemment et a avalé un grand verre d'eau froide. La voix est presque complétement éteinte.

Après sept cautérisations faites avec un jour d'intervalle, nous constatons la disparition complète des deux petites tumeurs; mais tout le larynx est dans un tel état d'irritation que la voix est complétement éteinte. Nous conseillons à M. M... de se reposer pendant quelques jours, de boire des tisanes rafraîchissantes, de se gargariser avec du chlorate de potasse, et de prendre quelques bains de vapeur.

Après le troisième bain de vapeur, la voix revient aussi pure et aussi sonore qu'avant le début de la maladie. Nous l'examinons au laryngoscope, et nous constatons que les polypes ont disparu, et qu'à leur place il ne reste plus qu'un peu de rougeur qui certainement disparaîtra avec le temps.

Nos prévisions se sont réalisées, car nous avons revu ce malade depuis, et son état est aussi satisfaisant que possible.

Remarques. — J'ai été obligé, chez ce malade, de procéder à l'ablation des amygdales qui étaient très-grosses et très-dures et

gênaient beaucoup la parole. Elles opposaient un grand obstacle à l'examen laryngoscopique et aux opérations intra-laryngiennes. J'enlevai l'une des amygdales avec l'amygdalotome, et l'autre avec le bistouri, dans la même séance. Le malade m'avoua qu'avec l'amygdalotome il éprouva une vive douleur, tandis qu'avec le bistouri la douleur fut insignifiante.

C'est là un fait assez curieux à noter et à retenir pour le cas où le laryngoscopiste est obligé de recourir à l'abrasion des tonsilles pour rendre plus facile les manœuvres opératoires intra-glottiques.

Observation LXIX.

Polype muqueux, pédiculé, situé sur le milieu du bord libre de la corde vocale inférieure droite. — Dysphonie. — Arrachement. — Guérison.

Le 26 février 1867, M. Brochout, âgé de quarante ans, cultivateur à Crécy-en-Brie, vient me consulter pour un enrouement intermittent dont il ne peut fixer au juste le début.

Il y a très-longtemps, nous dit-il, que sa voix s'enroue facilement, et qu'elle se coupe subitement au milieu d'un mot, de telle sorte que pour finir un mot commencé, il est obligé de hemmer.

Santé générale bonne, aucun antécédent vénérien.

Au laryngoscope, avec notre savant confrère et ami M. le docteur Gast, nous trouvons sur le milieu du bord libre de la corde vocale inférieure droite un polype pédiculé, rose, à surface lisse, en forme de larme et de la grosseur d'un petit pois. Ce petit polype flotte dans la trachée quand les cordes vocales inférieures sont ouvertes pour la respiration. Quelquefois il est pincé entre les bords libres des cordes inférieures ; souvent aussi, il repose sur le plancher formé par leurs faces supérieures. Ces différentes situations expliquent très-bien les variations que présente la voix de M. B.....

Nous lui proposons l'extirpation de cette tumeur, ce qu'il accepte tout de suite.

Après huit jours de tentatives infructueuses, le 5 mars, je parviens à enlever ce polype en une seule fois. Après l'extirpation, on voit sur le bord libre de la corde droite une ligne sanglante qui répond au point d'insertion. Le malade ne crache pas de sang et n'a absolument rien senti.

La voix est forte, égale et solide.

L'examen histologique de la tumeur la fit reconnaître pour un myxome.

Observation LXX.

Polype pédiculé inséré dans le ventricule gauche, venant de temps à autre faire saillie dans la glotte et déterminant dans ce cas une dysphonie intermittente. — Vu avec M. le docteur Brongniart fils, médecin du malade. — Tentatives d'extraction auxquelles le malade renonce trop tôt. — État stationnaire.

Le 1er avril 1867, M. Lecœur, architecte, âgé de quarante ans, demeurant à Paris, vient me consulter pour un enrouement intermittent survenant subitement et disparaissant de même et qu'il ne sait à quoi attribuer. Depuis plusieurs années, nous raconte-t-il, il lui arrive fréquemment, lorsqu'il veut émettre une phrase, de ne pouvoir la finir. A ce moment, il lui semble avoir un crachat dans le larynx. Après avoir poussé un hem la voix revient, mais quelquefois, elle reste un peu voilée, puis redevient subitement sonore. Il lui arrive aussi de commencer une phrase avec un timbre parfaitement clair et de la terminer sur un ton plus grave et enroué.

M. Lecœur n'a jamais été malade, il ne tousse pas, n'est aucunement gêné pour la respiration, n'a pas de sensation de corps étranger dans la gorge, ni de douleur sternale.

C'était la première fois qu'un malade nous accusait des symptômes aussi singuliers.

A l'examen laryngoscopique que je m'empresse de pratiquer, je trouve un larynx parfaitement sain.

Les cordes vocales inférieures sont blanches et nacrées, se rapprochent complétement, et toute la muqueuse environnante se présente avec sa couleur normale.

Les cordes vocales inférieures qui s'écartent largement nous permettent de plonger le regard très-avant dans la trachée dont nous voyons quatre anneaux, et de ce côté encore nous ne voyons rien d'anormal.

Très-étonné, je fais part à mon malade du résultat de mon examen.

Je le recommence à trois reprises différentes et rien ne vient éclairer le diagnostic.

Je dis donc à M. L..... que son larynx est parfaitement sain, lorsqu'il me répond *en voix enrouée* que je dois me tromper.

Je fais immédiatement un quatrième examen et je trouve alors la raison de l'enrouement.

Sur les cordes inférieures, je trouve une petite tumeur rouge, inégale, de la grosseur d'un très-petit pois.

Cette tumeur est supportée par un pédicule blanchâtre très-grêle et très-long qui va se perdre dans le ventricule gauche. La longueur de ce pédicule permet à la tumeur, lorsque le malade ouvre son larynx pour respirer, de tomber du côté de la trachée. C'est lorsque le polype occupe cette position que le malade a la voix coupée.

Au contraire, lorsqu'il repose sur la face supérieure des cordes, il en ralentit les vibrations et la voix devient plus basse. C'est en renouvelant plusieurs fois nos explorations que nous remarquons ces particularités.

Le malade s'étant reposé quelques instants et ayant pendant ce temps-là toussé plusieurs fois, la voix revient très-claire. A l'examen laryngoscopique, la tumeur a disparu de nouveau. Nous faisons rire et tousser le malade pendant l'examen même, et nous voyons la petite tumeur ressortir du ventricule où elle était *nichée*.

M. Lecœur suit dans l'autolaryngoscope tous les déplacements de son polype.

Ce malade m'ayant été adressé par son ami M. le docteur Brongniart fils, j'exprime le désir que mon savant confrère vienne assister dès qu'il le pourra à l'examen laryngoscopique. Quelques jours après, le docteur Brongniart veut bien se rendre à mon appel, et je lui montre dans le glottiscope le polype si singulier dont M. L..... est atteint, et lui explique toutes les difficultés que je devrai rencontrer pour l'opération.

En effet ce polype est si mobile que lorsqu'on croit le saisir avec la pince, il a déjà passé sous les cordes ou s'est caché dans le ventricule de Morgagni.

Nous expliquons aussi à notre malade la nature de la maladie, lui affirmant que la perte de sa voix n'est pas en question. Cependant nous lui disons qu'il serait préférable que son polype fût enlevé, mais que cette opération demande quelquefois un temps très-long, et que dans ce cas particulier il en sera probablement ainsi, vu la situation exceptionnelle de la tumeur que l'on ne peut voir à volonté.

Pendant deux mois consécutifs, deux et trois fois par semaine, j'essaye avec mes pinces de saisir ce polype si petit et si mobile, mais infructueusement. Le malade, rassuré sur son affection, remet l'opération à un temps où il sera moins occupé. Nous l'avons vu plusieurs fois depuis, mais ses occupations l'empêchent de nous donner tout le temps voulu nécessaire pour arriver à bonne fin.

Observation LXXI.

Polypes papillaires, framboisés, du bord libre des deux cordes vocales inférieures.—Aphonie presque complète.— Pas de suffocations ni de sensation de corps étranger dans le larynx. — Arrachement d'une grande partie de ces polypes, en quelques séances, avec mes pinces laryngiennes. — Amélioration très-grande de la voix. — L'opération ne peut être finie, la malade cessant de venir. (Pl. XI, fig. 8.)

Mlle Désirée Disnet, blanchisseuse à Cachan, près Paris, âgée

de vingt-cinq ans, d'une bonne constitution, sans antécédents morbides notables, nous consulte le 8 avril 1867 pour une extinction de voix presque complète; elle ne souffre ni des bronches, ni de la poitrine, ni du larynx; cependant elle éprouve, au niveau du sternum, une sensation de fatigue lorsqu'elle a beaucoup parlé. L'auscultation et la percussion ne dévoilent aucune lésion thoracique. L'état de la malade est très-satisfaisant, et toutes les fonctions se font d'une façon régulière. La voix est très-enrouée, presque éteinte; elle s'est altérée peu à peu sans causes appréciables, depuis un an environ.

A l'examen laryngoscopique, je constate tout d'abord une masse végétante, en forme de framboise, rouge, grenue, entre les lèvres de la glotte. Il semble que toute cette masse soit implantée sur le bord libre de la corde vocale inférieure droite. Elle recouvre, pendant les efforts de phonation toute la corde gauche.

Je propose à la malade l'extraction de ces masses polypeuses comme moyen de guérison. Elle y consent à la condition que l'opération pourra être faite en très-peu de séances. Il m'est impossible de lui dire combien il faudra de temps pour arriver à une guérison complète. Elle ne peut que s'absenter très-rarement et très-difficilement de la maison où elle travaille.

Le 11 avril, en examinant Mlle D... avec beaucoup de soin et en lui faisant faire de larges inspirations, je finis par bien voir que la tumeur ne forme pas une seule masse, et qu'elle est divisée en trois portions distinctes, deux sur la corde droite et une sur la corde gauche.

Des deux polypes situés à droite, l'un est très-volumineux, l'autre est très-petit.

Le premier, de la grosseur d'un gros pois, globuleux, très-mamelonné, rouge, est inséré le long du bord libre de la corde, dans ses trois quarts antérieurs. Cette tumeur, en avant, est cachée à la vue par l'épiglotte; la seconde, beaucoup plus petite, du volume d'un grain de chènevis, est insérée sur le bord libre de la corde, dans son quart postérieur.

Un troisième polype, en forme de massue, dont la petite extrémité serait dirigée en avant vers l'épiglotte, et dont la grosse touche presque la glotte respiratoire, est inséré tout le long du bord libre de la corde vocale inférieure gauche. Cette tumeur, comme les deux autres, est rouge, et offre bien l'aspect d'une petite fraise des bois.

Ces trois tumeurs s'agglutinent quelquefois de telle façon qu'elles ne forment plus qu'une seule masse ou deux; tantôt elles se croisent en passant l'une sur l'autre, tantôt elles s'écrasent les unes contre les autres.

Le 23 avril, je fais prendre le dessin exact de ces tumeurs, pendant le plus grand écartement des cordes, c'est-à-dire pendant une inspiration forcée. On voit alors, ainsi que le représente fidèlement la figure 8 de la

planche XI, la division des papillomes en trois lobes bien distincts et leur base d'implantation.

Les cordes vocales sont nettes, blanches, nacrées comme à l'état normal; tout le reste du larynx est très-sain.

Mlle D... se fatigue très-vite, soit en marchant, soit en travaillant, soit en causant.

Pendant six séances, tantôt à ma clinique, tantôt à ma consultation, j'extrais avec mes pinces à polypes des fragments plus ou moins gros de ces polypes sans que la malade en ait conscience, sans amener d'irritation laryngienne. Il ne s'écoule que quelques gouttes de sang d'un rouge vif. La voix redevient meilleure; la malade sent moins de fatigue en travaillant.

Elle cesse de nous revoir, sans d'autre raison que la difficulté de venir souvent à Paris et la crainte de perdre sa place.

Nous n'avons plus eu de nouvelles de la malade depuis la fin de mai 1867.

Observation LXXII.

Polype papillaire gros comme un pois, blanc, bosselé, attaché par un long pédicule sur le milieu de la corde vocale gauche, dans toute son étendue, depuis son bord libre jusqu'au bord ventriculaire. — Enrouement remontant à deux ans. — Arrachement du polype en trois séances avec mes pinces à dents et ardillons. — Guérison. (Pl. X, fig. 5.)

M. Malan, horloger, à Paris, faubourg Poissonnière, d'une bonne constitution, âgé de quarante ans environ, sans antécédents morbides graves, me consulte, le 10 avril 1867 pour un enrouement très-prononcé remontant à deux ans.

Il ne s'est aperçu de la persistance opiniâtre de cet enrouement que depuis quelques mois; il croyait, dans les premiers temps, être atteint d'un rhume chronique compliqué de bronchite ou de catarrhe. Il a employé tous les moyens usités en pareil cas, et cela sans aucune amélioration.

Il a remarqué que l'enrouement augmentait pendant les temps humides, mais surtout lorsqu'il parlait beaucoup et avec effort.

Ce qui l'étonne le plus, c'est que, tantôt il parle avec grande facilité, la voix peu enrouée, et, tout à coup, elle se couvre et ne sort plus qu'avec une grande difficulté. Il éprouve alors le besoin de tousser violemment à plusieurs reprises. Cette toux ne produit pas toujours l'effet désiré, et la voix reste tout à fait rauque. M. M... n'éprouve dans le larynx aucune douleur, ni à gauche, ni à droite; *aucune sensation de corps étranger.*

Je l'examine au laryngoscope, avec l'éclairage lenticulaire, mais la sensibilité exagérée du voile du palais ne me permet pas de prolonger suffisamment l'examen glottique pour établir un diagnostic certain. Je ne puis qu'entrevoir la glotte et distinguer vaguement une petite tumeur située au niveau de la corde gauche. M. M... est atteint d'une pharyngite granuleuse légère, ce qui est également un obstacle à l'examen laryngoscopique prolongé.

Je soumets le malade à un régime dépuratif antiherpétique et à l'usage du bromure de potassium matin et soir.

Le 12 avril, l'examen se fait avec plus de facilité; le 16, je puis constater tous les détails anatomiques de la cavité laryngienne.

Tout est à l'état normal, à l'exception de la production morbide, que nous allons décrire. Je remarque seulement que le bord libre de l'épiglotte est très-mince et très-festonné, ce qui est une disposition que l'on rencontre quelquefois sans qu'il y ait eu pour cela de maladie antérieure.

Je vois, sur le milieu de la corde vocale inférieure gauche, une tumeur du volume d'un gros pois, arrondie, framboisée, de couleur blanche, présentant à son milieu et à sa face supérieure une petite dépression à bords rouges comme si l'on y avait enfoncé un tête d'épingle. Cette tumeur, d'une mobilité extrême, change de position très-rapidement, selon les mouvements d'inspiration, d'expiration ou de phonation.

On la voit tantôt par sa face supérieure, tantôt par ses bords, tantôt par sa face inférieure. Pendant l'écartement des cordes, elle tend à tomber du côté de la trachée, si le malade fait une grande inspiration. En ce moment, elle se trouve quelquefois pincée au niveau de son pédicule, entre les lèvres de la glotte, et se dérobe à la vue; on ne voit plus que le pédicule seul. Mais, en général, pendant la phonation, elle est chassée du côté du ventricule gauche, et repose sur la corde d'implantation.

Le pédicule est très-remarquable et donne la raison de la mobilité extrême de cette tumeur. Il est inséré, ainsi que le représente la planche X, figure 5, sur le milieu du bord ventriculaire de la corde inférieure gauche, et se prolonge obliquement d'avant en arrière sur la face supérieure de cette corde, en la croisant de façon à former les branches d'un X.

Ce pédicule se prolonge depuis le bord ventriculaire jusqu'au bord libre de la corde et même un peu plus loin.

Il est difficile de savoir s'il est adhérent dans toute son étendue à la face supérieure de la corde.

Il est blanc, de même couleur que le reste de la tumeur qu'il soutient, mais de couleur mate.

Le 23 avril, je fais prendre le dessin par Lackerbauer; j'enlève plus de la moitié du corps de la tumeur, le 25, à l'aide de mes pinces à mors

dentés et avec ardillons. Écoulement sanguin insignifiant; le malade n'a rien ressenti.

Le 27, j'en arrache un second morceau.

Le 1er mai, légère inflammation laryngienne.

Le malade se plaint d'un goût de pus dans la bouche et de picotements à gauche du cou. La voix est toujours aussi altérée.

Le 8 mai, toute inflammation a disparu; il ne reste plus que le pédicule du polype; la voix est presque claire, et le malade parle avec beaucoup moins d'efforts.

Les jours suivants, je cherche à détruire le pédicule à l'aide d'arrachements et de cautérisations pratiquées tantôt chez moi, tantôt à ma clinique. Sous l'influence de ces opérations, je finis par obtenir la destruction de la moitié du pédicule.

Je renonce à enlever la portion ventriculaire pour deux raisons. Je crains de pincer la corde vocale dans les mors de mon instrument, et la sensibilité très-grande de la corde supérieure, chaque fois que les mors de la pince la touchent, contrarie le manuel opératoire.

Le malade se trouve tellement satisfait de l'état de sa voix et de sa facilité à parler, et cela sans fatigue, qu'il se regarde comme guéri, et me remercie de mes soins à la fin de mai.

Le 28 mai, nous ne constatons plus qu'une petite tuméfaction blanchâtre de la grosseur d'un petit grain de riz sur la surface supérieure de la corde, mais ne dépassant pas son bord libre.

L'examen microscopique des portions de polype enlevées m'a montré que nous étions en présence d'une tumeur de nature papillaire.

Observation LXXIII.

Polypes papillaires des cordes vocales inférieures. — Enrouement très-prononcé. Arrachement. — Cautérisations. — Guérison. (Pl. IX, fig. 5 et 5 *bis*.)

M. M....., avenue des Champs-Élysées, ancien membre de l'instruction publique qu'il a quittée pour le commerce, a fait onze fois la traversée de Paris à Mexico pour surveiller plusieurs grandes maisons de commerce dont il est propriétaire. Il a beaucoup fatigué sa voix, d'abord pendant qu'il était dans l'instruction, puis pendant de longs voyages périlleux sous tous les rapports, que ses intérêts commerciaux l'obligeaient d'entreprendre. Exposé au Mexique et en mer a des variations brusques de température, mal nourri, mal couché, il a été pris souvent de bronchite et de laryngite avec enrouements persistants. Mais doué d'une volonté très-grande, ainsi que d'une force physique remarquable, il

faisait de grands efforts pour vaincre l'enrouement et parvenait à rendre des sons intelligibles quoique très-rauques. Enfin l'enrouement ne put plus être vaincu par les efforts du malade et la voix resta profondément altérée : il n'avait plus que la voix de chuchotement.

Je vois le malade pour la première fois le 19 janvier 1867 et je constate le long du bord libre de la corde vocale gauche, dans les trois quarts de son étendue, à partir de l'angle de réunion des cordes vocales en avant, la présence d'une tumeur de forme polypeuse, papillaire, adhérente par toute sa base non-seulement au bord libre de la corde mais empiétant légèrement sur la surface de cette corde.

Cette tumeur affecte la forme d'un pepin de poire qui serait couché le long de la glotte et dont l'extrémité mince serait dans l'angle du cartilage thyroïde et la grosse extrémité près du cartilage aryténoïde.

Cette tumeur d'un gris rose suit tous les mouvements de la corde gauche et se trouve comprimée pendant la phonation entre les lèvres de la glotte. La corde est blanche et nacrée.

Sur l'autre corde, on voit plusieurs petites tumeurs inégales, disséminées le long du bord libre; la plus grosse égale le volume d'un gros grain de millet; il y en a plusieurs dans l'angle même des cordes vocales.

M. M..... me montre le dessin de son larynx pris le 28 juillet, par M. Lackerbauer. C'est ce dessin que nous reproduisons planche IX, figure 5.

A l'époque où je vis M. M..... il avait subi plusieurs opérations qui avaient pour but la destruction du papillome de son larynx. Un médecin spécialiste très-distingué de Paris avait, à des reprises fréquentes, tenté la destruction de ces polypes à l'aide de cautérisations à la pierre infernale et d'arrachements.

Les cautérisations étaient très-mal supportées à cause de l'excessive sensibilité du malade et des suffocations violentes qu'elles produisaient. Notre confrère était arrivé cependant à détruire une assez grande partie des papillomes et à diminuer l'aphonie. Le malade n'était plus aphone, mais très-enroué et pouvait au moins se faire entendre à quelque distance.

Il cessa tout traitement chirurgical au mois de mai 1864. Depuis cette époque, jusqu'en 1867, il essaya toutes les médications possibles sans résultat. La voix au contraire allait toujours en s'affaiblissant et les efforts pour la phonation devenaient de plus en plus pénibles.

Quand nous voyons ce malade la première fois, je constatai en comparant le dessin pris le 28 juillet 1864 à l'image laryngoscopique actuelle fournie par un examen attentif, que les papillome avaient répullulé, ainsi que nous l'avons décrit plus haut.

Cependant on voit que cette répullulation s'est accomplie avec une extrême lenteur, car pendant cette période de trois grandes années, c'est à peine si le papillome de la corde droite a augmenté du tiers de son

olume. La corde gauche au contraire et l'angle commun des cordes vo-
ıles se sont couverts de nouvelles productions végétantes.

C'est là malheureusement la caractéristique de certains pa-
llomes multiples de se produire et reproduire dans les endroit
ı on les avait déjà détruits et dans les endroits où ils n'exis-
ient pas encore.

Je constatai en outre que tout le larynx était hypérémié et d'une sen-
bilité extrême au contact des instruments.
Je conseille l'emploi du bromure de potassium à la dose de 1 gramme
atin et soir et tous les jours jusqu'au 27 janvier 1867. J'habitue le
alade au contact de la pince.
Le 27, j'arrache quatre petits morceaux de polype avec mes pinces
ryngiennes à ardillons, sur la corde gauche; le malade n'éprouve au-
ıne douleur et n'a pas conscience de ces arrachements. Je suis très-
onné de ne voir s'écouler aucune goutte de sang. Au bout de quelques
ıinutes seulement, quelques petits filets de sang dans les crachats.
Les 28 et 29 je fais de nouvelles tentatives d'arrachement sans réussite.
a voix n'a pas changé, le larynx est toujours hypérémié.
Tous les jours, jusqu'au 13 février, j'introduis la pince dans la glotte,
: la toux provoquée par l'extrême sensibilité du malade m'empêche de
ussir. Le 20 février, je suis assez heureux pour enlever une grande
ırtie des végétations polypeuses de la corde droite. Il s'écoule quelques
outtes de sang très-rouge, et le malade éprouve une légère sensation
e cuisson.
Je continue mes tentatives d'arrachement les 26, 27 et 28 février.
e 2 mars, le 4, le 7, le 10, le 11, le 12, le 13, le 16 et le 18, mêmes ten-
ıtives suivies de résultats plus ou moins satisfaisants; tantôt je ramène
ı pince vide, tantôt avec des bribes de polypes; deux ou trois fois les
oasmes violents me font accrocher la partie saine des cordes vocales, ce
ui produit une douleur très-aiguë et me force de suspendre les tenta-
ves d'opération. Une fois même, au moment où je crois saisir une
rande partie du polype gauche, un mouvement de toux convulsive
rojette dans les mors de ma pince le cartilage aryténoïde droit pendant
ue je rapproche les branches de l'instrument.

Ce pincement du cartilage amène une suffocation très-vio-
ente et très-prolongée, une véritable constriction de la glotte
vec un bruit de cornage et de sifflement qui rappelle l'étangle-
ıent croupal. Plus le malade veut faire une inspiration, plus

l'étranglement augmente. Je le conjure de tousser, de faire des expirations violentes et de boire coûte que coûte une gorgée d'eau fraîche. Sous l'influence de la déglutition tous les désordres de la respiration glottique disparaissent instantanément. Nous avons déjà parlé longuement de ces spasmes laryngiens produits par l'introduction d'instruments ou de médicaments soit liquides, soit pulvérulents dans la glotte, et nous avons donné les moyens de les éviter ou d'y remédier.

Pendant le cours de ces diverses opérations, la voix se modifie lentement, le timbre devient un peu plus clair, et surtout le malade éprouve moins de difficulté à se faire entendre. Le 25 mars, le 28, le 29, le 30, le 1er avril, le 4, mêmes tentatives, mêmes résultats, c'est-à-dire extraction difficile et par très-petites parcelles des papillomes, tantôt à droite, tantôt à gauche. La voix est même plus forte ; je propose au malade des cautérisations directes avec la pierre infernale, ce qu'il refuse, car il y a déjà été soumis en 1864, avons-nous dit, et ces cautérisations le faisaient beaucoup souffrir.

Je le touche à la teinture d'iode.

Le 13 avril, le 14, le 15, le 16, je continue ces attouchements, après avoir introduit la pince avec plus ou moins de succès. Le 17, j'enlève une portion assez considérable du polype gauche avec une pince à mors dentés, mais sans ardillons. J'avais fait fabriquer cette pince spécialement pour le malade, afin de ne plus griffer les cordes vocales, comme cela m'arrivait quelquefois avec la pince à ardillons. Cette nouvelle pince donne plus de sécurité au malade et lui fait supporter avec beaucoup moins de crainte et plus de facilité le contact avec la glotte. Je constate avec satisfaction que les cordes vocales sont complétement nettes et nettoyées en plusieurs endroits où siégeaient les papillomes. Il est impossible avec l'examen le plus minutieux de trouver la moindre trace d'éraillure ou de déchirure sur les parties débarrassées de productions polypeuses. La voix devient de plus en plus claire ; les efforts de phonation ne sont pas pénibles ; je continue les jours suivants à me servir de la pince sans ardillons, mais je remarque que souvent la portion de polype saisie glisse entre les mors. Jusqu'à la fin d'avril je continue les mêmes opérations.

Depuis le 1er mai jusqu'au 16, tous les jours, j'enlève des parcelles de polype ; la voix continue à s'améliorer, je laisse reposer le malade pendant quelques jours ; je le revois le 25 mai.

L'irritation produite par les manœuvres opératoires a disparu, et la voix est à peu près normale. Il reste encore une portion assez notable de

papillome sur la corde gauche, près de l'épiglotte. J'ordonne au malade de prendre tous les matins un verre d'eau de Challes pendant un mois, et je pratique tous les deux jours des attouchements avec la teinture d'iode, jusqu'au 26 juin.

Le 13 août, le 16, le 19, le 23, nouvelles tentatives d'arrachement, reprises le 3 septembre, seulement, puis le 4 et le 5. Enfin, le 6 septembre, j'ai le bonheur d'arracher d'un seul coup un morceau de polype qui siégeait tout à fait dans l'angle commun des cordes vocales ; ce morceau est gros comme un petit pois, d'apparence papillaire et rose. Il était implanté sur la corde gauche et descendait du côté de la trachée, ce qui ne permettait de voir au laryngoscope que sa face supérieure et ne pouvait faire supposer qu'il fût aussi volumineux. Écoulement sanguin insignifiant et pas la moindre douleur.

En examinant la glotte, je constate que pendant le rapprochement des cordes vocales, il existe un intervalle assez marqué entre ces cordes près de leur angle commun, intervalle qui ne se comble même pas quand le malade essaye de pousser le son *é* le plus aigu. Cet obstacle à l'occlusion glottique en avant est produit par le dernier vestige du polype implanté sur le bord libre de la corde gauche, à l'union de son tiers antérieur avec le tiers moyen. Ce reste de papillome fait office d'un corps étranger qui serait placé entre les branches d'un compas que l'on tenterait de fermer. Cependant l'affrontement des cordes se fait parfaitement dans leur partie postérieure. Chose singulière, la voix est moins bonne depuis cette dernière opération, ce qui s'explique par la sortie de l'air à travers l'ouverture de l'angle entr'ouvert. Nous aurons du reste souvent occasion de voir que dans certains cas l'extraction d'un polype glottique est suivie pendant deux ou trois jours d'une aphonie souvent complète, tandis que le malade n'était que dysphone au moment de l'opération.

Le 9 octobre, les lèvres de la glotte sont complétement débarrassées, à l'exception d'un petit point situé sur la corde gauche, à l'union du tiers antérieur avec le tiers moyen où l'on voit encore une très-petite portion de polype très-rouge, de la grosseur d'une tête d'épingle à peine.

Les cordes sont un peu rosées, la voix légèrement enrouée. Il faut dire que le malade a beaucoup parlé depuis quelque temps, et qu'il s'est beaucoup fatigué. Je lui conseille le repos de l'organe vocal et l'abstention momentanée de tout traitement.

A cause de la ténacité de son polype, le malade redoute une origine spécifique. Je combats cette idée, mais devant son insistance, j'accepte la proposition d'une consultation avec MM. Ricord et Depaul. Le 13 novembre, je montre à mes deux honorables et savants confrères la glotte de M. M., et ils sont complétement d'avis qu'il n'y a aucune spécificité dans cette affection laryngienne. Ils me conseillent de continuer le traitement qui jusqu'alors a si bien réussi, convaincus que la guérison sera

parfaite dès que la petite tumeur rouge de la corde gauche aura disparu.

Le 21 novembre, je pratique l'arrachement de plus de la moitié de ce reste de tumeur.

Le 22, les cordes se rapprochent dans toute leur étendue, je parvins à arracher encore quelques parcelles.

C'est à peine si l'on peut constater une petite élevure rouge sur le bord libre de la corde gauche.

Le 23, le malade reconnaît lui-même qu'il a recouvré sa voix normale.

Le 25, je cautérise au nitrate d'argent.

Le 29, nouvelle cautérisation.

Le 30, la voix subit une légère altération à cause de l'inflammation consécutive à la cautérisation.

Le 3 décembre, la petite élevure n'a pas encore disparu ; la voix n'en est pas moins claire pour cela.

Le 26 décembre, le 5 janvier 1868, même état.

Le 3 février, le 14, le 18, le 22, tentatives infructueuses d'arrachement du dernier vestige polypeux.

Le 23 avril, je propose au malade de faire prendre le dessin de sa glotte, de ne plus toucher au larynx pendant quelque temps, et de surveiller seulement la marche de la maladie.

Toutes les opérations que nous venons de décrire ont été faites dans le larynx, éclairé par l'appareil lenticulaire monté sur une lampe à huile ordinaire de onze lignes, et c'est avec ce même éclairage que le 1er mai 1868 M. Lackerbauer recueille le dessin figuré pl. IX, fig. 5 *bis*.

On peut constater sur ce dessin, qui est l'image du larynx de M. M., exacte et fidèle comme grandeur et comme couleur, que la glotte est complétement dégagée, à l'exception d'un petit point du bord libre de la corde vocale gauche. Cette portion de polype est arrondie, de la grosseur d'une tête d'épingle environ, et ne paraît pas être située sur le bord libre même de la corde, on dirait plutôt qu'elle est insérée tout près de ce bord libre, mais sur la face inférieure de la corde. C'est cette situation même qui en rend l'extraction plus difficile encore.

Le 2 et le 3 mai, à plusieurs reprises différentes, j'essaye d'enlever ce petit fragment, sans pouvoir le saisir entre les pinces.

Le 6 mai, le 7, le malade insiste pour que je fasse une dernière tentative d'arrachement.

Je parviens à écraser la petite tumeur sans pouvoir l'arracher.

Comme la voix est très-satisfaisante, je renonce à de nouvelles tentatives; je ne revois M. M. que le 15 septembre et je ne constate aucun changement.

Cependant la voix est un peu moins claire. Je m'abstiens de toucher à la glotte.

Observation LXXIV.

Polypes papillaires situés sur le milieu du bord libre des deux cordes vocale inférieures, de la grosseur d'un grain de chènevis.— Enrouement remontant à quatre mois. — Cautérisations. — Amélioration.

M. Decker, négociant, âgé de quarante-deux ans, demeurant à Paris, vient me consulter le 15 juillet 1867 pour un enrouement remontant à à quatre mois environ et qui a résisté à tous les traitements mis en usage. Maigre, mais vigoureusement constitué, M. D..... n'a jamais craché de sang, ne s'enrhume que difficilement et ne sait à quoi attribuer cet enrouement.

Le matin, la voix est assez pure ; mais, quand il a parlé beaucoup, ce qu'il est obligé de faire dans son commerce, la voix se couvre petit à petit, et le soir le malade est presque aphone. Pas de sensation de corps étranger dans le larynx, pas de douleur sternale, goût de poivre dans la bouche.

A l'examen laryngoscopique, très-difficilement supporté, je trouve sur le milieu du bord libre des deux cordes vocales inférieures deux petits polypes arrondis, sessiles, à peu près de la grosseur d'un grain de chènevis, situés immédiatement en face l'un de l'autre. Cependant, celui du côté droit est un peu plus rapproché de l'épiglotte que celui du côté gauche, qui est un peu plus gros.

Ces deux petites tumeurs sont rouges, lisses et ressemblent à des granulations.

Les cordes vocales qui les supportent sont rouges, congestionnées et enduites de mucosités visqueuses.

Pendant trois jours, les 20, 22, 23 juillet, je pratique des cautérisations avec une solution de nitrate d'argent au 1/10. Avant de faire ces cautérisations, j'avais pris soin de soumettre M. D..... à un traitement antiphlogistique.

Les petits polypes diminuent de volume, la voix s'améliore considérablement, et je cesse de voir le malade.

Observation LXXV.

Polypes papillaires multiples situés sur la corde vocale inférieure gauche qu'il est impossible de voir, et qui présentent l'aspect d'une de ces masses appelées choux-fleurs. — Arrachement avec mes pinces. — Guérison.

Au mois de novembre 1867, M. D....., âgé de trente ans, représentant pour les vins à Paris, vient me consulter pour une extinction de

voix remontant à dix-huit mois environ et qu'il ne sait à quoi attribuer. Il ne tousse pas, n'a pas de sensation de corps étranger dans la gorge et n'est pas sujet à s'enrhumer, il n'a jamais craché de sang. Il y a onze ans, il contracta la syphilis. Chancre induré; roséole; plaques muqueuses dans la bouche. Traités par le mercure et les préparations potassiques, tous les accidents ne tardèrent pas à disparaître. Il n'a revu aucun symptôme depuis ce temps.

Il ne croit pas cependant que son extinction de voix soit un résultat de l'infection syphilitique, quoique, au moment où il avait des plaques muqueuses dans la bouche, la voix fût devenue plus rauque qu'elle ne l'était habituellement.

J'examine M. D..... au laryngoscope et je trouve sur la corde vocale gauche une grande quantité de papillomes mûriformes, rouges, non pédiculés, cachant toute la corde, lui donnant un aspect tout particulier et la cachant presque complétement à la vue. Il n'y a donc pas de points d'insertion bien nets.

Dès le premier jour où j'essaye d'introduire mes pinces dans le larynx de M. D....., j'y arrive très-facilement, car la gorge n'est pas très-susceptible. J'arrive même à arracher un morceau de polype gros comme un petit pois.

Tous les jours, pendant deux mois, j'introduis mes pinces dans le larynx de M. D....., tantôt avec réussite, tantôt sans succès.

Une partie du larynx est nettoyée; on commence à apercevoir un peu de corde vocale, mais toute la glotte est enflammée. Je conseille donc au malade de se reposer pendant quelque temps, d'aller à la campagne si cela lui est possible, et de s'abstenir de parler, quelques bains de vapeur, quelques légères purgations pour faire disparaître l'inflammation traumatique.

Il quitte Paris pendant deux mois, au bout de ce temps il revient me voir. Il a une voix rauque, mais qui peut se faire entendre à une certaine distance, ce qu'il ne pouvait pas faire auparavant.

Pendant deux autres mois encore, tantôt je lui arrache des polypes avec mes pinces, tantôt je les lui cautérise avec la pierre de nitrate d'argent, ce qui lui occasionne des étouffements assez violents. Il aime mieux les pinces. La corde est enfin complétement débarrassée de ses polypes, mais elle n'offre pas le même aspect que celle du côté opposé. Elle est d'un rouge sang, comme épaissie, fongueuse, inégale, raboteuse; cependant la voix est bonne, le malade nous dit même qu'elle ne laisse rien à désirer, ce qui paraît impossible en voyant l'état de la corde gauche. Nous nous rendons cependant à l'évidence, et nous regardons M. D..... comme parfaitement guéri, avec d'autant plus de raison que nous le revoyons le 20 novembre 1871 et qu'il nous répète encore qu'il a pu continuer sa profession et que sa voix ne laisse absolument rien à désirer. Nous l'examinons ce jour-là, et nous constatons

que la corde où était inséré le polype n'a changé ni de couleur ni d'aspect.

Observation LXXVI.

Polype papillaire situé dans l'angle rentrant du cartilage thyroïde entre les deux cordes vocales inférieures et sur le bord libre de la corde droite, causant une dysphonie intermittente remontant à huit ans. — Bruit de soupape ou d'explosion, sensation de crachat dans la gorge. — Pas de gêne de la respiration, mais douleur sternale. — Pas opéré.

M. l'abbé Boccage, curé à Fidelaire, département de l'Eure, vient me consulter le 21 août 1867 pour un enrouement remontant à l'année 1859.

A cette époque, il remarqua que le soir, après avoir parlé beaucoup, sa voix devenait très-enrouée, mais il y fit peu attention, il pensait que la fatigue en était la cause, car le lendemain matin elle avait sa clarté habituelle.

Progressivement l'enrouement s'accentua, et au bout d'une année environ, dès qu'il avait parlé pendant une heure, sa voix était couverte et ce n'était qu'au prix des plus violents efforts qu'il pouvait soutenir une conversation un peu longue.

Au bout de la troisième année l'enrouement fut porté à son comble.

Depuis cette époque, la voix s'est un peu améliorée, mais elle offre ceci de particulier que, au milieu d'une conversation ou pendant une prédication, elle se coupe subitement, et M. l'abbé B..... est obligé de hemmer fortement pour la recouvrer. En faisant l'effort nécessaire pour cela, il a remarqué qu'il produit un bruit particulier, qu'il compare d'une façon fort juste au bruit que l'on produit en débouchant une bouteille.

Il a employé contre son enrouement tous les traitements usuels sans en retirer aucun bénéfice.

La santé générale est bonne, et M. B..... est vigoureusement constitué.

A l'examen laryngoscopique très-facilement supporté, je trouve dans l'angle des cordes, et sur le bord libre de la corde vocale inférieure droite, un polype qui me paraît être papillaire. Ce polype, de la grosseur d'un haricot, est rouge, à surface rugueuse, et est pédiculé. Mais le pédicule ressemble à un mésentère, et s'insère d'une part dans l'angle rentrant du cartilage thyroïde, de l'autre, sur le bord libre de la corde vocale inférieure droite, tout près de l'insertion de la corde au cartilage aryténoïde.

Ce polype, grâce à son pédicule, jouit d'une très-grande mobilité. Tantôt il est au-dessus des cordes, tantôt au-dessous, quelquefois même, il est pincé entre leurs bords libres qui, dans ce cas, ne peuvent plus se rapprocher pour la phonation, et c'est précisément dans ces cas que la voix se coupe subitement.

Ce polype n'entraîne aucun symptôme fonctionnel du côté de la respiration qui est complétement normale.

Le malade accuse simplement une sensation de douleur contusive au niveau de la fourchette sternale, et cela seulement lorsqu'il a parlé pendant longtemps.

Nous lui faisons part de nos observations et nous le rassurons sur son état. Il croyait être atteint de phthisie laryngée.

Nous lui proposons l'arrachement de cette tumeur, ce qu'il accepte d'abord, mais lorsque nous lui disons que cette opération demandera peut-être un ou deux mois de traitement, il en remet l'exécution à plus tard. Nous ne l'avons pas revu depuis ce jour.

Observation LXXVII.

Polype papillaire, pédiculé, siégeant sur le bord libre de la corde vocale inférieure gauche. — Dysphonie et enrouement peu marqués. — Arrachement. — Guérison.

Le 3 septembre 1867, mon savant ami M. le Dr Perrin m'adresse M. Péan, épicier à Angers, qui se plaint d'un enrouement et d'une dysphonie assez marqués dont le début remonte à onze mois environ.

M. Péan jouit d'une bonne constitution et n'a jamais fait aucune maladie sérieuse.

A l'examen laryngoscopique, que le malade supporte très-facilement, je trouve sur le milieu du bord libre de la corde vocale inférieure gauche une petite tumeur papillaire, arrondie, à pédicule large, mais pas assez long pour lui permettre de tomber du côté de la trachée, ou pour flotter dans la glotte ouverte pour la respiration.

Ce petit polype est rouge, et de la grosseur d'une très-petite groseille.

Le 4, le 5 et le 6 septembre, je tâche de le saisir entre les mors d'une de mes pinces sans ardillons.

Le 7, je suis assez heureux pour le saisir et l'arracher en totalité. Le malade a parfaitement senti la traction que j'ai été obligé de faire, mais il n'a pas souffert. L'arrachement n'amène aucun écoulement sanguin. La voix devient instantanément claire et sonore.

J'ai depuis reçu des nouvelles de M. Péan, qui me dit que sa voix a repris et conserve son timbre normal et qu'il n'a plus que le souvenir de sa maladie.

Observation LXXVIII.

Petit polype papillaire de la dimension d'une petite lentille, blanchâtre, aplati, non pédiculé, situé sur le milieu du bord libre de la corde vocale inférieure gauche. — Cautérisations au nitrate d'argent. — Guérison. — Retour complet de la voix.

M. Boërescü, ministre de la justice, en Valachie, vint me trouver au mois d'août 1867 pour une dysphonie peu marquée, qui passerait peut-être inaperçue chez une personne n'ayant pas à se servir continuellement de sa voix. De plus, il a une pharyngite herpétique avec granulations nombreuses dans le pharynx.

A l'examen laryngoscopique, je trouve sur le milieu du bord libre de la corde vocale inférieure gauche une petite tuméfaction bleuâtre presque transparente, paraissant être vésiculeuse, sessile, de la grosseur d'une petite lentille. Cette tuméfaction empêche la phonation en s'opposant au rapprochement intime des cordes vocales.

Je soumets M. B..... à un traitement antiherpétique énergique, espérant sous son influence voir disparaître la tumeur.

Je l'envoie à Enghien faire des inhalations sulfureuses et de l'hydrothérapie. N'obtenant aucun résultat, je me décide à toucher le petit polype avec la pierre infernale, devant son médecin, M. le docteur Siredey, médecin très-distingué des hôpitaux de Paris.

Après la quatrième cautérisation, il a entièrement disparu, la voix est complétement revenue, et M. B..... retourne à Bucharest!

Il revient me trouver en 1871. Depuis un an déjà, sa voix est redevenue mauvaise, et quand il veut parler aux Chambres, il lui faut faire de violents efforts.

Nous constatons que le petit polype a reparu à la même place, de la même forme, de la même nature que le précédent.

A onze reprises différentes, à quelques jours d'intervalle, je cautérise la tumeur au nitrate d'argent, elle disparaît encore cette fois, et je conseille à M. B.... d'aller passer une saison à Cauterets pour se guérir de sa pharyngite, avant que de retourner dans son pays. Nous avons appris que la voix depuis ce temps était restée complétement sonore et normale.

Observation LXXIX.

Petit polype papillaire gros comme un petit pois, rond, rouge, pédiculé, situé sur le milieu de la corde vocale inférieure droite.

Le 12 septembre 1867, je suis consulté par Mme Afchain, de Cambrai, pour une raucité de la voix datant de sept ans environ qui a commencé

par un rhume. Depuis ce temps, elle a suivi différents traitements qui n'ont amené aucun changement dans son état.

Bien portante habituellement, Mme A.... est plus enrouée au moment de ses époques qui sont très-régulières. Elle n'a aucune sensation de gêne dans la gorge, n'y sent pas de corps étranger, ne tousse pas, et ne se plaint absolument que du voile (*sic*) qui est sur la voix.

Je trouve au laryngoscope une petite tumeur de nature papillaire, grosse comme un petit pois, rouge, pédiculée, insérée par un petit pédicule court et de couleur moins foncée que le reste de la tumeur sur le milieu de la face de la corde vocale inférieure droite.

Je fais prendre pendant quelque temps du bromure de potassium à Mme A..... pour amoindrir la sensibilité trop grande de son pharynx.

Ce n'est qu'après deux mois de tentatives journalières d'arrachement que je parviens à ramener le petit polype entre nos pinces; encore le petit pédicule est-il resté. Je le cautérise à plusieurs reprises avec la pierre infernale, et le 2 novembre Mme A..... repart pour Cambrai; la voix est très-bonne, bien que le pédicule n'ait pas disparu.

Nous avons appris depuis que la guérison complète s'était maintenue.

Observation LXXX.

Polype sarcomateux situé sur le bord libre de la corde vocale gauche, au niveau du tiers antérieur.—Arrachement.—Cautérisations.—Guérison.—Récidive.

Le 16 novembre 1867, M. Véras, mécanicien, âgé de trente et un ans, vient me consulter pour une aphonie survenue progressivement et dont le début remonte à dix-huit mois. A cette époque il s'aperçoit que le timbre de sa voix baissait considérablement, mais, comme il n'éprouvait dans le larynx aucune sensation de corps étranger, aucune douleur, il n'y fit aucune attention et mit son enrouement sur le compte des fatigues de sa profession. C'est en sentant que sa voix se perdait de plus en plus qu'il se décide à consulter un médecin qui lui ordonna les remèdes usuels, c'est-à-dire des vésicatoires volants au devant du cou et des gargarismes astringents. Ce traitement, suivi pendant longtemps, n'amena aucun changement dans sa position. Ne souffrant pas et n'ayant pas absolument besoin de sa voix, il abandonna son traitement jusqu'au jour où il vint me consulter.

Je constate sur le bord libre de la corde vocale inférieure gauche la présence d'une tumeur de la grosseur d'un fort haricot, non pédiculée, de couleur pâle, ressemblant à un papillome. Cette tumeur, qui obstrue le quart antérieur de la glotte, empêche le rapprochement des cordes vocales inférieures et est la cause de l'extinction de la voix.

Elle ne fait éprouver au malade aucune douleur, aucune sensation de corps étranger dans le larynx. Cependant il accuse dans la gorge des picotements analogues à ceux qu'on éprouve quand on a avalé du poivre. De plus au niveau de la fourchette sternale, il accuse une sensation de pesanteur très-désagréable.

Croyant à la nature papillaire de la tumeur, je propose à M. V..... son extraction.

Le 17 et le 18 novembre, je l'habitue au contact des pinces et dès le 19 je puis déjà arracher gros comme un pois de la tumeur.

L'examen de cette portion fait par M. le docteur Lœvemberg nous apprend que nous avons affaire à un sarcome? Le 20 j'arrache trois morceaux dont le volume égale à peu près celui d'une groseille. Le 21, avec une de mes pinces armée de dents, j'en enlève un cinquième morceau de la grosseur d'un petit pois.

Le 22, après des tentatives multipliées je parviens à arracher quelques lambeaux du polype. La voix est beaucoup meilleure, mais le malade a dans la gorge une sensation de cuisson insolite.

Je laisse reposer le malade jusqu'au 25.

Ce jour, j'arrache avec mes pinces à ardillons deux gros morceaux de la tumeur qui est réduite au tiers de son volume primitif.

Le 26, nouvel arrachement.

Le 27, même opération.

Le 28, le 29 et le 30, je soumets le malade à un traitement antiphlogistique énergique et je fais sur la tumeur des cautérisations avec l'acide chromique.

Le 1er décembre je fais un nouvel arrachement de parcelles polypeuses.

Ces arrachements deviennent de plus en plus difficiles, vu l'irritation de tout l'organe vocal.

Le 2, 4, 9, 11, 16, cautérisation à l'acide chromique sur le point d'implantation de la tumeur qui aujourd'hui est complétement détruite. La corde vocale sur laquelle elle était implantée paraît être saine, et la voix quoique rude est parfaitement claire et sonore. La sensation de douleur sternale persiste.

Le 23, le malade se regarde comme guéri, et m'annonce qu'il va reprendre ses fonctions

Malgré l'examen microscopique de la tumeur, malgré la rougeur persistante de la corde sur laquelle était implantée la tumeur, je crois moi-même à la guérison complète de M. V..... dont je n'entends plus parler jusqu'au 24 mai 1870.

A cette époque il vient de nouveau me consulter. Sa voix s'est de nouveau perdue progressivement depuis onze mois, à la suite d'une dyspepsie (?) dont il a souffert pendant quatre mois. Je constate alors la présence d'un petit polype blanc, arrondi, situé sur le bord libre de la

corde vocale inférieure droite, tout près de son point d'insertion ; quant à la corde gauche, elle présente sur son tiers moyen, au niveau du bord libre, une tumeur, rouge, mamelonnée, en forme de poire, paraissant occuper toute l'épaisseur de la corde vocale. Tout le larynx est rouge et hypérémié. En un mot cette tumeur ressemble en tous points à celle que nous avions détruite en 1867. Les ganglions du cou sont considérablement hypertrophiés et le malade a beaucoup maigri, ce qu'il met sur le compte de sa dyspepsie. Je lui propose une nouvelle opération. Il l'accepte, mais la guerre et la Commune étant survenues je ne l'ai pas revu.

Observation LXXXI.

Polype papillaire du milieu du bord libre de la corde vocale inférieure droite.— Dysphonie. — Arrachement. — Guérison.

M. Marchand, instituteur à Épinal, âgé de quarante et un ans, vient me consulter le 16 novembre 1867 pour une dysphonie remontant à deux ans environ, et contre laquelle il a employé tous les moyens usuels. Sa voix, bonne au début de la journée, s'enroue bientôt, lorsqu'il a parlé pendant quelque temps. Bronchites répétées en hiver, mais bonne santé habituelle.

A l'examen laryngospique, je trouve sur le milieu du bord libre de la corde vocale inférieure droite une petite tumeur papillaire de la grosseur d'un pois, arrondie, à surface inégale, qui s'oppose au rapprochement des cordes vocales inférieures. Le plus souvent, le polype qui n'est pour ainsi dire pas pédiculé se trouve être pincé entre les bords libres des cordes, et au niveau du point qui est pincé habituellement on voit une rainure qui indique que si le polype continuait à grossir, il finirait par être divisé en deux lobes. Après des tentatives d'arrachement renouvelées pendant six jours consécutifs, je parviens à arracher toute la tumeur en *une seule fois*.

Le malade n'a eu aucune sensation de douleur au moment de l'arrachement, et en nous disant cela, il est tout étonné du changement survenu dans sa voix qui est pure et sonore. L'écoulement sanguin est complétement insignifiant.

Pendant trois jours le malade suit un traitement antiphlogistique, puis retourne à Épinal complétement guéri.

Je n'ai pas eu de ses nouvelles.

L'examen microscopique de la tumeur, fait par M. le docteur Chéron, nous apprit que nous avions eu affaire à un papillome corné.

Observation LXXXII.

Polype papillaire situé sur le tiers moyen du bord libre de la corde vocale inférieure droite. — Enrouement. — Pas opéré.

Le 9 octobre 1867, M. Basquin, épicier à Cambrai, vient me consulter pour un enrouement assez peu intense d'ailleurs, dont il souffre depuis sept mois environ. La santé générale est très-bonne, il ne se plaint que de sa voix.

A l'examen laryngoscopique, je trouve sur le tiers moyen du bord libre de la corde vocale inférieure droite une petite tumeur papillaire de la grosseur d'un grain de riz, non pédiculée, et paraissant être surajoutée à la corde vocale dont elle entrave manifestement les vibrations. Le polype est rouge et tranche par sa couleur sur la blancheur nacrée des deux cordes. Je propose au malade la destruction de sa tumeur par des cautérisations. Ses affaires ne lui permettent pas de séjourner à Paris le temps nécessaire à cette opération, qu'il remet à un temps plus éloigné. Je ne l'ai pas revu.

Observation LXXXIII.

Épithéliome de la grosseur d'une très-petite noisette situé sur le bord libre de la corde vocale inférieure droite. — Enrouement très-accentué. — Arrachement de quelques parcelles de la tumeur sans amélioration.

M. Lordon, négociant à Rouen, âgé de quarante-sept ans, vient me consulter dans les premiers jours d'août 1867, à Enghien, pour un enrouement remontant à dix-huit mois environ. Cet enrouement, qu'il ne sait à quoi attribuer, est aujourd'hui très-intense et est venu progressivement, malgré les bons conseils qui ont été donnés au malade par M. le docteur Bottentuit, qui nous adresse ce malade à Enghien.

Quand nous voyons M. L., il se plaint d'une douleur sternale assez prononcée; de plus, il a dans la gorge une sensation de corps étranger, de crachat qu'il a besoin de chasser. Sa voix est très-couverte, et lorsqu'il *hemme*, il fait entendre un bruit explosif si caractéristique, que, avant de faire l'examen laryngoscopique, nous portons le diagnostic de polype laryngien. Ce diagnostic avait d'ailleurs été porté sans examen laryngoscopique par les docteurs Bottentuit et Ricord, amis du malade.

Au laryngoscope, je trouve sur le bord libre de la corde vocale inférieure droite, tout près de l'angle rentrant du cartilage thyroïde, une tumeur pédiculée, de la grosseur d'une petite noisette. Elle est blanchâtre, lisse à sa surface, et paraît être très-dure.

Quoique le pédicule de ce polype soit très-large et très-épais, lorsque le malade fait une inspiration violente elle passe au-dessous des cordes inférieures, et c'est lorsqu'elle redevient brusquement sus-glottique qu'il fait entendre ce bruit de soupape ou d'explosion dont nous avons parlé plus haut.

Le plus souvent, la tumeur est sus-glottique. Elle repose alors sur la surface des deux cordes inférieures dont elle empêche les vibrations.

C'est donc bien elle qui est cause de l'enrouement, car les cordes inférieures et le reste du larynx sont parfaitement sains.

Je propose au malade l'arrachement de sa tumeur, ce qu'il ne veut accepter qu'après avoir pris l'avis des docteurs Bottentuit et Ricord. Le 26 avril 1867, je saisis la tumeur entre mes pinces. Je constate alors qu'elle est d'une grande dureté. Elle glisse entre les mors de la pince, et il n'en reste que quelques petits fragments qui, examinés au microscope par M. le docteur Chéron, nous apprennent que nous avons affaire à un épithéliome tubulé.

Jusqu'au 20 août, je renouvelle infructueusement mes tentatives d'arrachement. Je saisis bien le polype, mais il glisse entre les mors des pinces.

Le malade ne revient pas à partir de ce jour; et le 22 avril, je reçois une lettre de Rouen me disant que, atteint d'une anémie assez profonde pour laquelle la médecine lui a conseillé depuis longtemps les eaux de Forges, il se rend dans cette localité, et qu'il se mettra ensuite à ma disposition.

Je ne l'ai pas revu depuis et n'ai plus eu de ses nouvelles.

Observation LXXXIV.

Polypes papillaires multiples siégeant sur le bord libre des cordes vocales inférieures et dans l'angle rentrant du cartilage thyroïde. — Aphonie complète. — Arrachement. — Guérison. — Récidive. — Nouveaux arrachements rendus bientôt inutiles par la rapidité de la reproduction. — Envahissement de tout le larynx. — Dyspnée. — Asphyxie. — Trachéotomie. — Nouveaux arrachements. — Thyrotomie infructueuse, car les deux lames du thyroïde ne peuvent être écartées. — Arrachements et cautérisations à l'acide chromique.

M. Adrien, ouvrier de la maison Pleyel, à Paris, âgé de quarante-cinq ans, m'est adressé par M. le docteur Émile Dupont.

Ce malade, grand, maigre, se porte habituellement bien, mais depuis quatre mois souffre d'une aphonie complète, qui a commencé par un simple enrouement survenu pendant le cours d'une bronchite et qui, depuis cette époque, s'est accentué de plus en plus, de telle sorte qu'au-

jourd'hui le malade ne peut se faire entendre d'une pièce dans une autre.

A l'examen laryngoscopique, je trouve sur le bord libre des deux cordes vocales inférieures, dans toute leur partie antérieure, des végétations granuleuses, de la grosseur d'une petite noix, inégales, s'insérant aussi dans l'angle rentrant du cartilage thyroïde. Ces végétations sont rosées et empêchent complétement le rapprochement des cordes. Elles sont si pressées les unes contre les autres, qu'elles semblent former une même masse polypeuse. Le reste des cordes vocales est rouge, et sur la face laryngée de l'épiglotte, on aperçoit de légères élevures qui nous semblent être des papillomes en voie d'évolution.

Deux fois par semaine, les lundis et les jeudis, à notre clinique, nous arrachons avec la plus grande facilité des quantités notables de ce papillome.

Le 12 avril, la glotte est presque complétement débarrassée, et la voix, quoique rauque, est assez forte pour que le malade puissse se faire entendre à distance.

Nous cessons de le voir jusqu'au mois de novembre de la même année. A cette époque, il vient de nouveau nous trouver, car sa voix s'est encore perdue.

Les tumeurs papillaires se sont reproduites, mais beaucoup plus volumineuses et plus nombreuses que la première fois. Les cordes inférieures sont totalement envahies. L'épiglotte porte plusieurs tumeurs à sa face inférieure; enfin, les cordes vocales supérieures elles-mêmes en sont tellement couvertes, qu'on pourrait les prendre pour des papillomes.

Tous les jours jusqu'au 5 décembre, j'arrache des morceaux de ces tumeurs et je cautérise les surfaces arrachées avec de l'acide chromique.

Ce traitement ne suffit bientôt plus, les portions arrachées se reproduisent avec rapidité, et le malade commence à respirer très-difficilement. Il ne peut plus ni courir ni monter un escalier que très-lentement. Jusqu'au mois de mars 1868, je continue les arrachements.

Le 20 mars, le malade est trachéotomisé par notre confrère et ami le docteur Péan, chirurgien des hôpitaux de Paris. L'opération est parfaitement supportée, et le malade qui depuis trois mois maigrissait et s'affaiblissait considérablement, voit ses forces revenir progressivement.

Grâce à la trachéotomie, la présence de nos pinces dans le larynx est très-bien supportée, et je puis encore une fois arracher la presque totalité des tumeurs. Mais tout le larynx est rouge, les portions de muqueuse qui n'ont pas été couvertes de papillomes, sont rouges et malgré les cautérisations énergiques que j'ai pratiquées avec le nitrate d'argent, l'acide chromique et le nitrate acide de mercure sur les points d'implantation, je crains bien que les papillomes ne se reproduisent. Je n'ôte donc pas la canule du malade. En effet, un mois après avoir été arrachées pour la deuxième fois, les tumeurs répullulaient avec une énergie considérable.

J'eus alors l'idée de pratiquer la thyrotomie, espérant de cette façon avoir une ouverture artificielle assez grande, par laquelle je pourrais faire des grattages et des cautérisations dans le larynx. L'opération, habilement pratiquée par le docteur Péan, ne donna pas les résultats sur lesquels je comptais. Le malade eut une hémorrhagie considérable qui ne put être arrêtée que grâce aux pinces hémostatiques à pression continue De plus, lorsque nous voulûmes écarter les deux plateaux divisés du cartilage thyroïde, cet écartement ne nous donna qu'une ouverture de un centimètre au plus, par laquelle on pouvait à peine introduire une simple pince à pansement.

Je repris donc mes anciennes opérations, c'est-à-dire les arrachements par les voies naturelles. Pendant toute une année, deux fois par semaine, j'arrachai une énorme quantité de papillomes qui se reproduisaient très-rapidement. La trachée elle-même était envahie, et à travers l'ouverture supérieure de la canule, ouverture ménagée pour la phonation, on voyait des bourgeons charnus considérables. Le malade s'affaiblit progressivement, nous cessâmes de le voir et j'appris bientôt sa mort, causée par une pneumonie intercurrente.

Les tumeurs arrachées, examinées au début par le docteur Lœvemberg, offraient les caractères bien tranchés des papillomes.

Les dernières portions arrachées, au contraire, étaient composées d'un tissu embryonnaire jeune, ressemblant beaucoup au sarcome.

Ces dernières portions furent examinées par M. le docteur Chéron.

Observation LXXXV.

Polype papillaire en forme de mûre, de la grosseur d'un pois, situé dans l'angle rentrant du cartilage cricoïde, au niveau de l'angle d'insertion des deux cordes vocales inférieures.—Enrouement très-intense.—Tentatives d'arrachement. — Insuccès.

M. Sacré, cultivateur à Vrigne-aux-Bois, âgé de quarante-deux ans, vient me consulter le 19 septembre 1857 pour un enrouement remontant à onze mois, et survenu à la suite d'un effort de voix. Depuis cette époque, le timbre de sa voix a été progressivement en diminuant, et aujourd'hui il est très-enroué.

Tous les traitements suivis jusqu'à ce jour ont été infructueux.

Pas de sensation de corps étranger dans la gorge, pas de douleur sternale, pas de toux.

malade est d'une bonne santé habituelle, il est porteur de verrues mains. L'examen laryngoscopique ne se fait que difficilement. it, dès la première séance, je découvre entre les deux cordes

vocales inférieures, dans l'angle rentrant du cartilage thyroïde, la cause de la dysphonie.

A ce niveau, se trouve une petite tumeur papillaire, rouge, framboisée, non pédiculée, de la grosseur d'un pois, qui est insérée juste dans l'angle des deux cordes vocales inférieures sur le bord libre desquelles il paraît même un peu empiéter.

Cette tumeur ne jouit d'aucune mobilité, de telle sorte que son siége même fait qu'elle se trouve toujours être pincée entre les lèvres de la glotte, ce qui explique la constance de l'enrouement.

Le 20, le 23, le 24, le 25, le 26, le 27, j'essaye d'arracher cette petite tumeur. J'arrache quelques parcelles, mais pas assez pour rendre un peu de voix au malade. Le larynx est même plus rouge que lors du commencement du traitement.

M. Sacré est à cette époque forcé de rentrer dans son pays, il abandonne donc toute idée d'opération. Je n'ai plus eu de ses nouvelles.

Observation LXXXVI.

Polypes papillaires et muqueux, siégeant sur les cordes vocales inférieures. — Aphonie presque complète, sensation de pesanteur au niveau de la fourchette sternale.— Pas de sensation de corps étranger dans le larynx. — Arrachement. — Guérison. — Récidive. — Nouvel arrachement. — Guérison définitive depuis trois ans. (Pl. XI, fig. 4.)

M. Chavardel, garçon coiffeur, âgé de vingt-cinq ans, demeurant à Paris, vient me consulter le 23 septembre 1867, à mon dispensaire, pour une aphonie presque complète depuis deux mois environ. Il y a deux ans, à la suite d'un refroidissement, il fut pris d'une bronchite intense, au début de laquelle la voix se perdit complétement. Sa bronchite fut guérie assez rapidement, mais il lui resta sur la voix un voile qui petit à petit acquit des proportions considérables. Au début il n'y fit aucune attention, il continuait à parler en forçant un peu, fumait, en un mot ne prenait aucun soin de son larynx. Au bout de trois mois, voyant que sa voix au lieu de revenir plus claire, devenait de plus en plus sombre, il s'inquiéta de son état, et consulta un médecin qui lui dit que la poitrine n'était nullement malade et qu'il était atteint d'une laryngite chronique, contre laquelle il fit appliquer des vésicatoires volants au devant du cou, des badigeonnages à la teinture d'iode et des cautérisations du pharynx avec une solution de nitrate d'argent. Ne retirant aucun bénéfice de cette médication, le malade cessa tout traitement mais suivit un régime assez rigoureux.

Il s'abstint autant que possible de parler, et abandonna complétement la cigarette.

Il ne souffrait d'ailleurs nullement de la gorge, n'avait aucune sensation de corps étranger, ne toussait pas, cependant il faisait entendre par moment un bruit particulier qu'il compare à celui d'une bouteille qu'on débouche.

La voix se perdit de plus en plus. Enfin il y a deux mois environ, s'étant enrhumé de nouveau, sa voix s'est perdue tout à fait, et bien qu'il ne toussât plus elle n'a pas reparu.

M. Chavardel est d'une bonne constitution, il n'a jamais fait aucune maladie sérieuse et à l'auscultation de sa poitrine, nous la trouvons parfaitement saine. Il n'a d'ailleurs jamais craché de sang et il n'accuse aucun antécédent spécifique.

A l'examen du pharynx, rien de particulier à noter.

L'examen laryngoscopique est supporté très-facilement et nous constatons les particularités suivantes. La muqueuse en général présente sa coloration normale dans tous les points.

Les cordes vocales inférieures très-longues et très-blanches sont le siége de tumeurs polypeuses que nous allons décrire.

Sur la corde vocale droite (planche XI, fig. 4) se trouve un polype pédiculé en forme de massue, à surface lisse, rosée, de la grosseur d'un gros pois. Ce polype, inséré par un pédicule assez long sur la face inférieure de la corde, du côté de la trachée, flotte tantôt dans la glotte. tantôt au contraire repose sur la corde vocale sur laquelle il est implanté. D'autres fois encore, il est pincé entre les lèvres de la glotte rapprochées pour la phonation. C'est évidemment ce polype qui produit le bruit de soupape accusé par le malade.

Lorsqu'il est du côté de la trachée et que les cordes sont rapprochées, on pourrait croire qu'il n'existe pas, on ne le voit plus.

Sur le bord libre de la corde vocale gauche on remarque deux autres petites tumeurs, bien plus petites que la première, dont elles diffèrent encore par la forme, la coloration et l'aspect général.

Celles-ci ont l'aspect papillaire, tandis que la première nous fait l'effet d'être un myxome.

Les deux polypes de la corde gauche sont insérés, avons-nous dit, sur le bord libre de la corde dont ils occupent presque toute la longueur.

Ils sont rouges et sessiles et contribuent pour leur part au défaut de rapprochement des cordes vocales inférieures.

Nous proposons à M. Chavardel de le débarrasser par arrachement de ces hôtes incommodes. Pendant quinze jours, deux fois par semaine, j'habitue le malade à supporter dans son larynx le contact de nos pinces. Le 1er octobre 1867, je fais prendre le dessin de son larynx par M. Lackerbauer. Le 5, avec mes pinces sans ardillons, j'enlève en totalité la tumeur située sur la corde droite. Le malade n'a aucune sensation de douleur, l'écoulement sanguin est assez abondant et provoque quelques quintes de toux. La voix revient immédiatement, mais sourde et voilée.

L'examen de la tumeur au microscope justifie notre diagnostic. Nous avons bien arraché un myxome.

Pendant deux mois consécutifs, deux fois par semaine, j'essaye infructueusement d'arracher les tumeurs situées sur la corde vocale gauche.

Je parviens cependant à les écraser, et à les dilacérer. A plusieurs reprises, je les cautérise avec le nitrate d'argent solide.

Elles ont beaucoup diminué de volume. La voix est relativement bonne et nous perdons le malade de vue jusqu'au mois d'octobre de l'année 1868.

Le 5 de ce mois, il vient nous retrouver. Sa voix s'est perdue de nouveau.

La tumeur de la corde droite est repoussée mais elle est filiforme, tandis que celles de la corde gauche se sont en quelque sorte fondues ensemble pour former un tout de la grosseur d'un haricot.

En sept séances, j'arrache toute la tumeur de la corde gauche, mais je ne puis arriver à saisir celle de droite, sur laquelle je fais des cautérisations avec l'acide chromique.

Au mois de janvier 1869, les papillomes de la corde gauche ont reparu et s'accroissent de nouveau avec rapidité.

Nouveaux arrachements et cautérisations avec le nitrate acide de mercure.

Insufflation de poudre de sabine et de tannin à parties égales. Aucune amélioration sensible.

Je me décide à toucher cette tumeur avec le cautère galvanique. A deux reprises différentes je porte dans le larynx de M. Chavardel, le couteau galvanique de Voltolini. Chaque fois, je cautérise énergiquement toute la tumeur.

La troisième fois, le malade est pris pendant la cautérisation d'un effort de vomissement et involontairement je brûle assez profondément l'un des replis aryténo-épiglottiques.

Le malade accuse une vive douleur, surtout dans l'oreille gauche, c'est-à-dire du côté du repli que j'ai touché. Il se refuse à une nouvelle tentative. Je constate que toute la portion antérieure de la tumeur ne forme plus qu'une eschare.

Au bout de cinq jours, cette eschare avait disparu, et la corde, dans ses deux tiers antérieurs était complétement débarrassée.

Sur le tiers postérieur, restait une masse polypeuse arrondie que j'écrase entre mes pinces.

Je parviens aussi à arracher la plus grande partie de la tumeur siégeant du côté droit.

La voix était revenue presque complète et le malade cessa de venir à notre dispensaire. Je le croyais complétement guéri.

Lorsqu'il revient nous trouver pour la troisième fois au mois de septembre 1872, sa voix n'est pas aussi bonne que lorsqu'il nous a vu pour la dernière fois, mais elle est encore suffisante pour se faire entendre à distance.

Sur la corde vocale droite, au niveau du bord libre, se voit une tumeur à large base en forme de dents de scie, à extrémité dirigée en haut, rosée et flottante dans la glotte.

Du côté gauche, au niveau de la pointe de l'apophyse antérieure interne du cartilage aryténoïde, on trouve une autre tumeur arrondie et n'offrant plus rien des caractères des polypes que j'avais autrefois observés à ce niveau (fig. 112).

Fig. 112.

Dès la troisième tentative d'arrachement, j'enlève cette première tumeur, mais je ne peux enlever celle du côté droit.

M. le docteur Jelenffy, de Pesth, chef de clinique de M. le professeur Störk, de Vienne, se trouvant à Paris en ce moment, nous demande l'autorisation d'enlever cette tumeur avec sa guillotine, ce que nous lui accordons avec plaisir.

Après des tentatives restées infructueuses pendant trois séances, il parvient à la quatrième à enlever la totalité du polype du côté droit.

Pour la troisième fois, M. Chavardel se trouvait être guéri. Pendant un mois, deux fois par semaine, je fais sur les points d'implantation des polypes des cautérisations avec l'acide chromique au $\frac{1}{10}$.

Enfin, je regarde le malade comme guéri, la voix est claire et vibrante, d'ailleurs tout le larynx offre un aspect normal et il serait impossible de dire où siégeaient les polypes opérés. Depuis cette époque, c'est-à-dire depuis trois ans nous avons eu à plusieurs reprises l'occasion de constater que les polypes de M. Chavardel n'ont aucune tendance à la récidive.

Observation LXXXVII.

Hypertrophie considérable de forme polypeuse du bord libre de la corde vocale supérieure droite.—Tentatives d'opération interrompues par le départ du malade. (Pl. X, fig. 3.)

M. Gaudissard, employé de commerce, âgé de trente-cinq ans, de constitution sèche, très-grand et un peu maigre, nous consulte le 22 janvier 1867 à notre clinique, pour un enrouement très-prononcé, remontant déjà à deux ans. Il ne se plaint d'aucune douleur, ne souffre d'aucun

organe et n'accuse aucun antécédent morbide appréciable, ni syphilis, ni tubercules.

Il fume beaucoup, d'une sobriété modérée, il est obligé par sa profession de parler haut et beaucoup au milieu du bruit.

En examinant le fond de la bouche, nous sommes frappé de la couleur foncée de toute la muqueuse pharyngo-buccale, bien qu'elle soit éclairée par la lumière si blanche et si délicate de l'appareil Drumond.

En portant cette lumière dans la cavité laryngienne, nous retrouvons la même congestion de toute la muqueuse vocale, et nous sommes frappé de l'hypertrophie considérable de la corde vocale supérieure droite, de la coloration rouge des cordes vocales inférieures, de l'aspect sanguinolent du bord libre de l'épiglotte, et de voir quatre petites ulcérations en forme d'aphthe qu'elle présente sur sa face postérieure, près de son bord libre.

Toutes ces particularités sont exactement représentées, pl. X, fig. 3. Cette figure a été recueillie à l'aide de l'éclairage Drummond le 2 février 1867 à notre clinique.

La corde vocale supérieure droite présente le long de son bord libre un allongement en forme de massue cachant presque toute l'entrée du ventricule droit, recouvrant presque toute la face supérieure de la corde inférieure droite et s'avançant en forme d'excroissance jusqu'à l'entrée du ventricule gauche.

Cette excroissance de même nature, de même couleur que la corde dont elle fait partie, suit tous les mouvements qui lui sont imprimés par la glotte. Tantôt son extrémité libre se trouve pincée entre les cordes vocales inférieures; tantôt elle se replie sur elle-même, soit du côté du ventricule, soit du côté du repli ary-épiglottique droit.

Les cordes vocales inférieures, avons-nous déjà dit, sont extrêmement injectées, rouges, excitées par le contact continuel de cette excroissance volumineuse et par la toux qu'elle provoque d'une façon intermittente et quelquefois suffocante. Le malade éprouve la sensation d'un crachat arrêté près de l'épiglotte et imprime des secousses violentes au larynx pour s'en débarrasser, ce qui est un symptôme très-rare dans les cas de polypes laryngiens, contrairement à ce qui avait été admis par les auteurs avant la conquête de la laryngoscopie. Il est vrai de dire que cette hypertrophie de la corde supérieure n'est pas à proprement parler un polype laryngien. C'est parce qu'il eût été difficile de la classer dans un autre genre de maladie que nous l'avons décrite ici sous le nom peut-être trop exclusif de polype.

Le malade s'inquiète beaucoup de savoir si sa maladie est dangereuse. Je le rassure à ce sujet et néanmoins je l'engage vivement à me laisser faire quelques tentatives opératoires.

Il revient à ma clinique à de longs intervalles. Je prends à plusieurs reprises cette excroissance au niveau du bord ventriculaire et de la corde

entre les mors de ma pince laryngienne, espérant à l'aide de tractions et de compressions amener une inflammation suppurative au niveau de la surface écrasée. Je ne parviens point à obtenir ce résultat, j'essaye alors de prendre la portion flottante de la tumeur dans un serre-nœud armé d'un fil de fer très-mince, mais le fil se casse chaque fois que j'opère un serrement énergique. Je propose au malade la section à l'aide d'un serre-nœud armé d'un fil de platine rougi à blanc par un courant électrique. Il recule devant ce moyen et nous ne le revoyons plus.

Si j'ai donné le dessin du larynx de ce malade qui fait le sujet de cette observation incomplète, c'est pour faire ressortir toute la difficulté qu'éprouve le chirurgien pour opérer et guérir les hypertrophies de forme polypeuse ou non des cordes vocales supérieures.

Cette affection peu grave, qui ne peut amener d'autre désordre sérieux qu'un trouble fonctionnel léger, c'est-à-dire un défaut de clarté de la voix, est très-fréquente et souvent très-rebelle, même à toute thérapeutique locale.

Nous verrons plus tard au chapitre des laryngites chroniques, que cette hyperthrophie de l'une ou des deux cordes vocales supérieures amène quelquefois, même lorsqu'elle n'est pas très-prononcée, un trouble assez remarquable de la phonation. Nous décrirons la cause de la dysphonie en pareil cas et les moyens d'y remédier.

Observation LXXXVIII.

Polype papillaire gros comme un tout petit pois, arrondi, rouge, siégeant sur le bord libre de la corde vocale inférieure droite. — Enrouement très-prononcé. — Arrachement. — Guérison.

Mlle de Saint-Martin, artiste, âgée de vingt-deux ans, demeurant à Paris, vient me consulter le 9 janvier 1868 pour un enrouement remontant à quatre mois, et qui la force à renoncer à sa carrière artistique.

Cet enrouement est venu petit à petit et n'a cédé à aucun traitement.

L'examen laryngoscopique nous fait voir sur le bord libre de la corde vocale inférieure droite, tout près de l'attache de la corde en avant, une

petite tumeur rouge vif, de la grosseur d'un très-petit pois, non pédiculée, qui s'oppose au rapprochement complet des cordes.

Pendant un an et demi, une et deux fois par semaine j'essaye de saisir cette petite tumeur; mais son rapprochement de l'épiglotte, qui la recouvre en partie, fait que chaque fois que j'entre les pinces dans le larynx de mademoiselle de Saint-M....., elle est prise d'efforts de vomissement. Enfin, le 4 juillet 1869, je parviens à enlever d'un seul coup tout le polype.

La voix revient aussitôt claire et timbrée.

Quoique de nature papillaire, il est une chose digne d'être signalée, c'est que pendant un an et demi cette petite tumeur n'a nullement augmenté de volume.

Observation LXXXIX.

Polype papillaire de la grosseur d'un petit haricot, siégeant dans l'angle des cordes vocales inférieures et inséré sur le bord libre de la corde vocale inférieure gauche, en avant. — Aphonie presque complète.—Sensation de pesanteur au niveau de la fourchette sternale. — Arrachement. — Guérison.— Récidive.— Nouvel arrachement suivi de cautérisations au perchlorure de fer. — Guérison.

Le 4 février 1868, M. Hériard, ingénieur à Cambrai, vient me consulter pour une aphonie remontant à quatre mois environ.

Il y a deux ans à peu près qu'il s'aperçoit que sa voix baisse beaucoup, et ce n'était qu'au prix des plus grands efforts qu'il arrivait à pouvoir se faire entendre le soir.

Cet enrouement s'accentua progressivement, et depuis quatre mois environ il ne peut plus se faire entendre à une certaine distance.

La santé générale est bonne, et le malade ne se plaint que d'une sensation de pesanteur au niveau de la fourchette sternale. Pas de sensation de corps étranger dans la gorge, pas de gêne de la respiration. Pas de toux.

A l'examen laryngoscopique, supporté d'une façon remarquable, je trouve dans l'angle des cordes vocales inférieures une tumeur d'un blanc rosé, de la grosseur d'un petit haricot, immobile et cachant presque tout le tiers antérieur de la glotte. Cette tumeur est grenue à sa surface et est recouverte de mucosités, il n'est pas possible de distinguer son point exact d'implantation.

Le 12, le 13 et le 14 février, deux fois par jour, j'habitue le malade au contact des pinces.

Le 15, à deux reprises différentes, j'enlève deux gros morceaux de cette tumeur, qui est papillaire.

Écoulement sanguin insignifiant.

Le 14, nouveaux arrachements qui ont diminué la tumeur des deux tiers. Je vois alors qu'elle s'insère sur la portion la plus antérieure du bord libre de la corde vocale inférieure gauche.

Le 17 et le 18, j'arrache presque tout ce qui reste de la tumeur. Le pédicule seul existe encore. La voix est relativement très-bonne. Les affaires rappellent notre malade à Cambrai.

Il revient nous trouver le 9 juin de la même année.

La voix est déjà très-couverte, et au laryngoscope nous constatons que la tumeur a beaucoup grossi.

Dès le jour même, je fais un premier arrachement.

Le 10, nouvel arrachement. Je fais une cautérisation avec le perchlorure de fer.

Le 11, arrachement de trois morceaux.

La voix est beaucoup meilleure.

Le 12, cautérisation du pédicule qui reste, avec le perchlorure de fer.

Le 13, j'enlève ce pédicule, la corde est complétement débarrassée, la voix est très-bonne.

Le 14 et le 15, nouvelles cautérisations.

Le 17, le malade repart complétement guéri.

J'ai depuis reçu très-souvent de ses nouvelles, la guérison ne s'est pas démentie.

Observation XC.

Polype papillaire de la grosseur d'un pois, siégeant dans l'angle rentrant du cartilage thyroïde, au niveau du point d'insertion des cordes vocales inférieures.—Enrouement très-intense.—Quintes de toux.—Sensation de douleur sternale. — Arrachement. — Guérison.

M. Devouge, entrepreneur de maçonnerie à Villiers-le-Bel, près Paris, âgé de quarante ans vient me consulter le 10 mai 1869 pour un enrouement remontant à trois ans déjà, et contre lequel beaucoup de traitements ont été dirigés infructueusement. La voix est beaucoup moins mauvaise le matin que le soir.

Quintes de toux très-violentes survenant la nuit et ayant fait croire que le malade était atteint de phthisie laryngée.

Sensation de chaleur, de brûlure même au niveau de la fourchette sternale.

Pas de sensation de corps étranger dans le larynx.

A l'examen laryngoscopique, je trouve dans l'angle d'insertion des cordes vocales inférieures, en avant, une petite tumeur rouge, framboisée, de la grosseur d'un petit pois, qui s'oppose au rapprochement des lèvres de la glotte. Ce petit polype ne me paraît pas avoir avec les cordes d'autre rapport que le voisinage.

Les cordes sont rouges, injectées et parsemées de vaisseaux dilatés. C'est à cette hypérémie que nous attribuons les quintes de toux dont souffre le malade, et non à la présence du polype.

Pendant deux mois, tous les jours à plusieurs reprises je tente d'enlever ce polype avec mes pinces. Je me sers pour cela de celles qui ne portent de rainures qu'à leur bord postérieur, ne voulant pas léser les cordes.

Je parviens à plusieurs reprises à saisir ce polype, à le broyer et à en ramener des parcelles. Enfin j'arrive à l'arracher en totalité. Pendant cinq jours environ, la voix reste sourde et voilée, mais sous l'influence d'attouchements du larynx au laudanum, de bains de vapeur et de fumigations balsamiques, les cordes se décongestionnent et la voix reparaît claire et sonore. La guérison ne s'est pas démentie depuis ce jour.

Observation XCI.

Polype papillaire de la grosseur d'un grain de riz, situé sur le bord libre de la corde vocale inférieure gauche, au niveau de l'union de son tiers antérieur avec le tiers moyen. — Dysphonie. — Enrouement intermittent. — Cautérisations. — Amélioration.

Mlle Javal, âgée de dix-neuf ans, sans profession, vient me consulter le 17 mars 1869 pour un enrouement qui, au moment des époques, augmente considérablement d'intensité.

La santé générale est très-bonne et Mlle J..... ne se plaint d'aucune sensation de corps étranger dans le larynx. Elle ne tousse pas, et ne souffre nullement.

A l'examen laryngoscopique assez facilement supporté, je trouve sur le bord libre de la corde vocale inférieure gauche, très-près de l'épiglotte, une petite tumeur qui me paraît être papillaire.

Elle est très-rouge, sessile, de la grosseur d'un grain de riz et n'empêche pas le rapprochement des lèvres de la glotte.

Il est probable qu'au moment des époques cette petite tumeur prend de plus fortes proportions en se congestionnant, ce qui explique pourquoi à ce moment la voix est plus enrouée.

Je propose la destruction par les cautérisations avec le nitrate d'argent. Il ne faut pas songer dans ce cas à employer nos pinces, car pour habituer la malade à leur contact, et pour arriver à saisir une aussi petite tumeur, cela demande un temps très-long.

A sept reprises différentes dans l'espace d'un mois, je touche la tumeur avec la pierre de nitrate d'argent. Chaque fois notre malade est prise de suffocation et de spasmes de la glotte assez violents, ce qui rend les cau-

térisations pénibles. Cependant le polype nous paraît se flétrir et nous en espérons la disparition.

Après quelques jours de repos, la voix revient un peu meilleure sans cependant être pure.

La malade est obligée de quitter Paris pendant quelques jours, nous ne l'avons pas revue depuis.

Observation XCII.

Polype papillaire muqueux du milieu du bord libre de la corde vocale inférieure gauche. — Polype rouge brun, presque noir, violacé, non pédiculé. — Enroulement. — Arrachement. — Guérison. (Pl. IX, fig. 3.)

M. l'abbé Barbier prêtre du diocèse de Meaux, donne par écrit une observation si fidèle de sa maladie, que nous la transcrivons presque sans changements :

« Agé de trente-trois ans, sans être d'une constitution très-forte, il a toujours joui d'une excellente santé. Pendant huit ans, il a rempli un ministère qui l'obligeait à prendre fréquemment la parole en public, soit pour le catéchisme, soit pour des prédications. Sa voix, pendant la conversation, était un peu couverte ; mais, quand il l'élevait pour chanter ou pour prêcher, elle était d'une clarté parfaite ; ce que M. l'abbé B.... croyait avoir de moins attaquable était le larynx. Parler longtemps ou lire plusieurs heures à haute voix ne lui procurait aucune fatigue.

» Après le carême de 1867, où chaque jour, et même plusieurs fois par jour, dans diverses circonstances, M. l'abbé B..... avait prêché, il s'aperçut que sa parole se voilait. Il attribua à un léger refroidissement ressenti après une prédication de une heure et demie cette fatigue de gorge qu'il éprouvait pour la première fois. Il n'y fit pas attention, et continua, en se forçant la voix, à chanter, à prêcher, à catéchiser « *Mais rien n'égale les vengeances de la nature, quand on a dédaigné ses plaintes au delà des bornes* (sic). » M. l'abbé B..... perdit complétement la voix en juin 1867. Décidé enfin à s'occuper d'un malaise qui s'aggravait, il fit en juillet 1867 une cure d'eau minérale à Enghien sans éprouver aucune amélioration. Il se remit alors entre les mains d'un médecin connu pour soigner spécialement les maux de gorge et de poitrine. Le docteur X..... ne trouva rien à la poitrine, mais il fit au malade l'excision de la luette, lui ponctionna les amygdales qui lui semblaient trop grosses, et lui cautérisa plusieurs fois le larynx. Ces soins ne rendirent pas à M. B..... la force et la netteté de sa voix, mais il put au moins se faire entendre assez bien en public. Six mois se passent, la voix est toujours couverte dans la conversation ; avec des efforts, elle devient plus nette pour parler en chaire. C'est le matin

urtout que M. B..... éprouve de la difficulté à se faire entendre, même voix basse. Dans l'après-midi, sa voix revient, mais toujours voilée; uis, sans motif apparent, un affaiblissement se produit dans son état e santé. Un amaigrissement rapide survient, il devient d'une maigreur ffrayante. L'estomac demande à toute heure une nourriture qu'il ne eut que rarement garder; les intestins sont toujours en désordre; lus de sommeil; plus de forces; il est obligé, par suite d'un faiblesse xtrême, de cesser ses fonctions; il vient à Paris pour se reposer et onsulter. Deux médecins lui trouvent le poumon droit engorgé, un utre le déclare atteint d'une bronchite chronique passée à l'état aigu; n lui conseille les eaux; l'un opine pour le mont Dore, les autres our les Eaux-Bonnes. A cette époque, juin 1868, le malade est conuit chez le docteur Fauvel, qui, à la première inspection, reconnaît 'existence d'un polype adhérent à la corde vocale inférieure gauche.

» M. le docteur Fauvel propose d'extraire immédiatement ce paraite; mais il trouve plus urgent de remédier à la faiblesse générale de e M. l'abbé, tout d'abord, et remet l'opération à son retour des eaux. e médecin auquel il s'adresse aux Eaux-Bonnes constate aussi la préence d'un polype. Le poumon droit lui paraît engorgé au sommet, la oitrine lui semble très-faible, il attribue l'engorgement du poumon u fâcheux hôte du larynx, au polype qui obstrue le gosier et ne permet pas à l'air d'arriver au poumon en quantité ordinaire. Il regrette ue le polype n'ait pas été extrait avant la saison des eaux et engage I. l'abbé à se faire opérer sans retard à son retour à Paris. M. l'abbé ..... reste près de deux mois aux Eaux-Bonnes, le médecin lui fait ire deux saisons. Il retrouve l'appétit, le sommeil, les forces; il redeient presque au bon état de santé dont il jouissait auparavant; mais, ans cette amélioration générale, la voix seule reste en retard. Elle est ujours très-couverte, le matin surtout. L'abbé B..... quitte les Pyrénées avec l'assurance donnée par son médecin que le poumon est comlétement dégagé, et retourne à Paris se remettre entre les mains du octeur Fauvel. »

Ici se termine la narration du malade.

Ce récit ressemble à presque tous ceux que nous font les prêtres, les ateurs, les professeurs et les personnes obligées à beaucoup parler ur profession, et dont le larynx est atteint de polypes.

Le malade attribue avec raison son enrouement à l'exercice rcé de la voix, et bien que toute son attention soit portée sur s sensations qu'il éprouve dans l'organe vocal, il ne peut jamais upçonner qu'il est atteint d'une tumeur, d'un polype, en un ot d'un corps étranger dans la glotte. Si je reviens sans cesse

sur ce singulier phénomène, c'est qu'il est impossible à priori de croire qu'une végétation située sur les lèvres de la glotte, d'un volume assez gros pour altérer et même faire disparaître la voix, il est, dis-je, impossible de croire que le malade n'en a aucunement conscience.

L'abbé B..... n'éprouve dans le larynx qu'une sensation de fatigue, de chaleur, de gêne pour parler, sans souffrir plus du côté gauche que du côté droit. Lorsque je l'avertis qu'il a un polype de la corde gauche, et que je le lui montrai dans l'autolaryngoscope, il eut beau pousser à plusieurs reprises des sons aussi violents que possible, il n'éprouva jamais la sensation d'un corps étranger intercalé dans les lèvres de la glotte. Il se plaint seulement, ainsi que tous les malades dans sa position, d'une sensation de pesanteur, d'un poids à soulever dont le siége répond au niveau de la fourchette sternale.

Ce sentiment de compression sternale est très-fréquent dans les cas de polype de la glotte.

M. l'abbé B..... n'éprouve non plus ni besoin de tousser, venant du larynx, ni besoin de cracher.

Il est atteint de pharyngite granuleuse de nature herpétique et de dilatation bronchique à droite.

Je ne trouve aucun signe rationnel ou physique de tuberculose.

C'est le 20 avril 1868 que je vois l'abbé B..... pour la première fois.

Le 4 août, à son retour des Eaux-Bonnes, je constate que le polype offre les mêmes caractères qu'à mon premier examen, et le 13 je fais prendre le dessin de son larynx par M. Lackerbauer.

On voit, d'après ce dessin (pl. IX, fig. 3), que le larynx de M. B..... est complétement normal.

La muqueuse vestibulaire, les cordes supérieures, les cordes vocales inférieures, les ventricules, sont très-bien conformés, et offrent la coloration d'un organe en bonne santé. Cependant l'épiglotte n'est pas aussi étalée qu'elle l'est ordinairement ; elle est un peu resserrée transversalement ; les extrémités de son bord supérieur tendent à se rapprocher au lieu de rester très-écartées.

Cette conformation qui n'est pas rare est un grand obstacle à l'introduction des instruments dans la glotte, car, en pareil cas, il est presque impossible d'atteindre la corde vocale inférieure sans toucher en passant le bord de l'épiglotte.

Dans certains cas, cette conformation est tellement exagérée que les cordes sont complétement cachées à la vue par les bords de l'épiglotte recoquillée de façon à presque se coucher et à ne plus laisser dans leur intervalle qu'un opercule si petit que la pince laryngienne ne peut plus y passer. L'opérateur est obligé de faire incliner fortement la tête du malade soit à gauche, soit à droite, pour éclairer alternativement la corde gauche ou la corde droite. Pour introduire l'instrument il est forcé de le conduire d'abord en arrière dans l'espace aryténoïdien pour le ramener ensuite en avant.

Fort heureusement M. l'abbé B..... relève très-fortement l'épiglotte pendant la phonation, et l'on voit très-bien, ainsi que le dessin le montre, toute la glotte éclairée.

On voit sur le milieu du bord libre de la corde vocale inférieure gauche une petite tumeur d'aspect muqueux, d'un rouge violet presque noir, lisse, globuleux, de la grosseur d'un très-petit pois, suivant tous les mouvements de la corde gauche à laquelle elle est fortement adhérente. Ce petit polype n'est pas pédiculé; il s'insère, par une base aussi large que son sommet, au bord tranchant de la corde, et lorsque les lèvres de la glotte se resserrent, il est tantôt comprimé, tantôt repoussé en haut, au-dessus des cordes.

Le 14 août, j'introduis la pince fermée dans le larynx pour habituer le malade au contact de l'instrument. Cette introduction amène un spasme violent. J'ordonne matin et soir un gramme de bromure de potassium.

Le 19, la sensibilité est moins vive; le 20, la pince est mieux supportée, mais il existe une grande difficulté pour le manuel opératoire, c'est que M. l'abbé ne peu faire sortir le son *é* qu'avec la plus grande peine. Il se tourmente beaucoup. Il parle avec volubilité, son larynx est toujours en mouvement; il se désole de ne pouvoir faire ce que je lui indique : « Je puis bien dire *a*, s'écrie-t-il à chaque instant, mais je ne peux dire *é*. »

Je lui réponds que s'il pouvait dire *é* aussi clairement que moi, il n'aurait pas besoin d'être opéré, mais qu'il doit faire tous ses efforts pour mettre son larynx dans la position d'une personne qui voudrait dire *é*. Je lui répète qu'il n'a pas besoin de dire la voyelle *é* aiguë, mais de faire comme s'il voulait la dire.

Il se rend à mon observation, et le 21 août je peux saisir le polype dans les mors de ma pince. Le polype est déchiré et écrasé, sanguinolent, et pendant quelques minutes le malade crache quelques goutte-

lettes de sang mêlées à la salive. Il n'a pas senti la déchirure du polype. Je regrette de n'avoir pas extirpé la petite tumeur, et je pratique avec mon porte-caustique une cautérisation directe sur la surface sanglante avec le nitrate d'argent. Cette petite opération amène une vive douleur, un peu de suffocation, et une violente quinte de toux.

Le 22 août, l'abbé B..... a souffert la veille de la brûlure pendant une heure; la voix est complétement voilée; le polype est flétri, très-fortement cautérisé; la corde vocale gauche a été un peu touchée par la pierre, ainsi que la droite, au niveau du polype. Les deux cordes sont rouges, enflammées dans toute leur étendue, surtout la corde gauche. Le malade souffre encore un peu à l'endroit cautérisé.

Le 24, moins d'inflammation, voix moins couverte, sensation de brûlure disparue. J'insiste pour savoir combien de temps la cautérisation a été douloureuse, il me répond pendant trois heures, et il est resté deux jours pleins sans pouvoir parler.

Le 26, la voix est revenue, mais grave et rauque. Je ne trouve plus, comme trace du polype, qu'une petite plaque en pleine suppuration, sur la corde gauche au point d'implantation.

Le 2 septembre, toute suppuration a disparu, et je retrouve encore une petite élévation rouge brun, irrégulière, représentant le tiers de la tumeur avant l'opération.

Le 3 septembre, cautérisation au nitrate d'argent, moins de douleur, moins de suffocation.

Le 4, troisième cautérisation à la suite de laquelle la voix se perd encore complétement.

Les 6, 9, 10, 11 et 12 je suis les progrès de la destruction par suppuration du point d'implantation du polype. La voix devient de plus en plus claire.

Le 15, le malade nous quitte dans un état très-satisfaisant et pouvant dire très-facilement la voyelle *é*. Il reste un peu d'irritation de la glotte, et je lui propose de laisser reposer son larynx pendant quelque temps, jusqu'à ce que la voix soit pure et timbrée.

Le 14 octobre, le malade revient me voir : il ne reste plus qu'un petit point rouge, gros comme une tête d'épingle sur le milieu du bord libre de la corde vocale; la voix est claire, mais le malade se fatigue encore au bout d'une demi-heure de conversation. La santé générale est très-bonne, et je ne doute pas que la guérison complète de la voix n'arrive bientôt.

Je crois que le reste de faiblesse de l'organe tient à un défaut de contraction de la corde gauche, qui n'a pas encore repris l'habitude de se tendre aussi fortement que la droite.

Il reste entre les lèvres de la glotte un petit espace elliptique plus grand qu'il n'est nécessaire pour loger le vestige restant du polype.

Observation XCIII.

Polype papillaire gros comme une petite fraise, situé sur le bord libre de la corde vocale inférieure droite, près de son insertion en avant.—Enrouement très-marqué. — Douleurs sternales. — Arrachements. — Écrasements. — Cautérisations. — Guérison.

Mlle Cetti, lingère, âgée de vingt-deux ans, demeurant à Paris, se plaint de ce que depuis deux ans déjà sa voix a considérablement changé de timbre, qu'elle baisse progressivement et que depuis deux mois surtout, c'est à peine si elle peut se faire entendre à quelque distance.

La santé de Mlle C..... est très-bonne, elle n'accuse qu'un sentiment de pesanteur siégeant au niveau de la fourchette du sternum et devenant très-incommode le soir.

Pas de sensation de corps étranger dans le larynx.

Le 30 avril 1868, à l'examen laryngoscopique je trouve sur le bord libre de la corde vocale inférieure droite, tout près de son insertion antérieure, un polype papillaire, de la grosseur d'une petite fraise de bois, non pédiculé, de couleur rouge, sanguinolent et à surface grenue.

Cette petite tumeur empêche le rapprochement complet des lèvres de la glotte. Cependant, lorsque la malade fait un effort assez violent pour donner un son, le rapprochement se fait, car alors la corde vocale se glisse sous la tumeur qui est soulevée en masse.

Pendant cinq jours, j'arrache des morceaux de cette tumeur, je l'écrase entre mes pinces. Après l'avoir détruite ainsi à peu près entièrement, je pratique des cautérisations sur le pédicule avec une solution au dixième de nitrate d'argent.

Le pédicule est bientôt le siége d'une suppuration assez abondante, et trois semaines après la voix était revenue claire et sonore; la sensation de pesanteur sternale avait aussi disparu. La guérison s'est maintenue complète jusqu'à ce jour.

Observation XCIV.

Papillomes multiples situés sur les cordes vocales supérieures, les cordes vocales inférieures et la face postérieure de l'épiglotte. — Arrachement suivi de guérison momentanée, répullulation.— Arrachement.—Cauterisations. —Guérison. — Récidive. — En voie de traitement.

M. Merlette, agé de trente-huit ans, grand, fort, vient pour la première fois me consulter à mon cabinet le 14 février 1867. Il est atteint depuis plusieurs mois d'une aphonie complète qu'il ne sait à quelle cause attri-

buer. Il n'a jamais été malade, ne souffre aucunement, ne tousse pas, n'a jamais craché de sang, n'a aucune sensation de corps étranger dans la gorge, et n'a jamais eu de syphilis. Il accuse simplement un écoulement uréthral qui, ayant amené un rétrécissement de l'urèthre, a été traité avec plein succès par la dilatation. Il ne se rappelle pas du reste si son enrouement est venu à la suite d'un rhume ou d'un effort de voix, quoiqu'il incline pour cette dernière cause. Depuis un an environ le timbre de sa voix, qui d'abord est devenue rauque, a baissé petit à petit, et aujourd'hui, il n'a plus qu'une voix de chuchotement, et ce n'est qu'en faisant de grands efforts qu'il arrive à produire un bruit qui n'a rien de la voix humaine.

J'examine M. M..... au laryngoscope et cela très-facilement, le malade étant très-intelligent et se prêtant on ne peut mieux à l'examen.

Outre une très-vive congestion je vois sur les cordes vocales inférieures et supérieures une quantité considérable de végétations de diverses grosseurs, granulées, rouges, ressemblant à des fraises, du même aspect et de la même coloration que celles que l'on trouve quelquefois à la face interne du prépuce. Les unes sont pédiculées, les autres sont sessiles; les unes sont de la grosseur d'un grain de millet, les autres atteignent la dimension d'un grain de café. Plusieurs paraissent être implantées à la face inférieure des cordes vocales inférieures et faisant saillie entre les lèvres de la glotte qui ne peuvent pas se rapprocher nous donnent la clef de l'aphonie. Je m'étonne que M. M..... ait la respiration aussi calme qu'il paraît l'avoir; il me dit que parfois elle est gênée, maintenant par exemple, lorsqu'il a le pharynx congestionné. Aucune autre fonction n'est troublée; l'appétit est bon, les digestions se font parfaitement.

Je soumets immédiatement M. M..... à un traitement antiphlogistique énergique et lui prescris le repos le plus complet de l'organe. Pour arriver plus sûrement à l'accomplissement de la dernière partie de mon ordonnance, je conseille à mon malade, qui est courtier en vins et se plaint d'avoir quelques douleurs rhumatismales, d'aller faire une saison à Aix-les-Bains et à son retour je me propose de l'opérer.

Mon malade partit au mois de mai et je ne le revis plus qu'au mois de septembre; la voix est toujours la même, peut-être un peu moins mauvaise. La santé générale est toujours florissante.

Je touche à plusieurs reprises et à plusieurs jours d'intervalle les papillomes, tantôt avec de la teinture d'iode, tantôt avec une solution de nitrate d'argent, espérant les détruire par ces moyens. Au bout d'un mois de tentatives infructueuses, je me décide à tenter l'arrachement avec mes pinces. Ce qui m'avait arrêté jusque-là, c'est que connaissant la grande vascularité de ce genre de végétations, je redoutais une hémorrhagie.

Le 1er décembre 1867, j'arrache trois de ces végétations; le malade ne ressent aucune douleur, mais il est pris de quintes de toux produites par

lement du sang dans la trachée. Cet écoulement est du reste pres-
ısignifiant et s'arrête dès que j'ai touché la surface d'implantation
meurs avec une petite éponge imbibée de perchlorure de fer. Im-
tement la voix est revenue meilleure. Le lendemain M. M..... peut
e entendre à plusieurs mètres de distance.
ı que j'aie assez facilement introduit mes pinces dans le larynx
M. M..... ait assez patiemment supporté leur contact, je lui conseille
ter un laryngoscope et de s'habituer à introduire dans le larynx
ge mousse en acier poli. Grâce à ce moyen que j'appellerai volon-
ne éducation du larynx, je parviens quinze jours après la première
ion à arracher plusieurs autres morceaux de papillomes, situés
s cordes inférieures.
uis le mois de janvier 1868 jusqu'au mois de juin, M. M..... vient
ouver à ma clinique et chaque fois j'introduis mes pinces dans
ırynx, tantôt avec succès, tantôt au contraire sans pouvoir rien
ıer.
n, le samedi 13 juin, je parvins à extraire le dernier morceau de
ome, situé le long du bord libre de la corde vocale inférieure
.

: me sens, nous écrivait quelques jours après M. M..... le larynx
plétement libre et débarrasssé, je ne vois plus rien avec mon laryn-
ope, ma voix est presque comme celle de tout le monde, du reste
les jours je constate un mieux sensible est j'espère que d'ici quel-
temps, je serai complétement guéri. »

suré par cette dernière partie de la lettre du malade, je me ber-
e la même espérance que lui, d'autant mieux que je restai plus
ın sans le voir, lorsqu'en 1870, au mois de mai, je le vis revenir
ne voix rauque, sans être aussi mauvaise toutefois qu'elle l'avait

'examine au laryngoscope et je vois que des papillomes se sont
luits et sur les cordes vocales supérieures et sur les inférieures,
n petite quantité, et qu'il en a même un sur la face postérieure
ıiglotte, dont je le débarrasse immédiatement.
M..... a bien suivi leur évolution en les regardant tous les jours au
oscope, mais n'étant pas à Paris il n'a pu venir me voir plutôt.
'est cautérisé lui-même à plusieurs reprises avec de la teinture
, la solution de nitrate d'argent, le nitrate acide de mercure et
chromique étendus d'eau; mais tout cela sans résultat. « On au-
t que mes végétations n'en poussaient que mieux. »
ès plusieurs tentatives infructueuses, je le débarrasse, le 30 mai,
partie des polypes situés sur les cordes vocales inférieures. Ceux-là
ssez faciles à arracher, car on n'a d'obstacle à vaincre que l'épi-
et le mouvement de vomiturition du malade. Il n'en est pas de

même pour ceux qui sont situés sur les cordes inférieures, dès que la pince arrive dans le larynx les cordes supérieures viennent faire comme un rideau qui cache complétement la glotte, il faut donc agir avec une grande rapidité et en même temps avec une grande précision pour ne pas pincer entre les mors de l'instrument autre chose que la tumeur.

C'est ce qui explique pourquoi nous sommes si longtemps à débarrasser M. M..... de ses hôtes incommodes.

Depuis le mois de juin, il vient chaque fois à notre clinique et chaque fois nous introduisons nos pinces dans son larynx, tantôt avec, tantôt sans aucun succès. Nous sommes arrivé aujourd'hui à nettoyer presque complétement sa glotte; il ne reste plus qu'un morceau de papillome gros comme un grain d'avoine, de même forme et de même volume, situé sur le bord libre de la corde vocale inférieure droite.

La voix est revenue, elle n'est pas bonne il est vrai, mais M. M... peut soutenir une conversation, se livrer à son commerce, et se faire entendre à une distance assez éloignée. Pas plus que lui nous ne désespérons d'arriver un jour à le débarrasser complétement de ses papillomes, et cela sans récidive.

Nous avons pris l'habitude, chaque fois que nous avons arraché un morceau de ces papillomes, soit de cautériser le lieu d'implantation avec le nitrate d'argent, soit d'insuffler dans le larynx, avec l'instrument de Vicat, au bec duquel nous adaptons une sonde d'homme en caoutchouc recourbée, une poudre composée de sabine et d'alun en parties égales. Nous avons obtenu de cette façon, chez certains malades, des guérisons sans récidives, ainsi qu'on pourra le voir par diverses observations faisant partie de cet ouvrage.

Aujourd'hui M. M..... est complétement débarrassé de ses papillomes laryngiens, et la voix est revenue avec son timbre normal.

Au moment où nous écrivions ces lignes, le malade était en effet débarrassé de ses tumeurs papillaires pour la deuxième fois.

Il vient nous revoir en 1875, au mois de janvier. La voix est redevenue rauque et dure, mais elle n'est pas perdue.

Au laryngoscope nous constatons que tout le larynx et que l'épiglotte elle-même sont envahis par les papillomes qui ont répullulé.

Dès la première séance d'arrachements nous enlevons ceux qui se trouvent sur la face laryngée de l'épiglotte et une partie de ceux qui siègent sur les cordes vocales supérieures.

Au bout de trois séances, la corde vocale inférieure droite est elle-même complétement débarrassée, et la voix revient meilleure.

Pendant deux mois nous arrachons des parcelles des tumeurs siégeant sur la corde gauche, mais aujourd'hui encore elle n'est pas complétement débarrassée, quoique la voix soit relativement très-bonne.

Observation XCV.

Petit polype papillaire de la grosseur d'un grain de blé, situé sur le milieu du bord libre de la corde vocale inférieure droite. — Enrouement remontant à trois mois environ. — Cautérisations. — Amélioration.

Le 15 juin 1868, M. Meyer, âgé de vingt-neuf ans, employé à Caen, vient me consulter pour un enrouement remontant à trois mois environ, survenu subitement et sans cause appréciable. La santé générale est parfaite; son médecin, qui l'a ausculté, et nous-même, nous ne trouvons absolument rien à la poitrine.

A l'examen laryngoscopique je découvre sur le bord libre de la corde vocale inférieure droite à l'union du tiers postérieur avec le tiers moyen une petite tumeur de la grosseur d'un grain de blé, tranchant par sa coloration rouge sur le blanc nacré de la corde sur laquelle elle est implantée. Le polype empêche l'affrontement exacte des lèvres de la glotte et est la cause de l'enrouement.

A cinq jours d'intervalle, je pratique sur cette tumeur cinq cautérisations qui amènent une amélioration très-sensible dans le timbre de la voix. Rassuré sur son état, M. M..... retourna à Caen, sans que la tumeur ait complétement disparu.

Observation XCVI.

Polype papillaire gros comme un petit pois, à base large, rouge, situé sur la face supérieure de la corde vocale inférieure droite, près de son attache au cartilage aryténoïde. — Polype enlevé totalement à la première tentative d'extraction avec ma pince dentée à ardillons, en présence de M. le professeur G. Sée, de M. le docteur Bill (de Dresde) et de M. Lackerbauer.—Pl. X, fig. 6, larynx avant l'opération. — Pl. X, fig. 6 *bis*, immédiatement après l'opération. — Guérison complète.

Mlle de L....., de famille brésilienne, m'est adressée le 16 juin 1868 par M. le professeur G. Sée, afin de reconnaître la cause exacte et certaine d'un enrouement chronique dont elle est atteinte depuis trois ans. Mlle de L....., âgée de vingt ans environ, d'une constitution en apparence robuste, a été envoyée pendant deux saisons de suite aux Eaux-Bonnes, pour une affection de poitrine qui avait pris des caractères alarmants. Elle est revenue de ces eaux presque guérie de sa maladie de poitrine, mais toujours très-enrouée, ne toussant ni ne crachant plus, sans aucun signe stéthoscopique pouvant faire craindre la tuberculose.

Elle se plaint d'une fatigue extrême pour parler, d'une sensation de

gonflement général du larynx, sans grande souffrance, et surtout sans aucune sensation de corps étranger, soit à droite, soit à gauche. L'enrouement augmente beaucoup à l'approche des époques.

Je procède à l'examen laryngoscopique supporté avec grande facilité, et je constate qu'il existe sur la corde vocale inférieure droite, dans son quart postérieur, à quelques millimètres du cartilage aryténoïde, une petite tumeur arrondie à surface lisse, rose, grosse comme un petit pois et pédiculée. La base d'implantation linéaire est à égale distance du bord libre et du bord ventriculaire de la corde, parallèlement à ces deux bords. Ce petit polype, d'apparence muqueuse, papillaire, suit les mouvements de la corde et les impulsions que lui impriment les divers courants d'air produits par l'expiration, l'inspiration et la phonation.

Je propose comme seul traitement pouvant amener la guérison l'arrachement du polype avec ma pince.

La malade exprime le désir que M. Sée assiste à l'opération.

Le 23 juin, je montre à notre savant et illustre maître toutes les particularités du polype, ainsi qu'à M. le docteur Bill (de Dresde) et à M. Lackerbauer qui prend le dessin reproduit planche X, fig. 6. J'annonce que l'extraction sera très-facile et très-simple, vu la situation de ce polype, qui est rendu très-accessible, par sa position même, au contact de la pince, attendu que l'instrument peut y arriver sans toucher à l'épiglotte ni à aucune des parties sensibles du vestibule laryngien.

En outre, la petite tumeur n'est tenue que par un pédicule large, mais très-mince et très-facile à déchirer.

Ma prévision s'accomplit de point en point et dépasse mes espérances, car à la première tentative le polype est saisi dans toute sa surface libre par les mors de la pince et déchiré sur toute sa base d'implantation, d'une façon si nette, qu'après l'opération on ne distingue plus qu'une simple ligne rose, large d'un millimètre, et longue de 3 environ à l'endroit où il s'implantait. Cette ligne de cruentation, située dans l'axe de la corde, est plus rapprochée du bord libre que du bord ventriculaire.

Il s'écoule à peine trois ou quatre gouttelettes de sang. Mlle de L..... n'a pas eu conscience de l'opération, elle ne ressent ni douleur, ni déchirure, ni piqûre. La voix revient instantanément claire.

Je fais prendre immédiatement le dessin des cordes vocales (pl. X, fig. 6 *bis*), après avoir bien fait constater par M. le professeur Sée et M. le docteur Bill que la corde, complétement dégagée, blanche, nacrée, fonctionne tout aussi bien que la gauche.

La consistance et la forme du polype ne nous laisse aucun doute sur sa nature papillaire. Je ne procède pas à l'examen microscopique, voulant conserver dans l'alcool toute la petite tumeur sans en détruire la forme par la dissection.

J'ai pris l'habitude de garder les polypes que j'arrache dans des petites bouteilles remplies d'alcool concontré et bouchées à l'émeri, c'est ce que je fais pour le polype de Mlle L.....

Le 26 juin, la voix est très-claire pendant l'émission des voyelles, mais conserve encore un peu de raucité pendant la conversation.

Cependant il est impossible, par l'examen le plus minutieux, de reconnaître le lieu d'implantation de la tumeur extraite.

Je remarque que les cordes vocales inférieures ne se rapprochent pas assez complétement pendant la phonation. Elles restent légèrement écartées pendant l'émission du son, c'est là ce qui explique ce reste de raucité.

Ce phénomène est très-fréquent après l'extraction de polypes laryngiens, et il arrive souvent que le malade, de dysphone qu'il était avant l'opération, devient subitement aphone aussitôt après l'enlèvement complet du polype. Cette aphonie dure quelquefois deux ou trois jours, et s'explique de la manière suivante : Lorsque le polype est encore dans la glotte, il empêche les cordes vocales de se rapprocher complétement par l'obstacle tout mécanique qu'il oppose : les cordes vocales prennent l'habitude de rester éloignées l'une de l'autre d'une distance proportionnée au volume du polype. Elles résonnent mal, mais au moins un peu. Le polype résonne à l'unisson des cordes; mais, dès qu'il est enlevé, les cordes vocales, qui ont perdu l'habitude de se rapprocher, restent aussi écartées l'une de l'autre qu'au moment qui a précédé l'opération. La tumeur polypeuse étant remplacée par un intervalle vide, l'air passe à travers ce vide sans faire vibrer les cordes, et le malade est aphone à l'instar de ceux qui sont atteints d'une paralysie des cordes vocales.

Ce défaut de rapprochement des rubans vocaux est bientôt corrigé par l'exercice, et la voix redevient pure et sonore.

J'engage Mlle de L..... à ne prononcer à haute voix pendant deux jours que les voyelles ; je lui conseille de les moduler aux sons du piano. Deux jours après, le timbre de la voix parlée est revenu complétement à l'état

normal. Mlle de L..... nous quitte donc radicalement guérie, part pour Lisbonne sans que je lui ordonne aucun traitement.

Aujourd'hui, 19 mai 1869, je n'ai pas revu la malade, mais je sais que la guérison ne s'est pas démentie.

Observation XCVII.

Polype papillaire situé sur le milieu du bord libre de la corde vocale inférieure droite, non pédiculé.—Enrouement très-prononcé dont le début remonte à trois ans. —Sensation de douleurs sternales.— Oppression.— Besoins fréquents de *hemmer*. — Arrachement et écrasement successifs de la tumeur. — Guérison. (Pl. IX, fig. 4.)

M. Carette, agent d'affaires à Boulogne-sur-Seine, trente-six ans, d'une bonne constitution, taille moyenne, cheveux blonds, ne présente aucun antécédent morbide sérieux; ni herpétisme, ni syphilis, ni tuberculose, et me consulte le 17 juin 1868 pour un enrouement chronique datant de trois années environ, et survenu pendant le courant d'un rhume ayant amené une extinction complète de la voix. Depuis cette époque la voix est revenue, mais elle n'a pas recouvré son timbre normal. Elle est beaucoup plus sourde, et surtout elle nécessite pour son émission des efforts qui fatiguent beaucoup le malade.

Il est obligé, par sa profession, de parler beaucoup et à haute voix, ayant affaire à une clientèle de paysans dont l'oreille n'est pas toujours des plus fines, volontairement. Quand il a parlé pendant une heure ou deux, sa voix se couvre tellement qu'il n'articule plus que des sons très-sourds. Sa gorge s'enflamme, se contracte, se dessèche, et il éprouve une sensation de chaleur, de picotement, aussi bien dans la région pharyngienne que dans la région laryngée, et se plaint de douleurs le long des muscles extrinsèques, du cou, d'oppressions, et d'un point douloureux au niveau de la fourchette sternale.

Il n'accuse point de sensation de corps étranger ou de mucosités accumulées dans la glotte. Cependant, même en dehors de la fatigue amenée par la parole, il sent le besoin continuel de hemmer, de *racler*, suivant son expression.

Si l'on examine le pharynx, on le trouve rouge, enflammé, rempli de granulations, couvert de mucosités, ce qui donne la raison de ce *raclement*.

Le voile du palais est également rouge et très-sensible au contact du miroir laryngien. Cependant, au premier examen laryngoscopique, on peut voir facilement sur la corde vocale droite du malade une excroissance à base large à sommet arrondi, de la grosseur d'un petit pois, im-

plantée sur le milieu du bord libre de cette corde et empiétant un peu sur sa face supérieure. Lorsque le malade pousse violemment le son *é*, le polype se trouve fortement pincé entre les lèvres de la glotte et le son est rauque.

Quelque fois même le son *é* ne sort pas, tandis que le son *a* sort toujours assez facilement et assez clairement.

Un point sur lequel je ne cesserai d'insister, c'est qu'il faut exiger impérieusement du malade la voyelle *é*. Dans le cas de polype glottique, le malade éprouve très-souvent une difficulté insurmontable pendant les premières explorations laryngoscopiques à donner cette voyelle, en sourdine même. Il se décourage et vous répond qu'il ne peut pas et qu'il ne le pourra jamais. Il suffit de le prier de faire tous ses efforts pour pousser le son *é* en lui expliquant bien que même si ses efforts ne sont pas couronnés de succès, il placera son larynx de façon à permettre de voir toute l'étendue des cordes vocales. C'est ainsi que nous avons pu constater chez M. C..... la couleur, la dimension, l'implantation et les mouvements de son polype.

La couleur est blanc rosé.

Les cordes vocales ne sont pas tout à fait blanches ; elles sont légèrement teintées de rose, surtout celle qui porte le polype.

Toute la muqueuse laryngienne est hypérémiée. Il serait trop long d'énumérer tous les traitements infructueux qu'a suivis M. C..... et les diagnostics plus ou moins erronés portés sur sa maladie. Il était surtout frappé de l'idée qu'il était atteint de phthisie laryngée, de tubercules pulmonaires, et voulait à tout prix vendre sa charge. J'eus beaucoup de peine à l'en dissuader, bien que je lui assurasse, après un examen approfondi et détaillé des organes thoraciques, qu'il n'avait rien au poumon ni au cœur. D'un tempérament très-sanguin et très-nerveux, il se nourrit très-bien, va à la chasse et fume beaucoup. Je lui ordonne de cesser l'usage du tabac, de parler très-peu et à voix basse seulement, de se purger pendant quelques jours le matin, de prendre une nourriture légère et de boire tous les soirs un gramme de bromure de potassium dissous dans de l'eau, pour calmer la sensibilité du voile du palais.

Sous l'influence de ce régime, au bout de quelques jours, le catarrhe et les granulations pharyngées ont sensiblement diminué, ainsi que la

sensibilité du voile du palais et la congestion de la muqueuse laryngienne.

Les cordes vocales ont repris leur couleur normale. Je fais prendre le dessin du larynx le 23 juin par M. Lackerbauer (voy. pl. IX, fig. 4). Tous les deux jours, jusqu'au 6 juillet, j'habitue le malade à se tenir la langue de la main gauche et à supporter l'introduction de la pince jusqu'au niveau du polype. Le 6 juillet, M. le docteur Bezançon, ancien interne des hôpitaux et ami du malade, assiste à l'examen laryngoscopique, et constate la présence du polype avec toutes les particularités décrites plus haut. J'essaye de pratiquer l'arrachement avec mes pinces à dents et à ardillons; mais le malade est pris de violentes quintes de toux qui m'obligent à remettre l'opération à une autre séance.

Le 7 juillet, je parviens à saisir le polype entre les pinces sans pouvoir l'arracher, mais je l'écrase entre les mors. M. C..... crache quelques gouttes de sang et n'a pas conscience de l'opération qui vient de lui être faite. Je touche le polype broyé avec une éponge imbibée de teinture d'iode pure, ce qui occasionne une vive sensation de brûlure et arrête l'écoulement de sang.

Le 8, le 9 et le 10, le malade est tout à fait aphone, toute la glotte est rouge, le polype est flétri et de couleur rouge foncé.

Le 17, la voix est revenue petit à petit.

Le 20, j'enlève la moitié du polype et je pratique une cautérisation au crayon de nitrate d'argent. L'examen microscopique de la portion du polype enlevée démontre qu'il s'agit d'un papillome.

Le 27 juillet, le 3 août, le 5, je fais des tentatives d'arrachement sans pouvoir réussir, à cause des mouvements brusques et incessants du malade pendant l'opération. Je pratique plusieurs attouchements, tantôt à la pierre infernale, tantôt à la teinture d'iode. La voix a repris son timbre presque normal, mais se couvre encore au bout de deux heures de conversation.

Le 10 août, le 12, le 17, le 19, j'essaye encore l'arrachement du polype. J'écrase à plusieurs reprises le pédicule dans les mors de la pince.

Le 1er septembre, je fais constater à mon savant ami, le docteur Douglas (de New-York), très-habile laryngoscopiste, que le polype est réduit à sa base d'implantation. Le malade peut parler sans se fatiguer, mais éprouve encore de l'enrouement à la suite d'une conversation trop animée ou trop prolongée.

Je ne revois le malade que le 16 septembre; il a pu chasser, crier et fumer sans amener d'accidents du côté de la phonation; je lui prescris un régime très-doux pour combattre l'irritation de la muqueuse pharyngienne et laryngienne, irritation survenue sous l'influence d'une hygiène trop excitante.

Je prescris la tisane d'orge, pas de tabac, pas de vin pur et l'appli-

cation d'un emplâtre de thapsia grand comme la main sur la poitrine.

Le 28 septembre, l'irritation n'existe plus.

Le 30 septembre, je constate que le pédicule du polype a disparu et qu'il n'y a plus au point d'implantation du polype qu'un peu de rougeur de la corde vocale, rougeur qui se continue le long du bord libre. La voix est très-claire.

Le 5 octobre, je cautérise la partie rouge de la corde vocale avec le nitrate d'argent, à l'aide de mon porte-pierre; le 8, même traitement.

Le 14, le malade se regarde comme guéri, et je cesse tout traitement.

Le 23, il revient me consulter pour une laryngite simple que je combats avec les moyens indiqués plus haut.

Le 30 octobre, diminution de l'inflammation laryngienne.

Le 5 novembre, je vois le malade avec le docteur Bezançon, à qui je fais constater la destruction du polype.

M. C..... vient se faire examiner tous les deux jours jusqu'au 23 novembre. Je lui prescris d'user de ménagements, et je cesse tout traitement local.

Je le revois le 14 décembre : il reste toujours un très-petit gonflement de la corde à l'endroit où était le polype. La voix est bonne et solide.

Observation XCVIII.

Polype papillaire pédiculé, de la grosseur d'un grain de riz, de couleur rouge, situé sur le milieu de la face supérieure de la corde inférieure gauche, plus près de son bord libre que de son bord ventriculaire. — Arrachement. — Guérison. (Pl. X, fig. 7, dessin du larynx avant l'opération, fig. 7 *bis*, après la guérison.)

M. Cliquet, avocat très-distingué et très-occupé du barreau de Paris, d'une très-bonne constitution, grand, fort, âgé de quarante-cinq ans, nous consulte le 22 juin 1868 pour un enrouement chronique qui l'empêche de remplir les devoirs de sa profession.

Dans la conversation ordinaire, l'enrouement est à peine sensible, il faut en être prévenu pour s'en apercevoir. M. C..... paraît avoir simplement la voix un peu sourde.

Lorsqu'il plaide, au contraire, la voix se couvre au bout de quelques minutes, elle devient rauque, le cou se gonfle, la tête se congestionne, M. C..... fait de vains efforts pour se faire entendre; mais il est obligé de s'interrompre, car il lui est impossible de continuer sa plaidoierie. Cet état de choses dure depuis plusieurs mois. Au début, M. C..... croyait avoir une laryngite, suite de fatigues, de refroidissement ou de rhume. Il est très-sobre, il fume peu, n'a jamais été atteint d'aucune maladie qui puisse expliquer la cause de son enrouement. Il n'est pas

sujet aux bronchites, il n'a pas de pharyngite granuleuse, il serait, du reste, trop long d'énumérer tout ce qu'il n'a pas, car il jouit d'une santé parfaite. Il s'agit donc bien ici d'une affection locale du larynx entravant la profession de l'avocat.

M. C..... ne peut traduire bien clairement la sensation qu'il éprouve lorsque la voix lui fait défaut pendant la plaidoierie.

C'est, me dit-il, un sentiment de chaleur, de congestion, d'impuissance à formuler le son, comme au commencement d'un gros rhume. Il ne souffre pas plus à gauche qu'à droite. Au bout de vingt-quatre heures de repos, la voix reprend un timbre presque normal. Il a consulté plusieurs médecins qui ont ordonné divers traitements en vue d'une laryngite chronique. Le malade est même allé aux Eaux-Bonnes et sans aucun succès.

Les eaux sulfureuses amenaient au contraire un enrouement plus marqué.

C'est ce qui arrive du reste presque toujours, lorsque le malade est atteint d'un polype laryngien sans laryngite.

J'examine M. C..... le 22 juin 1868 avec le laryngoscope éclairé par l'appareil lenticulaire monté sur une lampe ordinaire, et je constate les particularités suivantes, si bien dessinées le lendemain par M. Lackerbauer et reproduites (pl. X, fig. 7) avec une coloration très-exacte.

On voit que l'épiglotte, bien qu'aplatie latéralement, est énergiquement redressée, ce qui permet de bien examiner toute la glotte et la trachée. Six anneaux de celle-ci se dessinent parfaitement en blanc à travers la muqueuse qui les recouvre. Ces six anneaux sont séparés par six lignes noires d'égale largeur qui sont les espaces intercartilagineux.

Toute la muqueuse du vestibule laryngien est saine et de couleur normale. Les cordes vocales supérieures limitent très-nettement et et d'une manière égale, de chaque côté, l'entrée des ventricules. Les cordes inférieures sont blanches, nacrées, solides, se tendent bien, elles ont la longueur et la forme que l'on trouve chez tous les barytons bien constitués. Nous voyons sur le milieu de la face supérieure de la corde vocale inférieure gauche une petite production d'un rouge sanglant, d'aspect muqueux, de forme oblongue insérée par une base étroite, mince, presque linéaire, parallèlement au bord libre de la corde, très-près de ce bord libre.

Ce petit polype est libre dans tout le reste de son étendue, et flotte tantôt entre les lèvres de la glotte, tantôt au-dessus, tantôt au-dessous, et quelquefois même son extrémité libre est rejetée par le courant d'air expiré jusque dans le ventricule gauche.

Le son *a* est émis très-clairement, la voyelle *è* beaucoup moins nettement, selon la position prise par le polype pendant la phonation.

Je propose, comme seul moyen de guérison, l'arrachement complet de ce polype, cause bien manifeste de l'enrouement dont nous avons parlé. M. C..... n'accepte cette proposition qu'avec la plus grande crainte. Il demande à réfléchir plusieurs jours. Je lui objecte que j'ai déjà pratiqué bien souvent cette opération sans qu'il soit arrivé le moindre accident, soit général, soit local. Je lui cite plusieurs observations de guérisons complètes de cas semblables au sien ; je lui montre conservés dans l'alcool des polypes laryngiens beaucoup plus gros que le sien, ayant appartenu à des personnes qu'il connaît et qui ont recouvré la voix après l'opération. J'emploie, en un mot, les arguments le plus probants, car je suis intimement convaincu du résultat heureux et complet qu'amènera l'arrachement du polype. M. C..... craint surtout, en voyant ma pince à polype armée de dents et d'ardillons, que je lui brise, déchire ou coupe, selon son expression, une corde vocale. M. Lackerbauer, qui m'a vu pratiquer bien des fois cette opération, rassure M. C..... sur ces dangers imaginaires. Très-heureusement, ce jour-là même, le 23 juin 1868, j'enlève à Mlle de Lisboa, devant M. le professeur Sée, le docteur Bill (de Dresde), et M. Lackerbauer, un polype muqueux de la corde vocale droite plus gros que celui de M. C..... (voy. pl. X, fig. 4 et 5, le larynx de Mlle de Lisboa, dessiné le même jour avant et après l'arrachement du polype).

Devant une preuve aussi péremptoire, les craintes de M. C..... diminuent, mais ne disparaissent point. Il désire, avant de se livrer à l'opération, voir guérir M. Carette, qu'il rencontre souvent au Palais, et qui est atteint également de polype laryngien (voy. observation XCVII).

Ce n'est qu'après avoir reçu l'affirmation la plus formelle de M. Carette que l'opération n'est point douloureuse, que M. C..... se décide enfin à venir nous revoir un mois après seulement, c'est-à-dire le 24 août.

Je fais fabriquer spécialement pour lui, par M. Mathieu, une pince sans ardillons. Je montre à M. C..... que les mors de cette pince peuvent saisir fortement la peau sans la déchirer. Je le lui prouve sur lui-même en lui pinçant ou tirant fortement la pulpe du doigt.

Il livre enfin le larynx à l'instrument, mais non sans trembler.

Le 24 août, j'introduis la pince à plusieurs reprises, mais sans chercher à saisir le polype, pour habituer M. C..... à la vue et au contact de l'instrument.

Le 25 août, j'enlève le polype tout d'un morceau avec la pince sans ardillons, le malade n'a rien senti, il ne rend qu'un seul crachat sanguinolent.

Il n'éprouve aucune sensation de douleur, soit de déchirure, soit de piqûre, ni à gauche, ni à droite. Il n'a qu'un petit goût de sang dans la

bouche. La corde vocale gauche est entièrement débarrassée et nette dans toute son étendue.

Au bout de quelques secondes, les deux cordes, au lieu d'être blanches, apparaissent toutes rouges. C'est une goutte de sang qui s'est étendue sur toute leur surface. Le malade crache, et les cordes réapparaissent blanches. La voyelle *é* est dite avec grande clarté, et cela instantanément. La voix est redevenue très-claire. M. C..... avoue avec grande joie qu'il peut parler sans aucune gêne. Je lui conseille de rester quelques jours sans parler, afin de ne pas amener d'irritation.

Une heure après l'opération, M. Lackerbauer prend le dessin de la glotte reproduit pl. X, fig. 7 *bis*.

On peut voir sur ce dessin qu'il est impossible de retrouver la trace non-seulement du polype, mais même de son point d'implantation.

Les deux cordes sont exactement semblables, les lèvres de la glotte sont très-nettes, et il serait impossible au laryngoscopiste le plus exercé de retrouver le moindre vestige de l'affection qui entravait si gravement la profession de M. C.....

Quinze jours après, M. C..... vient me revoir, il est radicalement guéri, il peut plaider sans s'interrompre, la voix est solide, claire, il ne lui reste plus rien de son ancienne affection.

L'examen laryngoscopique démontre que tout est à l'état normal dans le larynx.

M. C..... se regarde avec raison comme absolument débarrassé. Il me demande la permission d'aller au bord de la mer et de reprendre toutes ses anciennes habitudes, surtout celle de fumer, ce que je lui permets.

Aujourd'hui 12 mai 1869, j'apprends que M. C. ne s'est jamais ressenti de son infirmité.

Voici ce qu'il écrivait à un autre de nos malades, le 1er octobre 1868, du Pouliguen (Loire-Inférieure) :

« Votre lettre me parvient dans la Basse-Bretagne, au bord de l'Océan, où je suis installé depuis un mois avec femme et enfants. Je suppose que c'est par le docteur Fauvel que vous avez appris qu'il m'a enlevé cette vilaine excroissance qui me désespérait vous et moi, et pour laquelle j'avais encore plus d'appréhension que vous, car je ne m'étais pas encore familiarisé avec l'introduction d'un outil dans ma gorge.

» Grâce à votre exemple et aux conseils que vous m'avez donnés vous-même, je me suis pourvu d'une sonde armée d'une éponge, et je me suis exercé à toucher moi-même l'intérieur de mon larynx. Au bout de quelques jours, j'étais habitué à cet exercice, et j'aurais pu aller trouver le docteur, si mes occupations me l'avaient permis.

» Je m'y suis décidé à la fin d'août. Ç'a été l'affaire d'une séance de quelques minutes. Sans aucune préparation avec le docteur, je lui ai livré mon larynx, il y a introduit sa pince trois ou quatre fois.

» Malgré la difficulté de l'opération, à cause de la place occupée par le polype, il est resté dans la pince à la troisième ou à la quatrième tentative.

» J'ai su, par le docteur, que le vôtre n'est pas encore extrait, mais qu'il est notablement modifié par la piqûre qu'il lui a faite.

» Ayez confiance dans sa dextérité, il vous l'enlèvera, comme il me l'a enlevé.

» Par elle-même, l'opération n'est rien, c'est un peu de gymnastique entre le médecin et le patient. Quand le médecin touche votre larynx, vous lui répondez par un haut-de-cœur. Mais il faut que sa main soit assez habile pour saisir le polype avant votre haut-de-cœur.

» S'il ne réussit pas à la première, à la deuxième ni à la troisième tentative, il réussira certainement avant d'arriver à la dixième.

» C'est donc une affaire de patience, d'autant plus facile pour le malade qu'il n'éprouve aucune espèce de souffrance.

» Je vous dis cela parce que je m'étais fait une tout autre idée de cette petite opération.

» Aussitôt le polype extrait, ma voix a repris sa clarté première. J'ai senti pendant deux ou trois jours une légère cuisson.

» Depuis lors, je n'ai plus rien senti.

» Ma voix est restée claire malgré les bains de mer, la pluie, le cigare, etc.

» Je me considère donc comme radicalement guéri.

» Dieu veuille que je ne revoie plus cette végétation détestée. Le docteur m'affirme que je ne la reverrai jamais. J'ai confiance dans sa parole.

» Voilà, mon cher Monsieur, le détail que je vous devais en réponse à l'obligeance que vous avez mise vous-même à me renseigner sur ce qui vous concerne.

» En un mot, je considère comme une chose insignifiante cette opération dont je m'effrayais beaucoup plus que vous.

» Aussi, je ne peux que vous engager à terminer au plus vite ce qui vous reste à faire.

» Recevez, etc. Signé Cliquet. »

Observation XCIX.

Polype papillaire gros comme un petit haricot, siégeant dans l'angle des cordes vocales inférieures et inséré sur le bord libre de la corde vocale inférieure gauche — Enrouement. — Sensation de douleur sternale. — Pas opéré.

Le 8 août 1868, M. Bidot, cinquante et un an, vient me consulter pour un enrouement ayant débuté il y a quatre ans, et qui, très-léger à cette époque, a pris aujourd'hui des proportions très-grandes.

Le malade ne peut se faire entendre que difficilement. La santé générale est bonne ; il n'a pas dans la gorge la sensation d'un corps étranger, mais il éprouve au niveau du sternum une sensation de pesanteur douloureuse. Pas de toux, pas de suffocations.

A l'examen laryngoscopique, je trouve dans l'angle des cordes une tumeur papillaire, de la grosseur d'un petit haricot, blanchâtre et présentant sur sa surface quelques ecchymoses comme si elle avait été contusionnée.

Je ne puis voir à ce premier examen le lieu exact d'implantation de cette tumeur, qui me paraît être très-peu mobile.

Ce n'est que le 10 août, au deuxième examen, que je constate l'insertion de ce polype au bord libre de la corde vocale gauche. J'en propose l'extraction au malade qui demande à consulter son médecin. Je ne l'ai pas revu.

Observation C.

Polype papillaire non pédiculé, de la grosseur d'une lentille, situé sur le milieu du bord libre de la corde vocale inférieure gauche. — Enrouement léger. — Pas opéré.

Le 7 septembre 1868, M. Loryau, quarante ans, négociant à Maisons-Laffitte, vient me consulter pour un enrouement léger remontant seulement à quelques mois. Cet enrouement est survenu à la suite d'un chaud et froid (*sic*), et aujourd'hui est beaucoup plus accusé qu'au début. Le matin la voix est très-bonne.

Le soir au contraire, elle est très-enrouée.

Le malade jouit d'une très-bonne santé et ne souffre nullement de la gorge.

Au laryngoscope, je trouve sur le milieu du bord libre de la corde vocale inférieure gauche une petite tumeur qui me paraît être papillaire.

Elle est de la grosseur d'une lentille, large, non pédiculée, rouge, lisse, et empêche le rapprochement des cordes. De là la dysphonie.

Je propose au malade la destruction de ce polype par les cautérisations au nitrate d'argent.

Il nous dit qu'obligé par ses affaires de rentrer chez lui il reviendra à Paris pour se faire traiter.

Je ne l'ai pas revu.

Observation CI.

Énorme polype muqueux, pédiculé, de la grosseur et de la forme d'un petit

haricot, inséré par son hile sur le bord libre de la corde vocale inférieure gauche. Ce polype date de quinze ans. Voix très-enrouée, toux sèche continuelle, extraction complète le 27 août 1868 à l'aide de mes pinces. La voix redevient claire instantanément, la toux disparaît.—Le 12 juin 1869, la guérison ne s'est pas démentie. (Pl. X, fig. 4.)

Mme Basille, d'Amiens, âgée de cinquante ans environ, d'une bonne constitution, petite, un peu grasse, femme d'un riche négociant, d'une humeur gaie, vient nous consulter à Enghien au sujet de son mari atteint d'un asthme catarrhal ancien. Pendant la consultation que j'écrivais pour son mari, je suis étonné de la toux continuelle et sèche de cette dame, ainsi que du timbre très-étouffé de sa voix. A la remarque que je lui en fais, elle me répond qu'elle a consulté, il y a quinze ans, mes confrères et compatriotes, qu'aucun traitement ne lui a réussi, qu'elle a renoncé à tout et qu'elle est résignée à garder sa toux et son enrouement. Mais son mari n'est pas aussi résigné, car il éprouve beaucoup de fatigue et d'ennui à l'entendre tousser, hemmer, racler du gosier, selon son expression, et cela à chaque minute. Ce raclement, dont la malade s'aperçoit à peine, est moins désagréable pour la malade que pour ceux qui l'entourent, tant il est passé chez elle à l'état d'habitude. Je propose à Mme Basille de l'examiner au laryngoscope le 7 août 1868, dans mon cabinet, à Enghien. Elle s'y refuse d'une façon absolue, prétextant qu'elle voudrait auparavant consulter M. le docteur Péan à Paris, au sujet d'une autre maladie. Mon très-savant confrère et ami M. Péan la rassure au sujet de cette affection, mais il est frappé comme moi de la toux et du timbre de la voix de la malade, et l'engage à me laisser examiner le larynx. Devant cette opinion si nettement formulée, Mme Basille avoue qu'elle n'a pas osé se livrer à cet examen. Elle finit par céder aux instances de notre cher confrère, et revient le 18 août nous prier de pratiquer la laryngoscopie. Elle supporte l'application du miroir avec la plus grande facilité, et nous laisse voir dès le premier examen la glotte tout entière. Nous constatons la présence d'un énorme polype intraglottique attaché par un pédicule assez large le long du milieu du bord libre de la corde vocale inférieure gauche. Ce polype ayant la forme d'un haricot, un peu bosselé, offre plusieurs colorations sur toute sa surface, d'un rouge clair dans toute sa moitié antérieure, près de l'épiglotte, il est d'un rouge brun en arrière, dans la partie non pédiculée.

Il se meut avec la plus grande facilité, et suit tous les mouvements que lui imprime la glotte, tantôt au-dessus, tantôt au-dessous des cordes. Les cordes vocales inférieures sont blanches et nacrées comme à l'état normal.

La voix est plus ou moins voilée, suivant la position du polype.

La malade s'est aperçue du changement de sa voix il y a quinze ans, et a cru d'abord à un rhume négligé. Elle a pris pendant quelque temps

des tisanes rafraîchissantes et des potions calmantes, sans aucun résultat, puis à la longue sont survenues des quintes de toux spasmodiques, d'abord intermittentes et enfin continues qui dégénèrent en une sorte de tic. La malade hemme à chaque instant presque sans s'en apercevoir. Elle n'a pas conscience d'un corps étranger, elle ressent tout au plus de temps en temps une sensation de picotement et de chaleur au niveau du cartilage cricoïde.

L'examen de la poitrine indique que les poumons et les bronches sont sains.

Je montre à Mme Basille dans la glace qui surmonte la lentille, c'est-à-dire dans l'autolaryngoscope lenticulaire, monté sur une lampe ordinaire toutes les particularités de sa tumeur intra-laryngienne.

Je lui en propose l'extirpation à l'aide de mes pinces, en lui assurant que cette opération n'offre aucun danger, ne cause aucune douleur et la débarrassera à tout jamais de sa toux et de son enrouement.

Le 19 août, à Paris, je fais prendre le dessin par M. Lackerbauer. Ce dessin est reproduit pl. X fig. 4. Le larynx est représenté pendant une inspiration tranquille, afin que l'on puisse bien voir l'étendue de l'insertion et la position du polype, car, pendant le rapprochement des cordes, il se trouve soit au-dessous des cordes vocales dans la trachée, soit au-dessus, soit comprimé alors entre leurs bords libres ou se cache dans les ventricules.

Le 20 août, à Enghien, je comprime à plusieurs reprises le pédicule du polype, entre les mors de ma pince à dents et à ardillons. Cette opération produit une légère douleur. Je remets au lendemain l'extraction. Le 21, je trouve le larynx beaucoup trop enflammé pour continuer l'opération. La malade a toussé toute la nuit, éprouve de la cuisson dans tout l'intérieur du cou, la voix est tout à fait couverte. Je constate que le pédicule du polype est très-enflammé. Le 23, l'inflammation a disparu sous l'influence du repos et d'un régime antiphlogistique. Je recommence les tentatives de broiement du pédicule avec les pinces. Nouvelle sensation de cuison et de douleur. Le 24, la malade a encore toussé toute la nuit et souffrant un peu pour avaler, se décourage et ne me laisse pas introduire les pinces. Le 25, nouvelles tentatives opératoires; le 26, je vois avec grande satisfaction une ligne de suppuration bien franche, le long du pédicule du polype, et je distingue très-nettement les marques produites par les ardillons de la pince sur le pédicule et sur le polype, qui est gonflé, couvert de petits points noirâtres et rouges. La muqueuse qui le recouvre est tendue et luisante. Il gêne beaucoup plus la malade qu'avant les opérations que je lui ai fait subir et elle a dans la bouche un goût de pus très-prononcé. Elle ne veut plus y laisser toucher et m'annonce qu'elle va repartir pour Amiens, remettant la suite du traitement à une époque éloignée.

Le lendemain 27, à Paris, une heure avant de repartir pour Amiens,

elle vient avec son mari demander le traitement qu'elle devra suivre. Je la prie de me laisser faire une dernière tentative ; j'insiste avec énergie en voyant la suppuration abondante dont le pédicule du polype est le siége ; enfin la malade cède à mes instances auxquelles viennent s'ajouter celles de son mari, et me laisse introduire ma pince. Quelle ne fut pas notre joie en retirant entre les mors de l'instrument tout cet énorme polype qui depuis quinze ans avait pris domicile dans le larynx de de notre cliente ! Cette extirpation n'amène ni douleur, ni écoulement de sang. La malade éprouve à l'instant même une grande sensation de soulagement. Elle ne ressent plus le besoin de hemmer, de tousser, elle sent que sa gorge est bien libre, et que l'air y passe avec plus de facilité. Nous constatons que la corde vocale gauche est devenue aussi nette que la droite. Il serait très-difficile de voir où était le siége d'implantation du pédicule; c'est qu'effectivement c'était plutôt à la face inférieure de la corde que sur le bord libre lui-même que se faisait cette implantation. Cette opération faite à quatre heures, la malade part une heure après pour Amiens, emportant son polype dans de l'alcool pour le montrer à mes confrères et compatriotes. Il ne survient aucune inflammation les jours suivants, et peu à peu la voix prend un timbre sonore et très-clair; les fonctions de l'organe vocal sont revenues à l'état normal, comme il y a quinze ans, avant le début de la maladie.

Cette observation, intéressante à beaucoup de points de vue, nous montre qu'un polype intra-laryngien peut se développer avec une extrême lenteur sans amener de désordres très-graves, si ce n'est un peu de toux et de trouble dans la voix ; sans amener ni suffocation ni anhélation, ni spasme, ni sensation manifeste d'un corps étranger, et que l'examen laryngoscopique seul peut en révéler la présence. Cette observation montre en outre que mes pinces à polypes suffisent à enlever rapidement et complétement sans aucune conséquence douloureuse ou grave, ces énormes excroissances, et sans altérer les fonctions de l'organe vocal, mais en lui rendant au contraire toutes ses qualités.

Observation CII.

Polype papillaire trilobé, de couleur blanchâtre, de la grosseur d'un pois, inséré sur le bord libre de la corde vocale inférieure droite, presque à sa partie

médiane, mais un peu en avant du côté de l'épiglotte, présentant une sorte de mésentère très-court en avant, très-long en arrière, où il se prolonge jusqu'au niveau de l'attache postérieure de la corde droite. — Enrouement datant de trois années.—Maladie prise pour une laryngite.—Traitement aux eaux de Cauterets qui ont augmenté la dysphonie. — Extirpation complète du polype en une seule fois avec mes pinces laryngiennes, bien que l'opération soit rendue difficile par l'épaisseur considérable de la langue. — Nécessité d'employer un abaisse-langue entouré d'un linge rude et de faire l'opération pendant l'énergique compression produite par cet instrument. — Guérison absolue sans cautérisation, retour complet de la voix. (Pl. XI, fig. 3 et 3 *bis*.)

M. Bellot, ancien fabricant de produits chimiques, 34, rue du Temple, d'une bonne constitution, grand, fort, âgé de cinquante-huit ans, vient me consulter à Enghien le 2 septembre 1868 au sujet d'une dysphonie remontant à trois ans pour laquelle il a fait inutilement un traitement sulfureux à Cauterets. Il a, au contraire, éprouvé une aggravation sous l'influence de ces eaux, ce qui l'a très-fortement étonné, aussi bien que son médecin de Paris et le médecin de Cauterets, car il a suivi un régime sévère, ne parlant que très-peu, ne fumant plus, et ne se livrant à aucune fatigue.

Il a entendu dire qu'on pouvait voir jusque dans le bas-fond de la gorge avec un nouvel instrument, et, bien qu'il n'éprouve rien de particulier du côté de la glotte, il veut savoir ce qui peut lui causer une dysphonie aussi gênante et aussi continue que celle dont il est atteint. Il n'a jamais craché de sang, ne souffre pas de la poitrine, et l'examen des organes thoraciques ne révèle aucune lésion, il ne souffre d'aucun organe et n'accuse aucun symptôme diathésique.

Je remarque que le voile du palais tombe très-bas et ne se relève qu'avec difficulté. L'arc de ce voile touche la base de la langue, le pharynx que l'on aperçoit pendant que le voile palatin se relève brusquement et par soubresauts est décoloré et légèrement granulé. La langue, très-grosse, très-épaisse, sort difficilement de la bouche et forme une convexité si développée pendant l'émission de la voyelle *é*, qu'elle touche presque toute la voûte palatine, et cache ainsi tout le fond de la bouche.

Cet obstacle fâcheux rend l'examen laryngoscopique impossible dans cette position. Il faut de toute nécessité abaisser violemment la langue avec un abaisse-langue à manche et se servir miroir laryngien ovale de grande dimension, porté très-
rynx.

J'aperçois alors de temps à autre une petite tumeur située au niveau de la corde inférieure droite.

La conformation défavorable de l'épiglotte vient encore apporter une nouvelle difficulté à l'observation. Au lieu d'être étalée en forme de voûte large, elle représente une voûte très-étroite dont les extrémités réunies aux ligaments aryténo-épiglottiques viennent à chaque instant se rejoindre presque au-dessus du polype et le cacher à la vue. Toute la muqueuse sus-glottique est hypérémiée et paraît flasque.

Je conseille au malade de ne pas faire de traitement sulfureux à Enghien, car je suis convaincu que l'enrouement tient à la présence du polype qui fait office de corps étranger et qui ne peut être détruit que par une intervention chirurgicale.

Le 3 septembre, je revois M. B..... à Paris et lui apprends à maintenir sa langue abaissée très-fortement avec sa main droite armée de l'abaisse-langue à manche.

Je lui prête cet instrument afin qu'il répète cet exercice chez lui.

S'apercevant que la langue fuit sous la pression de l'instrument en métal poli, il le recouvre d'un linge rude dans toute son étendue. A l'aide de ce système, il parvient à maintenir sa langue immobile et très-fortement abaissée.

Le 5 septembre, j'arrive à voir la glotte dans toute son étendue, et je constate que la corde vocale gauche est entièrement saine, mais d'un blanc mat au lieu d'être nacrée. La droite est rose dans toute son étendue, et présente sur son bord libre, presque à sa partie médiane, un peu en avant, près de l'épiglotte, une tumeur de forme polypeuse à pédicule large et mince. Ce pédicule est très-remarquable ; il s'étend plus loin que la tumeur en avant et en arrière, le long du bord libre de la corde, comme une sorte de mésentère, mince comme une toile d'araignée, de couleur blanchâtre ; son point de départ est en arrière, près de l'insertion de la corde au cartilage aryténoïde. En cet endroit, il est mince comme un fil, puis s'étale comme un ruban parallèlement au bord de la corde qu'il suit et dont il a l'air d'être une expansion. De là il recouvre le polype et se continue en avant sous l'épiglotte jusqu'au niveau de l'angle commun des cordes vocales.

Le polype en est, pour ainsi dire, coiffé.

Ce polype, trilobé, globuleux, de couleur blanchâtre, présentant quelques points rouges à sa surface, de la grosseur d'un pois, suit tous les mouvements de la corde sur laquelle il est implanté, et jouit par lui-même d'une mobilité très-limitée.

Il ne tombe pas du côté de la trachée pendant les inspirations même très-fortes et repose sur la corde opposée pendant la phonation.

Ce sont là des conditions favorables à l'opération, ce qui est fort heureux, si l'on songe à toutes les difficultés opératoires que nous avons énumérées plus haut.

La voix, très-sourde, pénible, se couvre complétement au bout de quelques minutes de conversation.

Le malade n'éprouve aucun symptôme douloureux. Il n'a pas conscience d'un corps étranger, soit à gauche, soit à droite du larynx. Il se plaint seulement d'un embarras dont il ne peut déterminer le siége.

Il éprouve plutôt de la gêne et de la souffrance au niveau du sternum. Ce dernier signe est très-fréquent, je dirai même qu'il se trouve presque toujours chez les personnes fortes, vigoureuses, ne craignant pas de se servir de leurs poumons pour renforcer la voix qui leur fait défaut, et qui sont atteintes de polypes du larynx. C'est au niveau du sternum et des articulations chondro-costales que se fait sentir la douleur. J'insiste sur ce phénomène qui, je le répète, manque rarement dans les cas de polypes glottiques, quand la maladie remonte déjà à plusieurs mois.

Je fais prendre le dessin du larynx et du polype de M. B..... le 7 septembre 1868.

Ce dessin est reproduit pl. XI, fig. 3, au moment où le malade se dispose à émettre le son *é*.

Le 8 septembre, M. B..... vient à ma clinique pour être examiné à la lumière Drummond, afin de mieux voir encore tous les détails de son polype.

Tous les jours, jusqu'au 16 septembre, j'introduis à plusieurs reprises ma pince, mais je suis toujours gêné par l'indocilité de la langue, du voile du palais et de l'épiglotte.

Mon très-honorable confrère, M. le docteur Fraignaud, ami du malade, assiste à une de ces tentatives ; il constate toutes les particularités décrites ci-dessus et les grandes difficultés accumulées pour entraver le manuel opératoire.

Enfin, le 18, le larynx éclairé par la lumière lenticulaire, j'enlève d'un seul coup le polype ainsi que l'espèce de mésentère qui lui servait de pédicule. M. B..... est très-étonné et très-joyeux de voir son polype entre les mors de l'instrument, car il n'a rien senti. A peine quelques goutte de sang s'écoulent-elles après l'opération.

La voix revient instantanément claire, et cette sensation mal définie d'embarras vocal disparaît complétement. Au bout de cinq minutes,

j'examine la glotte et je constate que la corde vocale qui portait le polype est lisse, unie, nettoyée dans toute son étendue, sans qu'il soit possible de voir où s'insérait la tumeur. Je conseille au malade de ne pas parler pendant trois ou quatre jours et de ne pas s'étonner si le soir même et les jours suivants la voix vient à s'éteindre.

C'est là une conséquence très-fréquente de l'extirpation rapide et nette des polypes des cordes vocales.

Le malade qui émettait encore des sons rauques à la vérité, mais qui lui permettaient de se faire entendre, même à une certaine distance, devient complétement aphone quelques heures après l'opération, et cette aphonie peut durer trois ou quatre jours.

L'explication physiologique de ce phénomène me paraît très-facile à donner. Lorsque le malade parle avec son polype, c'est le polype lui-même qui vibre contre la corde vocale saine, mais qui empêche cette corde de venir au contact de la corde affectée.

Lorsque le polype est enlevé, il reste un vide à sa place, entre les cordes vocales, et si le malade fait un effort de phonation les lèvres de la glotte restent écartées d'une distance égale à celle qui serait représentée par le diamètre transverse du polype arraché. C'est une nouvelle gymnastique à apprendre de la part du malade. Il faut qu'il habitue ses cordes vocales à se rapprocher l'une de l'autre et à combler l'espace laissé vide par l'enlèvement du polype. Il suffit de très-peu de temps pour faire reprendre au larynx les fonctions qu'il possédait avant l'apparition de la maladie

Il est utile de ne faire faire ces exercices que lorsque l'irritation traumatique produite par le contact de la pince avec les cordes, et par la déchirure du pédicule a complétement disparu. C'est ce que M. B..... observe fidèlement pendant les trois jours qui suivirent l'opération.

Le 23 septembre, cinq jours après l'extirpation de la tumeur, M. Lackerbauer prend à nouveau le dessin du larynx de notre malade, reproduit pl. XI, fig. 3 *bis*.

On peut voir très-bien, représentée sur cette figure, une teinte légèrement rosée de la face supérieure des cordes vocales inférieures dans leurs deux tiers antérieurs, mais il est impossible de distinguer sur laquelle des deux cordes existait cinq jours auparavant le polype.

M. B..... parle sans éprouver aucune gêne ; il reste à peine un voile sur le timbre de la voix, mais il paraît qu'il a toujours eu la voix un peu sourde.

C'est donc là l'état normal de la voix, tel qu'il l'a toujours connu. Il se regarde comme absolument guéri. Je le soumets à un régime dépuratif et le revois le 30 septembre.

La corde gauche est tout à fait blanche ; la droite est encore un peu rosée, mais seulement à la place où était implanté le polype.

Le malade est revenu me voir une fois par mois, soit à ma clinique, soit à ma consultation, et cela jusqu'à la fin de l'année, et rien de particulier à noter n'est survenu.

Il y a quelques semaines, je l'ai revu, et il n'a qu'à se louer des résultats immédiats et éloignés de l'opération qu'il a subie.

Observation CIII.

Fibrome trachéal de la grosseur d'une petite noix, de couleur blanchâtre, à surface lisse et ayant amené une aphonie complète. — Toux et accès de suffocation ayant nécessité la trachéotomie. - Écrasement de la tumeur avec l'écraseur de Chassaignac. - Guérison complète en trois séances.

Le 21 avril 1868, M. le docteur Blondeau, de Montmartre, nous amène un de ses clients trachéotomisé pour des accès de suffocation très-intenses.

A l'examen laryngoscopique, je trouve une énorme tumeur trachéale qu'on ne voit que lorsque le malade fait des efforts d'inspiration.

Cette tumeur est blanchâtre, à surface lisse et paraît être très-dure. A l'examen superficiel, j'annonce que nous avons affaire à un fibrome ; on verra, par la suite de cette observation, que l'examen histologique de la tumeur fait par le docteur Cornil nous donna complétement raison.

L'observation que nous transcrivons plus bas a été recueillie par notre confrère et ami, M. le docteur Blondeau.

Paris, ce 12 juin 1868.

A Monsieur le docteur Charles Fauvel.

« Très-honoré confrère,

» Voici, en quelques mots, l'histoire du malade que je vous ai confié, et que vous avez si heureusement soigné.

» M. Colson est aujourd'hui âgé de près de soixante-quatre ans; c'est un homme de moyenne taille, assez gros, d'un tempérament déprimé par la fréquence de pneumonies et d'affections catarrhales des bronches. Depuis de nombreuses années, quinze au moins, il percevait plus ou moins distinctement par moments un obstacle au fonctionnement des voies respiratoires.

» Un médecin de province, en l'auscultant, avait affirmé une maladie de cœur, caractérisée par un battement ou palpitation d'une nature particulière. En conséquence, il avait prescrit un traitement *ad hoc* qui n'a fait que fatiguer le malade.

» Revenu à Paris, M. C... consulta une célébrité chirurgicale de nos hôpitaux; celui-ci traita une bronchite aiguë (et elle était réelle). Mais le malade lui affirmait que, en dehors de l'affection du poumon, il percevait, à l'entrée des voies respiratoires, le mouvement d'un corps étranger. Il me semble, disait-il, qu'il y a comme une soupape qui me bouche l'air quand je respire; et, si je n'avais pas cette gêne, je crois que je me porterais mieux. Le chirurgien plongea un doigt profondément au delà du pharynx, et ne sentit rien. L'attention n'était point portée encore vers la présence des maladies que la laryngoscopie peut faire découvrir.

» Le malade, ainsi qu'il est arrivé à bien d'autres, resta avec son infirmité, subissant les traitements variés, applicables aux maladies bronchiques, asthmatiques et cardiaques.

» Près de deux ans s'écoulèrent.

» Vers le commencement de l'année 1866, je fus mandé par ce malade, et voici comment je le trouvai.

» M. C... était évidemment fatigué par les nombreux traitements qu'il avait supportés. La respiration était courte, haletante, difficile. Les bruits respiratoires n'expliquaient pas cette grande dyspnée; des râles muqueux et rares étaient disséminés dans les bronches. J'affirmai au malade qu'il n'avait pas de maladie de cœur, ce qu'il croyait encore, et que l'état de la poitrine n'était pas sans ressource. Mais ce qu'il y avait de plus curieux et de plus inexplicable était ceci : *A l'auscultation on entendait un bruit sourd, comme un choc, ou comme le bruit d'un corps mobile et flottant, paraissant situé dans la trachée ou les premières bronches.* Pour le malade, l'acte de respiration était assez facile, à la condition d'éviter les grandes inspirations ou expirations; mais dans ces grands mouvements, ainsi que dans la toux, la respiration devenait difficile, saccadée, suffocante. Dans le décubitus dorsal, ou pendant le sommeil, le malade était réveillé subitement par une vive suffocation, semblable à celle du croup; il y avait, pendant une demi-heure, quelquefois plus, une toux violente, expuition de mucosités, puis, peu à peu, tout revenait dans l'ordre. Dans la station verticale, de grands mouvements respiratoires rappelaient tous ces symptômes. L'habitude pour le malade, ou plutôt

la nécessité de ne faire que de petites respirations, entretenait une dyspnée continuelle, défavorable pour une poitrine catarrhale. La vie devenait insupportable dans ces conditions.

» Le docteur X... fut consulté; la laryngoscopie fit diagnostiquer un fort polype situé à l'entrée de la trachée. Tous les symptômes antérieurs furent expliqués. L'extraction du polype fut tentée par des pinces; mais la difficulté pour le saisir, et, de la part du malade, la suffocation lors de l'introduction des instruments ont rendu impossible ce mode d'opération.

» Le malade était menacé d'asphyxie.

» La trachéotomie fut décidée; elle fut pratiquée le 9 juin 1866. L'opération fut laborieuse pour le chirurgien, pénible pour le patient; le premier cerceau de la trachée ossifié fut incisé avec peine; enfin la canule fut introduite.

» Il fallut deux mois au malade pour se remettre de cette opération préliminaire.

» Dans le courant des mois d'août et septembre de la même année, plusieurs tentatives eurent lieu pour l'arrachement du polype; il résistait à toute traction.

» Le chirurgien fit concevoir au malade l'impossibilité de l'opération, et un extrême danger dans toute tentative ultérieure. Le malade, découragé, se résigna à son infirmité. Dans le but d'y remédier autant que possible, divers systèmes de canule furent imaginés. D'abord, une canule fenêtrée, à soupape antérieure, permettant l'usage de la parole; puis une autre, également fenêtrée, à deux soupapes latérales, munie au milieu d'un tube en caoutchouc, que le malade passait sous ses vêtements, et qu'il comprimait lorsqu'il voulait parler. Ces canules, quoique bien imaginées en théorie, avaient dans la pratique de grands inconvénients.

» La muqueuse laryngienne s'engageait dans la fenêtre située à la courbure, et ne permettait de sortir la canule qu'à la condition de blesser les chairs. L'occlusion de cette ouverture la rendait presque inutile. Les mucosités bronchiques n'avaient pas d'issue, obstruaient la canule, et produisaient pour le malade une respiration lourde, anxieuse.

» D'autre part, la canule, rendue immobile par l'introduction dans l'ouverture fenêtrée de la muqueuse laryngienne, ne pouvait suivre le mouvement ondulatoire du thorax dans l'acte de la respiration; l'extrémité inférieure de la canule heurtait la muqueuse trachéale, souvent blessée et saignante; les muscles de la région du cou étaient douloureux au point que le malade ne pouvait lever les bras, ni hausser les épaules sans qu'il y ait une vive douleur. Dans le sommeil, ces inconvénients étaient encore plus marqués.

» A la fin de l'année 1866, le malade avait renoncé à tous ces appareils, pour revenir au tube plein; et, en appliquant la pulpe du doigt

sur l'ouverture, il peut parler. Peu à peu cependant, il fallut raccourcir la canule, de manière qu'elle se présentât seulement à l'entrée de la trachée, au lieu d'y plonger.

» Depuis la fin de l'année 1866, jusqu'au mois d'août 1868, le malade supporta assez bien son infirmité.

» Peu à peu cependant cet état devenait intolérable. sans doute par le grossissement du polype.

» Le 21 avril dernier, je le présentai à votre clinique. Les premières entrevues eurent pour but de diagnostiquer d'une manière précise le polype, et de déterminer le mode opératoire pour son extraction.

» Enfin, le 9 mai, une partie fut dilacérée; le 23, tout le corps du polype fut enlevé.

» Examiné au microscope par le docteur Cornil, il fut trouvé, selon ses expressions : « composé d'un tissu conjonctif parcouru par des rameaux qui passent dans le pédicule du polype, lequel est recouvert d'une couche très-épaisse de cellules pavimenteuses.

» C'est un fibrome pédiculé. »

Ici se termine l'historique tel que M. le docteur Blondeau me l'a adressé. Mais il est nécessaire que j'entre dans quelques détails sur le manuel opératoire tout à fait exceptionnel que j'ai été obligé d'employer pour débarrasser M. Colson du polype trachéal qui le gênait à un si haut degré. Lorsque j'eus bien constaté à différentes reprises que la tumeur grosse comme une petite noix était insérée par un pédicule assez large dans l'angle du cartilage thyroïde au-dessous des cordes vocales. J'essayai, le 9 mai 1868, de l'arracher violemment entre les mors de ma plus forte pince à ardillons, mais je ne parvins qu'a dilacérer la surface de cet énorme fibrome; je vis bien qu'il fallait renoncer à ce mode d'extraction. Je songeai à la galvanocaustie, mais en réfléchissant que le malade trachéotomisé supportait très-longtemps la présence de ma pince dans la trachée, sans en éprouver trop de gêne, ni de suffocations, je me demandai si je ne devais pas profiter de cette circonstance favorable pour essayer de sectionner lentement et tranquillement le pédicule de la tumeur à l'aide d'un serre-nœud, ou d'un écraseur linéaire. Je demandai à Mathieu s'il pouvait mettre à ma disposition un petit écraseur courbe de

Chassaignac de dimension convenable pour entrer dans la trachée par la bouche. Il m'en montra un qui me parut tout à fait propre à remplir le but désiré. Je l'ai fait dessiner grandeur demi-nature, il est reproduit à l'article *Arsenal chirurgical*, p. 144, fig. 90. Voici comment je décidai de faire cette opération: au premier temps saisir bien solidement le polype trachéal entre les mors d'une forte pince, au second temps donner cette pince à tenir à un aide et pendant ce temps passer les anneaux de la pince à travers l'anse de la chaîne métallique de l'écraseur, puis glisser cette chaîne aussi bas que possible le long des branches de ma pince, de façon à faire passer la chaîne en dessous, puis en avant du mors de l'instrment sur le pédicule de la tumeur.

Au troisième temps faire marcher lentement la chaîne de l'écraseur pour ne pas avoir d'hémorrhagie, et, dès que le pédicule serait sectionné, je devai ramener toute la tumeur serrée entre les mors de ma pince.

Tous ces temps de l'opération furent scrupuleusement exécutés, et tout se passa comme je l'avais désiré.

Le 23 mai 1868 à ma clinique, en présence du docteur Blondeau et de beaucoup d'assistants, je sectionnai le pédicule du fibrome trachéal de M. Colson à l'aide d'un petit écraseur courbe de Chassaignac et ramenai la tumeur avec son pédicule sectionné aussi près que possible de la muqueuse trachéale. Le malade ne ressentit aucune douleur, et il s'écoula à peine quelques gouttes de sang.

Je revois M. Colson le 28 septembre 1868.

Il se porte très-bien, il a engraissé de douze livres.

Il n'a plus dans le larynx la moindre sensation de corps étranger — La voix est très-bonne, très-solide, et les quintes de toux ont complétement disparu. J'engage le malade à changer sa canule trachéale pour une plus petite afin de s'habituer peu à peu de se passer de canule.

Au laryngoscope, je ne trouve qu'un tout petit pédicule ressemblant pour la forme et la grosseur à l'attache d'une moule à sa coquille, blanc et de la même couleur que les cordes vocales inférieures. Ce pédicule

siége au niveau de l'angle rentrant du cartilage thyroïde, à un centimètre au-dessous de l'angle des cordes inférieures.

Plusieurs mois après je fais remplacer la petite canule que porte le malade par une petite pelote à hernies ombilicales.

Je reçois des nouvelles de ce malade en 1869 par mon confrère et ami le docteur Blondeau, qui me dit que la plaie trachéale s'est considérablement rétrécie, mais qu'elle reste fistuleuse.

Le malade d'ailleurs se porte très-bien, et la voix est très-sonore, la respiration très-libre.

Observation CIV.

Polype muqueux papillaire de la corde vocale inférieure gauche.—Enrouement. — Broiement. — Cautérisations. — Guérison. (Pl. IX, fig. 2.)

Le 10 septembre 1868, M. Dutruc, ancien juge d'instruction, âgé de cinquante-trois ans, vient me consulter.

De grande taille, de constitution sèche, il donne des leçons de droit et fait des cours publics, ce qui le force à parler à haute voix presque toute la journée. Il remarque que depuis plusieurs mois, au bout d'une demi-heure de cours, sa voix devient très-couverte, et qu'il est obligé de faire de grands efforts pour se faire entendre. Ne souffre nullement du pharynx ni du larynx. Il n'accuse aucun antécédent, soit rhumatismal, soit syphilitique, soit herpétique, soit tuberculeux.

Les organes thoraciques sont en très-bon état ; les fonctions s'accomplissent bien ; le malade ne se plaint que de sa difficulté à parler. Il n'éprouve du côté du larynx ni sensation de corps étranger, ni picotement, ni douleurs, ni besoins de cracher, ni envie de tousser, il ne peut s'expliquer la cause de son enrouement.

A l'examen laryngoscopique, je constate l'existence d'une petite tumeur polypeuse arrondie, légèrement pédiculée, de couleur blanche, presque nacrée, laiteuse. Autour du point d'implantation, la corde est très-rouge ; cette implantation a lieu sur la face supérieure de la corde vocale inférieure gauche, à l'union du tiers antérieur avec le tiers moyen, près du bord libre de cette corde. Ce petit polype n'empêche pas l'affrontement complet des lèvres de la glotte pendant la phonation ; le malade peut donc pousser la voyelle *é* très-clairement. Cependant, quelquefois son extrémité libre vient se placer entre ces lèvres et le son *é* est émis avec une certaine raucité.

Le matin, la voix est très-pure et très-claire, elle ne s'altère qu'après une conversation prolongée. Le malade éprouve alors seulement un léger sentiment de cuisson dans le larynx et surtout au niveau de l'an-

gle antéro-supérieur du cartilage thyroïde. Les cordes vocales sont très-blanches.

Le 12 septembre, je fais prendre le dessin par M. Lackerbauer.

Le malade ne peut s'absenter que difficilement et me demande s'il y a danger à remettre l'opération. Je le rassure complétement à ce sujet, en lui laissant tout le temps qui lui sera nécessaire, car je suis convaincu que le développement d'un polype de cette nature ne se fait qu'avec la plus grande lenteur et sans jamais occasionner de désordres sérieux. Je lui permets de continuer l'exercice de sa profession.

Le 19 septembre, les 21, 22, 23, 24 et 25, j'exerce le malade à supporter le contact de la pince laryngienne. Il est pris à chaque introduction de quintes de toux violentes qui m'empêchent de saisir le polype.

Je le mets au bromure de potassium à la dose de 1 gramme matin et soir.

Les parents très-éplorés viennent à plusieurs reprises m'interroger sur la gravité de la maladie. J'ai beaucoup de peine à les rassurer et à leur faire comprendre qu'il ne s'agit nullement d'une maladie mortelle, que l'opération n'offre rien de grave, et qu'il ne faut simplement qu'avoir de la patience et attendre le moment opportun d'enlever le polype.

Le 7 octobre, je parviens à arracher un lambeau de la partie supérieure du polype, avec mes pinces. Il s'écoule quelques gouttelettes de sang seulement; le malade n'a aucune conscience de la déchirure; je touche la partie écrasée du polype avec la pointe d'un crayon de nitrate d'argent, à l'aide de mon porte-caustique.

M. D..... éprouve un léger sentiment de brûlure et est pris d'une quinte de toux avec un peu de suffocation.

Les jours suivants, survient une laryngite que l'on pourrait appeler traumatique, c'est-à-dire avec ecchymose de la muqueuse sus-glottique et de la corde vocale gauche. Cette corde est d'un rouge foncé dans toute son étendue. La corde vocale droite est rouge le long de son bord libre. Le polype est flétri au lieu d'être brillant et lisse comme avant l'écrasement. L'émission de la voix est très-sourde mais non douloureuse. Je fais suivre au malade un traitement antiphlogistique :

Purgatif, tisanes émollientes, silence absolu.

Le 9 octobre, le malade se plaint d'un goût de pus dans la bouche; j'en trouve la raison à l'examen de la glotte, car le polype déchiré et cautérisé est en pleine suppuration. Le larynx est toujours hypérémié, la voix moins rauque. Légère douleur pendant la déglutition.

Le 12, je constate que l'irritation a presque disparu ainsi que la suppuration du polype.

Le 14, la voix est très-bonne, le larynx est revenu à l'état normal, et le polype s'est presque entièrement détruit par suppuration.

Je considère le malade comme guéri et pouvant reprendre ses fonc-

tions sans crainte de voir revenir l'obligation de suspendre son cours au bout d'une demi-heure.

Le 19, le 27, le point d'implantation du polype faisant encore une légère saillie sur la corde, je crois prudent de faire de légers attouchements avec le nitrate d'argent.

Le malade supporte très-docilement ces petites cautérisations.

Je reste jusqu'au 5 décembre sans revoir le malade ; à cette époque la voix est restée excessivement claire et bien timbrée ; il ne reste plus qu'un petit sentiment de fatigue à la fin de la journée, lorsque M. D..... a longtemps parlé. Je constate que les deux cordes vocales sont saines, et n'était un petit point gros comme une tête d'épingle, d'un rose pâle sur le milieu de la corde vocale gauche à égale distance de son bord libre et de son bord ventriculaire, on ne pourrait plus trouver trace de la maladie qui tourmentait depuis si longtemps M. D...., et cela à si juste titre, puisque pour lui l'exercice de la parole était une question vitale. Je ne pratique pas de cautérisation, convaincu qne ce vestige de polype finira par disparaître de lui-même ; c'est effectivement ce que nous avons constaté plusieurs mois après.

Ce fait de la destruction du polype à la suite d'un simple broiement et de quelques cautérisations directes au nitrate d'argent, est aujourd'hui un fait acquis à la laryngologie, et même certains polypes du larynx ont pu être détruits soit par deux ou trois cautérisations au nitrate d'argent, soit par une simple déchirure de la muqueuse qui les recouvre.

Observation CV.

Papillomes muqueux multiples siégeant sur les bords libres des deux cordes vocales inférieures, et dans l'angle rentrant du cartilage thyroïde au-dessous de ces cordes, dans la trachée, et remplissant toute la partie antérieure de la glotte. — Aphonie complète. — Gêne de la respiration. — Cornage. — Sensation de corps étranger dans le larynx et douleur sternale. — Arrachements. — Guérison. — Récidive. — Amélioration.

Le 3 septembre 1868, M. Ract, tapissier, âgé de soixante et un ans, demeurant à Paris, vient me consulter pour une aphonie remontant à plusieurs mois déjà. Depuis trois mois environ, quoique sa santé reste parfaitement bonne, il s'aperçoit que le timbre de sa voix baisse de plus en plus et que chaque jour il lui faut faire des efforts plus violents pour

émettre des sons. Enfin, depuis quatre mois déjà, il ne peut plus faire entendre aucune voyelle. Il ressent dans le larynx une sensation indéfinissable de corps étranger. Il lui semble qu'il a à ce niveau quelque chose qu'il a avalé de travers. De temps à autre quelques quintes de toux, et depuis un mois déjà, cornage et gêne assez considérable de la respiration.

Au niveau de la poignée sternale, sensation de pression violente.

La poitrine est d'ailleurs excellente, et, à part les quelques quintes de toux que nous avons signalées, jamais de bronchite, pas de crachement de sang.

A l'examen laryngoscopique, je trouve une grande quantité de papillomes diversement situés, dont le volume total équivaut à peu près à celui d'une petite noix. Les uns siégent sur le bord libre des cordes vocales inférieures, les autres sur la face supérieure de ces cordes, enfin un autre plus volumineux n'apparaît que lorsque le malade respire; ce dernier polype s'insère dans l'angle rentrant du cartilage cricoïde, au-dessous des cordes vocales inférieures.

Jusqu'au 21 septembre, j'habitue M. R... à supporter dans son larynx le contact de mes pinces, et ce jour-là même je lui enlève sans difficulté à peu près la moitié du polype trachéal. Le malade n'a rien senti, l'écoulement de sang est insignifiant. Le cornage disparaît immédiatement, et la respiration est beaucoup plus libre.

Le 23, nouvel arrachement aux dépens de la même tumeur, dont il ne reste plus que gros comme un pois.

J'arrache aussi un morceau des papillomes siégeant sur le bord libre de la corde droite.

Le 26, le malade peut faire entendre quelques sons.

Le 29, le malade peut un peu parler. Le reste de la tumeur trachéale suppure et s'accole contre les parois de la trachée.

Jusqu'au 21 octobre, j'arrache de petits morceaux de polypes siégeant sur les cordes vocales.

Le 22, j'arrache le point d'implantation de la tumeur trachéale. Le malade respire parfaitement et la voix est assez bonne.

Le 23, la voix s'est reperdue. La portion saine des cordes est rouge et enflammée par suite des manœuvres opératoires.

Le 30, arrachement des polypes des cordes inférieures.

Le 31, j'en enlève plusieurs morceaux dont l'ensemble représente à peu près le volume d'un haricot.

La voix peut être entendue à une certaine distance. Je continue ces arrachements successifs jusqu'au mois de février 1869. Le 11 février, je constate que les papillomes sont détruits, mais les cordes sont épaissies, rouges.

La voix, cependant, est sonore et timbrée. Je cesse de voir le malade jusqu'au mois de janvier 1870.

A cette date, la voix est reperdue de nouveau et je constate que les papillomes ont de nouveau envahi le larynx. Les cordes vocales inférieures en sont littéralement couvertes. Les cordes supérieures elles-mêmes sont envahies. Rien du côté de la trachée.

Pendant deux mois, je pratique des arrachements à des intervalles de temps assez éloignés; la voix commençait à revenir lorsque je cesse de voir ce malade, dont je n'ai plus eu de nouvelles.

Observation CVI.

Polype muqueux situé sur le milieu du bord libre de la corde inférieure droite. — Dysphonie et léger enrouement. — Cautérisations. — Amélioration. (Pl. IX, fig. 1.)

M. Bodereau, avocat au Havre, vient nous consulter le 22 septembre 1868 pour un enrouement intermittent. Il se plaint que depuis deux ans environ sa voix se casse et se couvre lorsqu'il a plaidé pendant quelques instants. Il est obligé de faire de grands efforts et de serrer fortement la gorge pour arriver à donner des sons qui restent toujours sourds. Ces efforts amènent une grande fatigue des muscles extrinsèques et intrinsèques du larynx. Après la plaidoierie, M. B..... est très-fatigué et oppressé. Il n'a jamais craché de sang; pas d'antécédents herpétiques, spécifiques ou tuberculeux. Une bonne santé générale, quoique un peu maigre, grande taille, cheveux bruns. Il s'est toujours soigné, dit-il, pour une bronchite chronique. Je ne constate rien à noter à l'examen des organes thoraciques.

A l'examen laryngoscopique, je trouve sur la corde vocale inférieure droite, qui est blanche et nacrée, un renflement polypeux, rosé, situé sur le milieu du bord libre de la corde vocale inférieure droite, avec laquelle il fait littéralement corps.

Lorsque les cordes vocales se rapprochent pendant la phonation, ce petit polype vient mettre obstacle à l'affrontement régulier des cordes. Il reste toujours un écartement assez considérable en arrière, entre les cordes vocales inférieures dans leur portion postérieure ou aryténoïdienne.

Le contact du polype sur la corde vocale opposée et le non-affrontement postérieur des cordes sont la cause de la raucité de la voix chez M. B.....

Il ne se plaint ni de sensation de corps étranger, ni de crachats difficiles à expectorer, et n'accuse aucune douleur au niveau du polype.

Le 23 septembre, M. Lackerbauer prend le dessin de ce polype (voy. pl. IX, fig. 1).

Le 24, le 26 et le 28, je fais avec le nitrate d'argent solide des cautérisations sur cette tumeur.

Le 29, je constate qu'elle a disparu, et le 30 M. B..... repartait pour le Havre. Sa voix est meilleure, mais elle le deviendra encore davantage lorsque l'irritation amenée par les cautérisations se sera éteinte.

Observation CVII.

Polype muqueux, rouge, gros comme un pois, rond, inséré sur la corde vocale inférieure droite dans toute sa longueur par un pédicule faisant mésentère beaucoup plus grand que le polype, et de la même couleur que lui.—Enrouement très-intense.—Bruit de soupape. —Douleur sternale.—Tentatives d'arrachement.—Amélioration.—L'opération n'a pu être terminée, le malade, officier de mobiles, ayant été tué pendant la guerre de 1870. (Pl. XI, fig. 1.)

Le 6 octobre 1868, je suis consulté par M. le comte de Champigny, grand, fort, bien constitué. Il se plaint d'un enrouement et d'une dysphonie remontant à deux ans déjà, et pour laquelle le docteur Veillard, mon savant ami, qui me l'amène, lui a fait suivre une foule de traitements divers qui n'ont amené aucun résultat.

M. de Ch..... n'a pas de sensation de corps étranger dans la glotte, il respire facilement, bien que lorsqu'il expire violemment il fasse entendre un bruit de soupape. Il a au niveau de la fourchette du sternum une douleur assez vive qui lui correspond dans le dos; il n'a jamais craché de sang, ne s'enrhume jamais, bien que s'adonnant aux exercices de corps les plus violents, tels que la gymnastique, l'équitation, le vélocipède, le canotage, il sonne beaucoup de la trompe de chasse; pas d'antécédents syphilitiques.

J'examine M. de Ch..... au laryngoscope, ce qui est très-difficile, vu la sensibilité du pharynx; je puis cependant apercevoir sur la corde droite une tumeur dont il m'est impossible de remarquer les particularités à première vue.

Je conseille au malade de se mettre à l'usage du bromure de potassium à la dose de 4 grammes par jour. Pour hâter la tolérance du pharynx, le malade achète un laryngoscope et s'exerce à l'examen autolaryngoscopique. Il voit toutes les particularités de son polype, que nous pouvons nous-même très-bien étudier à partir du 12 octobre.

Je constate sur la corde vocale inférieure droite une tumeur muqueuse, arrondie, de la grosseur d'un fort pois, lisse, très-rouge et flottant dans la glotte. Elle adhère au bord libre de la corde par un pédicule très-large, mince, de la même couleur que le polype, et qui

ressemble à un mésentère qui remonterait jusqu'à la partie la plus élevée de la tumeur.

Celle-ci, avons-nous dit, est très-mobile et tombe dans la trachée. C'est lorsque la colonne d'air expirée la chasse en haut que le malade fait entendre le bruit de soupape. Plus souvent le polype est sus-glottique, et alors il cache le tiers antérieur de la corde sur laquelle il est implanté et une petite portion du bord libre de la corde gauche.

Mes tentatives d'arrachement restent infructueuses jusqu'au 23 octobre.

Le 24, j'arrache la portion antérieure du pédicule.

Les jours suivants, jusqu'au 21 novembre, je parviens plusieurs fois à saisir la tumeur que je déchire sans pouvoir l'arracher.

Elle a un peu diminué de volume. La corde est devenue blanche en avant, et la voix est un peu meilleure.

Je continue infructueusement mes tentatives d'arrachement jusqu'au mois de février 1869.

Le malade, d'ailleurs, vient irrégulièrement.

Le 16 février, j'arrache la partie la plus élevée de la tumeur.

Les 17, 18, 19, la voix est plus enrouée que d'habitude.

Le 20, elle redevient plus claire et meilleure qu'avant l'arrachement.

Le malade quitte Paris jusqu'au mois d'octobre.

Le 14 octobre, nouvelles tentatives que je continue jusqu'au mois de de décembre.

A cette époque, je cesse de nouveau de voir le malade jusqu'en avril 1870.

Le polype n'a pas augmenté de grosseur, et la légère amélioration de la voix que nous avions obtenue s'est maintenue.

Le 22 avril, arrachement de la moitié environ de la tumeur. La voix revient timbrée, mais rauque.

Je cesse de voir le malade jusqu'au mois de juillet; il m'annonce qu'il part dans son pays pour y rejoindre un bataillon de mobiles où il est officier.

Nous avons appris qu'il avait succombé aux suites d'une amputation de cuisse nécessitée par une fracture comminutive de l'os par une balle prussienne reçue à l'une des batailles livrées devant Orléans.

Remarque. — Je crois pouvoir attribuer l'excessive congestion, la rougeur vive si exceptionnelle du polype laryngien de M. le comte de Champigny à ce que notre jeune malade sonnait du cor de chasse avec passion.

On sait combien pour jouer de cet instrument il faut pousser l'air avec force pour obtenir des sons qui s'entendent bien au

loin. Je ne serai pas éloigné de croire que cette action a pu tout au moins déterminer la vascularisation exagérée du polype laryngien de M. de Ch., sinon même être la cause de son apparition et de son rapide développement.

Observation CVIII.

Polype papillaire de la grosseur d'un gros pois, blanchâtre, ressemblant à une petite fraise blanche, situé sur le bord libre de la corde vocale inférieure droite, et empiétant sur la face supérieure de cette corde. — Dysphonie et enrouement remontant à deux ans. — Pas de sensation de corps étranger. — Pas de toux. — Arrachement à la deuxième séance. — Guérison.

M. Sergent, âgé de trente-deux ans, pépiniériste à Vitry-le-François, m'est envoyé par son médecin, M. le docteur Maurel, le 9 octobre 1868 pour savoir la cause d'un enrouement intense survenu progressivement depuis deux ans et qui a résisté à tous les traitements mis en usage. Le malade jouit d'une très-bonne santé, il ne tousse pas, n'a jamais craché de sang et n'a dans la gorge aucune sensation de corps étranger. Au niveau de la fourchette du sternum, il éprouve seulement un sentiment de pesanteur. Il est porteur sur les mains et à la figure de nombreuses verrues.

A l'examen laryngoscopique très-facilement supporté, je trouve dès la première séance la cause de son enrouement persistant. C'est une tumeur papillaire qui s'insère sur le bord libre de la corde vocale inférieure droite. Ce papillome est de la grosseur d'un fort pois ; il est blanchâtre, non pédiculé, à surface inégale grenue et ressemble à une petite fraise qui ne serait pas mûre. Quoique inséré sur le bord libre de la corde, il ne flotte pas dans la glotte, il repose sur la surface de la corde, et ce n'est qu'une petite partie qui empêche le rapprochement des cordes.

J'introduis dans le larynx mes pinces, qui sont assez bien supportées et je conseille au malade de revenir avec M. le docteur Maurel à qui je suis désireux de montrer les particularités de cette petite tumeur.

Le 12 octobre, je la montre au docteur Maurel qui comme nous est convaincu que son arrachement fera disparaître l'enrouement.

Le 14 octobre, il nous ramène le malade et je suis assez heureux pour arracher tout ce polype à la première tentative d'extraction que je fais. Le malade n'a rien senti ; à peine s'il s'écoule quelques gouttes de sang. La voix immédiatement revient claire et sonore. Je conseille au malade de ne pas trop la fatiguer dans les premiers temps et de revenir nous

voir quelquefois pour que nous puissions nous assurer que la tumeur ne se reproduit pas.

La guérison depuis ce temps s'est maintenue complète.

Observation CIX.

Petit polype papillaire de la grosseur d'une tête d'épingle, rose, situé sur le milieu du bord libre de la corde vocale inférieure droite, empêchant le rapprochement complet des lèvres de la glotte et causant depuis trois mois environ un enrouement intense. — Pas opéré.

Le 24 novembre 1868, M. Durand, négociant à Rouen, âgé de trente-sept ans, d'une bonne constitution, vient me consulter pour un enrouement survenu il y a trois mois environ à la suite d'un effort de voix et qui depuis cette époque n'a aucune tendance à disparaître ou même à diminuer d'intensité.

A l'examen laryngoscopique, je trouve sur le milieu du bord libre de la corde vocale inférieure droite une petite tumeur rouge, lisse, de la grosseur d'une tête d'épingle, sessile, qui empêche le rapprochement des lèvres de la glotte. Ce petit polype me paraît être papillaire.

Je propose au malade la destruction de ce polype avec des cautérisations au nitrate d'argent.

Il remet cette opération à une époque éloignée et je ne l'ai pas revu.

Observation CX.

Polypes papillaires multiples des deux cordes vocales inférieures. — Aphonie presque complète. — Gêne de la respiration. — Douleurs sternales. — Pas de sensation de corps étranger. — Arrachements successifs. — Grande amélioration.

Le 25 novembre 1868, mon honorable confrère et ami, M. le docteur Foucher, de Saint-Mandé, m'envoie Mlle Briard, ouvrière à Bercy, âgée de quinze ans, pour savoir quelle est la cause d'une dyspnée très-intense et d'une aphonie qui est survenue progressivement depuis huit ans environ.

A l'examen laryngoscopique assez facilement supporté, je trouve une grande quantité de papillomes insérés sur les bords libres des cordes vocales, sur leurs faces supérieures et dans leur angle d'insertion en avant. Les deux tiers antérieurs de la glotte sont presque complétement

obstrués, ce qui explique parfaitement la gêne de la respiration et l'aphonie.

La malade nous dit qu'elle n'a dans la gorge aucune sensation de corps étranger, qu'elle ne souffre que d'une sensation de poids au niveau de la fourchette sternale, et qu'elle ne tousse jamais.

Depuis l'âge de sept ans environ, elle s'aperçoit que sa voix devient enrouée. L'enrouement a été progressivement en augmentant et depuis un an déjà elle ne peut plus parler à haute voix. Il n'y a que deux mois environ qu'elle est gênée pour la respiration.

Dès le premier jour, j'enlève sur le bord libre de la corde droite un morceau de tumeur de la grosseur d'un pois environ. La malade n'a rien senti et l'écoulement de sang est insignifiant.

Cet arrachement suffit pour rendre la respiration un peu plus facile.

Le 30 novembre, arrachement de nouvelles parcelles de la tumeur du côté droit.

Je continue les arrachements jusqu'au 18 mars 1869, deux fois par semaine à mon dispensaire. A cette date, je constate que la presque totalité des papillomes est détruite.

La respiration se fait avec la plus grande facilité, la voix peut être entendue à une certaine distance, mais elle est dure, rauque et désagréable. Je me propose de détruire par des cautérisations ce qui reste des tumeurs ; mais je ne revois plus la malade.

Observation CXI.

Petit polype papillaire siégeant sur la face supérieure et sur le bord libre de la corde vocale inférieure droite au niveau de son tiers moyen. — Enrouement très-marqué survenu subitement et datant de deux ans. — Pas de sensation de corps étranger. — Légère douleur sternale. — Arrachement. — Guérison. (Pl. XI, fig. 2.)

M. Gaudissart, chantre à Notre-Dame, âgé de quarante-trois ans, vient me consulter le 7 décembre 1868 à mon dispensaire pour un enrouement remontant à 1866. Il nous raconte qu'à cette époque, subitement en chantant, il lui survint un enrouement qui, petit à petit, devint une extinction de voix. Il fut obligé de quitter son service pour suivre un traitement qui n'amena aucun résultat satisfaisant. La voix au bout de quatre mois revint un peu plus claire et il se remit à chanter, mais avec beaucoup de peine, car au bout de quelque temps la voix se voilait tout à fait.

Je constate dans le larynx la présence d'un polype papillaire de la grosseur d'un pois, un peu allongé, sessile, framboisé, rouge, tranchant par sa couleur sur le blanc nacré de la corde.

Ce polype est inséré sur le bord libre de la corde vocale inférieure droite, et empiète légèrement sur la surface supérieure de cette corde.

Lorsque les cordes se rapprochent pour la phonation, la corde gauche passe au-dessous de la tumeur, et le rapprochement se produit, ce qui explique que le malade puisse encore chanter.

Le reste du larynx est sain.

Le malade n'a aucune conscience de la présence de cette tumeur, il n'a pas de quintes de toux, il n'est pas gêné dans sa respiration, il n'a pas de sensation de corps étranger; mais en attirant son attention sur ce point, il accuse la sensation d'un point douloureux au niveau de la fourchette sternale.

L'examen laryngoscopique s'est fait avec la plus grande facilité, et mes pinces, que j'introduis dans le larynx dès la première séance, sont supportées sans efforts de toux.

Le 8 décembre, je saisis le polype entre les mors de mes pinces, sans pouvoir l'arracher.

Le 9, le malade nous raconte qu'il a craché du sang pendant trois heures. Je constate que le polype est décoloré et flotte dans la glotte. Il a été déchiré à la base et en avant.

Le 11, le polype est noir à sa surface. Il semble au malade qu'il est presque guéri et qu'il pourrait, selon son expression, filer des sons.

Le malade voulant chanter à Notre-Dame le dimanche suivant, je ne touche pas à son larynx.

Le 15, je saisis la tumeur avec des pinces sans ardillons, et je la saisis près de son insertion dans toute sa longueur, sans pouvoir l'arracher.

Le 16, les cordes sont rouges dans toute leur longueur, et surtout celle sur laquelle est inséré le polype. La voix est très-couverte.

Le 22 décembre, la voix est meilleure; le larynx est revenu à son état normal, et je puis enlever le polype sans écoulement de sang et sans que le malade ressente aucune douleur.

La voix redevient immédiatement claire et sonore. La guérison est complète, et depuis ce jour ne s'est pas démentie.

L'examen microscopique du polype fait par le docteur Lœvemberg a démontré qu'il était de nature papillaire.

Observation CXII.

Petit polype muqueux siégeant sur le milieu du bord libre de la corde vocale inférieure droite. — Enrouement prononcé. — Trois cautérisations au nitrate d'argent solide. — Guérison.

M. A. Lecœur, chef de gare à Boulogne-sur-Mer, âgé de trente-quatre

ans, vient me consulter le 5 février 1868, pour un enrouement très-marqué dont il souffre depuis un an environ, et contre lequel il a employé tous les traitements imaginables.

La santé générale est très-bonne. Aucun antécédent diathésique, pas de toux, pas de sensation de corps étranger, pas de douleurs sternales.

Je constate la présence d'un petit polype lenticulaire rouge, sessile, situé sur le milieu du bord libre de la corde vocale inférieure droite.

Dès le premier jour, je pratique sur cette petite tumeur une énergique cautérisation avec le nitrate d'argent solide. Cette cautérisation amène une suffocation intense.

Le malade repart à Boulogne-sur-Mer, je ne le revois que le 4 mars. Je constate ce jour-là que le polype a presque disparu. Il reste un point rouge à l'endroit où il était inséré. La voix est très-bonne. Je pratique une nouvelle cautérisation.

Le 18, le point rouge que je viens de signaler a presque disparu. Troisième cautérisation.

Le 29 avril, la voix est très-bonne. Elle ne se casse plus au milieu des mots. Le point rouge a presque complétement disparu. Je ne juge même pas à propos de refaire une cautérisation.

Le 25 novembre, la voix est très-bonne, et il est impossible de voir sur quelle corde était situé le polype.

Je revois le malade le 20 mai 1874.

Ce jour-là toute l'entrée du larynx est rouge. La corde vocale inférieure gauche est rosée. La droite est blanche, et l'on n'y distingue pas où était le polype.

Le malade qui, autrefois, n'aurait pu prononcer un mot un peu long sans que sa voix se cassât, n'a plus subi cet inconvénient depuis les cautérisations. Cependant, nous dit-il, sa voix est quelquefois rauque, ce qui nous paraît tenir à un état congestif passager.

Quant à la raucité de la voix, elle coïncide avec une sensation de sécheresse de tout le pharynx qui gêne beaucoup le malade et qui se propage jusqu'aux fosses nasales.

Je lui ordonne un traitement sulfureux qui améliore cet état.

J'ai bien des fois depuis revu ce malade qui est devenu mon ami, car en lui rendant la voix je lui ai donné le moyen de garder une place qu'il allait perdre, puisqu'il ne pouvait plus la remplir. Tous les mercredis de quinzaine les chefs de gare de tête de ligne du Nord sont obligés de venir à Paris lire, devant le conseil d'administration, un rapport, et de répondre à haute voix aux questions qu'on leur adresse. M. Lecœur était

apable de satisfaire à ces devoirs depuis l'apparition de son ype laryngien, et aurait été mis à la retraite bien avant e, si je n'avais pas eu la grande satisfaction de le débar- ser complétement de cet hôte incommode, suivant son ression.

Observation CXIII.

t polype papillaire de la grosseur d'un petit pois situé sur le bord libre de corde vocale inférieure droite. — Enrouement très-marqué. — Légère dou- eur sternale. — Arrachement. — Guérison.

l. de Saint-Germain, âgé de vingt-deux ans, vient me consulter le mai 1868 et le 8 janvier 1869 pour un enrouement remontant à ux ans.

Bonne santé habituelle. Aucun antécédent diathésique. Pas de toux, s de sensation de corps étranger. Légère douleur sternale.

A l'examen laryngoscopique, je trouve sur le milieu du bord libre de corde vocale inférieure droite un petit polype papillaire de la grosseur un petit pois, non pédiculé, rouge, granuleux, s'opposant au rappro- ement complet des cordes inférieures.

Après des tentatives d'arrachement continuées pendant deux mois, je rviens à saisir cette tumeur entre les mors de mes pinces, et une pre- ère fois je parvins à la déchirer sans pouvoir l'arracher. La seconde s, je parviens à l'arracher en totalité. Le malade n'a pas eu conscience l'arrachement, il ne s'écoule que quelques gouttes de sang. La voix médiatement revient claire et sonore.

La guérison est complète et ne s'est pas démentie depuis ce jour.

Observation CXIV.

it polype arrondi, blanchâtre, kystique, situé sur le bord libre de la corde ocale inférieure gauche, tout à fait à l'insertion de la corde en avant, et gé dans l'angle rentrant du cartilage thyroïde. — Enrouement très-intense atant de deux ans. — Douleur sternale. — Arrachement. — Guérison.

Le 13 avril 1869, notre savant confrère et ami M. le docteur Liber- mn, médecin à l'hôpital du Gros-Caillou, amène à notre dispensaire l'abbé Bachelier, de Poix (Picardie), âgé de trente et un ans, qui,

depuis deux ans déjà, se plaint d'un enrouement qui l'empêche de chanter et de prêcher. La santé générale est bonne, il ne tousse pas, il n'a pas de sensation de corps étranger dans le larynx, il a seulement une sensation de douleur sternale assez prononcée.

Le docteur Libermann essaye depuis quelque temps déjà d'arracher ce petit polype papillaire dont il a diagnostiqué la présence.

Dans l'angle des cordes vocales inférieures je trouve, en effet, un petit polype papillaire arrondi, transparent, d'aspect kystique, de la grosseur d'un petit pois. Logé pour ainsi dire dans l'angle des cordes inférieures, ce petit polype est inséré sur le bord libre de la corde vocale inférieure gauche. Il ne jouit d'aucune mobilité, et il est toujours pincé entre les bords libres des cordes, ce qui est cause de l'enrouement.

Après avoir examiné ce polype dans tous ses détails, et l'avoir montré aux médecins présents à notre dispensaire, j'introduis mes pinces dans le larynx, et je suis assez heureux pour l'arracher du premier coup. Je ne ramène dans les mors de la pince que la coque du polype.

Le malade n'a pas conscience de l'arrachement. La voix revient immédiatement claire et sonore. Les cordes sont complétement blanches, les pinces ne les ont pas touchées.

La guérison, depuis ce jour, s'est maintenue complète.

Observation CXV.

Polype papillaire gros comme un petit pois, situé sur le milieu du bord libre de la corde vocale inférieure droite. — Enrouement très-intense. — Pas de sensation de corps étranger. — Arrachement. — Guérison.

Le 26 janvier 1869, M. Fouché, négociant à Paris, âgé de vingt-neuf ans, vient me consulter pour un enrouement très-intense qui remonte à sept mois environ. Il ne sent dans la gorge aucune sensation de corps étranger, et il n'a pas au niveau du sternum la sensation douloureuse que nous avons rencontrée si souvent.

Bonne santé habituelle.

Du 26 janvier jusqu'au 11 février, j'habitue M. F..... à supporter dans son larynx le contact des corps étrangers.

Le 12, j'enlève à peu près la moitié du polype.

La voix revient immédiatement claire et timbrée ; mais, une heure après, elle redevient rauque et sourde.

Le 14, le malade vient nous voir et nous raconte que la veille il a craché, après quelques quintes de toux, un petit morceau de son polype. Je constate que la voix est toujours enrouée et que les cordes

cales inférieures sont très-rouges. Il reste un petit morceau de la meur qui adhère encore à la corde vocale par un fil.

Le 15, le malade ne parle plus. L'inflammation constatée la veille encore fait des progrès.

Je revois le malade le 17, le 19 et le 28.

A cette date, la voix est revenue claire et forte. Cependant elle se upe au milieu des mots, ce que j'attribue à ce que le polype se place bitement entre le bord libre des cordes vocales.

Le 28, je parviens à enlever d'un seul coup ce qui reste de la tumeur ryngienne.

Le malade revient me voir le 7 mars, et je constate que les cordes cales inférieures sont parfaitement blanches. La voix est très-claire et nbrée.

Le malade nous affirme qu'il ne l'a jamais eue meilleure. Il serait npossible de dire sur quelle corde était inséré le polype.

Je le considère donc comme complétement guéri. Je lui conseille de pas trop fatiguer l'organe vocal pendant quelque temps. Aujourhui M. F..... est complétement guéri.

Observation CXVI.

Polype papillaire de la grosseur d'un gros pois, rouge, à surface inégale, arrondie, inséré sur le bord libre de la corde vocale inférieure droite, tout près de son insertion en avant dans l'angle rentrant du cartilage thyroïde. — Enrouement très-intense remontant à quatre ans.— Sensation de corps étranger dans la gorge. — Quintes de toux. — Douleurs sternales. — Arrachement. — Guérison.

M. Cognet, capitaine de vaisseau de la marine marchande, âgé de uarante-deux ans, m'est amené le 30 janvier 1869 par mon confrère et ni M. le docteur Hottot.

Le malade nous raconte que, il y a quatre ans environ, à la suite un effort de voix nécessité par le commandement pendant un mauvais mps, sa voix s'enroua subitement.

Cet enrouement, léger au début, fut le seul symptôme de son affecon. Plus tard, la voix devint de plus en plus éteinte, et depuis deux ois environ il lui semble qu'il a avalé quelque chose qui lui est resté ans la gorge.

Depuis cette époque encore, il a de temps à autre des quintes de toux rès-fatigantes, qu'il provoque pour tâcher d'expulser le corps étranger ont il sent la présence. Au niveau de la poignée sternale et du creux pigastrique, il ressent une douleur contuse qu'il ne peut définir.

M. C....., quoique petit, jouit d'une santé excellente, et, à l'auscultation de la poitrine, que je fais avec le docteur Hottot, nous ne trouvons absolument rien. Pas d'antécédents spécifiques.

A l'examen du larynx, que je ne fais qu'avec la plus grande difficulté, à cause de l'épaisseur de la langue et de la sensibilité du pharynx, je vois et je montre au docteur Hottot une tumeur de la grosseur d'un gros pois, insérée sur le bord libre de la corde vocale inférieure droite, tout près de son insertion dans l'angle rentrant du cartilage thyroïde. Cette tumeur est arrondie, rouge, à surface granuleuse, et empêche par sa présence le rapprochement des deux cordes vocales inférieures. C'est donc bien elle qui est la cause de la dysphonie et des différents symptômes accusés par le malade.

Pendant tout le mois de février, les 2, 4, 18, 19, 24, 26, je fais prendre à M. C..... du bromure de potassium à la dose de 4 grammes par jour, et je l'habitue à supporter dans le larynx le contact des pinces.

Je continue les 3, 6, 10, 15, 19, 22 mars.

Le 23, je saisis le polype que j'entame sans pouvoir l'arracher; je pince en même temps la corde vocale opposée. Les jours suivants, toute la glotte est ecchymosée et la voix est très-mauvaise.

Le 30 mars, les 1, 3, 7, 9 avril, nouvelles tentatives.

Le 19, deux fois je saisis le polype, deux fois il glisse entre les mors de la pince.

Le 21, je ne puis le saisir.

Le 23, les cordes sont aussi rouges que le polype, et la voix, quoique moins enrouée qu'il y a dix jours, l'est toujours autant que lorsque le malade est venu me voir pour la première fois.

Le 7 mai, les cordes sont encore rouges, mais le polype a diminué de moitié et la voix est meilleure.

Le 26, même état; voix un peu meilleure.

Deux fois par semaine, jusqu'au mois de juillet, je renouvelle les tentatives d'arrachement rendues très-difficiles par suite de la sensibilité du malade.

Le 16, j'enlève du premier coup, avec ma pince à dents et à ardillons, toute la partie du polype qui dépassait le bord libre de la corde. Il ne me reste plus à enlever que la base qui empiète sur la face supérieure de la corde. La voix change de timbre immédiatement et revient presque claire.

Le 24, le malade parle très-bien, mais les cordes sont rouges, ce que j'attribue à l'abus que fait de la parole le capitaine C.....

Le 5 août, je revois le malade : les cordes sont redevenues blanches, la voix est très-bonne, et ce qui restait du polype s'est détruit par suppuration.

Aujourd'hui le malade est complétement guéri.

Observation CXVII.

Polype muqueux, rouge, de la grosseur d'un pois, pédiculé, siégeant sur le bord libre de la corde vocale inférieure droite au niveau de l'union du tiers moyen avec le tiers antérieur. — Enrouement remontant à deux ans. — Pas opéré.

Le 6 janvier 1869, M. G. Giraud, employé à Paris, vient me consulter pour un enrouement qui remonte à deux ans environ. Il y a trois ans, examiné au laryngoscope, on n'a rien trouvé de particulier dans son larynx. Depuis deux ans, sans aucune altération de sa santé générale, sans aucune douleur, sans toux, sa voix s'est altérée progressivement, au point qu'aujourd'hui elle est très-enrouée, et encore faut-il qu'il fasse de grands efforts pour parler.

A l'examen laryngoscopique, je trouve sur le tiers moyen du bord libre de la corde vocale inférieure droite, au point où ce tiers s'unit avec le tiers antérieur, une tumeur de la grosseur d'un pois, rouge, lisse, d'aspect assez consistant, me paraissant être muqueuse. Cette petite tumeur, pédiculée, s'insère non-seulement sur le bord libre de la corde, mais encore sur la face supérieure.

Elle jouit d'une assez grande mobilité sans que, toutefois, la longueur de son pédicule lui permette de tomber du côté de la trachée. J'en propose l'arrachement au malade.

Je ne le revois plus que le 2 et le 17 juin, et je confirme mon diagnostic.

Je n'ai pas revu depuis le malade.

Observation CXVIII.

Polype papillaire en forme de grain d'avoine, non pédiculé, et s'étendant tout le long du bord libre de la corde vocale inférieure gauche, à partir du tiers moyen jusqu'à l'angle antérieur des cordes. — Enrouement datant de dix-huit mois. — Pas opéré.

M. Bourgeois, négociant à Paris, âgé de trente-huit ans, vient me consulter le 22 février 1869, pour un enrouement de moyenne intensité, dont il est atteint depuis dix-huit mois environ. Il ne sait à quoi attribuer cette dysphonie qui, depuis qu'elle a commencé, a augmenté progressivement sans occasionner aucune douleur et aucune quinte de toux. La santé générale est très-bonne. Pas d'antécédents diathésiques héréditaires ou acquis.

A l'examen laryngoscopique, je trouve le tiers antérieur du bord libre de la corde vocale inférieure gauche recouvert par un polype pa-

pillaire rouge, grenu, en forme de grain d'avoine, ne faisant par conséquent qu'une très-légère saillie suffisante pour donner à la voix son timbre enroué. Cette saillie s'oppose au rapprochement des deux cordes, et c'est elle qui est la cause de l'enrouement.

J'explique cela au malade en ne lui cachant pas les difficultés que nécessitera l'enlèvement de cette tumeur. Je le rassure toutefois au point de vue de la gravité de l'affection. Il remet à plus tard la petite opération, et je ne l'ai pas encore revu.

Observation CXIX.

Polype muqueux de la grosseur d'une tête d'épingle, siégeant sur le bord libre de la corde vocale inférieure gauche, à l'union du tiers antérieur avec les deux tiers postérieurs. — Enrouement remontant à trois ans environ. — Étouffements et suffocations lorsque le malade a beaucoup parlé. — Pas opéré.

Le 26 février 1869, M. Tedesco, avocat à Arlon (Belgique), vient me consulter pour un enrouement remontant à quatre ans environ et survenu sans cause appréciable.

Le malade ne souffre pas du larynx, mais il est très-gêné pour plaider, car alors il lui survient des étouffements et des suffocations qui ne se passent que lorsqu'il avale un verre d'eau. En s'échauffant, la voix devient meilleure. Pendant la réplique elle est presque claire, au lieu d'être sourde et monotone comme au commencement de la plaidoirie

Je constate sur le bord libre de la corde vocale inférieure gauche, à l'union du tiers moyen avec les deux tiers postérieurs, la présence d'un petit polype muqueux, de la grosseur d'une tête d'épingle.

Cette petite tumeur est sessile, rouge, à surface lisse, et ne permet pas le rapprochement complet des lèvres de la glotte.

Je propose au malade de la détruire par cautérisations, mais, obligé de partir, il s'y refuse. Je lui ordonne des eaux de Challes, de Vichy et des fumigations balsamiques.

Je revois le malade au mois d'octobre 1874.

Je constate que la petite tumeur a légèrement augmenté de volume. Elle est de la grosseur d'un grain de chènevis environ.

Les symptômes accusés par le malade sont les mêmes qu'il y a six ans, mais ils sont beaucoup plus intenses. La voix est beaucoup plus enrouée.

Il a fait infructueusement quatre saisons à Ems, où un spécialiste distingué, le docteur V....., bien qu'il ait examiné le larynx du malade, n'a pas vu le polype.

Il a suivi là un traitement rigoureux, a pris de l'eau de goudron, et a

subi plusieurs cautérisations du pharynx avec le nitrate d'argent et la teinture d'iode.

Le malade, atteint de coryzas fréquents et de catarrhe bronchique, s'est trouvé très-amélioré de ce côté, mais la voix est restée mauvaise.

Je lui propose de nouveau des cautérisations pratiquées sur son polype.

Il les remet au mois de décembre, et je le perds de vue une deuxième fois.

Observation CXX.

Petit polype papillaire de la grosseur d'une tête d'épingle siégeant sur le milieu du bord libre des deux cordes vocales inférieures. — Enrouement léger. — Aucun autre symptôme. — Pas opérée.

Le 5 avril 1869, Mlle M. Tartier, âgée de vingt-deux ans, demeurant à Paris, sans profession, vient me consulter à mon cabinet pour un léger enrouement remontant à quatre mois, et survenu sans aucune cause appréciable. La santé générale est très-bonne, et la malade n'accuse ni toux, ni gêne de la respiration, ni sensation de corps étranger dans la gorge.

A l'examen laryngoscopique, je trouve sur le milieu du bord libre des deux cordes vocales inférieures, deux petits polypes papillaires de la grosseur d'une tête d'épingle chacun. Celui du côté droit est cependant un peu plus gros que celui du côté gauche. Tous les deux sont rouges, lisses, et lorsque les cordes se rapprochent ils s'accolent de façon à ne former qu'une tumeur unique, très-peu volumineuse d'ailleurs.

Ainsi que je le dis plus haut, la voix est peu enrouée; elle le devient un peu plus au moment des époques. C'est là le seul inconvénient causé par la présence de ces petits polypes dont je propose la destruction par cautérisations.

Je n'ai pas revu la malade.

Observation CXXI.

Polype papillaire gros comme un pois, siégeant sur le milieu du bord libre de la corde vocale inférieure gauche. — Enrouement très-marqué. — Sensation de douleur sternale. — Arrachement. — Guérison.

Mlle Lamy, marchande de modes à Paris, âgée de trente ans, vient me consulter le 5 avril 1869 pour un enrouement très-intense qui date de deux ans environ. A cette époque, à la suite d'une bronchite pendant

laquelle elle perdit complétement la voix, il lui resta un enrouement léger qui depuis ce temps a augmenté progressivement d'intensité, et qui aujourd'hui ne lui permet pas de soutenir une conversation prolongée, car sa voix se couvre bientôt. La malade ne souffre pas, et à l'auscultation de la poitrine je ne trouve rien à noter.

A l'examen laryngoscopique, on remarque sur le milieu du bord libre de la corde vocale inférieure gauche un polype papillaire gros comme un pois, arrondi, blanc, paraissant être globuleux. Cette tumeur est le plus souvent pincée entre les lèvres de la glotte pendant la phonation. Quelquefois, au contraire, elle est soulevée en totalité par le bord libre de la corde droite et elle paraît alors reposer sur le milieu de la fente glottique, et l'on ne saurait dire sur laquelle des deux cordes elle est implantée.

L'examen laryngoscopique est supporté d'une façon remarquable, et je puis introduire dès le premier jour, et sans causer de quinte de toux, une tige mousse d'acier dans le larynx.

Je fais prendre malgré cela du bromure de potassium à la malade, et le samedi, 24 avril, dès la première introduction de mes pinces, je puis ramener toute la tumeur.

Il n'y a aucun écoulement de sang. La voix revient instantanément claire et sonore, la malade n'a pas eu conscience de l'arrachement.

Au point où était le polype on voit un point rouge, sanglant, mais les cordes sont parfaitement lisses. Par précaution, je pratique une cautérisation au nitrate d'argent solide sur ce point d'implantation.

Je revois plusieurs fois la malade, qui aujourd'hui est complétement guérie.

Observation CXXII.

Polype papillaire de la corde vocale inférieure gauche inséré près de l'angle rentrant du cartilage thyroïde, sur le bord libre de la corde et sur sa face supérieure. — Enrouement depuis cinq ans. — Aucune sensation de corps étranger. — Arrachement. — Guérison.

M. Albin Ménin, négociant à Paris, âgé de quarante et un ans, m'est envoyé le 20 avril 1869 par son médecin, mon honorable confrère le docteur Fabrége, pour savoir quelle est la cause d'un enrouement intense survenu progressivement depuis cinq ans.

La santé générale de M. Ménin est excellente, et il ne souffre de nulle part.

A l'examen laryngoscopique, je trouve sur la corde vocale inférieure gauche, tout près de l'épiglotte, c'est-à-dire près de l'insertion de la

corde au cartilage thyroïde, une petite tumeur papillaire, très-rouge, globuleuse, lisse, ressemblant à un grain de groseille. Outre son insertion au bord libre de la corde, ce polype s'insère encore sur la surface supérieure de la corde, ce qui lui donne une immobilité complète, de telle sorte que lorsque les lèvres de la glotte se rapprochent pour la phonation, elle se trouve immanquablement pincée.

Le 23 avril, je saisis cette tumeur entre mes pinces sans ardillons, mais elle glisse et je ne puis la ramener. Je renouvelle mes tentatives les 26, 27, 28 et 29 du même mois.

Pendant le mois de mai, je ne vois le malade que trois fois, les 1er, 3 et 11 ; je ne suis pas plus heureux dans mes tentatives.

Au mois de juin 2 et 4, je mets le malade au bromure de potassium à la dose de 4 grammes par jour.

Le 9, je fais voir toutes les particularités de son polype à mon honorable confrère M. le docteur Fabrége.

Le 11, je vois le malade sans faire aucune tentative d'extraction.

Le samedi 12, à mon dispensaire, éclairé par la lumière de Drummond, en présence de plusieurs médecins de Stockholm et de Turin, entre autres le docteur Sporine, je saisis la tumeur, mais le malade est pris de suffocation, et je suis obligé de lâcher prise.

Le soir même, dans mon cabinet, le laryngoscope, éclairé simplement par mon appareil lenticulaire, du premier coup, je saisis tout le polype, et je l'arrache entièrement sans que le malade ressente aucune douleur.

La voix devient claire instantanément, et le malade n'a que deux crachats sanglants.

Il éprouve une sensation de bien-être qu'il ne peut définir.

Je constate, au point où était le polype, une simple petite élévation rouge. Les deux cordes sont rouges dans toute leur longueur.

Le 14, le malade nous raconte que la veille il a été très-enroué, les cordes sont toujours rouges, la gauche est un peu tuméfiée.

Le 18, la voix est claire, les cordes sont encore rouges, la gauche est dégonflée.

Le 21, même état.

Le 28, la voix est excellente. La corde gauche est blanche, la droite est piquetée de rouge en plusieurs points.

Je ne revois plus le malade que le 23 septembre et le 11 décembre.

La première fois, je constate que les cordes sont encore un peu roses, ce que j'attribue à l'usage du tabac que le malade a repris.

La deuxième fois, le larynx est dans son état normal, et il serai impossible de dire sur laquelle des deux cordes un polype a existé.

Observation CXXIII.

Polype papillaire gros comme un pois, arrondi, inégal à sa surface, inséré sur le milieu du bord libre de la corde vocale inférieure droite. — Enrouement remontant à six mois environ. — Écrasements partiels de la tumeur. — Amélioration très-légère.

Notre excellent confrère et ami, M. le docteur Lefeuvre, âgé de trente-six ans, médecin à Pontoise, vient me consulter le 20 mai 1869, pour un enrouement assez marqué qui a débuté il y a six mois environ, et qui, depuis cette époque, a fait de sensibles progrès.

La santé générale est très-bonne.

A l'examen laryngoscopique, assez difficilement supporté, je trouve sur le milieu du bord libre de la corde vocale inférieure droite une tumeur arrondie; mal pédiculée, rouge, à surface inégale, de la grosseur d'un pois qui me paraît être papillaire.

Ce polype empêche les vibrations de la corde sur laquelle il est inséré et celles de la corde gauche qui vient s'accoler contre lui par son bord libre.

Je propose à notre confrère de le débarrasser de sa tumeur par arrachement. Il y consent, et pendant quelque temps, faisant de l'autolaryngoscopie, il s'exerce lui-même à supporter sans efforts le contact du miroir laryngien. Il y parvient bientôt, et peut alors voir par lui-même les particularités de son polype. Son ami et confrère, M. le docteur Damaschino, professeur agrégé à la Faculté de Paris, constate aussi la présence de ce polype et en prend même un dessin.

Quoique le laryngoscope soit bien supporté depuis quelque temps, il n'en est pas de même des pinces.

Pendant trois mois, deux et trois fois j'essaye inutilement d'arracher le polype. Je parviens quelquefois à le saisir, à le faire saigner sans pouvoir l'enlever.

A la suite de ces opérations, il diminue un peu de volume, et la voix devient un peu meilleure.

Voyant avec quelle lenteur cette tumeur se développe, notre confrère remet à plus tard des tentatives opératoires qui le forcent à négliger sa clientèle.

Observation CXXIV.

Polype papillaire de la grosseur d'un pois, siégeant sur le bord libre de la corde vocale inférieure droite et sur sa face supérieure au niveau de son attache antérieure. - Enrouement remontant à trois ans. — Sensation de gêne dans la glotte. - Pas opéré.

M. Lombard, instituteur à Sainte-Colombe, âgé de trente-huit ans,

vient me consulter le 20 mai 1869 pour un enrouement qui remonte à l'année 1866. A cette époque, il eut une extinction de voix à la suite de laquelle sa voix resta enrouée. Cet enrouement, léger d'abord, alla progressivement en augmentant, et aujourd'hui il est très-accusé.

A l'examen laryngoscopique, je trouve un polype papillaire de la grosseur d'un pois sessile, inséré sur le bord et sur la face supérieure de la corde vocale inférieure droite, très-près de son attache antérieure.

Ce polype est grenu et blanchâtre, complétement immobile, et empêche les cordes inférieures de se rapprocher pour la phonation.

Le malade jouit d'une bonne santé, il est grand, fort, et est porteur de verrues sur la figure. On lui en a enlevé une très-volumineuse sur le front.

Il ne se doute pas de la présence d'un polype dans son larynx, car il ne souffre pas de cette région. Il éprouve cependant à ce niveau une sensation de gêne qu'il ne peut définir.

J'ordonne au malade du bromure de potassium comptant l'opérer par arrachement, il ne revient pas, et je ne le revois qu'en 1875.

A cette époque, sa tumeur a légèrement augmenté de volume, et la voix est un peu plus enrouée qu'en 1869. Il nous raconte que le bromure de potassium lui a fait beaucoup de bien, et que, pendant près de sept mois, sa voix a été très-améliorée.

Il vient nous faire constater l'état de son larynx et savoir si son polype n'a pas augmenté considérablement de volume.

Il se propose d'ailleurs de revenir au mois de décembre pour se faire opérer par nous, ainsi que nous le lui avions conseillé dès sa première visite.

Observation CXXV.

Polypes papillaires situés sur le bord libre des deux cordes vocales inférieure et datant d'un an environ. — Aphonie complète. — Pas opéré.

Le 24 juin 1869, je vois un enfant âgé de huit ans du nom de Jules Sabroux.

Les parents me racontent qu'il y a un an sa voix commença à s'altérer. Depuis cette époque et malgré les médications les plus variées, l'enrouement a fait de tels progrès qu'aujourd'hui il est impossible d'entendre la voix de l'enfant d'une pièce dans une autre. Il n'a plus que la voix de chuchotement.

Il ne tousse pas et ne souffre de nulle part.

L'examen laryngoscopique, pratiqué difficilement, non-seulement parce que l'enfant ne s'y prête pas volontiers, mais encore parce que le pharynx est très-sensible et que l'épiglotte est très-abaissée, nous

montre les particularités suivantes : sur le bord libre des deux cordes vocales inférieures, on voit des végétations papillaires rosées, qui obstruent toute la glotte en avant. Lorsque les cordes tendent à se rapprocher pour la phonation, ces tumeurs n'en forment plus qu'une qui est située en partie au-dessus du plan des cordes, en partie au-dessous. Les cordes ne peuvent se rapprocher. Je n'ai pas revu cet enfant.

Observation CXXVI.

Polype papillaire de la grosseur d'un grain de riz, non pédiculé, inséré sur le milieu du bord libre de la corde vocale inférieure droite.—Enrouement assez prononcé. — Arrachement. — Amélioration.

Le 8 juillet 1869, mon très-honorable confrère et ami, M. le docteur Piégu, médecin très-distingué de Paris, m'adresse M. Aubeu, employé de commerce à Paris, âgé de trente-deux ans, pour savoir la cause d'un enrouement très-prononcé qui remonte à trois mois environ et qui a résisté à tous les traitements.

Je trouve au laryngoscope, sur le milieu du bord libre de la corde vocale inférieure droite, un petit polype papillaire, sessile, de la grosseur d'un grain de riz.

Ce petit polype empêche le rapprochement des cordes qui d'ailleurs sont très-rouges et très-tuméfiées.

Le malade jouit cependant d'une bonne santé et je ne trouve aucun antécédent diathésique héréditaire ou acquis.

Je propose au malade la destruction de sa tumeur par arrachement.

Les 12, 13, 14 juillet sont consacrés à habituer son larynx au contact de la pince.

Le 15, je puis saisir le polype et le faire légèrement saigner. Le malade n'a rien senti.

Le 16, même résultat.

Les 19, 20, 21, 22, aucun résultat.

Le 26, les cordes sont moins rouges, le petit polype a un peu diminué et la voix est meilleure.

Le 29, je saisis le polype entièrement, mais il glisse et il n'est que déchiré à la surface. Il est tout en sang et la corde sur laquelle il est inséré en est couverte.

Les 2 et 4 août, je m'abstiens de toute tentative; le 11, la voix est meilleure mais les cordes sont rouges de nouveau.

Le 16 août, j'écrase le polype.

Le 30, quoiqu'il ait à peu près disparu, la voix reste mauvaise, ce que j'attribue à la rougeur des cordes.

Je mets le malade à un régime sévère et lui fais suivre un traitement dépuratif.

Le 10 septembre, la voix est toujours enrouée quoiqu'il n'existe plus trace de polype. Cependant le malade nous dit qu'il y a quinze jours la voix était bonne.

La corde droite est parfaitement blanche, mais elle a un volume double de celui de la gauche.

Le 25 novembre, état stationnaire.

Enfin le 6 janvier 1870, je reçois une lettre du malade qui me dit que par moments sa voix est très-bonne, mais qu'elle se fatigue avec la plus grande rapidité.

Je lui conseille de faire des électrisations sur le trajet des nerfs récurrents et de prendre du vin de Coca de Mariani.

Observation CXXVII.

Épithéliome tubulé du larynx inséré sur le bord libre de la corde vocale inférieure gauche et dans l'angle rentrant du cartilage thyroïde au point d'insertion des cordes inférieures. — Enrouement remontant à dix mois. — Aphonie depuis trois mois.— Dyspnée et suffocations depuis un mois environ.— Pas de sensation de corps étranger.—Bruit de soupape. — Arrachement. — Guérison.

M. Louis Braq, sabotier à Cambrai, âgé de trente-sept ans, vient me consulter à mon cabinet, le 20 juillet 1869.

Ce malade, grand, fort, brun, nous raconte qu'il y a dix mois environ il s'aperçut que sa voix changeait de ton et devenait plus grave qu'à l'état normal. Travaillant à un métier dur pendant lequel il est exposé aux refroidissements, il crut avoir un simple rhume, bien qu'il ne toussât pas. Petit à petit son enrouement s'accentua davantage, malgré les traitements nombreux auxquels il fut soumis. Au bout de sept mois, sa voix était complétement perdue, et il ne pouvait plus parler qu'en chuchotant.

A partir de cette époque, il remarqua que lorsqu'il faisait une expiration brusque, il se produisait un bruit particulier qu'il compare à celui d'une bouteille qu'on débouche.

Il n'avait d'ailleurs dans la gorge aucune sensation de corps étranger, et ne ressentait qu'une gêne au niveau de la fourchette sternale.

Cette gêne augmenta progressivement d'intensité, et depuis un mois il est très-gêné de la respiration, surtout pendant la nuit.

Quelques accès de suffocation l'ont décidé à venir nous consulter à Paris.

A l'examen laryngoscopique bien supporté, je trouve une énorme

tumeur, de la grosseur d'un marron à peu près, obstruant toute la glotte.

Il est impossible de voir où elle s'insère, car elle cache complétement les cordes vocales inférieures et une partie des supérieures. La respiration semble ne se faire que tout à fait en arrière du larynx. La tumeur est arrondie, inégale à sa surface, et de couleur blanchâtre. Elle nous paraît être de consistance assez grande et peu vasculaire.

Cependant, on remarque quelques petits vaisseaux qui rampent à sa surface. Lorsque le malade fait une expiration brusque et forcée, elle est soulevée en masse, mais retombe bientôt sur le larynx, comme ferait une soupape.

Sans m'inquiéter de quelle nature est la tumeur, je pense que la première indication est de rendre la respiration au malade, et pour cela arracher tout ou partie de la tumeur, si je ne veux avoir recours à la trachéotomie.

Aussi, dès le lendemain, 21 juillet, avec mes grosses pinces, en présence du docteur Libermann, médecin à l'hôpital militaire du Gros-Caillou, j'arrache trois gros morceaux de la tumeur, dont l'ensemble forme à peu près le volume d'une fève.

Le malade a très-bien supporté l'opération. Il n'a ressenti aucune douleur, et l'écoulement de sang est presque insignifiant. La voix revient, mais rauque et dure, la respiration est immédiatement libre.

Je puis voir alors où est insérée la tumeur, dont il reste à peu près la moitié.

Cette insertion a lieu précisément au niveau du point d'attache des deux cordes vocales inférieures en avant, et empiète un peu sur le bord libre de la corde vocale inférieure gauche.

Le danger immédiat (suffocation) étant passé, je remets la suite de l'opération au lendemain.

Le 22, j'arrache encore autant de la tumeur en deux fois. Comme le premier, cet arrachement a été très-bien supporté et n'amène aucun accident. La voix est revenue assez bonne, la respiration est de plus en plus facile. Il ne reste plus que le pédicule, qui est gros comme un petit grain de raisin.

Le 23, j'en arrache un morceau. Cet arrachement a été un peu douloureux.

Le malade, content de son état, remet à plus tard la terminaison de sa guérison.

Il revient à Paris le 7 octobre.

Le 9, à mon dispensaire, je constate que le restant du pédicule n'a pas augmenté de volume, et je l'arrache en une seule fois. La voix est très-bonne.

Le 11, le point où était implantée la tumeur est en pleine suppuration. La voix est très-couverte, les cordes très-rouges.

Le 12, les cordes sont couvertes de mucosités purulentes, la voix est éteinte.

Le 13, la voix revient un peu, et, grâce à un traitement antiphlogistique, les cordes sont moins rouges.

Le 15, tout est rentré dans l'ordre, les cordes sont presque blanches, la voix est très-bonne et il ne reste plus rien du polype.

Nous avons assez souvent des nouvelles de ce malade, qui est resté complétement guéri.

L'examen microscopique de cette tumeur, fait par notre confrère et ami M. le docteur Chéron, a démontré que c'était un épithéliome tubulé.

Observation CXXVIII.

Polype muqueux siégeant sur le bord libre de la corde vocale inférieure gauche au niveau de son tiers antérieur près de l'épiglotte. — Enrouement intermittent. — Pas de sensation de corps étranger. — Arrachement. — Guérison.

Le 20 septembre 1869, notre confrère et ami le docteur Roustan (de Cannes), nous amène son cousin, M. Delay, négociant à Cannes, âgé de trente-huit ans, pour que nous lui disions quelle est la cause d'une dysphonie et d'un enrouement intermittents dont il est atteint depuis deux ans environ.

La santé générale est excellente, la poitrine est solide, et il n'y a aucun antécédent spécifique.

A l'examen laryngoscopique, je trouve et je montre au docteur Roustan un petit polype muqueux, de la grosseur d'un pois, arrondi, rouge, turgescent, siégeant sur la portion la plus antérieure du bord libre de la corde vocale inférieure gauche. Ce polype est inséré par un pédicule assez long qui lui permet de siéger tantôt au-dessus des cordes, tantôt au-dessous.

Quelquefois il est pincé entre les lèvres de la glotte, et c'est alors que la voix se coupe subitement. Je propose au malade l'arrachement de ce petit polype, et son cousin, qui, comme moi, est persuadé que là est la cause de l'enrouement, lui conseille vivement de se laisser opérer.

Le jour même, je tente infructueusement l'opération.

Le lendemain, 10, je saisis le polype sans pouvoir l'arracher. Il glisse dans la pince.

Le 11 et le 12, inflammation assez vive de tout le larynx, la voix est très-enrouée.

Le 13, elle est meilleure, et je constate que le petit polype est flétri ; il est grisâtre au lieu d'être rouge.

Le 16, le malade est rappelé à l'île d'Elbe, et part avant la fin de l'opération. Je constate que le petit polype est réduit à son pédicule, la voix est relativement bonne et deviendra meilleure lorsque l'inflammation traumatique aura complétement disparu.

Nos prévisions se sont réalisées, et le docteur Roustan, qui a examiné depuis le malade, nous a appris que le polype avait disparu complétement et que la voix de son cousin avait recouvré toutes ses qualités.

Observation CXXIX.

Polype muqueux développé sur le bord libre de la corde vocale supérieure gauche, de la grosseur d'un pois, pédiculé, à l'union du tiers moyen avec le tiers postérieur. — Dysphonie. — Arrachement. — Guérison incomplète

Le 31 juillet 1869, mon très-honoré confrère et ami, le docteur Lambron, de Bagnères-de-Luchon, m'envoie M. Letellier, négociant au Havre, âgé de trente et un ans, qui, depuis plusieurs mois, souffre d'une dysphonie assez intense.

Ce malade revient de Luchon, où il a fait une cure destinée à rétablir sa santé ébranlée par plusieurs bronchites successives.

La santé générale s'est, nous dit-il, améliorée, mais sa voix n'a subi aucun changement.

A l'examen laryngoscopique, je ne trouve rien de particulier à noter au niveau des cordes vocales supérieures des cartilages aryténoïdes.

La corde vocale inférieure gauche présente, au niveau de son bord libre, à l'union du tiers moyen avec le tiers postérieur, une petite tumeur de la grosseur d'un pois, arrondie, très-rouge et assez bien pédiculée.

Cette petite tumeur, lorsque le larynx se ferme pour la phonation, repose sur le plan formé par les faces des deux cordes vocales inférieures. Cette situation explique la dysphonie dont M. L... est atteint.

Elle nous paraît être muqueuse. Le malade ne la sent absolument pas, il n'a pas de sensation de corps étranger dans le larynx, et, lorsque le docteur Lambron lui a dit qu'il était porteur d'un polype du larynx, il a été très-surpris.

Nous lui proposons l'arrachement de cette tumeur. Il y consent, mais ses affaires le rappellent au Havre, il viendra se remettre plus tard à notre disposition.

Il revient à Paris le 28 août, je constate que les particularités de sa

tumeur n'ont pas changé, et le 30 j'introduis pour la première fois mes pinces dans son larynx. Leur contact est assez mal supporté.

Malgré cela, le 31, je commence infructueusement les tentatives d'arrachement.

Le 1er septembre, je déchire le polype à plusieurs reprises sans pouvoir l'arracher, l'écoulement de sang est insignifiant, et le malade ne ressent que peu de douleur.

Le 2 septembre, même résultat.

Le 8, la petite tumeur s'est presque complétement détruite par suppuration.

La voix est assez bonne, quoique encore enrouée, car les cordes vocales inférieures sont un peu rougies par les tentatives opératoires.

Le malade repart pour le Havre.

Il revient à Paris le 20 octobre, la tumeur a presque complétement disparu. La voix est bonne. Cependant, avant le départ du malade qui n'est que de passage à Paris, je pratique sur le pédicule une cautérisation avec le nitrate d'argent solide.

Je n'ai plus eu de ses nouvelles.

La couleur du polype, son siége, sa forme, sa surface lisse, nous ont fait penser qu'il était de nature muqueuse.

Observation CXXX.

Polypes papillaires siégeant sur la portion la plus antérieure des deux cordes vocales inférieures au niveau du bord libre. — Enrouement très-intense remontant à huit mois. — Pas de sensation de corps étranger. — Arrachement. — Guérison.

Le 12 août 1869, M. Barthélemy, âgé de trente-neuf ans, fabricant de papiers peints à Paris, vient me consulter pour un enrouement qui remonte au mois de novembre 1868.

A cette époque, sans cause appréciable, la voix commença à se couvrir. Il alla consulter son médecin, M. le docteur Boilet, qui, successivement, lui fit faire des frictions avec l'huile de croton, sur la poitrine, lui ordonna des emplâtres, des vomitifs, lui fit fumer des cigarettes d'arsenic. Soupçonnant un polype du larynx, notre confrère lui conseilla d'aller à Enghien faire une saison, et là, de nous consulter.

Le malade commença à boire de l'eau de la source du Roi. Le 10 juillet, sans prendre conseil de personne, il alla faire une séance d'inhalation, à la suite de laquelle, nous dit-il, sa voix était deux fois plus enrouée qu'auparavant.

Aujourd'hui, nous constatons que l'enrouement est très-intense. Le malade n'a aucune sensation de corps étranger dans le larynx. Il éprouve une certaine gêne de la respiration qui l'oblige de temps à autre à faire de grandes inspirations. Aucun antécédent spécifique. Rien à la poitrine. Santé générale très-bonne.

A l'examen du pharynx, je constate une vive rougeur du voile du palais et de ses annexes; les amygdales sont volumineuses et sont couvertes d'un léger exsudat blanchâtre.

Au larynx, je constate sur la corde vocale inférieure gauche, tout à fait à la partie antérieure, un polype papillaire non pédiculé, de la grosseur d'un grain d'avoine et à peu près de même forme. Il est rouge et à surface inégale et raboteuse.

En face de ce polype, sur la corde gauche, et symétriquement placé, se trouve un autre polype de même nature, mais moins gros, qui, pendant les efforts de phonation, vient croiser le précédent comme feraient les deux branches d'une paire de ciseaux. Les cordes ne se rapprochent qu'incomplétement.

Lorsqu'elles s'écartent, les deux petites tumeurs se touchent par leurs bords non adhérents, et semblent n'en faire qu'une, qui serait insérée précisément dans l'angle des cordes inférieures.

Je propose au malade la destruction de ces deux tumeurs par l'arrachement. Il y consent.

Je mets M. B... au bromure de potassium à haute dose, et lui conseille de cesser complétement de fumer, ce qu'il me promet.

Dès le 18 août, je peux commencer les premières tentatives d'arrachement. Je prévois, dès le début, que ce sera une opération difficile, car l'épiglotte du malade est très-abaissée, et, pour arriver à saisir la tumeur, il faut relever l'opercule glottique avec les pinces, ce qui, pendant longtemps, donnera des envies de vomir au malade.

Le 20 et le 31, tentatives infructueuses.

Le 2 septembre j'enlève du premier coup la moitié du polype du côté gauche.

La voix immédiatement reprend un timbre presque normal. Trois petits crachats sanguinolents. Le malade n'a rien senti.

Le lendemain 3, la voix n'est plus aussi bonne. Toute la corde gauche est rouge. Il ne reste que très-peu du polype de gauche.

Le 9, j'enlève le polype de droite complétement.

La voix est très-bonne.

Je ne revois plus M. B... que le 13 octobre. Les polypes ont presque complétement disparu. A gauche seulement, il reste un petit pédicule: la voix est très-bonne. Je n'ai plus eu de nouvelles de notre opéré.

— —

Observation CXXXI.

Petits polypes papillaires situés sur les bords libres et sur la face supérieure des deux cordes vocales inférieures. — Enrouement. — Pas de sensation de corps étranger dans la gorge. — Pas opéré.

Le 25 juillet 1869, M. Siles, âgé de trente-quatre ans, habitant Reggio, vient me consulter pour savoir la cause d'un enrouement très-intense dont il est atteint depuis un an, et qui, depuis cette époque, a fait des progrès considérables. La santé générale est très-bonne. La respiration se fait bien, il n'y a ni quintes de toux, ni sensation de corps étranger dans le larynx.

A l'examen laryngoscopique très-bien supporté, je constate que toute la partie antérieure des cordes vocales inférieures est remplie de petites végétations papillaires de la grosseur d'une tête d'épingle, insérées les unes sur le bord libre des cordes vocales inférieures, les autres sur leurs faces supérieures.

On en remarque une plus volumineuse entre les deux cordes inférieures, dans l'angle rentrant du cartilage thyroïde.

Ces petites tumeurs, lorsque les cordes vibrent pour la phonation, entrent elles-mêmes en vibration, ce qui explique pourquoi le malade peut encore parler, quoique avec une voix très-rauque. Le malade, de passage à Paris, ne peut se faire opérer; je n'ai plus eu de ses nouvelles.

Observation CXXXII.

Polype papillaire gros comme un pois, sessile, inséré sur la face supérieure et sur le bord libre de la corde vocale inférieure gauche aussi près que possible de l'insertion antérieure de cette corde. — Dysphonie. — Pas de sensation de corps étranger. — Pas opéré.

Le 19 août 1869, à ma consultation à Enghien, je vois M. Dellier, négociant à Paris, âgé de quarante-trois ans, qui vient me consulter pour un enrouement assez peu intense, d'ailleurs, mais persistant depuis dix-huit mois. La santé générale est très-bonne, et il est venu à Enghien en suivant les conseils de son médecin, qui le croit atteint de laryngite simple chronique. Pas de toux. Rien à la poitrine, pas d'antécédents spécifiques.

A l'examen laryngoscopique, je trouve sur la face supérieure de la corde vocale inférieure gauche un petit polype sessile, rond, rouge, en forme de pois, dont l'insertion se fait aussi au bord libre de la corde sur laquelle il repose. Il ne dépasse que de très-peu ce bord libre, ce

qui explique que la voix n'est pas très-mauvaise. Il ne gêne que très-peu le rapprochement des lèvres de la glotte.

Je propose au malade l'ablation de la tumeur par arrachement, mais je ne peux l'y décider. Je lui ordonne un traitement antiphlogistique, et lui recommande le silence. Je le revois le 22 ; sous l'influence de ce traitement, la voix s'est un peu améliorée.

Observation CXXXIII.

Polype papillaire de la grosseur d'un pois, situé sur le milieu du bord libre de la corde vocale inférieure droite. — Enrouement datant de sept ans. — Pas opéré.

M. Estabant, lieutenant de la ligne, en garnison à Orléans, âgé de vingt-huit ans, me consulte le 23 août 1869 pour un enrouement datant de sept ans. La voix est sonore, mais elle est rauque et dure. Le malade ne peut nous dire à quoi attribuer le commencement de son affection.

Grand et vigoureux, il jouit d'ailleurs d'une excellente santé. Cependant, lorsqu'il a fait une course, il accuse au niveau de la fourchette sternale un sentiment assez douloureux de pression. La respiration est d'ailleurs parfaitement normale.

A l'examen laryngoscopique facilement supporté, je trouve sur le bord libre de la corde vocale inférieure droite une petite tumeur arrondie, rouge, sessile, qui, lorsque les cordes se rapprochent, est située au-dessus de ces cordes. Ce polype siége à l'union du tiers antérieur de la corde avec le tiers moyen.

Il me paraît être papillaire, car sa surface est inégale, et il siége précisément sur le point où nous avons trouvé tant de tumeurs de cette nature. Le malade, rassuré sur son état que nous ne croyons pas grave, vu la lenteur avec laquelle s'est développé ce polype, retourne à Orléans, remettant à plus tard l'opération, si elle devient absolument nécessaire.

Observation XXXIV.

Petit polype fibreux, pédiculé, situé sur le milieu du bord libre de la corde vocale inférieure gauche. — Légère raucité de la voix. — Pas opéré.

Le 28 août 1869, M. Leblanc, âgé de trente ans, négociant à Laval, me consulte pour une légère raucité de la voix, dont il ne sait préciser exactement le début.

Il ne souffre pas de la gorge, et sa santé est très-bonne Il voudrait savoir seulement pourquoi il a la voix si dure, selon son expression.

A l'examen laryngoscopique, je trouve tout le larynx parfaitement sain et ayant sa couleur normale. Sur le milieu du bord libre de la corde vocale inférieure gauche, on voit un petit polype arrondi, à apparence dure, de la même couleur que la corde sur laquelle il est implanté, c'est-à-dire blanc et nacré, et inséré sur la face supérieure de la corde par un pédicule analogue à celui d'un pois vert. Ce pédicule ne permet pas à la petite tumeur de venir se placer entre les lèvres de la glotte, quoiqu'il jouisse d'une certaine mobilité.

Je propose au malade l'ablation de son polype, mais il n'y est pas décidé. Croyant moi-même à l'innocuité parfaite de cette tumeur, je n'insiste pas davantage et je ne revois plus le malade, et je ne lui prescris que des soins hygiéniques, ne pas fumer et ne pas faire d'abus de la parole.

Observation CXXXV.

Petits polypes papillaires de la grosseur d'un grain d'avoine, non pédiculés, siégeant l'un sur le bord libre de la corde droite, l'autre sur le bord libre de la corde gauche et se prolongeant jusque dans l'angle commun des cordes. — Aphonie complète. — Arrachements partiels. — Grande amélioration.

Mme Morrisson (de New-York), âgée de vingt-six ans, m'est envoyée par M. le docteur Werck, son compatriote.

Depuis trois ans environ, cette dame s'apercevait que le timbre de sa voix devenait de plus en plus grave et enroué. Il y a deux mois environ, elle perdit définitivement la voix.

Rien à la poitrine, respiration normale, pas de sensation de corps étranger, mais douleur sternale assez prononcée.

A l'examen laryngoscopique facilement supporté, il m'est impossible à la première visite (21 septembre 1869) de voir l'angle antérieur des cordes vocales, car l'épiglotte est très-abaissée.

Le 23, j'examine la malade avec notre honorable confrère et ami, le docteur Pratt, et je finis par voir dans cet angle même deux tumeurs papillaires, chacune de la grosseur d'un grain d'avoine, insérées, l'une sur le bord libre de la corde inférieure droite, l'autre sur le bord libre de la gauche.

Ces deux tumeurs sont en quelque sorte couchées le long de ces bords et ont l'air d'en faire partie intégrante. Quand la malade fait des efforts de phonation, ces deux tumeurs s'accolent, n'en forment plus qu'une seule, qui se continue jusque dans l'angle du cartilage thyroïde et qui présente un aspect rouge, framboisé, qui ne nous laisse aucun doute

sur sa nature, que nous jugeons être papillaire. En arrière de ces polypes, la glotte reste béante, ce qui explique l'aphonie.

Les cartilages aryténoïdes et l'espace interaryténoïdien sont très-hypérémiés.

Nous faisons remarquer tous ces détails à notre confrère le docteur Pratt, qui, d'ailleurs, est très-versé dans la laryngoscopie.

Il engage vivement sa compatriote à se laisser débarrasser de ses végétations; elle y consent sans difficulté.

Le 24, le 27 et le 28 septembre, j'habitue la malade à supporter dans son larynx le contact de mes pinces.

Le 1er octobre, je fais infructueusement une première tentative d'arrachement.

Le 2 octobre, avec une pince sans ardillons, mais avec des mors à sa partie interne, j'enlève tout le polype de la corde gauche. Léger écoulement sanguin, la malade n'a rien senti. La voix revient, mais rauque et enrouée.

Le 4 et le 5, j'enlève quelques parcelles du polype situé à droite,

Le 7, toute la portion antérieure des cordes est très-enflammée, mais je constate qu'il ne reste plus que très-peu des tumeurs. La droite est complétement détruite. La voix est sonore, mais dure.

Le 8, la voix est moins mauvaise.

Les 13, 15 et 18, je fais des cautérisations avec le nitrate d'argent solide.

Le 19, la rougeur des aryténoïdes et de l'espace interaryténoïdien étant augmentée, je touche ces parties avec de la teinture d'iode et d'opium à parties égales.

Le 21 et le 22, je renouvelle ces attouchements et je fais suivre à la malade un traitement antiphlogistique.

Sous l'influence de ce traitement, le 29, la voix est claire et sonore, tout le larynx est décongestionné. La malade repart pour New-York dans un état très-satisfaisant.

Nous n'avons pas eu de ses nouvelles, et nous ne savons pas si ces polypes, que l'examen microscopique fait par le docteur Lœvenberg avait démontré être papillaires, se sont reproduits.

Observation CXXXVI.

Polype fibreux siégeant sur la corde vocale inférieure gauche et paraissant être inséré par un pédicule très-court dans le ventricule gauche. — Enrouement depuis quatre ans. — Sensation de corps étranger. — Pas de douleur sternale. — Oppressions. — Arrachement partiel. — État stationnaire.

Mme Chauvelot, commerçante à Paris, âgée de vingt-huit ans, nous consulte le 6 octobre 1869 pour un enrouement persistant.

Elle nous raconte qu'il y a quatre ans environ, à la suite d'une bronchite intense et prolongée, sa voix s'éteignit complétement. Après un traitement rigoureusement suivi, le rhume disparut, mais la voix resta voilée. L'enrouement, depuis cette époque, a fait de légers progrès. Le matin, quand la malade se lève, la voix est assez claire, mais le soir elle est très-rauque, surtout si elle a parlé beaucoup dans la journée. Lorsqu'elle marche, l'enrouement s'accentue; si elle monte un escalier ou si elle fait une longue course, à peine si elle peut articuler un son. Elle est d'ailleurs souvent très-oppressée, et a toujours dans la gorge la sensation d'un crachat, et éprouve sans cesse le besoin d'avaler. Il y a un an, le matin la gorge la faisait souffrir en sortant du lit.

Tels sont les différents symptômes accusés par la malade.

A l'examen laryngoscopique, je trouve sur la corde vocale inférieure gauche une tumeur grosse comme un très-petit pois, rouge, ayant un pédicule court qui semble sortir du ventricule gauche. Ce pédicule n'est pas assez long pour permettre à la tumeur de tomber dans la trachée; mais lorsque la glotte est fermée, le polype repose sur la surface de la corde gauche et empiète un peu sur celle de la corde droite.

Elle nous fait l'effet de jouer, par rapport aux cordes, le rôle d'une sourdine.

La consistance de cette tumeur nous paraît être assez grande.

Je fais part à la malade du résultat de mon examen. Elle me dit alors qu'il est parfaitement conforme à celui d'un spécialiste de Paris qui, pendant trois mois consécutifs, a fait sur cette tumeur des cautérisations infructueuses avec le nitrate d'argent.

Je propose à la malade la destruction de sa tumeur par arrachement. Elle y consent.

Pendant trois mois consécutifs, deux et trois fois par semaine je renouvelle sans succès mes tentatives. Une seule fois, je puis enlever une petite portion de la tumeur qui est très-dure.

Le docteur Chéron, qui l'examine avec nous au microscope, nous dit que nous avons affaire à un fibrome.

La malade, lassée de ces tentatives inutiles, renonce à tout traitement et se résigne à conserver sa tumeur tant qu'elle n'aura pas plus d'influence sur sa santé générale qui est très-bonne.

Observation CXXXVII

Enorme polype d'aspect muqueux multilobé, gros comme une fève, mou, blanchâtre, obstruant presque toute la glotte, gênant la déglutition, et empêchant

presque la respiration. — Arrachement de la tumeur avec mes pinces. — Sarcome. — Guérison.

Le 12 octobre 1869, Mme Coré, de la Ferté-sous-Jouarre, vient me trouver pour me consulter pour un enrouement datant de quatre ans, et pour des étouffements qui, après avoir été assez éloignés les uns des autres, sont devenus si fréquents depuis huit mois, qu'elle n'ose plus s'endormir dans son lit. Elle dort dans un fauteuil, la tête inclinée en avant, c'est la seule façon qu'elle ait trouvé d'éviter ses étouffements.

Rien à la poitrine, rien au cœur.

Je l'examine au laryngoscope, avec assez de difficulté, car la respiration est très-gênée, et je trouve dans le larynx, l'obstruant presque complétement, une énorme tumeur dont il m'est impossible de voir l'insertion. Au premier abord, elle me semble insérée le long du bord libre de la corde vocale inférieure gauche et dans l'espace interaryténoïdien. Elle est blanche, légèrement teintée de rose, lobulée, et cache complétement les cordes vocales inférieures pendant les efforts de phonation.

Pendant l'inspiration, on trouve, pour laisser passer l'air, une simple petite ouverture triangulaire, limitée à droite par le bord libre de la corde vocale inférieure droite, à gauche et en bas par la tumeur. Cette ouverture triangulaire représente à peu près le quart de l'ouverture glottique normale.

La cause des étouffements de Mme C... est suffisamment évidente. A l'aspect, cette tumeur nous paraît molle, gélatineuse et peu vasculaire. Elle est à peu près de la grosseur d'une fève.

J'ordonne à Mme C... de se purger pendant quelques jours avec un verre d'eau de Pullna, le matin à jeun; de boire matin et soir 1 gramme de bromure de potassium dans un demi-verre d'eau, et de garder un silence absolu jusqu'au jour où je pourrai l'opérer.

Le 18 octobre, à ma clinique, le miroir laryngien étant éclairé par la lumière de Drummond, j'enlève avec mes grosses pinces un morceau de la tumeur gros comme une noisette.

La malade n'a absolument rien; je n'ai pas eu, du reste, à tirer très-fort avec mes pinces, le polype est mou.

L'écoulement de sang est insignifiant; la malade respire déjà beaucoup plus facilement. Je vois alors que la tumeur n'a aucune implantation sur la corde vocale contre laquelle elle est appuyée. Elle adhère à la face antérieure de la surface interaryténoïdienne. Elle est pédiculée.

Le 19, la malade a pu dormir la nuit dernière dans son lit sans avoir d'étouffement. La voix ne revient pas encore. Le larynx ne présente aucune trace d'inflammation.

Le reste de la tumeur présente le volume d'une petite noisette. J'en arrache un morceau de la taille d'un gros grain de blé.

Le 1er novembre, arrachement de deux autres morceaux gros comme de gros pois.

La malade retourne à la Ferté-sous-Jouarre pour quelque temps. Je n'y vois aucun inconvénient, puisqu'il n'y a plus de danger d'étouffement. La voix, du reste, commence à revenir.

Je revois Mme C... le 26 novembre, la voix est assez bonne, et il ne lui reste plus qu'un petit morceau de polype de la grosseur d'un gros grain de blé, inséré sur le pédicule commun de toute la tumeur, qui présente entre les deux cartilages aryténoïdes une élévation de la grosseur d'un pois, rouge, et qui paraît être de même nature que la muqueuse environnante.

Le 27, j'arrache le dernier morceau de la tumeur, et je cautérise tout le pédicule avec la pierre de nitrate d'argent.

La voix est revenue complétement, la respiration est parfaite, et Mme C... retourne dans son pays parfaitement guérie.

Au mois de février 1875, la malade revient nous trouver.

Sa voix s'est perdue de nouveau; mais elle n'a pas de suffocations, quoique la respiration ne soit pas très-libre.

Au laryngoscope, je constate que la tumeur s'est reproduite. Elle offre les mêmes caractères physiques que lors de la première opération, mais elle est moins volumineuse.

Dès le premier jour, le 12 février, j'enlève d'un seul coup la moitié environ de cette nouvelle tumeur. L'écoulement de sang est assez abondant. La malade n'a rien senti.

Trois jours après, à quatre reprises différentes, j'enlève le reste du polype. La voix revient tout de suite, et la malade nous quitte de nouveau, bien que nous lui ayons dit qu'il était nécessaire de faire des cautérisations énergiques sur le pédicule de la tumeur. En effet, l'examen microscopique nous indique que nous avons affaire à un sarcome. Nous n'avons pas revu la malade.

Observation CXXXVIII.

Polype muqueux, rouge, de la grosseur d'un pois, inséré sur le milieu du bord libre de la corde vocale inférieure droite. — Enrouement datant de cinq ans. Pas opéré.

Le 19 octobre 1869, M. Cressin, âgé de quarante-deux ans, cultivateur à Corbie, nous consulte pour un enrouement qui remonte à cinq ans, mais qui depuis quatre mois a pris une intensité qui l'inquiète.

La voix du malade est en effet, quand nous le voyons, très-rauque et très-voilée.

La santé générale est bonne. Rien à la poitrine.

A l'examen laryngoscopique, je trouve vers le milieu du bord libre de la corde vocale inférieure droite un petit polype muqueux sessile, arrondi, gros comme un pois. Il est rouge et lisse à sa surface, et paraît être de moyenne consistance.

Il s'oppose au rapprochement complet des cordes, qui sont rouges, injectées et sillonnées de petits vaisseaux longitudinaux.

Je rassure le malade, qui est très-effrayé quand je lui dis qu'il a un polype du larynx.

Persuadé que l'injection des cordes est la cause de la recrudescence de l'enrouement de M. C....., je lui donne à suivre un traitement antiphlogistique, lui disant qu'il ne sera définitivement débarrassé de son enrouement que lorsque son polype sera enlevé.

Je n'ai pas connu le résultat du traitement que j'avais ordonné, car je n'ai plus eu de nouvelles du malade.

Observation CXXXIX.

Petit polype papillaire de la grosseur d'une tête d'épingle, non pédiculé, siégeant sur le bord libre de la corde vocale inférieure droite, à l'union du tiers antérieur et du tiers moyen.—Enrouement peu prononcé datant de trois mois. — Cautérisations au nitrate d'argent. — Guérison.

Le 2 octobre 1869, M. Bray, âgé de quarante-quatre ans, ébéniste à Paris, vient à mon dispensaire me consulter pour une pharyngite granuleuse.

Remarquant que sa voix est légèrement enrouée, je lui demande à combien de temps remonte ce phénomène, auquel il a fait peu d'attention.

Il y a trois mois, nous dit-il.

A l'examen laryngoscopique, je trouve et je montre aux assistants une petite tumeur papillaire rouge, non pédiculée, de la grosseur d'une tête d'épingle, qui est insérée sur le bord libre de la corde vocale inférieure droite et qui empêche le rapprochement complet des cordes.

Pendant cinq séances consécutives, deux par semaine, tout en traitant la pharyngite du malade par les balsamiques et les alcalins, je fais sur cette petite excroissance des cautérisations avec le nitrate d'argent solide.

Après la cinquième cautérisation, elle avait complétement disparu, et la voix était revenue claire et sonore.

Observation CXL.

Polypes papillaires multiples siégeant sur les bords libres des deux cordes vocales inférieures, ainsi que sur leurs faces supérieures et dans l'angle rentrant du cartilage thyroïde. — Aphonie complète. — Gêne de la respiration, douleur sternale. — Arrachement. — Cautérisations. — Guérison.

Le 17 juillet 1869, M. Hartmann, cordonnier, âgé de quarante-deux ans, vient me consulter pour une aphonie presque complète dont il est atteint depuis quatre mois environ. Depuis cette époque, il ne peut parler qu'en voix chuchotée. Il nous raconte que, il y a deux ans, au mois de septembre, allant à Strasbourg, son pays natal, avec quelques amis, il a, pendant plusieurs heures consécutives passées en chemin de fer, chanté outre mesure. En descendant du chemin de fer, ayant bu de la bière très-froide, sa voix se perdit complétement, et il fut pris le lendemain d'une bronchite intense. Cette bronchite céda au traitement indiqué par un médecin, mais la voix cependant resta enrouée.

Depuis cette époque l'enrouement augmenta petit à petit, et depuis quatre mois environ le malade ne peut se faire entendre qu'en voix de chuchotement.

Il n'éprouve dans la gorge aucune sensation de corps étranger, il ne tousse pas, et l'auscultation, pratiquée par notre chef de clinique et par plusieurs médecins présents, ne révèle aucun symptôme morbide. Cependant le malade se plaint de ne respirer qu'avec difficulté, et, lorsqu'il a monté rapidement un escalier, il fait entendre un bruit de cornage intense. Au niveau de la fourchette sternale, il ressent une douleur contuse.

A l'examen laryngoscopique, je trouve et je fais voir aux assistants des polypes papillaires multiples insérés sur les bords libres des deux cordes vocales inférieures et dans l'angle rentrant du cartilage thyroïde à l'insertion des cordes inférieures. Ces polypes, dont la masse égale à peu près celle d'une fève, ne sont pas pédiculés, cachent les cordes comme s'ils en faisaient partie intégrante. Ils sont blanchâtres, légèrement rosés et couverts de mucosités grisâtres. Ils obstruent les trois quarts de l'ouverture glottique.

Pendant cinq semaines, c'est-à-dire pendant dix séances consécutives, j'arrache des portions de ces tumeurs. Dès la seconde séance, le malade respire avec facilité. A la troisième, la voix revient, rauque et dure, après l'ablation d'un morceau gros comme une noisette, siégeant dans l'angle même des cordes.

A la onzième séance, je constate qu'il ne reste plus sur les deux cordes vocales inférieures, qui sont rouges et tuméfiées, que des portions insignifiantes des tumeurs qui y siégeaient primitivement. Je continue les arrachements, mais chaque fois, pendant un mois, je pra-

tique sur les cordes des cautérisations au nitrate d'argent et des insufflations avec la poudre de sabine et de tannin à parties égales.

Le 12 octobre, je constate que les cordes, quoique rouges et gonflées, ne présentent plus aucune trace de polype. La voix est très-rauque, il est vrai, mais le malade peut se faire entendre à une grande distance.

Je le mets à un traitement antiphlogistique énergique, et, lorsqu'il vient nous revoir au mois de décembre, les cordes ont recouvré leur couleur normale, c'est-à-dire qu'elles sont blanches et nacrées, et la voix est claire et bien timbrée.

Observation CXLI.

Polype fibreux inséré sur le bord libre de la corde vocale inférieure gauche, au niveau de l'union du tiers moyen avec le tiers postérieur. — Enrouement datant de deux mois seulement. — Arrachement. — Guérison.

Le 30 octobre 1869, M. Fauc, marchand de vins à Paris, âgé de vingt-neuf ans, vient me consulter à mon dispensaire pour un enrouement peu marqué dont il est atteint depuis deux mois environ.

Cet enrouement est survenu sans cause appréciable. D'une bonne santé habituelle, il ne sait à quoi attribuer le début de cet enrouement.

A l'examen laryngoscopique, je trouve et je montre aux assistants une petite tumeur, de la grosseur d'un grain de chènevis, blanc, nacré, à aspect dur, qui est insérée sur le bord libre de la corde vocale inférieure gauche, au niveau de l'union du tiers moyen de la corde avec le tiers postérieur. Cette petite tumeur n'est pas pédiculée, elle suit tous les mouvements de la corde sur laquelle elle est implantée, et empêche le rapprochement des cordes. J'introduis mes pinces dans le larynx du malade, et, dès la première tentative, j'arrache toute la tumeur. La voix revient de suite claire et timbrée. L'examen microscopique de la tumeur nous apprend que nous avons eu affaire à un fibrome.

Observation CXLII

Polypes papillaires multiples siégeant sur le bord libre des deux cordes vocales inférieures, et dans l'angle du cartilage thyroïde. — Enrouement très-intense depuis deux ans environ. — Aphonie presque complète depuis un an. — Pas de sensation de corps étranger. — Douleur sternale. — Arrachement. — Cautérisations avec le nitrate d'argent. — Guérison.

M. Voillot, garçon de bureau, âgé de vingt et un ans, vient me consulter

le 12 juillet 1869, pour une aphonie presque complète qui date d'un an, et pour laquelle il a suivi déjà infructueusement plusieurs traitements. Il nous raconte que, il y a deux ans environ, à la suite d'une bronchite violente, sa voix s'est enrouée et n'est jamais revenue complétement depuis ce jour. L'enrouement assez peu accusé au début, a augmenté progressivement sans que le malade s'en inquiète, car sa santé était très-bonne. Mais depuis un an déjà, il ne parle plus qu'à demi-voix, aujourd'hui, sa voix est complètement perdue, et il ne peut se faire entendre d'une chambre dans une autre. A l'auscultation de la poitrine, je ne trouve rien de particulier à noter.

Le pharynx est très-rouge et très-sensible, ce n'est qu'avec la plus grande difficulté que je puis pratiquer l'examen laryngoscopique.

Cet examen nous montre sur le bord libre de chacune des deux cordes vocales inférieures, une tumeur papillaire de la grosseur d'un petit haricot, dont les insertions se continuent jusqu'à l'angle commun d'insertion des cordes inférieures dans l'angle du cartilage thyroïde.

Ces deux tumeurs, qui se réunissent en avant, sont rouges, inégales, non pédiculées, à surfaces framboisées, et se confondent complétement, lorsque les deux cordes tentent de se rapprocher pour la phonation. Dans ce cas, on ne voit plus qu'une seule tumeur qui cache les deux tiers antérieurs des deux cordes vocales inférieures.

Pendant deux mois consécutifs, deux fois par semaine, j'habitue le malade à supporter le contact des pinces dans son larynx.

En même temps, je lui fais prendre matin et soir 1 gramme de bromure de potassium.

Ce n'est qu'à la seizième tentative que je parviens à enlever un morceau de ces papillomes.

J'arrache un morceau de la tumeur qui siége sur le bord libre de la corde gauche. Le malade n'a rien senti, l'écoulement de sang est assez considérable, et celui qui tombe dans la trachée occasionne quelques quintes de toux.

Le 2 octobre, avec mes pinces sans dents et sans ardillons, j'enlève à trois reprises différentes des portions des deux tumeurs.

Les parties enlevées sont précisément celles qui siégent dans l'angle des cordes.

Aujourd'hui, les deux tumeurs sont bien distinctes, et elles ont diminué de volume.

Le 9 octobre, j'enlève toute la tumeur qui siége sur la corde vocale gauche.

Le malade n'a rien senti, la voix revient rauque et sourde. Tout le larynx est rouge et enflammé. Pendant un mois, j'interromps toute tentative opératoire.

Je les reprends au bout de ce temps, mais infructueusement.

La voix est toujours rauque, mais le malade peut se faire entendre.

Je le perds de vue jusqu'en 1870.

A cette époque, il revient; sa voix s'est perdue de nouveau. A l'examen laryngoscopique, je constate cependant que la tumeur de gauche ne s'est pas reproduite. La tumeur de droite, au contraire, a doublé de volume. Elle est couchée sur la surface des deux cordes, et ce n'est que pendant les expirations brusques et forcées que je vois la surface de la corde droite (fig. 113).

Fig. 113.

Pendant huit séances, j'essaye d'arracher ce polype; plusieurs fois j'en enlève des portions, mais je ne peux l'arracher complétement. La voix est revenue un peu à la suite de ces arrachements convulsifs.

Le malade nous quitte au moment de la guerre. Je ne le revois qu'en 1871.

Après l'avoir habitué de nouveau pendant un mois à supporter le contact des pinces, je lui enlève son polype de gauche en quatre séances.

La voix est revenue claire et timbrée.

Cependant, le malade nous dit qu'elle ne ressemble en rien à celle qu'il avait avant le début de son affection.

Pendant tout le mois de novembre 1871, deux fois par semaine, je pratique sur la corde vocale inférieure gauche, au point où naguère siégeait le polype, des cautérisations avec une éponge imbibée d'une solution au trentième de nitrate d'argent.

Pendant tout le temps que durent ces cautérisations qui amènent parfois de violentes suffocations, la voix est enrouée et mauvaise. Au mois de décembre, je fais cesser tout traitement au malade.

La voix est revenue claire et timbrée. La guérison ne s'est pas démentie jusqu'à ce jour.

Observation CXLIII.

Polype papillaire siégeant sur la portion antérieure du bord libre de la corde vocale inférieure gauche. – Enrouement. Arrachement. – Guérison.

Le 8 juin 1869, M. Bépois (quarante ans), sabotier à Paris, vient me

consulter pour un enrouement très-marqué dont il est atteint depuis un an.

A cette époque, à la suite d'un effort violent de voix qu'il fit pour appeler un ami, sa voix se cassa subitement. Depuis ce moment elle est restée enrouée.

A l'examen laryngoscopique, je trouve sur le bord libre de la corde vocale inférieure gauche, tout près de l'épiglotte, un petit polype papillaire, de la grosseur d'un pois, rouge, non pédiculé, qui s'oppose au rapprochement du bord libre des deux cordes. Cette petite tumeur est recouverte de mucosités qui, au premier abord, lui donnent une couleur grise.

En présence de la facilité avec laquelle le malade supporte l'examen laryngoscopique, j'introduis immédiatement mes pinces dans son larynx, mais je ne fais aucune tentative opératoire.

Le 12 juin, dès la première tentative d'extraction que je fais, je parviens à enlever en une seule fois toute la tumeur. La voix revient instantanément claire, et le malade éprouve un sentiment de soulagement qu'il ne peut définir.

Je n'ai pas pas revu ce malade, mais j'ai tout lieu de croire que son papillome ne s'est pas reproduit.

Observation CXLIV.

Épithéliome tubulé siégeant sur le bord libre de la corde vocale inférieure droite. — Enrouement ayant augmenté progressivement depuis quatre mois, et ayant débuté à cette époque. — Sensation de corps étranger dans le larynx. — Arrachement. — Guérison.

Le 7 décembre 1869, M. Verdier, marchand de vins à Paris, âgé de trente-six ans, qui vient nous consulter à notre dispensaire, nous raconte qu'il y a quatre mois, à la suite d'un refroidissement contracté en descendant à la cave étant en sueur, sa voix s'est subitement éteinte. Cette extinction de voix dura six jours environ, et, à sa suite, la voix resta enrouée. L'enrouement, depuis cette époque, a fait quelques progrès, mais la voix n'est pas très-mauvaise. Depuis deux mois environ, le malade ressent dans la gorge la sensation d'un corps étranger, qui serait arrêté près de l'œsophage, et il fait à chaque instant des mouvements de déglutition. La respiration est très-bonne; simple sentiment de pesanteur au niveau de la fourchette du sternum. Rien aux poumons. Santé générale bonne.

A l'examen laryngoscopique, bien supporté par le malade, je trouve sur la portion antérieure du bord libre de la corde vocale inférieure

droite, une tumeur du volume d'un petit grain de groseille, rouge, à surface lisse, légèrement pédiculée. Cette tumeur, lorsque les cordes sont écartées pour la respiration, fait saillie dans la glotte. Au contraire, lorsque les cordes sont rapprochées, elle repose sur le plan formé par leurs deux faces supérieures. La corde sur laquelle est implantée la tumeur, est rouge dans toute son étendue et sillonnée de petits vaisseaux dilatés. La corde opposée n'est rouge que dans le point qui correspond à l'endroit où repose le polype pendant la phonation. Toute la muqueuse du larynx est hypérémiée. Je mets le malade à un traitement antiphlogistique, qu'il suit jusqu'au 12 décembre.

Le 12 décembre, je fais une première tentative d'arrachement, mais sans résultat, car le malade est pris de quintes de toux violentes chaque fois que mes pinces entrent dans le larynx.

Jusqu'au 14, il prend deux fois par jour 2 grammes de bromure de potassium dans un quart de verre d'eau.

Le 15, les pinces sont supportées beaucoup plus facilement.

Le 19, je saisis tout le polype dans des pinces armées d'ardillons, et je l'enlève d'un seul coup.

Le malade n'a rien senti. L'écoulement de sang est insignifiant; la voix est claire et nette.

Je fais une cautérisation sur le point d'implantation du polype.

Le 22, la voix est très-bonne, et la corde sur laquelle il était implanté est parfaitement saine.

La tumeur, ainsi que le démontre une préparation microscopique faite par le docteur Chéron, était un épithéliome tubulé.

Observation CXLV.

Papillome inséré dans l'angle commun des cordes vocales inférieures et sur le bord libre de la corde inférieure droite.— Aphonie.— Gêne de la respiration. — Arrachement. — Guérison.

Le 20 novembre 1869, M. Courtot, âgé de trente-deux ans, ébéniste à Paris, nous consulte pour une aphonie complète dont il est atteint depuis trois mois.

Il nous raconte que depuis quatre ans à peu près sa voix est enrouée, que l'enrouement a fait des progrès très-lents mais continus, et que depuis trois mois il lui est impossible de parler autrement qu'en chu-
tant.

ux mois aussi, il remarque que sa respiration est un peu
vements inspiratoires ne se font plus automatiquement,
respirer pour ne pas être étouffé.

Il ne peut plus courir, ni monter un escalier sans être de suite hors d'haleine. Malgré cet état de choses, la santé générale est très-bonne, M. C..... ne tousse pas, n'a jamais craché de sang.

A l'auscultation du cœur, je ne trouve rien à noter; à l'auscultation de la poitrine je trouve le murmure respiratoire affaibli des deux côtés.

A l'examen laryngoscopique, on trouve dans l'angle même des cordes vocales inférieures, et insérée sur le bord libre de la corde droite, sur les deux tiers de sa longueur, une tumeur à base large de la grosseur d'un gros haricot.

Cette tumeur n'a pas de forme bien définie; d'ailleurs, une partie de sa surface est cachée du côté de la trachée, ce qui fait qu'à un examen superficiel on pourrait croire qu'elle est beaucoup moins volumineuse qu'elle ne l'est en réalité. Elle a l'aspect d'un chou-fleur, aussi bien par la surface qui est grenue que par sa couleur qui est un peu rosée cependant.

Nous remarquons toutes ces particularités pendant que la glotte est ouverte pour la respiration qui ne se fait que par la partie postérieure de l'ouverture glottique.

Lorsque les cordes tendent à se rapprocher elles ne se joignent pas en arrière, et en avant le polype se trouve être pincé entre leurs bords libres.

A la première tentative d'arrachement, j'enlève sans que le malade en ait aucunement conscience les trois quarts de ce polype. Il n'en reste plus qu'un morceau, inséré à peu près au tiers moyen du bord libre de la corde.

Tout ce qui était situé sur le tiers antérieur et dans l'angle des cordes est arraché.

La voix revient immédiatement. La respiration se fait avec facilité. Quelques quintes de toux causées par l'écoulement de sang qui tombe dans la trachée.

Je remets l'achèvement de l'opération à la séance suivante.

Le 23, je suis assez heureux pour enlever ce qui reste du polype. Toute la corde droite est sanglante, gonflée et cependant la voix est bonne.

Je revois le malade un mois après, il est complétement guéri.

Observation CXLVI.

Polype papillaire muqueux gros comme une lentille, de couleur blanche, non pédiculé, situé sur le bord libre de la corde vocale inférieure gauche. — Non opéré.

M. Massiera, âgé de quarante-trois ans, marchand de vins en gros à Bordeaux, vient me consulter le 19 octobre 1869 pour un enrouement remontant à plusieurs années déjà.

Bien portant du reste, il ne sait à quoi attribuer cet enrouement pour lequel il a suivi infructueusement plusieurs traitements.

J'examine M. M..... au laryngoscope et je trouve sur le bord libre de la corde vocale inférieure gauche, en avant, un petit polype papillaire muqueux, blanc, non pédiculé, de la grosseur et de la forme d'une lentille.

Je dis à M. M..... que le seul moyen de le débarrasser de ce polype est de l'arracher avec des pinces; mais comme il est obligé de retourner à Bordeaux, il remet cette opération à son prochain voyage à Paris.

Observation CXLVII.

Polypes papillaires de la grosseur d'un grain de blé, siégeant l'un sur la moitié antérieure du bord libre de la corde vocale inférieure droite, l'autre sur le bord libre de la corde vocale gauche, très-près de l'épiglotte. — Enrouement très-intense. - Pas opéré.

M. Plaideau, âgé de quarante ans, négociant à Dunkerque, nous consulte le 30 novembre 1869 pour un enrouement très-intense dont il est atteint depuis plusieurs mois et qui fait chaque jour des progrès.

A l'examen laryngoscopique je trouve deux petits polypes qui me paraissent être papillaires.

Ils siégent l'un sur le milieu du bord libre de la corde vocale inférieure droite, l'autre sur le bord libre de la corde vocale inférieure gauche, très-près de l'épiglotte. Celui qui siége à gauche est un peu plus volumineux que celui de droite qui est gros comme un grain de blé, dont il a d'ailleurs la forme. Tous les deux sont très-rouges et s'opposent manifestement à l'affrontement régulier des cordes vocales. Ce sont donc eux qui causent la dysphonie. La santé générale du malade est bonne, il n'a aucune sensation qui puisse l'avertir qu'il est atteint de polypes laryngiens.

Ce malade revient nous voir le 2 décembre.

Je lui donne un traitement antiphlogistique à suivre, et le mets à bromure de potassium.

Je ne l'ai plus revu.

Observation CXLVIII.

Petit polype papillaire de la grosseur d'une tête d'épingle, non pédiculé, siégeant sur le milieu du bord libre de la corde vocale libre inférieure droite. Enrouement remontant à deux ans. Cautérisation. Guérison.

Mme Damiron, âgée de vingt-six ans, nous consulte le 1er décembre

1869 pour un enrouement léger dont elle est affectée depuis deux ans.

Sur le milieu du bord libre de la corde vocale inférieure droite, je trouve un petit papillome sessile, de la grosseur d'une épingle, rouge, qui empêche pendant la phonation les cordes de se rapprocher complétement.

Celles-ci, d'ailleurs, sont rouges et épaisses.

Les 8 et 11 décembre, je pratique sur cette petite tumeur une cautérisation au nitrate d'argent.

Le 22, je revois la malade, le polype a disparu, la voix est un peu meilleure, mais n'est pas encore bonne, ce que j'attribue à l'état congestif de tout l'organe vocal.

Je prescris à la malade un traitement balsamique dont je n'ai pas connu le résultat, n'ayant pas revu Mme D.....

Observation CXLIX.

Polype papillaire du milieu du bord libre de la corde vocale inférieure droite. — Enrouement remontant à huit mois. — Douleur sternale. — Pas opéré.

Le 8 décembre 1867, M. Cognard, âgé de trente ans, commerçant à Montreuil-aux-Lions, m'est adressé par M. le docteur Béguet.

Depuis huit mois environ, le malade est atteint d'un enrouement qui va progressivement en augmentant, et contre lequel notre honorable confrère a dirigé infructueusement tous les traitements usités en pareil cas. La santé du malade est excellente, aucun antécédent diathésique. Au niveau de la fourchette sternale, sensation de pesanteur.

A l'examen laryngoscopique, je trouve, sur le milieu du bord libre de la corde vacale inférieure droite, un polype papillaire gros comme une lentille, dont il a la forme, et qui s'oppose au rapprochement complet des cordes inférieures. Celles-ci sont rouges, et principalement celle sur laquelle est insérée la tumeur.

Nous proposons à M. C..... la destruction de cette tumeur par des cautérisations, mais il est obligé de rentrer à Montreuil, où ses affaires le rappellent.

Observation CL.

Polype papillaire de la grosseur d'un petit haricot, siégeant sur la face interne du cartilage aryténoïde gauche. — Voix peu altérée. — Sensation de corps étranger dans le larynx. — Arrachement. — Guérison.

Le 11 janvier 1870, M. Couanon, âgé de trente ans, garçon boucher.

vient nous consulter, car depuis un mois environ il croit avoir en mangeant avalé quelque chose de travers, et depuis cette époque il lui semble qu'il a dans la gorge un corps étranger qui le force à chaque instant de faire des mouvements de déglutition.

Cette sensation siége à peu près à la partie inférieure du cartilage thyroïde, et, ainsi que nous l'avons dit, le malade ne la ressent que depuis un mois environ. Il ne souffre pas, et a toujours joui d'une très-bonne santé.

Il nous donne ces détails avec une voix rude et légèrement enrouée. Il nous dit qu'il y a déjà onze mois à peu près que sa voix a le timbre actuel. Elle était autrefois plus claire et plus sonore.

A l'examen laryngoscopique, je trouve, sur la face interne du cartilage aryténoïde gauche, une tumeur en forme de framboise, de la grosseur d'un petit haricot, légèrement pédiculée.

Elle repose, pendant la respiration, dans l'espace interaryténoïdien, tandis que, pendant la phonation, elle est chassée en arrière, du côté de l'œsophage, par le rapprochement des deux faces internes des deux cartilages aryténoïdes. Ces deux faces n'arrivent pas complétement au contact, de telle sorte que l'extrémité postérieure des deux cordes vocales inférieures reste toujours légèrement écartée, ce qui cause la dysphonie.

La tumeur est rosée, arrondie, granuleuse à sa surface, et ne ressemble aucunement aux végétations tuberculeuses qu'on rencontre si fréquemment dans l'espace interaryténoïdien. Elle paraît être de consistance assez grande et ressemble en tout point, par son aspect extérieur, aux tumeurs papillaires que nous avons si souvent trouvées au niveau de la portion antérieure des cordes vocales inférieures.

Tout le reste du larynx de M. C..... est normal, aucune congestion, aucune rougeur.

Dès le premier essai, j'enlève en une seule fois toute cette tumeur.

Le malade a ressenti une douleur assez vive ; il est pris de quintes de toux et d'un spasme de la glotte assez intense.

Nous avions prévu ce phénomène, que nous avions vu se produire bien des fois pendant nos tentatives opératoires de polypes, lorsque nous pincions un des cartilages aryténoïdes.

Ces accidents disparaissent rapidement, la voix change de suite de timbre, et le malade n'éprouve plus le besoin d'avaler.

Il est guéri comme par enchantement.

La tumeur, examinée au microscope, est un papillome pur.

•

C'est un des très-rares cas que nous ayons vus de polypes siégeant au niveau des cartilages aryténoïdes. Nous en avons

observé plusieurs, il est vrai, mais toujours le malade était atteint de papillome généralisé.

Dans ces cas, il devient très-difficile de débarrasser complétement les malades, car les arrachements et les cautérisations sont douloureuses et mal supportées.

Nous répéterons ici, que toutes les fois qu'on trouvera une tumeur au niveau des aryténoïdes ou de l'espace interaryténoïdien, il faudra toujours en faire l'examen microscopique après arrachement, si l'on veut être fixé définitivement sur sa nature.

Nous ferons encore remarquer ici, la facilité avec laquelle nous avons pu arracher cette tumeur, facilité qui est expliquée par le siége même du polype,

Il est facile en effet d'arriver au niveau des aryténoïdes sans toucher aucune partie du larynx et en particulier l'épiglotte, et par conséquent sans déterminer aucune quinte de toux, aucun effort de vomissement.

Observation CLI.

Polype papillaire siégeant sur le tiers antérieur du bord libre de la corde vocale inférieure gauche. — Enrouement remontant à six mois. — Sensation de douleur sternale. — Arrachement. — Guérison.

Le 7 février 1870, M. Genest, âgé de vingt-neuf ans, sculpteur sur ivoire, me consulte pour un enrouement très-intense.

Il y a six mois, en chantant, la voix lui manqua subitement. Elle revint bientôt, mais avec un timbre plus bas. Il n'éprouve dans la gorge aucune sensation de corps étranger.

La respiration est très-bonne, et, au début de son affection, lorsque la voix lui manqua subitement, il n'était pas enrhumé. Rien à la poitrine, pas d'antécédents spécifiques.

Au niveau du sternum, douleur assez vive quand il fait une grande inspiration.

La voix, nous dit-il, qui est très-enrouée, est quelquefois complétement éteinte.

A l'examen du larynx, je trouve toute la portion antérieure du bord libre de la corde vocale inférieure gauche occupée par une tumeur papillaire en forme de massue à grosse extrémité, dirigée en arrière et

insérée par toute sa longueur sur le bord de la corde; le volume de la tumeur peut être évalué à celui d'un gros pois. Elle est blanchâtre, granuleuse, en un mot offre tous les caractères des papillomes.

La muqueuse interaryténoïdienne est un peu gonflée, le reste du larynx est sain.

Pendant quatre séances consécutives, j'arrache des morceaux de cette tumeur. Dès le premier arrachement, la voix revient un peu plus claire. Après le dernier, elle est assez bien timbrée, et la tumeur, moins sa base d'implantation, a complétement disparu.

A six reprises différentes, je fais sur cette base des cautérisations avec le nitrate d'argent solide. Ces cautérisations sont assez mal supportées et amènent de l'enrouement. Cependant, elles ont pour effet de détruire ce qui reste du polype, et la voix revient presque à son état normal. Le malade peut chanter.

Quelques jours après, les cordes sont encore un peu rouges, et le gonflement de l'espace interaryténoïdien n'a pas tout à fait disparu. Je cesse tout traitement chirurgical pour mettre le malade à un régime fortifiant. Je ne le revois plus à partir ce jour.

Observation CLII.

Polype papillaire siégeant sur le milieu du bord libre de la corde vocale inférieure gauche. — Enrouement assez peu marqué. — Gêne légère de la respiration. — Arrachement. — Guérison.

Le 12 février 1870, M. Augibeau, âgé de trente ans, employé de commerce à Paris, me consulte pour un enrouement léger dont il est atteint depuis plusieurs mois et pour une gêne légère de la respiration.

La santé générale est bonne. A l'auscultation et à la percussion de la poitrine, je constate des signes manifestes d'emphysème pulmonaire.

Pas d'antécédents spécifiques.

Au laryngoscope, je trouve, sur le milieu du bord libre de la corde vocale inférieure gauche, une tumeur papillaire du volume d'un gros pois qui empiète sur la face supérieure de la corde qu'elle recouvre jusqu'au bord ventriculaire. Les lèvres de la glotte se rapprochent assez bien, ce qui explique pourquoi la voix n'est pas très-altérée. La tumeur est arrondie, grenue, non pédiculée. Je ne crois pas qu'elle soit la cause de la dyspnée accusée par le malade, qui, du reste, n'accuse aucune sensation douloureuse au sternum.

Après des tentatives d'arrachement renouvelées pendant un mois, je parviens à arracher cette tumeur.

La voix revient très-claire, et je pratique sur le point d'implantation

quelques cautérisations avec une solution de nitrate d'argent concentrée.

Observation CLIII.

Polype muqueux pédiculé inséré dans le ventricule gauche.—Enrouement datant de dix-huit mois. — Sensation de corps étranger dans la gorge. — Arrachement. — Guérison.

M. de Saint-Félix, âgé de soixante ans, rentier à Rouen, me consulte le 20 avril 1870 pour un enrouement intermittent dont il souffre depuis dix-huit mois environ. Il ne sait à quoi l'attribuer. La santé générale est très-bonne, toutes les fonctions s'accomplissent normalement.

Aucun antécédent diathésique héréditaire ou acquis.

A l'examen laryngoscopique, facilement supporté, je trouve un petit polype muqueux, rouge, de la grosseur d'un pois environ, qui repose sur la face supérieure de la corde vocale inférieure gauche. Cette petite tumeur est pédiculée. Son pédicule, très-mince, presque filiforme, va se perdre dans le ventricule gauche. Il est blanchâtre, ou du moins d'une couleur rosée bien plus claire que celle du polype. Grâce à ce pédicule, la petite tumeur jouit d'une très-grande mobilité.

Tantôt elle repose sur la surface des cordes inférieures, tantôt elle est couchée sur la gauche seulement.

Quand la glotte se ferme pour la phonation, il arrive quelquefois qu'elle se trouve être pincée entre les cordes. Ces différentes situations permettent d'expliquer les différents changements que la voix du malade présente presque instantanément.

Il y a des moments où elle est complétement claire, et tout à coup elle se coupe au milieu d'une phrase. Le malade est obligé de hemmer comme s'il avait à expulser une mucosité.

Il fait en même temps entendre un petit bruit explosif que nous n'avions pas remarqué avant de savoir qu'il était atteint d'un polype laryngien.

Le malade ressent dans la gorge une légère sensation de cuisson ; de plus, il lui semble toujours qu'il a dans le larynx quelque chose qui a besoin d'être expulsé.

Je propose au malade l'arrachement de ce petit polype, en le prévenant que les tentatives opératoires peuvent demander un temps très-long.

Il y consent. Pendant quatre jours, je lui fais prendre matin et soir 2 grammes de bromure de potassium.

Le 26 avril, à mon dispensaire, en m'aidant de l'éclairage de Drummond, j'enlève d'un seul coup tout ce petit polype. Pas de sensation douloureuse, pas d'écoulement de sang.

La voix est immédiatement claire.

Le petit pédicule s'est brisé jusqu'au niveau de la tumeur, et l'on en voit le restant qui flotte sur la corde vocale. Je juge inutile de tenter de l'arracher.

L'examen du polype au microscope nous apprend que c'est un polype muqueux.

Observation CLIV.

Polype papillaire de la grosseur d'un petit pois, siégeant sur le bord libre et sur la face supérieure de la corde inférieure droite, tout près de son insertion postérieure. — Enrouement remontant à trois mois. — Pas opéré.

Le 16 mai 1870, M. Vivet, avoué, âgé de cinquante ans, nous consulte pour un enrouement assez léger, survenu progressivement depuis trois mois, sans cause appréciable. La santé générale est bonne.

A l'examen laryngoscopique, je trouve sur le bord libre et sur la face supérieure de la corde vocale inférieure droite, tout près de son insertion postérieure, une petite tumeur très-rouge, inégale, framboisée, sessile, de la grosseur d'un pois, qui s'oppose au rapprochement intime des lèvres de la glotte. Bien que ce ne soit pas à ce niveau que l'on rencontre généralement les papillomes, je crois que telle est la nature de la tumeur que j'observe.

Cependant, j'ausculte le malade avec soin, craignant d'avoir affaire à une végétation tuberculeuse, mais le murmure respiratoire dans les deux poumons est complétement normal, et du côté des ascendants de M. V..., je ne trouve aucun renseignement suspect.

Je n'ai pas revu le malade que je n'ai pas opéré.

Observation CLV.

Papillome de la grosseur d'une tête d'épingle sur le milieu du bord libre de la corde vocale inférieure gauche. — Enrouement de dix-huit mois. — Pas opéré..

M. Denis, âgé de quarante-six ans, habitant Paris, me consulte le 30 mai 1870 pour une dysphonie légère dont il souffre depuis dix-huit mois environ.

La santé générale est très-bonne, pas d'antécédents morbides.

A l'examen laryngoscopique, je trouve, sur le milieu du bord libre de

la corde vocale inférieure gauche, un petit polype papillaire très-rouge, de la grosseur d'une tête d'épingle, qui me paraît être à son début. Il s'oppose à l'affrontement régulier des lèvres de la glotte, étant ainsi cause de la dysphonie. Tout le vestibule laryngien est rouge, et je trouve quelques granulations dans le pharynx. Je me propose de détruire ce petit polype par des cautérisations. Je fais part au malade de ma résolution ; mais comme l'intégrité de sa voix ne lui est pas nécessaire ; il préfère retarder cette petite opération jusqu'au moment où sa voix deviendrait plus éteinte.

Observation CLVI.

Polype papillaire siégeant dans l'angle du cartilage thyroïde, au-dessous de l'insertion des cordes vocales inférieures en avant.—Enrouement intermittent.—Sensation de douleur sternale et de crachat dans la trachée. — Pas d'opération.

Le 26 mai 1870, M. X..., commandant, âgé de quarante-huit ans, vient me consulter pour un enrouement intermittent dont il ne saurait préciser le début. Depuis longtemps déjà (plusieurs années), il lui arrive, lorsqu'il veut commencer à parler, de ne pouvoir le faire. Ce n'est qu'après avoir fait une large inspiration que la voix revient claire. Depuis longtemps aussi, il ressent au niveau de la poignée du sternum une douleur contuse qui, quelquefois, est très-prononcée. Il lui semble, par moment, avoir dans la gorge, un crachat qu'il éprouve le besoin de rejeter en faisant un effort de toux.

La santé générale est d'ailleurs très-bonne, et M. X... n'a jamais craché de sang.

A l'examen laryngoscopique, je trouve, pendant la respiration forcée, un polype papillaire gros comme une très-petite noisette, inséré dans l'angle rentrant du cartilage thyroïde, immédiatement au-dessous de l'angle commun des cordes vocales inférieures. Cette tumeur est rosée, à surface raboteuse, et couverte de mucosités.

Elle ne paraît pas être pédiculée, car elle ne jouit que de mouvements très-restreints. Cependant, lorsque le malade vient de tousser, et qu'il se met tout de suite à parler, la partie la plus élevée du polype se trouve être pincée entre les bords libres des cordes vocales inférieures. C'est lorsqu'il occupe cette situation, que le malade est obligé de faire une grande inspiration s'il veut donner des sons clairs.

En effet, dans ce cas, le polype, pincé entre les cordes, retombe du côté de la trachée en vertu de sa pesanteur. Quand il est dans la trachée, si l'on examine le malade en lui faisant pousser la lettre *è*, on peut croire qu'il n'est atteint d'aucune affection laryngée, car

toute la muqueuse et toutes les parties de l'organe sont parfaitement saines.

Je ne fais aucun essai d'arrachement, car le malade est obligé de rejoindre son corps immédiatement. Il nous promet de nous tenir au courant de son affection; mais je n'ai pas eu de ses nouvelles.

Observation CLVII.

Papillome de la grosseur d'une lentille, non pédiculé, inséré sur le bord libre de la corde vocale inférieure gauche au niveau de l'union du tiers antérieur avec le tiers moyen. — Dysphonie et enrouement. — Cautérisations au nitrate d'argent. — Guérison.

Le 12 juin 1870, M. Lepraistre, âgé de quarante et un ans, quincaillier à Paris, nous consulte pour un enrouement datant de sept mois environ, et qui, depuis ce temps, fait des progrès qui le tourmentent beaucoup. Le matin, ou lorsqu'il s'est reposé longtemps, sa voix est assez bonne; mais le soir, ou lorsqu'il a soutenu une conversation un peu longue, ce n'est qu'avec de grands efforts qu'il peut se faire entendre, et encore sa voix est-elle très-rauque et très-enrouée.

La santé générale est très-bonne.

Au laryngoscope, je trouve sur le bord libre de la corde vocale inférieure gauche, à l'union du tiers antérieur avec le tiers moyen, un polype papillaire ayant la forme et les dimensions d'une lentille.

Il est rouge et sessile, et empêche complétement le rapprochement des lèvres de la glotte.

Le malade n'a aucune sensation de corps étranger, il ne tousse pas.

Je fais sur cette tumeur onze cautérisations successives, tantôt avec le nitrate d'argent solide, tantôt avec une solution d'un dixième. Ces cautérisations, qui sont bien supportées par le malade, amènent la destruction et la disparition complète du polype.

Observation CLVIII.

Petit polype papillaire rouge de la grosseur d'une tête d'épingle, rond, sessile, implanté sur le milieu du bord libre de la corde vocale inférieure gauche. — Cautérisations à la teinture d'iode et au nitrate d'argent. — Guérison.

Le 20 mai 1870, le frère Marusis, âgé de trente-neuf ans, directeur de l'école chrétienne d'Ath en Belgique, vient me consulter pour un enrouement remontant à cinq ans.

Vers le milieu de l'année 1865 il s'aperçut que sa voix baissait petit à petit et que d'aiguë elle devenait grave. Il ne sut à quoi attribuer ce phénomène, n'étant pas enrhumé à ce moment, et l'étant très-rarement. Il n'a jamais craché de sang; à l'examen de la poitrine nous trouvons la respiration normale: sauf une fièvre muqueuse qu'il a eue à l'âge de seize ans, il est d'une bonne santé habituelle.

Il croit donc que son enrouement lui vient de l'abus de la parole, ou plutôt d'un effort de voix qu'il croit se rappeler avoir fait au moment où débuta son enrouement.

Actuellement sa voix est très-enrouée, mais d'après son dire, ce n'est que depuis le mois d'août dernier qu'elle a atteint ce degré de dysphonie. Il tousse peu, ne crache pas, bien qu'il ait dans le larynx la sensation d'un crachat prêt à sortir, et dans la bouche un goût de poivre assez marqué. Sensation de pointe, peu douloureuse du reste dans le côté gauche de la poitrine, pas de gêne de respiration.

A l'examen du pharynx qui est excessivement sensible, nous trouvons un catarrhe assez prononcé de la muqueuse, qui est sillonnée de vaisseaux volumineux. — La langue est un peu blanche, toute la bouche et le pharynx sont très-rouges, l'examen laryngoscopique qui est très-difficile, vu la sensibilité du pharynx, ne nous révèle rien de particulier ce jour-là.

Nous prescrivons au malade une purgation, des boissons adoucissantes, un emplâtre de thapsia à mettre le soir en se couchant sur la poitrine et matin et soir deux grammes de bromure de potassium dans un peu d'eau sucrée.

Le 23, nous reconnaissons que le pharynx est beaucoup moins rouge et bien moins sensible; l'examen laryngoscopique qui ne se fait pas encore avec toute la facilité désirable est cependant très-possible. Nous constatons la présence d'un petit polype papillaire, situé sur le milieu du bord libre de la corde vocale inférieure gauche, polype empêchant le rapprochement des cordes et évidemment cause de la dysphonie. Il est gros comme une tête d'épingle, non pédiculé, rouge, et son aspect nous le fait juger assez résistant; du reste le bord libre de la corde vocale droite, qui vient frotter contre lui pendant la phonation, est rouge-sang et paraît ulcéré.

Le 24, nous faisons une cautérisation avec le nitrate d'argent solide — spasme de la glotte assez violent.

Le 25, la voix est très-mauvaise. Tout le larynx est enflammé, il s'est formé sur le polype une petite eschare.

Le 26, bain de vapeur, purgation.

Le 27, inflammation moins vive.

Le 28, la voix commence à revenir.

Le 29, nouvelle cautérisation suivie des mêmes accidents que la première.

Le 5 juin j'essaye à plusieurs reprises d'avoir le polype avec mes pinces, mais il est si petit que je dois y renoncer. Du reste, il a beaucoup diminué sous l'influence des cautérisations.

Le 6, cautérisation.

Le 7, attouchement avec la teinture d'iode.

Le 8, le 9 et le 10, avec du laudanum. — Le 11, la petite eschare qui s'était formée est complétement tombée, et avec elle le polype. — La voix commence à revenir. Le 15, le frère Marusis repart en Belgique complétement guéri et parlant parfaitement.

Observation CLIX.

Polype papillaire siégeant sur le bord libre de la corde vocale inférieure gauche à l'union du tiers antérieur avec le tiers moyen. — Enrouement intense. — Sensation de douleur sternale. — Arrachement. — Guérison. (Fig. 114.)

M. Brunois, instituteur à Saint-Quentin, âgé de quarante-neuf ans, vient nous trouver le 10 juin 1870. Il nous raconte qu'il y a deux ans, à la suite d'un refroidissement brusque, sa voix se cassa subitement. Depuis cette époque, malgré les traitements les plus variés il lui est resté un enrouement qui fait chaque jour de sensibles progrès. Aujourd'hui il lui est impossible de faire une classe pendant deux heures. Il est pris, lorsqu'il a parlé beaucoup, d'une sensation de sécheresse et d'étranglements qui le font beaucoup souffrir. Cependant sa santé générale reste très-bonne. Quoique petit il est vigoureux et ne s'enrhume que difficilement. La respiration est très-bonne ; cependant au niveau de la fourchette sternale il a comme un poids qui l'oppresse.

A l'examen laryngoscopique, facilement supporté, je trouve sur le bord libre de la corde vocale inférieure gauche un petit polype papillaire (fig. 114).

Fig. 114.

Ce polype est sessile, de la grosseur d'un très-petit pois et est très-rouge. La surface est lisse et chaque fois que les cordes vocales se rap-

prochent pour la phonation, il se trouve être pincé entre les deux bords libres.

Le malade n'a aucune conscience de la présence de cette tumeur dans son larynx, et lorsque nous lui disons qu'il a dans cet organe une tumeur analogue aux verrues que quelques personnes portent sur les mains, il nous montre qu'il en a plusieurs et nous dit même que dans sa jeunesse il en a eu les mains couvertes.

Tous les jours pendant douze jours j'essaye infructueusement d'enlever cette tumeur.

Enfin le treizième j'ai la chance de la saisir en totalité et de l'arracher d'un seul coup, sans que le malade ressente la moindre douleur. Pendant dix jours je fais sur le point d'implantation des cautérisations au nitrate d'argent solide. La voix qui était revenue très-claire après l'arrachement se couvre de nouveau pour redevenir bientôt plus claire et plus sonore.

J'ai revu en 1872 M. Brunois, je reçois souvent de ses nouvelles ; la guérison s'est maintenue complète et l'examen laryngoscopique le plus minutieux ne pourrait montrer l'endroit où naguère siégeait la tumeur. L'examen microscopique du polype nous démontre sa nature papillaire.

Observation CLX.

Petit polype papillaire siégeant sur le bord libre de la corde vocale inférieure gauche. — Enrouement. — Écrasement. — Cautérisations. — Grande amélioration immédiate. — Guérison consécutive.

Le 2 juillet 1870, M. Vanloo, fabricant de meubles à Paris, nous consulte pour un enrouement qu'il a déjà depuis un an environ et pour lequel il a suivi infructueusement plusieurs traitements. Agé de quarante-cinq ans, M. V..... est grand, fort, d'un tempérament sec, et jouit d'une excellente santé. Aucun antécédent diathésique ou héréditaire.

A l'examen laryngoscopique, je trouve sur le milieu du bord libre de la corde vocale inférieure gauche une tumeur papillaire.

Cette tumeur est grosse comme un grain de groseille ; elle est aplatie le long de la corde, dont elle paraît faire partie. Elle est rouge, rugueuse et s'oppose au rapprochement intime du bord libre des deux cordes inférieures.

Le malade n'a aucune conscience de cette tumeur.

Il hemme fréquemment, espérant chasser ce qui l'empêche de parler en voix claire.

Pendant deux mois j'essaye d'arracher cette tumeur. J'en enlève quelques petites parties qui confirment mon diagnostic de tumeur papillaire. Plusieurs fois j'écrase le polype et je le fais saigner. Je me décide alors à faire des cautérisations au nitrate d'argent. Ces cautérisations, mal supportées, diminuent le volume du polype sans le faire disparaître complétement.

La voix est très-améliorée les jours suivants. Je revois M. V..... quelques mois après, et sa voix est tout à fait revenue forte et claire.

Observation CLXI.

Polype muqueux pédiculé siégeant sur la portion la plus antérieure du bord libre de la corde vocale inférieure droite, très-près de l'épiglotte. — Enrouement datant de deux ans. — Arrachement. — Guérison.

M. Louvel, âgé de quarante-six ans, employé au balayage de Paris, vient me consulter le 7 juillet 1870, pour un enrouement très-marqué à certains moments et qui remonte à deux ans environ.

Obligé de surveiller la nuit les balayeurs, il contracta il y a deux ans un rhume qui dura deux semaines environ. Pendant tout ce temps il fut complétement aphone. Lorsque le rhume eut disparu, la voix resta légèrement voilée et l'enrouement alla en augmentant progressivement pendant un an. A cette époque et alors que le malade avait renoncé à tout traitement, elle s'améliora sans cause apparente, mais elle offrit ce caractère particulier : le malade commençait une phrase dans un ton et la finissait dans un autre. Ce phénomène de voix bitonale existe encore aujourd'hui et nous en sommes témoin.

M. L....., qui jouit d'une bonne santé, n'offre aucun antécédent tuberculeux ou spécifique. Il ne souffre pas de la gorge et respire très-bien et sans aucune gêne.

Il peut courir, monter un escalier sans être essoufflé ; en un mot, si sa voix était bonne il serait en parfaite santé.

A l'examen laryngoscopique rendu très-difficile par la sensibilité extrême du voile du palais et du pharynx, je trouve après plusieurs tentatives la cause de la dysphonie de notre malade.

Sur la corde vocale inférieure droite, tout près de l'épiglotte, sur le bord libre de la corde, j'aperçois un petit polype de la grosseur d'un pois, rouge, luisant, ayant un peu la forme d'un petit champignon, avec un petit pédicule qui complète la ressemblance. Ce petit polype, lorsque les cordes sont rapprochées, est situé sur leur surface.

Quelquefois il est pincé par ces cordes, mais si le malade pousse le son avec un peu d'énergie il se dégage subitement, le timbre de la

voix devient plus grave. Tel est le mode par lequel dans ce cas particulier, se produit la voix bitonale.

Je propose au malade l'extraction de ce polype, ce qu'il accepte immédiatement. Il voudrait me voir de suite commencer les tentatives opératoires.

Je lui fais prendre pendant cinq jours, matin et soir, 2 grammes de bromure de potassium. Le sixième jour, la tolérance est assez grande pour que je puisse entrer mes pinces dans le larynx, sans causer de quintes de toux.

Le septième, à la troisième tentative, j'arrache toute la tumeur. La voix redevient claire et l'on croirait que ce n'est plus la même personne qui parle. Le malade est complétement guéri.

Le polype, examiné au microscope par le docteur Chéron, était un myxome.

Il n'y a pas eu de récidive.

Observation CLXII.

Polype muqueux de la grosseur d'une forte tête d'épingle inséré sur le milieu du bord libre de la corde vocale inférieure droite.— Enrouements répétés depuis huit ans, enrouement permanent depuis deux ans. — Cautérisations. — Guérison.

Le 30 décembre 1869, M. Boissonnet, âgé de vingt-neuf ans, percepteur à Monclar-de-Quercy (Tarn-et-Garonne), nous consulte pour un enrouement intense dont il est atteint depuis deux ans.

D'une bonne constitution, il est fort et vigoureux. Il y a sept ou huit ans, ayant chanté un jour plus que d'habitude, le lendemain il était atteint d'un enrouement qui sans être intense était très-gênant. Cet enrouement disparut bientôt, mais chaque fois que M. B... avait chanté ou parlé plus que d'habitude il revenait et durait quelques jours.

Depuis deux ans il est devenu permanent, quoique peu marqué. Il s'accentue davantage lorsque le malade a parlé quelque temps. S'il survient un rhume la voix se perd totalement.

Le malade fume beaucoup.

A l'examen laryngoscopique je trouve, sur le milieu du bord libre de la corde vocale inférieure droite, un petit renflement polypeux de la grosseur d'une tête d'épingle bien délimité, lisse et de la même couleur que la corde, ce qui me fait croire qu'il est muqueux.

Ce petit polype empêche le rapprochement complet des cordes qui, d'ailleurs, sont rouges et congestionnées.

Le 2 janvier 1870, après avoir essayé à plusieurs reprises de saisir ce

petit polype dans mes pinces, je fais une première cautérisation légère avec le nitrate d'argent.

Le 4, le polype a diminué de moitié, et déjà la voix est meilleure. Nouvelle cautérisation, mais très-énergique cette fois. Spasme de la glotte, douleur et cuisson assez prononcées dans le larynx.

Au bout d'un quart d'heure enrouement très-intense.

Le 6, la petite tumeur a disparu. Il reste une petite eschare à l'endroit où elle siégeait.

Le 8, cette petite eschare est tombée, et la voix est claire et vibrante. Le malade se considère, à juste titre, comme complétement guéri.

J'ai reçu depuis plusieurs fois de ses nouvelles, et la guérison s'est maintenue radicale.

Observation CLXIII.

Polype papillaire avec dilatations vasculaires très-prononcées le faisant ressembler à un angiome; situé sur le milieu du bord libre de la corde vocale inférieure droite. — Enrouement remontant à deux ans. — Arrachement. — Guérison.

M. Beny, âgé de vingt-huit ans, me consulte le 1er avril 1871. Il est enroué depuis deux ans déjà, et cet enrouement fait tous les jours des progrès. Il craint de perdre complétement sa voix.

Il jouit d'une bonne santé et n'a jamais craché de sang. A l'examen de la poitrine je ne trouve d'ailleurs rien de particulier à noter.

Aucun antécédent diathésique.

Au laryngoscope je trouve, sur le milieu du bord libre de la corde vocale inférieure droite, un polype que je crois être muqueux.

Ce polype est de la grosseur d'un pois, il est mal pédiculé, ou pour mieux dire il est implanté sur la corde par un pédicule très-large. Il est arrondi, à surface lisse, et il s'oppose au rapprochement des cordes vocales pendant la phonation.

Il offre une coloration toute particulière. Il est noirâtre, violacé, et par cette coloration même tranche sur le blanc nacré des cordes inférieures.

Le malade, quoique n'étant pas gêné pour respirer, accuse une douleur sternale assez vive et une sensation de chaleur dans la bouche, analogue à celle que l'on ressent quand on a mangé du poivre.

Comme seul moyen de guérison je propose au malade l'extraction de son polype.

Voulant à toute force recouvrer l'intégrité de sa voix, il accepte tout de suite.

Pendant deux mois consécutifs, après avoir mis le malade au bromure

de potassium à haute dose, j'essaye d'arracher cette petite tumeur. A plusieurs reprises, je la saisis dans mes pinces, mais elle glisse et n'est que froissée.

Je me sers pour cette opération de mes grosses pinces sans ardillons.

Enfin, le 6 juin, je parviens à l'enlever en une seule fois; il ne reste plus qu'un petit pédicule. La voix revient claire et timbrée après quelques moments de suffocation.

Le malade a quelques quintes de toux qui se répètent pendant une heure environ.

L'écoulement sanguin est plus abondant que d'habitude. Je cautérise au nitrate d'argent le point où était insérée la tumeur.

Deux jours après, bien que les cordes fussent rouges, la voix est très-bonne, et presque toute la tumeur a disparu. Elle ne s'est pas reproduite depuis.

Son examen histologique, fait par M. Duret, interne très-distingué des hôpitaux de Paris, a montré que c'était un papillome offrant des dilatations vasculaires considérables le faisant ressembler à un angiome. Il serait curieux de savoir si les tentatives opératoires infructueuses que j'avais faites, et pendant lesquelles j'avais fortement comprimé la tumeur, n'ont pas aidé à la formation des lacunes remplies de sang qu'on trouve dans ce petit polype.

Observation CLXIV.

Polype papillaire de la grosseur d'une petite tête d'épingle siégeant sur le milieu du bord libre de la corde vocale inférieure droite.—Enrouement léger s'accentuant lorsque le malade a beaucoup parlé.—Sensation de chaleur dans la gorge. — Cautérisations. — Amélioration.

M. Boyer, avocat très-distingué du barreau de Paris, me consulte le 11 avril 1870 pour un enrouement très-léger, qu'il a contracté pendant la durée du siége de Paris.

Engagé en qualité de franc-tireur, il a été obligé de faire un service très-dur, et à la suite d'une reconnaissance faite pendant l'une des nuits de décembre il a contracté un enrouement intense. Cet enrouement disparut bientôt, et le malade n'y songeait plus, quand, lorsqu'il plaida pour la première fois après la Commune, sa voix au milieu du plaidoyer s'enroua progressivement. Ce ne fut qu'à force d'énergie qu'il put terminer.

Ayant suivi un régime sévère, sa voix s'améliora un peu. Le matin,

petit polype dans mes pinces, je fais une premi[illegible] elle devient avec le nitrate d'argent. [illegible] être émise.

Le 4, le polype a diminué de moitié, et [illegible] tion de cuis- Nouvelle cautérisation, mais très-énergi[illegible] de la corde glotte, douleur et cuisson assez pronon[illegible] grosseur d'une

Au bout d'un quart d'heure enroue[illegible] la corde même

Le 6, la petite tumeur a disparu. [illegible] droit où elle siégeait.

Le 8, cette petite eschare est to[illegible] quoique le malade ne Le malade se considère, à juste[illegible]

J'ai reçu depuis plusieurs [illegible] -nergique, et à quatre maintenue radicale. [illegible] cautérisations avec le

[illegible] ces cautérisations [illegible] ne produisent pas [illegible] d'être revenue

Polype papillaire [illegible] sans efforts et sans sembler à un [illegible] plus haut. Nous inférieure de [illegible] stationnaire de rison.

M. Be[illegible]

enrou[illegible]

prog[illegible]

d[illegible]

[illegible] eure de l [illegible] rachements.

[illegible] pelier à Paris

[illegible] attribuer sa [illegible] roidi, sa voix

[illegible] usse pas, n'a [illegible] ne.

[illegible] ne tumeur du [illegible] perd dans le [illegible] que l'on con- [illegible] son à la plus

[illegible] tement. Ce [illegible] es au niv

lire sur quel point du larynx est insérée la tu-
ment immobile. Est-elle englobée dans la corde,
est-elle insérée à la face postérieure de l'épi-

différentes questions que je me pose en la voyant.
doute pas de la présence de ce polype.
la gorge la sensation d'un corps étranger, il ne souffre
ec facilité.
d'arracher cette tumeur.
mois, deux fois par semaine, j'introduis une pince dans
pouvoir arracher aucune portion du polype, car le ma-
et a des envies de vomir au moindre contact. Je le mets au
de potassium à haute dose, et enfin j'enlève un morceau du
gros comme un petit pois. Le malade n'a rien senti. L'examen
copique du morceau enlevé nous apprend que nous avons af-
a un papillome, ce qui nous encourage à continuer nos arrache-
ts. Nous avions cru un instant à une tumeur sarcomateuse.

Pendant deux mois, deux et trois fois par semaine, j'enlève des portions de grosseurs variables de ce polype.

Au bout de ce temps, il a suffisamment diminué de volume pour qu'on puisse voir nettement son point d'insertion. Cette insertion se fait sur le bord libre de la corde sur une grande partie de sa surface. C'est en se développant qu'une portion s'était enfoncée dans le ventricule où elle n'avait pas d'attache. Cette portion est enlevée le 3 mai 1871.

Pendant un mois encore, tous les jours, j'écrase le large pédicule du polype, et je fais après chaque écrasement des cautérisations tantôt avec le nitrate d'argent, tantôt avec la teinture d'iode, tantôt avec l'acide chromique au 10e,

Quatre mois après être venu nous consulter pour la première fois, M. I..... était complétement débarrassé de son polype, et la voix avait à peu près repris son timbre normal.

Je dis avait repris à peu près son timbre normal, parce que la dernière fois que je vis le malade, je constatai bien que le polype était complétement détruit, mais la corde vocale sur laquelle il était implanté, était restée rouge, gonflée.

La voix a dû revenir complétement lorsque cette inflammation aura été dissipée. Nous regrettons que le malade ne nous ait pas tenu au courant des progrès de sa guérison, ainsi qu'il nous l'avait promis.

Observation CLXVI.

Polypes papillaires multiples siégeant sur toute la longueur du bord libre et sur

elle est très-bonne; mais lorsqu il plaide depuis une heure, elle devient de plus en plus grave et demande de véritables efforts pour être émise.

En même temps M. B... ressent dans la gorge une sensation de cuisson très-désagréable.

Au laryngoscope je trouve, sur le milieu du bord libre de la corde vocale inférieure droite, un petit polype papillaire de la grosseur d'une petite tête d'épingle. Ce polype est sessile, très-rouge, et la corde même sur laquelle il est implanté est très-congestionnée.

Dans le pharynx, granulations très-nombreuses, quoique le malade ne fume que très-peu.

Je mets M. B... à un traitement antiphlogistique énergique, et à quatre reprises différentes je fais sur le petit polype des cautérisations avec le nitrate d'argent solide.

Malheureusement, notre malade étant trop occupé, ces cautérisations ne sont faites qu'à des époques très-éloignées et ne produisent pas l'effet désirable. La voix s'améliore un peu, mais est loin d'être revenue à son timbre normal.

Cependant le malade peut maintenant plaider sans efforts et sans ressentir cette cuisson de la gorge que nous avons notée plus haut. Nous voyons quelquefois M. Boyer, et nous constatons l'état stationnaire de son petit polype.

Observation CLXV.

Petit polype papillaire inséré sur le bord libre et sur la face supérieure de la corde vocale inférieure gauche. — Enrouement. — Aphonie. — Arrachements. — Cautérisations. — Guérison.

Le 13 mai 1871, M. Imbault, âgé de vingt-six ans, chapelier à Paris vient me consulter.

Depuis deux ans déjà, il est enroué sans savoir à quoi attribuer sa maladie. Il y a deux mois à peu près, s'étant légèrement refroidi, sa voix s'est éteinte complétement et n'est plus revenue.

Quoique petit, M. I.... est fort et bien portant. Il ne tousse pas, n'a jamais craché de sang et n'a jamais eu d'affection spécifique.

A l'examen laryngoscopique, je trouve dans le larynx une tumeur du volume d'une noisette, arrondie, et dont une portion se perd dans le ventricule du côté gauche. La corde droite est saine, ce que l'on constate lorsque le malade respire, car lors qu'il pousse le son *é* la plus grande partie de cette corde est cachée par la tumeur.

Quant à la corde gauche, elle est cachée presque complétement. C'est à peine si l'on aperçoit une longueur de 3 à 4 millimètres au niveau de son attache postérieure.

Il est impossible de dire sur quel point du larynx est insérée la tumeur qui est complétement immobile. Est-elle englobée dans la corde, sort-elle du ventricule, est-elle insérée à la face postérieure de l'épiglotte?

Telles sont les différentes questions que je me pose en la voyant.

Le malade ne se doute pas de la présence de ce polype.

Il n'a pas dans la gorge la sensation d'un corps étranger, il ne souffre pas, et respire avec facilité.

Je lui propose d'arracher cette tumeur.

Pendant un mois, deux fois par semaine, j'introduis une pince dans le larynx sans pouvoir arracher aucune portion du polype, car le malade tousse et a des envies de vomir au moindre contact. Je le mets au bromure de potassium à haute dose, et enfin j'enlève un morceau du polype gros comme un petit pois. Le malade n'a rien senti. L'examen microscopique du morceau enlevé nous apprend que nous avons affaire à un papillome, ce qui nous encourage à continuer nos arrachements. Nous avions cru un instant à une tumeur sarcomateuse.

Pendant deux mois, deux et trois fois par semaine, j'enlève des portions de grosseurs variables de ce polype.

Au bout de ce temps, il a suffisamment diminué de volume pour qu'on puisse voir nettement son point d'insertion. Cette insertion se fait sur le bord libre de la corde sur une grande partie de sa surface. C'est en se développant qu'une portion s'était enfoncée dans le ventricule où elle n'avait pas d'attache. Cette portion est enlevée le 3 mai 1871.

Pendant un mois encore, tous les jours, j'écrase le large pédicule du polype, et je fais après chaque écrasement des cautérisations tantôt avec le nitrate d'argent, tantôt avec la teinture d'iode, tantôt avec l'acide chromique au 10e,

Quatre mois après être venu nous consulter pour la première fois, M. I..... était complétement débarrassé de son polype, et la voix avait à peu près repris son timbre normal.

Je dis avait repris à peu près son timbre normal, parce que la dernière fois que je vis le malade, je constatai bien que le polype était complétement détruit, mais la corde vocale sur laquelle il était implanté, était restée rouge, gonflée.

La voix a dû revenir complétement lorsque cette inflammation aura été dissipée. Nous regrettons que le malade ne nous ait pas tenu au courant des progrès de sa guérison, ainsi qu'il nous l'avait promis.

Observation CLXVI.

Polypes papillaires multiples siégeant sur toute la longueur du bord libre et sur

la face supérieure de la corde vocale inférieure droite.—Aphonie complète.— Accès de suffocation. -- Arrachements multiples. -- Léger retour de la voix.

Le 2 juin 1871 ses parents amènent à ma consultation un enfant de cinq ans, qui, nous raconte le père, instituteur à Bouffemont (Seine-et-Oise), ne peut plus ni parler ni crier. Il nous raconte que depuis l'âge de deux ans la voix de son enfant s'est enrouée sans cause appréciable et sans que l'enfant parût souffrir. Petit à petit l'enrouement fit des progrès, et depuis un an déjà le petit malade ne parle plus et ne peut même plus crier. Depuis un moins environ ses nuits sont très-agitées, car de temps en temps il est pris de véritables accès de suffocations. Après bien des tentatives pour examiner le larynx de cet enfant je parviens à voir, malgré l'abattement de l'épiglotte et lorsqu'il fait un effort de vomissement, une masse papillaire s'insérant sur toute la longueur du bord libre de la corde vocable inférieure droite ainsi que sur toute sa face supérieure. Ces papillomes ne sont pas pédiculés et obstruent presque complétement le larynx.

Je propose au père de faire la trachéotomie, mais il ne veut pas y consentir.

Pendant quinze jours consécutifs, j'introduis dans le larynx du petit malade de petites pinces à polypes sans ardillons et sans dents. A plusieurs reprises je ramène des portions plus ou moins volumineuses des polypes que j'ai pu saisir. La respiration se fait beaucoup plus facilement. Voyant aussi que les opérations que je pratique dans son larynx ne sont aucunement douloureuses, il s'y prête plus volontiers et tient lui-même sa langue avec sa main gauche. A partir de ce jour l'opération devient un peu plus facile.

J'enlève successivement des morceaux de polype dont l'ensemble équivaut au volume d'une noisette. La respiration se fait très-bien et le malade peut parler à voix haute. Le timbre de la voix est très-rauque. Les cris se font entendre à une assez grande distance.

Après ces arrachements successifs, je n'ose faire dans le larynx de notre petit malade des cautérisations avec le nitrate d'argent. Son père l'emmène, mais je ne lui cache pas que je crains beaucoup la récidive.

Quelques jours après j'ai appris la mort subite de l'enfant, qui a succombé la nuit, sans que la veille on eût remarqué le moindre symptôme alarmant.

Observation CLXVII.

Polype muqueux siégeant sur le bord libre de la corde vocale inférieure droite et logé dans l'angle rentrant du cartilage thyroïde, au-dessous de l'insertion

des cordes vocales inférieures. — Dysphonie. — Enrouement intermittent. — Pas opéré.

M. Navarre, rentier, âgé de quarante-un ans, habitant Sens, nous consulte le 9 août 1871. Il se plaint d'une gêne assez considérable qu'il éprouve à parler, d'un enrouement intermittent qui survient sans causes appréciables. Bonne santé, pas d'antécédents diathésiques.

L'examen laryngoscopique nous montre dans l'angle rentrant du cartilage thyroïde, au-dessous des cordes vocales inférieures, un petit polype muqueux d'aspect mou, qui semble être accolé dans cet angle.

Un examen plus attentif nous montre que ce polype est pédiculé et que son pédicule s'insère sur le bord de la corde vocale inférieure droite tout à fait au niveau de son insertion antérieure.

Il est assez long pour permettre à la tumeur de siéger habituellement dans la trachée, où elle est retenue par son poids et peut-être par les mucosités qui la collent à la paroi. Ce polype, avons-nous dit, paraît être très-mou, il est très-rouge, en forme de massue et à peu près du volume d'un gros pois. Le malade préfère garder son enrouement intermittent plutôt que de me laisser faire des tentatives opératoires.

— —

Observation CLXVIII.

Polype muqueux très-rouge de la grosseur d'un gros pois, inséré par un pédicule gros et court sur le bord libre et un peu sur la face supérieure de la corde vocale inférieure droite, à l'union de son tiers moyen. — Dysphonie très-intense. — Tentatives d'arrachement. — Écrasement. — Amélioration. (Fig. 115.)

M. Du Bos, attaché d'ambassade, âgé de vingt-cinq ans, m'est adressé le 8 août 1871 par notre maître et ami M. le docteur Demarquay.

M. Du Bos, depuis plusieurs années, est atteint d'un enrouement pour lequel il a suivi beaucoup de traitements inutiles, sa voix est rauque et dure, mais il ne souffre de nulle part. D'une excellente santé, il ne ressent comme douleur qu'une gêne légère au niveau de la fourchette du sternum.

A l'examen laryngoscopique, je trouve un polype muqueux du larynx qui offre les particularités suivantes.

Ce polype, de la grosseur d'un très-gros pois, est très-rouge et à surface parfaitement lisse. Il est inséré par un pédicule gros et court sur la face supérieure de la corde vocale inférieure droite, à l'union du tiers antérieur de cette corde avec son tiers moyen. Le pédicule même du polype empêche le rapprochement des bords libres des deux cordes et le

polype empêche la vibration normale de la corde droite, ce qui suffit pour expliquer la dysphonie dont est atteint notre malade (fig. 115).

Fig. 115.

Je lui propose l'arrachement de cette tumeur mais avant de se décider il veut prendre l'avis de M. le docteur Demarquay.

Le 25 M. Demarquay vient me voir avec le malade. Je lui montre les particularités du polype que je viens de décrire plus haut et il partage mon avis que la destruction de cette tumeur amènera la guérison complète.

Pendant deux mois consécutifs, à Paris et à Enghien, où j'avais envoyé le malade pour une pharyngite granuleuse, j'essaye d'arracher ce polype. Plusieurs fois je le saisis et le déchire sans pouvoir l'arracher. Plusieurs fois aussi je l'écrase dans mes pinces. Il diminue un peu de volume, mais il ne disparaît pas. La voix est un peu meilleure, mais est loin d'être bonne. Le malade, lassé de ces tentatives qui ne donnent que si peu de résultat, renonce pour le moment à toute opération.

Observation CLXIX.

Polype papillaire gros comme un petit pois, très-rouge, non pédiculé, inséré sur la corde vocale inférieure gauche, tout près de l'épiglotte. — Arrachement du polype. — Guérison. — Retour instantané de la voix. (Fig. 116.)

Au mois de juin de l'année 1869, M. Deltenre Walcher, grand négociant de Bruxelles vient me consulter pour une dysphonie dont il est atteint depuis deux ans déjà. Il a suivi une foule de traitements et cela sans aucun résultat. Il n'a jamais craché de sang, n'a jamais eu de syphilis, s'enrhume difficilement, et croit que cet enrouement lui est venu à la suite d'un violent accès de colère pendant lequel il éleva la voix d'une façon anormale.

Je l'examine au laryngoscope et je trouve sur la corde vocale inférieure

gauche, près de son insertion au cartilage thyroïde, sous l'épiglotte qui le cache en partie, un petit polype rouge, rond, de la grosseur d'un petit pois, le long du bord libre, empêchant le rapprochement des cordes et cause de la dysphonie (fig. 116).

Fig. 116.

M. D..... est très-étonné du résultat de mon examen, car il ne souffre pas du tout du larynx et n'a pas de sensation de corps étranger.

Je lui propose de tenter l'arrachement de ce polype, mais il ne veut pas y consentir en ce moment, car il est obligé de rentrer à Bruxelles le lendemain.

Je ne revois M. D..... qu'en 1871. Il a consulté plusieurs médecins s'occupant de laryngoscopie, entre autres Lewin et Turck qui posèrent le même diagnostic que moi, et qui furent d'avis que l'opération devait être faite.

Le petit polype a un peu augmenté de volume, la voix est aussi moins bonne ; mais il n'a toujours aucune sensation de corps étranger dans le larynx. Il est du reste bien décidé à se faire opérer.

J'introduis dès le premier jour mes pinces dans le larynx pour habituer le malade à supporter leur contact. Il s'y prête assez facilement. Tous les jours, pendant dix jours consécutifs, je tente infructueusement l'arrachement de ce polype ; enfin, à la onzième fois, je ramène le polype tout entier et d'un seul coup. La voix instantanément redevient claire. M. D..... tousse un peu par suite du sang qui, sortant de la petite plaie, tombe dans la trachée ; il n'a senti aucune douleur.

Le lendemain la voix n'est plus aussi bonne qu'immédiatement après l'opération.

Je conseille à M. D..... de se purger, de prendre quelques bains de vapeur et de suivre un régime rafraîchissant. Quatre jours après l'opération, la voix est revenue très-bonne et, depuis, la guérison ne s'est pas démentie.

Observation CLXX.

Polype papillaire de la grosseur d'un petit haricot, inséré sur le milieu du bord libre de la corde vocale inférieure gauche. — Enrouement très-intense. — Arrachement partiel. — Amélioration. (Fig. 117.)

M. de Fonséca, âgé de soixante-quatre ans, homme de lettres de Hambourg, me consulte le 17 août 1871.

Il nous dit que depuis dix ans il souffre d'un enrouement intense qui a fait depuis ce temps de sensibles progrès. Il a été examiné au laryngoscope par les docteurs Turck et Lewin, qui lui ont dit qu'il était atteint d'un polype papillaire inséré sur le bord libre de la corde vocale inférieure gauche.

A l'examen, je trouve en effet un polype papillaire (fig. 117) de la grosseur d'un petit haricot.

Fig. 117.

Ce polype a une forme triangulaire et il est inséré par la base sur une partie de la longueur du bord libre de la corde vocale inférieure gauche. Ce polype est framboisé, blanc rosé et d'apparence peu consistante. La corde opposée est elle-même un peu irritée, leurs bords libres ne peuvent se rapprocher complétement pour la phonation, bien que la droite passe au-dessous du polype qu'elle soulève et qui a l'air alors de reposer sur sa face supérieure.

Sept fois, j'essaye d'arracher ce polype. J'en enlève quelques parcelles, ce qui a pour effet de rendre la voix un peu meilleure.

Le malade est forcé de partir avant la guérison complète.

Observation CLXXI.

Petit polype papillaire de la grosseur d'une tête d'épingle siégeant sur le bord libre de la corde vocale inférieure gauche. — Enrouement de la voix chantée. — Cautérisations. — Guérison.

Mme Miliano, artiste lyrique, âgée de trente-deux ans, nous consulte le 25 mars 1871.

La santé générale est très-bonne, mais la malade se plaint de ce qu'elle ne peut plus donner en chantant les notes élevées qui sortent sans pureté. La voix parlée est très-bonne et Mme M .. n'a pas remarqué qu'elle eût changé de timbre.

A l'examen laryngoscopique, je trouve, sur le milieu du bord libre de la corde vocale inférieure gauche, un petit polype papillaire, sessile, très-rouge, à peu près de la grosseur d'une tête d'épingle.

Lorsque la malade (le laryngoscope étant appliqué) veut donner une note élevée, nous constatons que ce petit polype empêche l'affrontement complet des bords libres de la glotte. C'est donc bien lui qui cause la dysphonie dont se plaint la malade.

A dix-huit reprises différentes et à des espaces de temps inégaux, je touche ce petit polype avec une petite éponge imbibée d'une solution de nitrate d'argent au dixième. Ces attouchements sont bien supportés et ont pour effet de faire disparaître complétement le petit polype.

Avec sa disparition reparaît la voix chantée qui reprend toute sa pureté.

Observation CLXXII.

Polype papillaire situé dans l'angle des cordes vocales inférieures et inséré sur la portion la plus antérieure du bord libre des deux cordes vocales inférieures. — Enrouement très-prononcé. — Arrachement. — Cautérisations. — Guérison.

Le 15 septembre 1871, notre savant confrère, M. le docteur Baudry, de Bourges, nous adresse un de ses clients, M. B..., de Bourges.

Ce malade nous raconte qu'il y a dix ans sa voix commença à s'altérer. Elle devint d'abord un peu rauque à la suite d'un incendie pendant lequel M. B... cria *Au feu!* avec beaucoup de force et eut une violente émotion. Quelque temps après, la voix s'éteignit complétement, mais, à la suite d'un traitement sévère elle revint voilée et mauvaise.

Le malade ne tousse pas, je ne trouve rien ni à la poitrine ni au cœur.

Antécédents spécifiques bien nets.

A l'examen laryngoscopique, je trouve un polype papillaire de la grosseur d'une fraise des bois, inséré dans l'angle même du cartilage thyroïde et sur la portion la plus antérieure du bord libre des deux cordes vocales inférieures. Ce polype est inégal, rosé, présentant à sa partie supérieure une tache ecchymotique noirâtre. En raison même de ses insertions multiples, il est immobile dans sa position et se trouve toujours être pincé entre les cordes.

Le malade n'a aucune conscience de la présence de ce corps étranger

dans son larynx. Il n'éprouve qu'une sensation de pesanteur au niveau du sternum.

Ses affaires le rappellent à Bourges et il ne peut se faire opérer dans ce moment, il doit revenir le mois prochain.

Le 30 octobre, je reçois une lettre de son médecin me disant qu'il a mis M. B... au bromure de potassium et qu'il l'a habitué à supporter sans efforts dans la gorge le contact du miroir laryngien.

En effet, lorsque je revois M. B..., le 5 octobre, la tolérance est beaucoup plus grande et je puis introduire dans son larynx une de mes pinces sans déterminer ni contraction, ni quinte de toux.

Le 6 octobre, tentative infructueuse d'arrachement.

Le 7, j'enlève la moitié du polype sans que le malade en ait conscience et presque sans écoulement de sang.

Le 9, nouvel arrachement ; je déchire toute la base d'implantation qui reste seule.

Les 10, 11, 12, 13, 14, 16, nouveaux arrachements qui débarrassent complétement le malade de son polype. Cautérisations au nitrate d'argent sur les points d'implantation.

Le 17, M. B... retourne à Bourges complétement guéri et avec sa voix normale.

Observation CLXXIII.

Petits polypes papillaires situés sur le milieu du bord libre des deux cordes vocales inférieures.—Enrouement léger. Cautérisations. Amélioration.(Fig. 118.)

Le 16 octobre 1871, notre confrère et ami M. le docteur Bastin, d'Asnières, nous prie d'examiner le larynx de Mlle Loys, âgée de vingt-six ans, modiste à Paris.

Mlle L... se plaint d'un enrouement léger, remontant déjà à plusieurs mois, contre lequel notre confrère a employé tous les moyens usités en pareille circonstance.

A l'examen de la poitrine et du cœur, nous ne trouvons rien de particulier à noter. La santé de Mlle L... est très-bonne. Aucun antécédent héréditaire ou acquis.

Au laryngoscope, je trouve et je montre à notre confrère deux petits polypes papillaires sessiles, siégeant sur le milieu du bord libre des deux cordes vocales inférieures. Ces deux petits polypes (fig. 118) sont rouges, situés à peu de chose près à la même hauteur. Lorsque les deux cordes se rapprochent, ils s'engrènent presque pour ne plus former qu'une seule tumeur; ils ont la forme et le volume d'une moitié de lentille coupée selon son diamètre.

Je propose de faire sur ces polypes des cautérisations avec le nitrate d'argent.

Pendant deux mois consécutifs, je fais ces cautérisations.

Elles sont bien supportées par la malade, quoique parfois elles causent des suffocations et des spasmes de la glotte.

A la septième cautérisation le polype situé sur la corde droite a presque entièrement disparu. Celui de gauche a lui-même beaucoup diminué de volume. Il est de la grosseur d'une tête d'épingle et a pris une coloration blanchâtre.

FIG. 118.

La voix de Mlle L... est un peu meilleure et nous croyons que si elle n'est pas plus claire, cela tient à la rougeur des cordes vocales que ces cautérisations successives ont amenée, car elles ne peuvent être faites sans atteindre les parties saines.

Nous conseillons à la malade de se reposer pendant quelque temps et de suivre un régime très-rafraîchissant.

Nous ne l'avons pas revue.

OBSERVATION CLXXIV.

Polype papillaire de la grosseur d'un tout petit pois, siégeant sur le bord libre de la corde vocale inférieure droite. — Dysphonie, voix bitonale. — Écrasement. — Cautérisations. — Guérison. (Fig. 119.)

Le 12 octobre 1871, M. Dacquet, âgé de trente-deux ans, employé, me consulte pour une dysphonie assez prononcée, dont il est atteint depuis un an environ. Il lui arrive souvent de commencer une phrase dans un ton et de la terminer dans un autre. Quelquefois aussi, il ne peut commencer une phrase avant d'avoir hemmé fortement. Il ne sait à quoi attribuer cet enrouement, car il ne tousse pas, et sa santé est très-bonne.

A l'examen laryngoscopique, je trouve sur le milieu du bord libre de la corde vocale inférieure droite, à l'union du tiers moyen avec le tiers antérieur, un petit polype papillaire, de la grosseur d'un très-petit pois,

arrondi, non pédiculé, très-rouge, qui empêche les cordes de se rapprocher parfaitement.

Lorsque les cordes vocales sont rapprochées (fig. 119), il est impossible de dire sur quelle corde est implanté ce polype. En effet, dans ce cas, il est pincé entre les lèvres de la glotte, et l'on ne voit que sa partie supérieure.

Pendant deux mois, j'essaye d'arracher ce polype. Plusieurs fois, je le saisis entre les mors de mes pinces, et je le fais saigner sans pouvoir l'arracher. Cependant il diminue un peu de volume, et est à peu près réduit d'un tiers. Je me décide alors à faire sur sa surface des cautérisations avec le nitrate d'argent solide. Tous les deux jours, pendant tout le mois de décembre, je fais ces cautérisations qui sont très-bien supportées par le malade. Cependant quelquefois il est pris de quintes de toux et de spasmes qui me forcent à suspendre la cautérisation ou qui me font toucher des parties saines du larynx. Pendant tout ce mois la voix est presque totalement perdue. Le 3 janvier la petite tumeur a presque complétement disparu. Je conseille au malade de se reposer pendant quelque temps.

Fig. 119.

Il revient me voir au mois de février 1872.

La voix est très-bonne, cependant il reste sur la corde vocale une parcelle du polype de la grosseur d'une tête d'épingle. Je le cautérise quatre fois en douze jours.

Le petit polype disparaît complétement, et après six jours de repos la voix recouvre son timbre normal : le malade est complétement guéri. Je l'ai revu souvent depuis cette époque, et son polype ne s'est pas reproduit.

Observation CLXXV.

Polype muqueux siégeant sur le bord libre de la corde vocale inférieure droite, tout près de son point d'insertion antérieure. — Enrouement datant d'un an. Arrachement partiel. — Amélioration.

M. T..., avocat, âgé de trente-deux ans, vient nous consulter au mois

de septembre 1871, à notre dispensaire, pour un enrouement intense dont il souffre depuis un an environ. Il y a deux ans M. T... contracta la syphilis. Six mois après, sa voix était enrouée, et il avait dans la gorge des plaques opalines. Ces accidents disparurent rapidement sous l'influence d'un traitement approprié.

Il y a un an, à la suite d'un rhume, il fut pris d'une extinction de voix qui dura une semaine. Cette extinction disparue, il lui resta un enrouement assez prononcé qui a fait peu de progrès depuis cette époque.

Il ne souffre pas de la gorge et n'a aucune sensation de corps étranger. Douleur au niveau du sternum.

A l'examen laryngoscopique, je trouve sur le bord libre de la corde vocale inférieure droite, tout près de son insertion antérieure, un polype muqueux, de la grosseur d'un petit pois, rouge, caché en partie par l'épiglotte. Cette petite tumeur n'est pas pédiculée et se trouve être pincée entre les bords de la glotte, chaque fois qu'elle se ferme pour la phonation.

L'examen laryngoscopique est assez difficilement supporté, parce que l'on est obligé de porter le miroir très-profondément dans la gorge pour voir l'angle antérieur des cordes, et cela parce que l'épiglotte est très-abaissée.

Je mets M. T... au bromure et à l'iodure de potassium.

Au bout de quinze jours, l'examen laryngoscopique est assez facilement supporté.

Plusieurs fois j'essaye infructueusement de saisir le polype entre mes pinces, mais le malade est pris de spasmes de la glotte et d'efforts de vomissement.

M. le docteur Jelenffy, de passage à Paris, chef de clinique de Störck (de Vienne), essaye à ma clinique plusieurs fois d'enlever ce polype avec sa guillotine, mais infructueusement.

Pendant trois mois consécutifs, plusieurs fois par semaine, je renouvelle mes tentatives opératoires. Plusieurs fois je saisis le polype et le fais saigner.

Une fois, j'en enlève une portion qui, portée sous le champ du microscope, nous la fait reconnaître pour un myxome.

A la suite de cet arrachement, la voix est un peu meilleure. Je continue encore mes tentatives pendant plusieurs semaines.

Mais le malade est obligé de retourner à Londres, où il réside, et nous lui conseillons de consulter dans cette ville notre savant ami le docteur Morell Mackenzie.

Observation CLXXVI.

Polype muqueux du bord libre de la corde vocale inférieure droite. — Enrouement très-intense. — Douleur sternale très-prononcée. — Bruit de soupape. — Arrachement. — Guérison.

Le 29 novembre 1871, M. Clément, âgé de trente et un ans, horloger à Châlons-sur-Marne, m'est adressé par notre savant confrère, M. le docteur Titon.

M. C... a la voix enrouée depuis l'âge de seize ans, son père et son frère ont aussi la voix enrouée, mais beaucoup moins que lui. Cet enrouement est survenu sans cause appréciable d'ailleurs.

Au moment de son mariage, il y a trois ans, il fut pris de quintes de toux et de légers crachements de sang. Il avait alors et a encore dans la gorge de violents chatouillements, que nous attribuâmes à de nombreuses granulations que le malade a dans le pharynx, et qui ont nécessité des cautérisations avec le nitrate d'argent, nous dit le docteur Titon.

Le malade salive beaucoup, et le matin il rend quelques crachats épais.

Je ne trouve absolument rien à la poitrine. Pas d'antécédents spécifiques.

Pas de sensation de corps étranger dans le larynx. La respiration se fait avec facilité, mais par moments on entend à distance un bruit de soupape qui fait croire au malade qu'en hemmant fortement il va se détacher quelque chose de ses bronches. Au niveau du sternum, il ressent une douleur assez vive qu'il a éprouvée pour la première fois il y a deux ans. Elle disparut à la suite d'un traitement à l'iodure de potassium et fut remplacée par une douleur dans le nez qui allait et venait. Cette douleur disparut à son tour il y a six mois, pour faire place de nouveau à la douleur sternale. Il semblait, suivant l'expression du malade, qu'on lui avait appliqué un coup très-violent dans cette région.

A l'examen laryngoscopique facilement supporté, je trouve un polype muqueux, du volume d'un gros pois chiche, un peu mamelonné, d'un blanc bleuâtre, gélatineux, strié de vaisseaux dilatés.

Il adhère au bord libre de la corde vocale inférieure droite, par un pédicule plat, beaucoup plus rouge que la tumeur qui s'insère, et sur le bord libre de la corde à son tiers moyen, et sur sa face supérieure au même niveau. Cette insertion permet à la tumeur de passer tantôt au-dessus, tantôt au-dessous des cordes vocales inférieures. Quelquefois elle est pincée entre les cordes, qui alors ne peuvent plus se rapprocher complétement.

Les deux cordes vocales supérieures sont elles-mêmes gonflées et rouges.

Le 30 novembre, je montre toutes ces particularités à M. le docteur Titon.

Le 1er décembre, à la deuxième introduction des pinces, j'arrache le polype presque entièrement. Pas de douleur pendant l'opération.

Le malade crache à peu près la valeur d'un verre à madère de sang noir. La voix reste mauvaise.

Il y a encore un petit morceau du pédicule en forme de dent de scie, qui tantôt s'accole, tantôt flotte dans la glotte.

Le 2, la voix est toujours enrouée, les cordes inférieures sont rouges.

La corde supérieure gauche a été contusionnée par la pince et est un peu déchirée. Le pédicule est blanc.

Emplâtre de thapsia, potion calmante, attouchement au laudanum.

Le 4, la voix est meilleure, le malade repart pour Châlons.

Je reçois une lettre de lui me disant que sa voix est revenue, et qu'il se considère comme étant complétement guéri, ce qu'il espère bientôt pouvoir m'affirmer de nouveau de *vive voix*.

Observation CLXXVII.

Polype papillaire du milieu du bord libre de la corde vocale inférieure gauche. — Enrouement depuis trois mois. — Pas opéré.

M. X., curé à Chatou, âgé de quarante-sept ans, me consulte, le 20 décembre 1871, pour un enrouement qu'il attribue à l'abus qu'il est forcé de faire de la voix et qui remonte à trois mois environ. La santé générale est bonne. Cependant dyspepsie légère et granulations du pharynx.

Sur le milieu du bord libre de la corde vocale inférieure gauche se trouve un petit polype papillaire, non pédiculé, très-rouge, de la grosseur d'un grain de chènevis.

Ce petit polype empêche le rapprochement complet des cordes vocales inférieures qui sont un peu rouges et tuméfiées.

Je prescris à M. l'abbé un traitement antiphlogistique et lui propose de lui détruire plus tard ce petit polype par des cautérisations avec le nitrate d'argent. Je ne l'ai pas revu.

Observation CLXXVIII.

Polype papillaire siégeant dans l'angle des cordes vocales inférieures, et inséré

sur la face supérieure de la corde vocale inférieure gauche. — Enrouement très-intense. — Douleur sternale. — Arrachement. — Guérison.

M. Broyon, âgé de trente ans, employé au chemin de fer du Nord à Enghien, me consulte, le 12 juillet 1872, pour un enrouement très-prononcé qui remonte à deux ans. Depuis cette époque, sa voix a été en diminuant chaque jour de volume, il est pris de sueurs abondantes lorsqu'il parle et éprouve au niveau du sternum une douleur très-vive.

A l'examen laryngoscopique, je trouve dans l'angle antérieur des cordes vocales inférieures une tumeur papillaire arrondie, de la grosseur et de la forme d'un pois, qui s'insère sur la face supérieure de la corde vocale inférieure gauche.

Les 17, 18, 19 et 21, j'habitue le malade au contact des pinces et le mets au bromure de potassium.

Les 1, 2, 3, 4, 5, 6, 7, 8, 9 août, essais infructueux d'arrachement.

Le 11, j'enlève un morceau de la tumeur.

Les 12, 13, 14, 15, 17. Essais infructueux.

Le 19, j'enlève presque toute la tumeur qui est noirâtre et ecchymosée.

Les 21, 22, 26. La voix est très-enrouée.

Le 31 elle est meilleure; la douleur sternale a disparu ainsi que des sueurs en parlant.

Le malade a dans la gorge des chatouillements qui le forcent à tousser et cracher.

Il ne reste plus que gros comme un grain de chènevis de la tumeur, sur la face supérieure de la corde inférieure gauche. Les cordes sont couvertes de mucosités.

Je fais trois cautérisations sur ce qui reste du polype, et au bout de huit jours le larynx était revenu à sa coloration normale.

Le polype avait disparu complétement et la voix avait recouvré son intégrité.

Je revois souvent ce malade qui est complétement guéri.

Observation CLXXIX.

Épithéliome inséré sur le bord libre de la corde vocale inférieure gauche. — Enrouement, puis aphonie. Arrachement. — Guérison.

M. Delannoy, lieutenant de la ligne, vient me consulter, le 9 janvier 1872, sur le conseil de notre très-honoré confrère M. le docteur Ch. Loiseau.

Il y a dix-huit mois environ, pendant la guerre, à la suite d'un rhume violent, il fut pris d'une extinction complète de la voix qui céda bientôt à un traitement énergique (frictions avec l'huile de croton, emplâtre de thapsia). La voix resta cependant un peu couverte. L'enrouement alla progressivement en augmentant, et depuis trois mois il est complétement aphone.

Entré au Val-de-Grâce pour cette aphonie, on lui a fait suivre les traitements les plus variés, et aujourd'hui il est soumis à un traitement antispécifique quoiqu'il n'ait jamais été vénérien.

De taille moyenne, il est d'une constitution vigoureuse et est âgé de trente-deux ans.

Dès le premier examen laryngoscopique, qui est difficilement supporté, je trouve dans le larynx un polype de la grosseur d'une noisette.

Il n'est pas possible d'en voir l'insertion. Il est situé au-dessus des cordes vocales inférieures, mais comme pendant les plus grands efforts de phonation il reste en avant de lui et en arrière une grande ouverture de la glotte, il est certain qu'une partie de ce polype plonge du côté de la trachée.

On voit bien les contours de ce polype en avant et en arrière, mais sur les côtés cela est impossible, car il s'enfonce dans les ventricules.

Rouge et paraissant dur à sa partie antérieure, il a en arrière une coloration bleuâtre qui le fait, en cet endroit, paraître gélatineux. D'ailleurs, cette partie est séparée de la première par un léger sillon qui pourrait faire croire qu'il s'est développé en deux fois.

Jusqu'au 23 janvier j'habitue le malade à supporter plus facilement le contact du miroir laryngien et à bien essayer de donner le son *è* qui, bien qu'il ne sorte pas, élève le larynx et rend l'examen plus facile.

Le 23, je montre toutes les particularités de ce polype à M. le docteur Ch. Loiseau, ami du malade.

Le 6 février, je le montre à M. le docteur Sardou, médecin militaire au régiment du malade.

Jusqu'au 18 février, je mets M. D..... au bromure de potassium.

Le 19, j'enlève une parcelle de son polype avec mes pinces.

Je 20, j'en enlève un autre petit morceau. Hémorrhagie artérielle assez abondante.

La difficulté de l'opération tient à ce que les cordes vocales supérieures se contractent et viennent en quelque sorte recouvrir la tumeur.

Le 23, j'enlève presque toute la tumeur avec des pinces à dents de souris. Le malade n'a pas eu conscience de l'extraction. Écoulement de sang rouge pendant cinq minutes environ. La moitié du polype est enlevée. Je constate alors que la tumeur est implantée par une base de

4 millimètres environ, très-près de l'angle de réunion des cordes vocales inférieures, sur le bord libre de la corde vocale inférieure gauche. Les autres parties de la corde sont normales. Ce qui reste de la tumeur ressemble à un pois cassé vu par sa partie plane. La voix revient assez pure.

L'examen de la portion enlevée au microscope nous apprend que nous avons affaire à un épithéliome tubulé.

Je ne revois pas ce malade jusqu'au 19 avril.

Ce jour même, j'enlève un gros morceau du polype. La voix est relativement très-bonne.

La partie qui reste est inégale et a à peu près le volume d'un petit pois.

Après des tentatives longtemps renouvelées, je parviens, à mon dispensaire, le 22 mai, à arracher ce qui reste de ce gros polype.

Les cordes vocales sont parfaitement saines et la voix est claire et sonore.

Le malade reprend son service et peut commander plusieurs heures sans se fatiguer.

Quoique je n'aie point fait de cautérisations sur le point d'implantation de la tumeur, elle ne s'est pas reproduite ainsi que j'ai été à même de le constater un an et demi plus tard.

A cette époque il était impossible de voir sur quel point de la corde était inséré le polype.

Observation CLXXX.

Polype muqueux de la grosseur et de la forme d'un gros pois, inséré par un pédicule large sur le bord ventriculaire de la corde vocale inférieure droite. —Enrouement remontant à quatre ans.—Arrachement.—Guérison. (Fig. 120.)

Le 15 février 1872, M. Mariéton, âgé de trente-quatre ans, agent de change à Lyon, me consulte pour un enrouement très-prononcé, remontant à quatre ans. A cette époque il s'aperçut que sa voix était fatiguée, selon son expression. Obligé de parler beaucoup à la Bourse, sa voix allait petit à petit en baissant; cependant, après avoir crié pendant un certain temps elle s'éclaircissait un peu. M. M.... n'est pas sujet aux rhumes et n'a jamais craché de sang. Pas d'antécédents spécifiques. Pas de sensation de corps étranger dans le larynx. Légère gêne de la respiration quand il lit pendant quelque temps à haute voix.

A l'examen laryngoscopique, je trouve sur la corde vocale inférieure droite un polype de la grosseur d'un pois chiche. Cette tumeur (fig. 120

est insérée par un pédicule large sur le bord ventriculaire de la corde inférieure droite à l'union du tiers antérieur avec le tiers moyen. Elle est blanchâtre et gélatineuse et ressemble aux polypes muqueux des fosses nasales. A un examen superficiel on pourrait croire qu'elle sort du ventricule.

Lorsque la glotte est ouverte, elle fait une légère saillie du côté de la trachée, dépassant le bord libre de la corde sur laquelle elle est implantée. Lorsque les cordes sont rapprochées pour la phonation, elle repose sur leurs faces supérieures où elle fait l'office de sourdine.

FIG. 120.

Je propose au malade l'extraction de ce polype, mais il ne veut pas s'y décider.

Je ne le revois que le 1er septembre de la même année. A ce moment il éprouve des douleurs et des cuissons dans le larynx. Il tousse un peu, et à l'examen laryngoscopique je constate que le polype n'a subi aucun changement.

Toute la muqueuse de l'organe est rouge, les cordes vocales supérieures sont déchirées et ulcérées en plusieurs endroits, ce que nous ne savons comment expliquer. Le malade nous raconte alors que depuis quelque temps il est traité par un spécialiste de Paris, qui tous les jours essaye de lui enlever sa tumeur, mais sans autre résultat que de le faire souffrir.

Je m'explique alors toutes ces petites plaies ressemblant les unes à des aphthes, les autres à des égratignures, siégeant un peu au hasard sur les cordes vocales supérieures, sur les replis aryépiglottiques et la muqueuse aryténoïdienne. Ces petites plaies sont les résultats des pincements produits par la pince de notre confrère qui, au lieu de saisir le polype, saisissait la muqueuse avoisinante.

Il nous est arrivé souvent au début de nos opérations intralaryngiennes, et chez des malades indociles, de produire des érosions, des excoriations de ce genre, sans provoquer d'autres accidents à leur suite qu'un peu d'endolorissement et d'inflammation de la muqueuse laryngienne.

Jamais il n'est survenu de symptômes graves, et le repos aidé d'un

régime doux amène rapidement le retour de l'organe vocal à l'état normal.

Lorsque je veux introduire mes pinces dans le larynx de M. M..., il ne peut les supporter, il est pris de quintes de toux violentes.

Je le mets à un traitement antiphlogistique énergique et au bromure de potassium.

Le 19, les quintes de toux sont beaucoup moins violentes lorsque j'introduis mes pinces qui sont assez bien supportées.

Il est probable que dans quelques jours l'opération deviendra plus facile.

D'ailleurs, sous l'influence du traitement que suit M. M....., la voix est devenue meilleure, et le polype est complétement blanchâtre.

Le 23 septembre, j'arrache presque tout le polype d'un seul coup.

Le malade n'a rien senti, l'écoulement de sang est insignifiant. Il ne reste plus que le pédicule qui ressemble à un caillot sanguin.

La voix revient instantanément. J'ai pu enlever la tumeur avec une pince sans ardillons.

Le 25, le pédicule est en pleine suppuration, on pourrait le prendre pour une mucosité. La voix est moins bonne que le jour et le lendemain de l'opération.

Le 30, la voix est revenue à peu de chose près ce qu'elle était avant le début de l'affection. Cependant elle est encore un peu couverte, ce que j'attribue à la rougeur persistante de la corde d'implantation.

Le 2 octobre, le malade repart pour Lyon, se considérant comme complétement guéri, mais se proposant de revenir dans quelque temps à Paris pour que je lui confirme sa guérison.

Je le revois en avril 1873. Il reste un petit morceau du pédicule du polype de la grosseur d'un grain de riz, mais qui ne gêne en rien la phonation.

L'examen micrographique de la tumeur a démontré que c'était un myxome.

Observation CLXXXI.

Petit polype papillaire de la grosseur d'une tête d'épingle, siégeant sur le milieu du bord libre de la corde vocale inférieure gauche.— Enrouement depuis trois mois environ. — Cautérisations. — Guérison.

M. Leprestre, négociant au Hâvre, âge de quarante-deux ans, me consulte le 11 mars 1872 pour un léger enrouement qui a débuté il y a trois mois environ. La santé générale de M. L..... est très-bonne, il ne tousse pas, n'a jamais craché de sang, et ne souffre pas de la gorge.

A l'examen laryngoscopique je trouve sur le milieu du bord libre de la corde vocale inférieure gauche un petit polype papillaire au début, de la grosseur d'une tête d'épingle, non pédiculé, lisse, très-rouge, qui s'oppose au complet rapprochement des lèvres de la glotte pendant la phonation.

Je fais sur ce petit polype deux cautérisations avec le nitrate d'argent solide.

Ce traitement suffit pour le faire disparaître et pour rétablir la voix dans toute son intégrité.

Observation CLXXXII.

Petit polype papillaire sortant du ventricule gauche, de la grosseur d'un petit grain de blé, bilobé. — Enrouement datant de deux ans. — Pas opéré.

M. Gille, employé de commerce à Soissons, nous consulte à notre dispensaire le 19 février 1872 pour un enrouement léger dont il est atteint depuis deux ans environ.

Grand et fort, M. G..... jouit d'une bonne santé et ne présente aucun antécédent diathésique.

Il nous raconte qu'il y a deux ans environ, à la suite d'un léger rhume, sa voix s'altéra et ne revint jamais bien claire depuis cette époque.

A l'examen laryngoscopique, je trouve un petit polype me paraissant être papillaire, sortant du ventricule gauche du larynx. Ce petit polype est de la grosseur d'un petit grain de blé environ. Il est très-rouge et il tranche par sa coloration sur la blancheur nacrée de la corde vocale inférieure gauche sur le milieu de laquelle il repose.

Le malade ne tousse pas, il n'éprouve aucune sensation de corps étranger.

Il a essayé les traitements les plus divers sans obtenir aucun résultat.

Nous montrons aux médecins qui assistent à notre clinique et aux élèves que le polype dont M. G..... est atteint est obliquement couché sur la surface de cette corde; il est bilobé et ressemble à une petite gourde. Il ne quitte pas la position dans laquelle nous l'avons fait dessiner, ce qui nous porte à croire qu'il est aussi inséré sur la surface même de la corde.

L'arrachement de ce polype nous paraît offrir de sérieuses difficultés à cause de l'extrême sensibilité du sujet.

Nous mettons le malade au bromure de potassium à haute dose, mais lorsque nous nous disposons à commencer nos manœuvres opératoires,

le malade est rappelé en toute hâte à Soissons par une maladie de sa femme. Nous ne l'avons pas revu.

Observation CLXXXIII.

Polype muqueux développé sur la portion antérieure de la face supérieure de la corde vocale inférieure gauche. — Enrouement très-prononcé datant de trois ans. — Arrachement. — Guérison.

M. le capitaine Escolle, âgé de trente-cinq ans, en garnison à la Rochelle, nous consulte le 9 avril 1872 pour un enrouement qui remonte à trois ans environ, et qu'il ne peut attribuer qu'aux efforts de voix nécessités par le commandement.

Grand, fort et vigoureux il ne souffre nullement et n'accuse aucun antécédent spécifique ou tuberculeux. Pas de sensation de corps étranger dans le larynx, pas de douleur sternale, pas de toux.

A l'examen laryngoscopique assez difficilement supporté à cause de la sensibilité du pharynx, je trouve très-près de l'insertion antérieure de la corde vocale inférieure gauche, sur la surface de la corde, mais très-près de son bord libre, un petit polype muqueux, rouge brun, de la grosseur d'un gros grain de chènevis implanté par une base large. La corde gauche est un peu rouge, la droite est très-blanche, tout le reste du larynx est sain.

Le malade n'a aucune conscience de la présence de ce polype, et il y a trois mois, nous dit-il, malgré son enrouement il pouvait encore commander pendant un quart d'heure environ, sans se fatiguer.

Ce n'est qu'après deux mois de tentatives infructueuses et répétées que je parviens enfin à enlever ce petit polype.

La voix revient claire et sonore et depuis ne s'est pas reperdue.

Observation CLXXXIV.

Polype muqueux de la grosseur d'un gros grain d'orge, inséré sur le tiers antérieur du bord libre de la corde vocale inférieure gauche. — Enrouement depuis un an. — Arrachement. — Guérison.

M. Huot, négociant à Lille, âgé de cinquante-cinq ans, nous est adressé le 4 juin 1872 par notre savant confrère et ami, M. le docteur Parise.

Depuis un an environ, la voix de M. H..... a changé complétement de

timbre. Dans le temps elle était claire et bien timbrée; aujourd'hui elle est sourde et enrouée sans aucune cause appréciable. D'une bonne santé habituelle, ne ressentant aucune douleur dans le larynx, ni aucune sensation de corps étranger, le malade ne sait à quoi attribuer son affection.

A l'examen laryngoscopique, je trouve sur le bord libre de la corde vocale inférieure gauche, sur son tiers antérieur, très-près de l'épiglotte, une tumeur allongée, de la forme et de la grosseur d'un grain d'orge, insérée selon son grand diamètre. Cette tumeur est rouge, et s'oppose au rapprochement complet des cordes vocales inférieures.

Les cordes elles-mêmes sont très-rouges, et dans le pharynx de M. H... je trouve un grand nombre de granulations volumineuses.

Je lui conseille de suivre pendant quelque temps un traitement sulfureux à Enghien, et en même temps, je le mets au bromure de potassium. Après huit jours de ce traitement, je peux examiner son larynx sans provoquer aucun effort de vomissement; je puis, même sans causer de quintes de toux, introduire mes pinces dans son larynx. Tous les jours, pendant un mois, j'essaye de saisir le polype et de l'écraser entre les mors de ma pince, mais infructueusement.

Cependant je le déchire plusieurs fois et je le fais saigner. Enfin le 21 juillet je puis l'arracher en totalité sans provoquer aucune douleur. L'écoulement sanguin est assez abondant et cause à M. H..... de violentes quintes de toux. La voix reprend tout de suite son timbre normal.

Je revois le malade le 14 août. La voix est très-bonne. La corde vocale gauche est encore un peu rouge. Il reste encore un très-petit morceau du pédicule de l'ancien polype, mais qui ne dépasse pas le bord libre de la corde. J'ai revu plusieurs fois M. H..... depuis cette époque; la voix est vigoureuse, à ce point que M. H....., grand chasseur, peut appeler ses chiens à une longue distance, et il n'a plus jamais la moindre fatigue vocale.

Observation CLXXXV.

Angiome situé dans l'angle des cordes vocales inférieures au niveau de leur insertion antérieure.—Dysphonie remontant à un an environ.—Pas de sensation de corps étranger. — Arrachement. — Guérison.

Le jour même où M. Huot, de Lille, vient nous consulter, M. Béhagel, négociant dans la même ville, nous est adressé par notre savant confrère, M. le docteur Dewulf. M. B... est âgé de cinquante-trois ans, et, quoique d'un tempérament sec, jouit d'une très-bonne santé.

Il n'a jamais fait aucune maladie et ne sait à quoi attribuer un enrouement qui lui est survenu il y a un an et qui, depuis cette époque, fait de sensibles progrès.

A l'examen laryngoscopique, je trouve dans l'angle des cordes inférieures, au niveau de leur point d'attache, une tumeur rouge, non pédiculée, noirâtre par places, venant faire saillie entre les lèvres de la glotte. Ce polype est à peu près gros comme une forte aveline.

Le malade ne se doute pas de sa présence. Il n'éprouve aucune douleur dans le larynx; il n'a pas de toux, ni de sensation de corps étranger. Il respire avec la plus grande facilité, quoique ressentant une légère gêne au niveau de la fourchette du sternum.

A l'auscultation, rien à la poitrine ni au cœur. Pas d'antécédents spécifiques.

Jusqu'au 10 avril, je mets M. B... au bromure de potassium et je l'habitue à supporter le contact de mes pinces.

Le 11, j'enlève toute la portion qui fait saillie entre les cordes vocales. La voix revient de suite claire et timbrée. Quelques crachats sanglants, le malade n'a rien senti.

Le 13 juin, j'enlève un second morceau de polype. Encore quelques crachats de sang rutilant. La voix, qui hier soir était redevenue enrouée, s'éclaircit de suite.

Les cordes sont rouges.

Le soir du même jour j'enlève un troisième morceau.

Le 14, arrachement d'un quatrième morceau.

Le 15, j'enlève presque la totalité du polype, grosse comme un petit haricot.

Le 17, la voix est très-forte, quoique un peu dure.

Les cordes sont rouges, ecchymosées. On remarque sur la corde droite, dans l'angle même des cordes, un pédicule rouge de la grosseur d'une tête d'épingle.

Je regarde le malade comme complétement guéri. Il repart pour Lille quelques jours après. J'ai reçu depuis souvent de ses nouvelles, la guérison s'est maintenue complète.

L'examen de la tumeur, fait au microscope, a démontré que la tumeur était un angiome caverneux, et c'est sur cette préparation que nous avons fait dessiner l'une des planches qui terminent ce volume.

Observation CLXXXVI.

Polype papillaire siégeant sur le bord libre de la corde vocale inférieure droite au niveau de l'union du tiers antérieur avec le tiers moyen. — Enrouement remontant à trois ans. — Arrachement partiel. — Amélioration.

Le 11 juin 1872, M. Persent, négociant à Paris, âgé de trente-huit ans, nous consulte pour un enrouement qui a débuté il y a trois ans

et qui depuis cette époque, sans aucune altération de la santé générale, a fait de sensibles progrès.

A l'examen laryngoscopique, je trouve sur le bord libre de la corde vocale inférieure droite un polype papillaire, blanc, granulé, de la grosseur d'un pois. Ce polype est pédiculé et son pédicule s'insère au niveau du tiers moyen du bord libre de la corde droite. Grâce à ce pédicule, il jouit d'une certaine mobilité. Tantôt il est au-dessus des cordes, tantôt il est au-dessous. Quelquefois, mais rarement, il est pincé entre leurs bords libres.

Le 13 juin, je constate que M. P... supporte assez facilement le contact des pinces.

Le 14, le 18, le 19, j'essaye infructueusement de saisir le polype. Deux fois je le saisis entre mes pinces, deux fois il glisse, après avoir été écrasé et dilacéré. La voix est un peu meilleure.

J'espérais arriver rapidement au résultat désiré, mais je cesse de voir le malade.

Observation CLXXXVII.

Polype muqueux inséré sur le bord libre de la corde vocale inférieure gauche. — Enrouement. — Pas opéré.

Le 28 juin 1872, le docteur Lacaze, de l'île de la Réunion, nous consulte pour un enrouement assez prononcé dont il souffre depuis un an environ.

La santé générale est bonne. Quelques granulations du pharynx entretenues par l'usage du tabac à fumer.

Au laryngoscope, je trouve et fais voir à notre confrère, sur le bord libre de la corde vocale inférieure gauche, à l'union du tiers antérieur de la corde avec le tiers moyen, une excroissance polypeuse de nature muqueuse, non pédiculée, rosée, grosse comme un grain de blé, qui s'oppose au rapprochement intime des lèvres de la glotte, et qui est cause de la dysphonie.

Je lui proposai la destruction de ce polype par des cautérisations, en lui affirmant toutefois que l'affection dont il est atteint n'offre aucune gravité, et que son polype n'est pas un papillome pouvant, dans des circonstances données, prendre un accroissement inquiétant pour la voix et pour la vie. Il remet à plus tard l'opération que je lui propose.

Observation CLXXXVIII.

Polype papillaire, de la grosseur d'un petit haricot, sessile, situé sur la face supérieure de la corde vocale inférieure gauche, dont elle occupe tout le tiers moyen. — Enrouement très-prononcé. — Pas opéré. (Fig. 121.)

M. de Roissy, de Caen, âgé de trente et un ans, vient en consultation chez moi avec M. le professeur Germain Sée, le 9 août 1872.

Le malade, grand et fort, est atteint, depuis dix-huit mois environ, d'un enrouement intense qu'il ne sait à quoi attribuer et qui a résisté à tous les traitements mis en usage.

A l'examen laryngoscopique, je vois et je montre à M. le professeur Sée un polype papillaire, de la grosseur d'un petit haricot, situé sur la corde vocale inférieure gauche.

Ce polype est rose et ressemble à une petite framboise qui commencerait à mûrir. Sa base est très-large, elle est insérée sur la face supérieure de la corde gauche, dont elle occupe tout le tiers moyen et une petite portion du tiers antérieur. Le sommet de la tumeur fait une assez grande saillie dans la glotte, et, lorsque le malade rapproche les cordes pour la phonation, la droite passe au-dessous du polype. Cependant l'affrontement complet ne s'effectue pas, ce qui nous laisse penser qu'une certaine portion du polype fait saillie du côté de la trachée.

Ce polype (fig. 121) ne détermine aucune sensation de corps étranger dans la gorge. Le malade n'en a jamais craché de parcelles. Il ne tousse pas et respire avec la plus grande facilité. Il existe cependant, au niveau de la fourchette sternale, un léger point douloureux.

Fig. 121.

Le larynx est normal. La corde même sur laquelle est insérée la tumeur est parfaitement blanche dans ses parties non envahies.

M. le professeur Sée ainsi que moi sommes d'avis que l'arrachement de cette tumeur rendra son intégrité à la voix. M. de R... est obligé de quitter Paris, où il se propose de revenir pour subir cette opération. Nous ne l'avons pas encore revu.

OBSERVATION CLXXXIX.

Polypes papillaires multiples insérés sur les deux cordes vocales inférieures, a niveau de leurs faces et de leurs bords libres. — Aphonie complète. — Arrachement. — Guérison.— Récidive. — Nouveaux arrachements.— Guérison définitive. (Fig. 122.)

Le 12 août 1872, je suis consulté par M. Destourdeur, caissier de la Grande Maison de Blanc, à Paris.

Il nous raconte que dans les premiers jours de janvier, étant au théâtre, sa voix s'enroua subitement, sans cause appréciable, car en entrant dans la salle elle était très-bonne.

Petit à petit cet enrouement augmenta, malgré des pulvérisations qu'il fit d'après l'ordonnance de son médecin.

Dans les premiers jours d'avril, il alla consulter un spécialiste de Paris, qui lui dit qu'il avait dans le larynx des désordres très-graves, entre autres deux végétations sur l'une des cordes. Pendant dix jours consécutifs, sans aucun résultat, il lui fit dans le larynx des insufflations de poudres.

Le malade, quoique maigre, jouit d'une bonne santé. Cependant, au mois de février dernier, à la suite d'une quinte de toux, il cracha un peu de sang. Il en avait déjà craché pendant deux jours au mois de janvier 1871.

Au mois de juin dernier, il a fait une saison à Luchon, et là, après quelques efforts de toux, il a craché un petit morceau de chair ressemblant à un morceau de chou-fleur.

A l'examen laryngoscopique, je trouve sur le tiers antérieur des deux cordes vocales inférieures, au niveau de leurs surfaces, deux petits polypes papillaires de la grosseur d'un petit pois chacun. Lorsque les cordes sont rapprochées, ces deux petites tumeurs n'en font plus qu'une.

FIG. 122.

En arrière, c'est-à-dire au niveau du tiers postérieur des deux cordes, on voit (fig. 122) deux masses papillaires dont l'ensemble atteint à peu

près le volume d'une fève. Pendant le plus grand écartement des cordes, ces deux masses ne se disjoignent pas. Elles recouvrent toute la surface des cordes, paraissent même sortir des ventricules et ferment presque complétement les deux tiers de l'ouverture glottique.

Lorsque la glotte se ferme pour la phonation, ces deux végétations sont repoussées en haut et font une forte saillie. Nous sommes très-étonné qu'avec une masse pareille le malade n'ait aucun autre symptôme de gêne respiratoire qu'un sentiment d'oppression au niveau de la fourchette sternale, qui augmente s'il court ou s'il monte un escalier.

Pas de sensation de corps étranger dans le larynx.

En raison de la situation même de ces végétations, qui ont bien cependant la coloration ordinaire des papillomes, en raison des crachements de sang accusés par le malade, je crains d'être en face de végétations tuberculeuses.

J'ausculte le malade et je trouve dans la fosse sus-épineuse droite une submatité assez prononcée; à la percussion et à l'auscultation, quelques craquements.

Cependant le malade, avons nous dit, ne tousse pas et jouit d'une bonne santé.

Je le mets à un traitement antiphymique, et le 14 je commence à arracher des morceaux de la tumeur. J'arrache d'abord quatre gros morceaux de la masse postérieure.

Ces morceaux, examinés au microscope par M. le docteur Chéron et M. le docteur Coyne, nous apprennent que nous avons bien affaire à des papillomes de la variété dite cornée.

Rassuré sur la nature de l'affection, je continue pendant tout le mois d'août mes tentatives d'arrachement, qui sont infructueuses.

Je m'aperçois alors que cela tient à la trop petite longueur de mes pinces. Je suis en effet obligé de déprimer très-fortement la langue pour pénétrer dans le larynx de M. D..... qui est situé très-bas.

J'en fais faire de plus longues par Mathieu.

A partir de ce jour, tous les jours jusqu'au 28 novembre, j'arrache des parcelles des tumeurs.

La voix revient progressivement.

Le 29 novembre, la voix est bien timbrée, et il reste encore deux végétations papillaires tout le long des deux apophyses vocales des deux cordes inférieures. J'arrache celle de droite.

Jusqu'à la fin de décembre j'essaye infructueusement d'arracher celle de gauche.

Je ne revois plus le malade qu'au mois d'avril 1873. La voix est redevenue enrouée et la santé générale du malade est assez altérée.

Je constate que la tumeur de droite qui a été complétement enlevée ne s'est pas reproduite, mais la gauche a répullulé considérablement,

et l'on ne dirait pas que trois mois auparavant elle était presque complétement détruite.

Pendant tout le mois d'avril et pendant la moitié de mai j'arrache toute cette tumeur, et je fais sur son pédicule des cautérisations avec une solution au dixième de nitrate d'argent. La voix est revenue, les cordes sont complétement débarrassées, mais rouges et gonflées.

Je conseille à M. D..... de faire une saison à Enghien, où sa santé générale s'améliore considérablement.

Nous le voyons encore maintenant assez souvent, la santé générale est bonne, quant à la voix elle a recouvré toute sa pureté; le malade peut chanter, et à l'examen laryngoscopique, on ne trouve plus aucune trace des polypes.

Observation CXC.

Polype sarcomateux de la grosseur d'un pois, arrondi, rouge, non pédiculé, siégeant sur le tiers antérieur de la corde vocale inférieure gauche, empiétant sur le bord libre, mais inséré sur la surface même de la corde. — Enrouement. — Arrachement. — Cautérisations. — Guérison.

Le 13 août 1872, Mme de Uhagon, âgée de trente-deux ans, habitant Bilbao, nous est adressée par notre confrère et ami M. le docteur Schindler (de Marienbad).

L'enrouement de Mme de U... remonte à trois ans et demi environ. Elle nous raconte que, très-sujette aux angines, à cette époque elle en eut une d'une violence extrême, à la suite de laquelle la voix devint subitement enrouée.

L'enrouement, nous dit-elle, était alors beaucoup plus considérable qu'il ne l'est actuellement. En même temps que l'enrouement il survint une toux fatigante pendant le premier hiver.

Au printemps la voix revint un peu claire. Pendant le temps qu'elle fut très-enrouée et qu'elle toussa beaucoup, c'est-à-dire pendant le premier hiver, il y eut un crachement de sang assez abondant, ce qui n'effraya pas la malade, car, nous dit-elle, ayant été enceinte plusieurs fois, j'en ai toujours craché à ce moment sans que ma santé s'altérât le moins du monde.

Or, la santé de Mme de U... est très-satisfaisante. Grande et forte, elle a été atteinte de polysarcie, et a suivi trois ans de suite un traitement spécial aux eaux de Marienbad, où elle a maigri de 30 kilogrammes sous la direction du docteur Schindler.

Aujourd'hui la malade ne tousse plus, mais sa voix est très-enrouée; elle est plus éteinte dans la journée que le matin. Elle ne souffre pas du larynx, où elle éprouve cependant un léger sentiment de gêne et une

sensation de corps étranger qui fait faire à chaque instant des efforts d'expulsion.

La respiration est assez bonne, quoiqu'il y ait un peu d'oppression et de douleur sternale, que la malade attribue à son embonpoint.

Les fonctions nutritives se font convenablement.

A l'examen laryngoscopique, je trouve tout le larynx fortement congestionné.

La corde vocale gauche surtout est très-rouge, et présente sur son tiers antérieur un polype rouge lui-même, de la grosseur d'un gros pois, non pédiculé. Ce polype dépasse un peu le bord libre de la corde, et s'oppose, par sa présence, au rapprochement des lèvres de la glotte.

Il est inséré au niveau de l'union du tiers antérieur de la corde avec le tiers moyen, empiétant sur ce dernier tiers.

Je mets pendant plusieurs jours la malade à un traitement antiphlogistique et au bromure de potassium, puis j'habitue son larynx à supporter le contact des pinces, ce qui demande un temps très-long. Ce n'est que le 19 octobre que je puis enlever un morceau du polype, la moitié environ.

Pendant tout le mois d'octobre, je renouvelle mes tentatives d'arrachement, tout en faisant suivre à la malade un traitement sulfureux dirigé contre une pharyngite sèche intense dont elle est atteinte.

Le 16 novembre, arrachement d'un second morceau de la tumeur.

Le 22, je constate qu'il ne reste plus que le pédicule du polype qui dépasse légèrement le bord de la corde gauche. La voix est toujours aussi mauvaise. Jusqu'au 28 novembre j'essaye d'arracher ce pédicule. Plusieurs fois je le saisis entre mes pinces, mais il glisse en faisant entendre un craquement que j'attribue à la vibration de la corde.

Le 29, j'arrache cependant ce pédicule, et la voix ne revient que le 1er décembre dans l'après-midi.

Les 2, 3, 4, j'électrise Mme de U... sur le trajet des nerfs récurrents.

Le 5, je constate que la voix est très-bonne, et je touche le point d'implantation du polype avec une éponge imbibée d'alcool absolu.

Je renouvelle ces attouchements jusqu'au 10 décembre, et le 13, jour du départ de notre malade pour Bilbao, je constate qu'il ne reste plus qu'un tout petit point rouge là où était le polype, que les cordes vocales inférieures sont très-blanches et se rapprochent très-bien, enfin que la voix est très-bonne. J'ai reçu, depuis, des nouvelles de Mme de U... me disant qu'elle était radicalement guérie.

L'examen microscopique de la tumeur fait par M. le docteur Lœwenberg présente les particularités suivantes :

Elle se compose de deux parties :

Un stroma fibreux,

Et un amas de cellules.

1° Le stroma forme des mailles très-larges, dont les parois sont for-

mées par des fibrilles de tissu conjonctif. Ces parois sont très-minces, et le stroma forme en général une partie de la tumeur moins importante que les cellules que renferment les mailles.

2° Les cellules présentent une variété infinie de formes : tantôt fusiformes, tantôt étoilées, elles varient entre ces deux extrêmes. La plupart présentent des prolongements multiples.

C'est une petite tumeur fibro-plastique ou sarcomateuse.

Observation CXCI.

Papillome de la grosseur d'une lentille siégeant sur le milieu du bord libre de la corde vocale inférieure droite. — Enrouement léger peu sensible pendant la voix parlée, mais empêchant le chant. — Cautérisations au nitrate d'argent. — Amélioration.

M. A Mendez, pasteur protestant à Bayonne, âgé de vingt-huit ans, nous consulte le 11 septembre 1872, pour un enrouement peu sensible lorsqu'il parle, mais qui l'empêche complétement de chanter.

Cet enrouement est survenu il y a quatre ans, sans aucune cause apparente. Le malade ne fume pas, ne tousse pas ; mais chantait beaucoup. Il n'a jamais craché de sang, ne s'enrhume que très-difficilement, et, il y a quatre ans, n'avait jamais eu d'enrouement.

La respiration est très-bonne, il n'a pas de sensation douloureuse au sternum ni de sensation de corps étranger dans la gorge.

A l'examen laryngoscopique, je trouve sur le milieu du bord libre de la corde vocale inférieure droite un petit papillome de la forme et de la grosseur d'une lentille, sessile, très-rouge, qui s'oppose au rapprochement des cordes. Tout le reste du larynx est normal.

Pendant vingt jours, tous les deux jours, je pratique sur cette tumeur des cautérisations avec le nitrate d'argent. Ces cautérisations sont mal supportées, mais elles amènent une légère diminution du polype, et le malade repart à Bayonne très-amélioré.

Observation CXCII.

Fibrome inséré sur la face supérieure de la corde vocale inférieure gauche, à l'union du tiers antérieur avec le tiers moyen.—Enrouement remontant à plusieurs années. — Pas opéré.

Le 20 septembre 1872, M. X..., de Grenoble, nous consulte pour un

enrouement remontant déjà à plusieurs années. Ayant contracté il y a six ans environ la syphilis, et ayant eu plusieurs fois du côté de la gorge des poussées aiguës, il craint que son affection laryngée ne soit de même nature.

A l'examen laryngoscopique, je trouve sur la surface de la corde vocale inférieure gauche, à l'union du tiers moyen avec le tiers antérieur, une petite tumeur arrondie, non pédiculée, grosse comme un petit pois, blanche et nacrée comme la corde sur laquelle elle est implantée, lisse à sa surface, et faisant une légère saillie du côté de la glotte.

Je rassure le malade et lui affirme que son affection n'a rien de spécifique. Comme il ne souffre pas du tout de son larynx, que la tumeur ne me semble devoir augmenter de grosseur que très-lentement, en raison de sa nature qui me paraît être fibreuse ; comme la voix n'est pas absolument mauvaise, je lui conseille de ne suivre aucun traitement tant que cet état restera stationnaire.

Je ne l'ai pas revu.

Observation CXCIII.

Tumeur épithéliale non pédiculée, développée sur la portion antérieure du bord libre de la corde vocale inférieure gauche.—Enrouement très-intense.—Arrachement. — Guérison.

Le 6 novembre 1872, je suis consulté par M. Chevassu, valet de chambre, âgé de trente-deux ans, habitant Saint-Germain, pour un enrouement très-intense dont il est atteint depuis dix mois environ. A cette époque, sans cause appréciable, sa voix commença à se casser, était très-mauvaise pendant quelques heures, puis redevenait claire et timbrée. Un peu plus tard, elle devint enrouée tout à fait, sans alternatives de mieux. L'enrouement progressa lentement, et aujourd'hui il est arrivé au plus haut point.

Je constate sur la portion antérieure du bord libre de la corde vocale inférieure gauche la présence d'une tumeur non pédiculée, rouge, inégale, arrondie et paraissant simplement être posée sur la corde. Sa surface n'est pas lisse ; elle ressemble beaucoup à celle d'un papillome, dont elle n'a cependant pas la coloration habituelle.

Pendant un mois environ, j'habitue le malade à supporter le contact des pinces et je le mets au bromure de potassium à haute dose ; mais ce qui rend l'opération difficile, c'est que chaque fois que l'instrument pénètre dans le larynx, la bouche se remplit de salive.

Le 16 janvier 1873, j'arrache toute la tumeur en une seule fois.

Le malade n'a rien senti, l'écoulement de sang est insignifiant, la voix

est immédiatement claire et timbrée. Pendant cinq jours je touche le point d'implantation avec une éponge imbibée d'une solution de nitrate d'argent.

La voix s'enroue de nouveau, mais pour reparaître au bout de quelques jours parfaitement claire et timbrée.

L'examen microscopique a démontré que la tumeur était de nature épithéliale.

Nous avons revu depuis le malade, et non-seulement la tumeur ne s'est pas reproduite, mais la voix est toujours très-bonne.

Observation CXCXIV.

Polype papillaire de la grosseur d'un haricot, inséré dans l'angle des cordes vocales inférieures et sur le tiers antérieur du bord libre de la corde vocale inférieure droite. — Enrouement depuis dix ans. — Pas de sensation de corps étranger ni de douleur sternale. — Pas opéré.

M. de Boucqueau, âgé de trente-quatre ans, nous consulte le 19 octobre 1872 pour un enrouement très-intense. Il nous raconte que cet enrouement a commencé il y a dix ans à peu près et que depuis cette époque il a toujours fait des progrès, malgré les traitements les plus variés. Le malade ne souffre pas de la gorge, il n'a jamais expectoré de parcelles polypeuses, il n'a pas de sensation de corps étranger dans le larynx ni de douleur sternale. Il ne tousse pas et n'a jamais craché de sang.

A l'examen laryngoscopique, je trouve dans l'angle des cordes vocales inférieures une tumeur de la grosseur d'un gros haricot, inégale, paraissant être insérée dans l'angle rentrant du cartilage thyroïde et aussi sur le tiers antérieur du bord libre de la corde vocale inférieure droite, qui est rouge et épaissie dans toute sa longueur.

Cette tumeur est granuleuse; les granulations qui la forment sont rouges et blanches, ce qui lui donne l'apparence d'une fraise qui commence à mûrir. Elle est peu mobile et s'oppose au rapprochement des cordes.

Je propose au malade l'arrachement de cette tumeur, mais je ne le vois plus.

Observation CXCV.

Énorme polype papillaire inséré sur les deux tiers antérieurs du bord libre de

la corde vocale inférieure droite. — Enrouement depuis cinq ans. — Aphonie depuis un an. — Gêne considérable de la respiration. — Arrachement. — Guérison.

Mme Prétôt, âgée de trente-trois ans, directrice du bureau télégraphique de Saint-Mandé, nous consulte le 11 novembre 1872.

Il y a cinq ans, sans cause appréciable, sa voix s'enroua un peu, et, depuis cette époque, l'enrouement augmenta progressivement. Il y a dix-huit mois environ, elle eût une fracture du col du fémur qui nécessita son séjour au lit pendant quinze mois. C'est surtout pendant ce temps que l'affection laryngée se développa au point que, depuis un an, la malade est complétement aphone. Cette aphonie est survenue en huit jours.

Depuis un an aussi, en même temps que la voix devenait mauvaise, la respiration était de moins en moins facile.

Depuis quelque temps, la malade ne peut dormir autrement qu'assise de crainte d'étouffer.

Il lui est impossible de marcher un peu vite ou de monter un escalier.

Elle a déjà suivi plusieurs traitements qui n'ont donné aucun résultat.

La santé générale est bonne, et si la dyspnée n'était pas continuelle la malade ne souffrirait pas. Elle se plaint d'un point douloureux au niveau de la fourchette sternale, mais elle n'a dans la gorge aucune sensation de corps étranger et elle ne tousse pas.

A l'examen laryngoscopique, je trouve un énorme polype papillaire qui obstrue les quatre cinquièmes de la glotte. Ce polype est inséré sur les deux tiers antérieurs du bord libre de la corde vocale inférieure droite. Son pédicule, qui est allongé, paraît être mince, car toute la masse de la tumeur tombe dans la trachée qu'elle obstrue presque complétement.

La tumeur est rosée, grenue et couverte de mucosités qui lui donnent quelquefois une coloration blanchâtre.

Les cordes vocales inférieures sont blanches dans toute leur longueur, et, lorsqu'elles se rapprochent elles cachent presque totalement le polype.

Le 12 novembre, j'arrache trois morceaux de ce polype, de la grosseur d'un pois chacun. Cet arrachement suffit pour faciliter sensiblement la respiration, qui cesse d'être bruyante.

Le 16, j'arrache un gros morceau de la partie postérieure du polype. La voix revient tout de suite, mais rauque et dure.

Le 26, nouvel arrachement. La voix devient un peu moins rauque, mais elle n'a pas son timbre normal.

Le 2 décembre, après deux autres arrachements, il reste encore gros comme un gros pois du polype ; la voix est de plus en plus claire. Quant à la respiration, depuis le 16 elle est très-bonne.

La malade peut marcher, monter un escalier sans être oppressée et enfin peut dormir dans son lit dans toute les positions.

Le 6 janvier, j'arrache le dernier morceau de polype. La voix revient tout de suite normale, c'est-à-dire avec le timbre qu'elle avait avant le début de l'affection, il y a six ans.

Je prescris à Mme P... un traitement antiphlogistique destiné à combattre l'inflammation du larynx irrité par ces arrachements successifs, et lorsque je la revois quelques jours après le larynx est complétement guéri.

L'examen microscopique du polype, fait par M. le docteur Coyne, a démontré sa nature papillaire. En raison de cette nature même, il est à remarquer que les arrachements successifs pratiqués n'ont jamais amené d'écoulement de sang abondant. Quant à la douleur perçue par la malade, elle a toujours été nulle.

Observation CXCVI.

Polype papillaire gros comme un très-petit pois, sessile, situé sur la face supérieure de la corde vocale inférieure droite, au niveau de son tiers moyen et très-près de son bord libre. — Raucité de la voix. — Arrachement. — Guérison. (Fig. 123.)

Le 11 novembre 1872, M. Delaruelle, âgé de 38 ans, terrassier à Paris, me consulte pour un enrouement remontant à un an environ, et qui, depuis cette époque, malgré les traitements suivis par le malade, a fait de sensibles progrès. La santé générale est bonne. Aucun antécédent diathésique héréditaire ou acquis.

Fig. 123.

A l'examen laryngoscopique, je découvre sur la face supérieure de la corde vocale inférieure droite, très-près de son bord libre, au niveau de l'union du tiers moyen avec le tiers antérieur, une petite tumeur arrondie (fig. 123) non pédiculée, de la grosseur d'un très-petit pois, un peu ovale, à grand diamètre oblique d'avant en arrière.

Cette petite tumeur est très-rouge, lisse à sa surface et dépasse un peu le bord libre de la corde sur laquelle elle est implantée. Cette portion qui dépasse empêche le rapprochement des lèvres de la glotte, ce qui cause l'enrouement.

Après des tentatives d'arrachement renouvelées infructueusement pendant un mois, le 28 décembre j'enlève toute la petite tumeur.

Le malade n'a rien senti, la voix revient claire et timbrée. Le microscope démontre que nous avons arraché une tumeur papillaire.

Observation CXCVII.

Polype muqueux de la grosseur d'un pois, implanté par un pédicule sur la face supérieure de la corde vocale inférieure droite, à quelques millimètres seulement de l'insertion antérieure de la corde. — Enrouement depuis quatre ans. — Arrachement. — Cautérisations. — Guérison.

Le 3 août 1872, M. Rommel, négociant à Lille, âgé de quarante et un ans, me consulte à Enghien pour un enrouement persistant dont il souffre depuis quatre ans, qu'il attribue à une pharyngite granuleuse pour laquelle il est venu faire une saison d'eau sulfureuse.

L'examen laryngoscopique, qui se fait avec la plus grande facilité, nous montre les particularités suivantes :

Tout le vestibule laryngien est un peu rouge, mais les cordes vocales inférieures sont très-blanches. Sur la face supérieure de la corde vocale inférieure droite, tout près de son insertion antérieure, on voit un petit polype rouge foncé, à surface lisse, de la grosseur d'un pois, supporté par un pédicule un peu plus petit que le polype et qui lui permet, dans certains moments, d'être pincé entre les lèvres de la glotte.

Le malade voit très-bien son polype dans l'autolaryngoscope, et tous les détails que nous signalons ici.

Il se rend parfaitement compte pourquoi, lorsqu'il veut parler en voix à peu près claire, il est obligé de hemmer. Il rejette ainsi son polype au-dessus des cordes. Il comprend aussi pourquoi sa voix devient subitement rauque au milieu d'une conversation qu'il a commencée en voix claire.

Dès le 3 août, j'introduis mes pinces dans le larynx du malade. Elles sont supportées avec une facilité étonnante.

Le 5, j'arrache tout le polype du premier coup avec une pince sans ardillons et n'ayant de rainures qu'à son côté interne. Le malade n'a pas senti l'extraction et est très-surpris d'entendre subitement le changement de sa voix et de voir son polype entre les mors de l'instrument.

Pas de crachement de sang immédiat.

Avec le miroir je vois à la place du polype, un caillot sanguin et du sang qui rougit toute la surface des cordes. Le malade le crache bientôt.

Le 6, la voix s'est un peu enrouée vers midi, la veille. Le malade n'a pas souffert. Il éprouve une simple sensation de grattement. Les cordes sont blanches, il reste un petit morceau de pédicule de la grosseur d'une tête d'épingle. C'est la portion la plus rapprochée du bord libre de la corde.

J'essaye de le saisir avec mes pinces. A la troisième tentative je l'écrase, et avec lui un peu de tissu sain.

La voix redevient plus sombre.

Toute la journée du 6, la voix est sourde.

Le 7, elle est plus claire.

Le pédicule du polype est rouge.

Le 10, la voix est d'une pureté parfaite.

Le pédicule paraît cependant être un peu plus volumineux, il a la grosseur d'un grain de chènevis. J'essaye encore de l'arracher, mais je pince un des cartilages corniculés qui vient se mettre dans ma pince.

Le 11, la corde gauche est rouge dans toute son étendue, mais la voix continue à être claire.

Le pédicule a diminué de volume.

Le 13, cordes rouges, voix enrouée.

Le 16, la voix est très-bonne, les cordes sont blanches.

Le pédicule est toujours rouge, je le touche avec du laudanum.

Le 17, la voix est plus sombre. Je touche le pédicule avec le nitrate d'argent. Sensation de brûlure, suffocation. Besoin de cracher continuel, à peine si le timbre de la voix est chargé.

Le 18. Hier la voix a été enrouée toute la journée, elle est claire aujourd'hui. Le crayon en passant a touché le bord libre des deux cordes supérieures au niveau du point d'implantation du polype. Le pédicule est rouge. Je le touche au nitrate d'argent, il devient blanc par suite de cet attouchement.

Le 20, la voix est bonne. Le malade a ressenti la brûlure toute la journée. Je touche le larynx avec du laudanum.

Le 20 et le 22, tout le larynx est rouge et la voix un peu couverte.

Le 23, dernière cautérisation au nitrate d'argent.

Le 27, le pédicule a disparu, et quoique les cordes soient encore un peu rouges, la voix est bonne et le malade repart pour Lille complétement guéri.

Observation CXCVIII.

Petite granulation papillaire développée sur le milieu du bord libre de la corde

vocale inférieure gauche. — Léger enrouement de la voix chantée. — Cautérisations. — Guérison.

Le 28 octobre 1873, Mme Gueymard, l'éminente artiste, nous consulte pour un léger enrouement dans la voix chantée. Elle a remarqué que quelques notes du registre élevé ne sortent pas avec leur pureté habituelle depuis deux mois environ. C'est une simple nuance, et il faut avoir l'oreille tout à fait musicale pour la saisir.

A l'examen laryngoscopique, je vois et je montre à Mme G..... une petite granulation papillaire de la grosseur d'une très-petite tête d'épingle, rouge, sessile, développée sur le milieu du bord libre de la corde vocale inférieure gauche. Elle ne s'oppose même pas au rapprochement intime des cordes.

Le reste du larynx est complétement normal, les cordes vocales inférieures, courtes et larges, sont blanches et nacrées.

Je fais sur la petite granulation, trois attouchements avec une éponge imbibée d'une solution de nitrate d'argent. Ces cautérisations enrouent momentanément la voix parlée, mais font disparaître le petit polypoïde. La voix chantée recouvre bientôt la pureté que chacun lui connaît.

Observation CXCIX.

Polype papillaire siégeant sur le bord libre de la corde vocale inférieure droite au niveau de l'union du tiers antérieur avec le tiers moyen. — Enrouement. Arrachement. — Guérison.

M. Bayard, limonadier à Paris, âgé de trente-six ans, me consulte à mon dispensaire le 16 avril 1872, pour un enrouement intermittent datant de six semaines environ.

Depuis cette époque, sans cause appréciable, il remarque que sa voix se coupe au milieu d'une conversation, et qu'il est obligé de tousser à plusieurs reprises pour lui rendre un timbre suffisant, pour être entendu à distance.

La santé générale est très-bonne, M. B..... n'a jamais craché de sang, il ne souffre pas de son larynx ; il n'y ressent aucune sensation de corps étranger. Il ne tousse pas, et n'a pas de douleur sternale.

A l'examen laryngoscopique, je trouve sur le bord libre de la corde vocale inférieure droite, à l'union du tiers antérieur avec le tiers moyen, une tumeur papillaire, rosée, lisse à sa surface, arrondie, de la grosseur d'une petite graine de groseille, qui dépasse légèrement le bord de la corde sur laquelle elle est implantée.

Quoique sessile, la tumeur paraît être si molle, que l'on comprend

parfaitement que tantôt elle soit pincée entre les lèvres de la glotte, tantôt qu'elle soit repoussée en masse, de façon à devenir sus-glottique.

Pendant trois séances consécutives, j'essaye de saisir ce polype entre les mors de ma pince. Ne pouvant y arriver, à cause de la mobilité de la langue et des efforts de vomissements du malade, je fais sur ce polype cinq cautérisations avec le nitrate d'argent solide.

Dès la deuxième cautérisation, il a diminué de moitié. A la cinquième, il a presque complétement disparu et la voix est revenue dans son intégrité.

Observation CC.

Polype papillaire développé sur le milieu du bord ventriculaire de la corde vocale inférieure droite. — Voix peu altérée. — Quintes de toux. — Sensation de corps étranger dans le larynx. — Arrachement. — Guérison. (Fig. 124.)

Le 4 juin 1872, M. Pelletier, concierge à Paris, âgé de soixante ans, me consulte à mon dispensaire pour des quintes de toux dont il souffre depuis trois mois environ, époque à laquelle il croit avoir avalé une épingle.

Quoique maigre, M. P... est d'une bonne constitution, et jouit habituellement d'une bonne santé. A l'examen laryngoscopique, je trouve sur la corde vocale inférieure droite, sur le milieu de cette corde, tout près de l'entrée du ventricule, une tumeur sessile, arrondie, rouge, lisse à sa surface, qui ne fait aucune saillie du côté de la glotte.

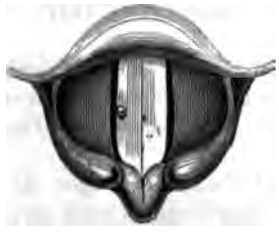

Fig. 124.

Je ne trouve pas d'épingle dans le larynx, la présence de petit polype suffit pour nous expliquer les symptômes accusés par M. P... Après des tentatives d'arrachement, renouvelées pendant deux mois consécutifs, deux fois par semaine, je parviens à enlever d'un seul coup toute la petite tumeur, et à mettre un terme aux quintes de toux et à la sensation de gêne dans la gorge accusée par le malade.

Observation CCI.

Polype papillaire de la grosseur d'une lentille inséré sur le milieu du bord libre de la corde vocale inférieure gauche. — Voix très-voilée. — Pas opéré.

Le 4 juin 1872, M. Devisme, artiste lyrique, âgé de vingt-neuf ans, me consulte pour une altération de la voix peu sensible pendant la voix parlée, mais devenant très-manifeste pendant le chant. Il lui est impossible de donner des notes aiguës, tandis que les notes graves sont plutôt meilleures depuis le début de son affection. Voilà déjà cinq mois que le malade est dans cet état, sans que la santé générale soit le moins du monde altérée.

A l'examen laryngoscopique, je trouve sur le milieu du bord libre de la corde vocale inférieure gauche, une petite tumeur papillaire, rouge, sessile, arrondie, à surface lisse, de la grosseur d'une forte tête d'épingle. Ce petit polype s'oppose au rapprochement complet des cordes vocales inférieures, et est manifestement la cause de l'enrouement.

Les deux cordes inférieures sont rouges dans leur moitié antérieure.

Je propose au malade de détruire ce petit polype par des cautérisations au nitrate d'argent, mais il n'est plus revenu nous voir.

Observation CCII.

Polype papillaire rouge, non pédiculé, de la grosseur d'un très-petit grain de riz siégeant sur le milieu du bord libre de la corde vocale inférieure droite. — Enrouement datant de deux ans. — Pas opéré. (Fig. 125.)

Le 2 juillet 1872, Mme Legendre, âgée de trente-deux ans, rentière, demeurant à Paris, me consulte pour un enrouement remontant à deux ans, et augmentant sensiblement au moment des époques. Cet enrouement est venu progressivement, sans cause appréciable et sans aucune altération de la santé générale.

A l'examen laryngoscopique, je trouve sur le milieu du bord libre de la corde vocale inférieure droite, une petite tumeur sessile, à base très-large, de la grosseur d'un très-petit grain de riz, arrondie à son sommet, qui s'oppose au rapprochement complet des lèvres de la glotte. Ce petit polype (fig. 125), lisse à la surface, est d'un rouge sanglant qui tranche avec la blancheur nacrée de la corde sur laquelle il est implanté.

La corde opposée est rouge à l'endroit qui vient incessamment se mettre en rapport avec le polype pendant la phonation.

FIG. 125.

J'avais déjà vu cette malade en 1869, et déjà je lui avais proposé la destruction de son polype par cautérisation. Comme à ce moment, elle s'y refuse énergiquement.

OBSERVATION CCIII.

Polype papillaire siégeant sur le bord libre de la corde vocale inférieure droite, très-près de l'angle même des cordes inférieures. — Enrouement datant de deux mois. — Cautérisations. — Guérison. (Fig. 126.)

M. Mercuriali, artiste lyrique, âgé de cinquante ans, nous consulte à notre dispensaire, le 18 juillet 1872, pour un enrouement léger qui remonte à deux mois environ. Cet enrouement, qu'il attribue aux fatigues imposées par son état est survenu petit à petit sans cause appréciable.

Au début, il n'empêchait pas M. M... de chanter, aujourd'hui, après avoir chanté pendant un quart d'heure, il devient presque aphone.

FIG. 126.

A l'examen laryngoscopique, je trouve sur le bord libre de la corde vocale inférieure droite, tout près de son insertion antérieure, à l'union du tiers antérieur avec le tiers moyen, une petite tumeur (fig. 126) pa-

pillaire, rouge, arrondie, non pédiculée, qui s'oppose au rapprochement des lèvres de la glotte. Cette petite tumeur ne détermine aucun symptôme local, et a déterminé une rougeur assez vive de la corde sur laquelle elle est implantée.

Je pratique sur elle sept cautérisations consécutives avec une solution de nitrate d'argent concentré, ce qui suffit pour en amener la disparition complète. La voix revient claire et timbrée.

Observation CCIV.

Papillome inséré sur le bord libre de la corde vocale inférieure droite, à l'union du tiers moyen avec le tiers antérieur. — Enrouement remontant à six mois.—Aphonie depuis quinze jours. — Arrachement. — Guérison.

Le 16 octobre 1872, M. André, marchand de vins à Paris, âgé de vingt-cinq ans, nous consulte à notre dispensaire pour une aphonie dont il est atteint depuis quinze jours environ.

Depuis six mois à peu près, il s'apercevait bien que sa voix devenue enrouée sans cause apparente, diminuait chaque jour de force et de portée, mais il ne pensait pas que cela put devenir de l'aphonie et il ne se traitait pas, n'ayant pas besoin, dans sa profession, d'une voix pure et bien timbrée.

La santé générale est très-bonne ; petit et brun, le malade ne présente aucun antécédent diathésique, soit héréditaire, soit acquis.

Au laryngoscope, je trouve sur le bord libre de la corde vocale inférieure droite, à l'union du tiers antérieur avec le tiers moyen, une tumeur du volume d'un très-gros pois, légèrement pédiculée, d'un gris rosé, à surface inégale et mamelonnée. Cette tumeur, jouit d'une certaine mobilité, cependant son pédicule n'est pas assez long pour lui permettre de tomber dans la trachée. Tantôt elle est au-dessus du niveau des cordes inférieures, c'est-à-dire repose sur leur face supérieure, tantôt au contraire elle est pincée entre leurs bords libres. C'est ce qui arrive le plus souvent.

Pendant l'espace de trois semaines, j'habitue le malade à supporter le contact des pinces laryngiennes, et je le mets au bromure de potassium.

La quatrième semaine, le 22 novembre, j'enlève tout le polype en une seule fois.

Le malade n'a rien senti, l'écoulement de sang est complétement insignifiant et la voix revient instantanément claire et bien timbrée.

J'ai revu depuis ce malade et la guérison est restée complète.

Observation CCV.

Polype muqueux inséré sur le bord libre de la corde vocale inférieure droite et sur sa face inférieure. — Enrouement ayant augmenté progressivement d'intensité. — Aphonie. — Accès de suffocation. — Arrachement partiel. — Cautérisations avec le couteau galvanique. — Amélioration très-marquée.

M. Brion, marchand de volailles, âgé de cinquante-deux ans, nous consulte le 23 juillet à notre dispensaire.

Le malade nous raconte en voix de chuchotement qu'il y a cinq ans à peu près, sa voix commença à s'altérer, sans cause appréciable et sans que sa santé générale s'en ressentît.

L'enrouement auquel il fit peu d'attention au début alla progressivement en augmentant d'intensité ; enfin, il y a un an à peu près, la voix s'éteignit subitement. Pendant ce long espace de temps, il a suivi plusieurs traitements qui n'ont amené aucune amélioration.

Il y a trois mois environ, la respiration commença à manquer à M. B... surtout lorsqu'il voulait marcher vite ou monter un escalier. Il consulta alors un chirurgien distingué des hopitaux de Paris, M. le docteur Lannelongue, qui l'examina au laryngoscope, et qui lui dit qu'il était atteint d'un polype du larynx. Il lui proposa de l'en débarrasser par une opération. Le malade s'y refusa.

La dyspnée ayant fait des progrès sensibles depuis cette époque, il vient nous consulter et voici ce que nous constatons à l'examen laryngoscopique. La glotte est entièrement obstruée par une masse polypeuse d'un blanc jaunâtre dont il est impossible de voir la forme et la dimension. Cette tumeur ressemble beaucoup aux polypes muqueux que l'on trouve si souvent dans les fosses nasales. Elle est insérée par un pédicule large et long sur toute la longueur du tiers moyen du bord libre de la corde vocale inférieure droite. Elle jouit de très-peu de mobilité. Elle paraît être beaucoup trop volumineuse pour pouvoir passer entre les bords libres des cordes vocales inférieures pour devenir sus-glottique.

Dès la première séance, 23 juillet, je saisis cette tumeur entre mes pinces, et malgré de violents efforts de traction, je ne peux l'arracher.

Le malade est pris d'une violente attaque de suffocation, parce que j'ai ramené la tumeur au-dessus des cordes inférieures, et ce n'est que lorsqu'elle est retombée dans la trachée à la suite d'un effort de respiration forcée, que le spasme laryngien cesse.

Le 25 et le 30 juillet, mêmes tentatives d'arrachement suivies des même accidents.

Chaque fois, je saisis la tumeur et je la mets en sang, la broyant entre les mors de ma pince.

A la suite de ces opérations, la respiration devient un peu meilleure, ce qui nous indique que la tumeur a diminué de volume.

Je me propose, ne pouvant l'arracher, de la détruire par la galvanocaustie.

Le 5 août, j'enfonce dans ce polype un couteau galvanique de Voltolini.

Le malade ressent une douleur assez vive, et est pris d'un accès violent de suffocation.

Je n'ose introduire de nouveau le cautère.

Le 8 août, à deux reprises différentes, je fais pénétrer encore le couteau galvanique jusqu'au cœur du polype. Chaque fois, comme mardi dernier, le malade est pris d'une suffocation. Le point où j'ai pénétré le 5 août, est en pleine suppuration, ce qui me fait espérer que j'arriverai ainsi à morceler la tumeur et à pouvoir l'arracher morceaux par morceaux.

Le 12 août, tout le larynx est très-congestionné; la respiration est cependant un peu meilleure, et l'on voit très-nettement les trois points où le couteau galvanique s'est enfoncé.

Je cesse de voir le malade jusqu'au mois de septembre 1874. A cette époque la voix est revenue, très-rauque et très-dure, il est vrai, mais pouvant se faire entendre à une certaine distance.

Le malade nous raconte que ce résultat est survenu deux semaines environ après la dernière cautérisation. En même temps, la respiration s'est améliorée petit à petit, et aujourd'hui le malade peut marcher vite et monter un escalier sans difficulté. Il nous dit, en outre, que depuis cinq mois environ, il fait entendre, lorsqu'il fait une expiration brusque, un bruit d'explosion très-net. Il produit ce bruit à volonté et nous en rend témoin.

A l'examen laryngoscopique, je constate que la tumeur a diminué des trois quarts. Elle a toujours le même aspect, comme coloration, mais elle est divisée en deux parties ayant la même implantation. Cette implantation est toujours la même, mais les deux polypes sont bien distincts. Il ont tous les deux la forme d'une petite poire, tombant du côté de la trachée, tandis qu'après une expiration brusque, ils siégent sur le plan formé par les cordes vocales supérieures. Je ne doute pas qu'actuellement, n'étant plus gêné par la dyspnée du malade, il ne me soit très-facile de les arracher. Je propose cette opération au malade; mais, confiant dans l'amélioration qui s'est produite progressivement et lentement dans son état, il s'y refuse absolument.

Observation CCVI.

Polype papillaire développé sur le milieu du bord libre de la corde vocale inférieure gauche. — Enrouement depuis un an. — Arrachement. — Guérison.

Le 3 septembre 1872, M. Forcade, âgé de quarante et un ans, demeu-

rant à Paris, me consulte pour un enrouement survenu progressivement depuis un an. Sujet aux bronchites, il a vu survenir cet enrouement pendant le cours de l'une d'elles, et croyait en être débarrassé en même temps que son rhume. A l'examen de la poitrine, je trouve un peu d'emphysème pulmonaire, mais aucun symptôme de tuberculose. Grand et maigre, M. F... jouit d'une bonne santé.

Au laryngoscope, je trouve sur le milieu du bord libre de la corde vocale inférieure gauche, un polype papillaire, de la grosseur d'un pois environ, en forme de dent de scie, très-large à sa base, aigu à son extrémité libre. Ce polype est composé de granulations blanches et roses, et est recouvert de mucosités. Le malade n'a aucune conscience de sa présence. Il a dans la bouche un goût de poivre très-marqué, et au niveau de la fourchette sternale une douleur obtuse; mais il ne tousse pas en ce moment et n'a pas de sensation de corps étranger dans le larynx.

Dès la deuxième séance, j'arrache la totalité de ce polype en une seule fois, et je pratique une cautérisation au nitrate d'argent sur le pédicule. La voix revient claire et bien timbrée.

Observation CCVII.

Petit polype papillaire siégeant sur le milieu du bord libre de la corde vocale inférieure gauche. — Enrouement remontant à six mois. — Pas opéré.

M. Michel, âgé de trente-cinq ans, négociant à Grenoble, me consulte le 12 septembre 1872.

Depuis six mois environ, à la suite d'un rhume contracté par un refroidissement brusque, sa voix s'altéra sensiblement.

En même temps, il fut pris d'oppressions, de sueurs abondantes et d'un besoin d'expectoration impérieux. Il est devenu d'une irritabilité nerveuse outrée, et ses fonctions digestives ne se font plus avec régularité.

Au mois de décembre dernier, sa voix se perdit complétement; il la recouvra après avoir fait pendant quelque temps des pulvérisations avec de l'eau d'Allevard, conseillées par son médecin, M. le docteur Niepce.

Je constate une grande rougeur du pharynx qui est tapissé de nombreuses granulations sur le voile du palais et sur ses piliers, je trouve beaucoup de petits vaisseaux variqueux.

Le larynx est injecté dans toute son étendue, et principalement l'épiglotte et les plis aryténo-épiglottiques. Sur la corde vocale inférieure gauche, au milieu de son bord libre, on trouve une petite tumeur sessile, très-rouge, de la grosseur d'une tête d'épingle, qui s'oppose au

rapprochement des cordes et qui est cause de l'enrouement. J'ordonne au malade eaux de Cholles et de Vichy, bains de Baréges et gargarismes avec une solution de chlorate de potasse.

Il est obligé de quitter Paris le soir même, je n'ai plus eu de ses nouvelles.

Observation CCVIII.

Polype papillaire siégeant sur le milieu du bord libre de la corde vocale gauche. - Enrouement datant de trois mois.—Arrachement. — Cautérisations. — Guérison. (Fig. 127.)

M. Ch..., âgé de trente et un ans, ingénieur, me consulte le 11 mars 1872, pour un enrouement assez intense, qui date de trois mois. A cette époque, il s'aperçut que sa voix était altérée, mais ce n'était que peu de chose. Cette altération était venue sans cause appréciable, quoique à ce moment il fut prisonnier des Prussiens et sujet aux rhumes, par suite des fatigues de la campagne.

L'enrouement alla peu à peu en augmentant, et il y a six semaines, ne fit plus de progrès.

La voix par moment est assez bonne, quoique très-grave. Le matin elle est plus couverte que dans la journée, et ce n'est qu'après un exercice plus ou moins long qu'elle prend un timbre suffisant pour être entendue à distance.

Le malade ne ressent aucune douleur, aucune sensation de corps étranger. Nécessité fréquente de hemmer, justifiée par la présence de mucosités blanchâtres qui viennent à chaque instant s'engager entre les lèvres de la glotte.

Cela existait d'ailleurs avant le début de l'enrouement. Pas de gêne de la respiration. Santé générale bonne. Rien à la poitrine ; jamais de crachement de sang.

Il y a quatre ans, le malade contracta la syphilis ; plusieurs fois il a eu des plaques muqueuses sur le voile du palais, les amygdales et la langue, ce qui lui fait craindre que son enrouement ne tienne à la même cause.

Le miroir laryngien nous montre un larynx très-congestionné. Les cordes vocales inférieures sont rouges. Sur le milieu du bord libre de la corde vocale inférieure gauche, on voit un petit polype (fig. 127), sessile, rond, de la même couleur que la corde sur laquelle il est implanté, de la grosseur d'une forte tête d'épingle. Cette tumeur s'oppose au rapprochement complet des lèvres de la glotte, bien qu'elle disparaisse complétement sous la corde droite pendant les tentatives d'affrontement des cordes. Ce polype est donc bien la cause de l'enrouement : 1° en em-

pêchant les cordes de se rapprocher; 2° en entretenant un état congestif des cordes vocales et en particulier de la corde droite qui vient le frapper incessamment.

Fig. 127.

La muqueuse de la trachée est elle-même d'un rouge sombre.

Pendant l'espace d'un mois et demi, je parviens plusieurs fois à écraser ce polype et à en arracher quelques parcelles; je fais ensuite sur sa surface quelques cautérisations avec le nitrate d'argent, qui suffisent à amener sa disparition complète et le retour absolu de la voix.

Observation CCIX.

Kyste de l'épiglotte de la grosseur d'un gros pois altérant peu la voix, mais donnant à la gorge la sensation d'un corps étranger.— Ponction.— Guérison.

Mlle Schrouth, de New-York, artiste lyrique âgée de dix-neuf ans, me consulte le 24 juin 1872. Elle se plaint d'un léger enrouement et d'une sensation très-nette de corps étranger dans le larynx. La santé générale est très-bonne et la malade attribue son enrouement aux exercices vocaux prolongés qu'elle est obilgée de faire. Quant à la sensation de corps étranger, elle ne sait à quoi l'attribuer.

En examinant le pharynx, je le trouve très-congestionné et couvert de granulations. Les amygdales sont très-développées.

Au laryngoscope, je trouve les cordes vocales inférieures rouges et légèrement détendues, ce que j'attribue à la fatigue des muscles de l'organe et en particulier du faisceau interne du thyro-aryténoïdien. De plus, sur le bord de l'épiglotte, du côté gauche, se voit un kyste de la grosseur d'un gros pois, transparent, d'aspect gélatineux et bleuâtre, inséré par une base large sur le bord même de l'épiglotte. Il est arrondi et me paraît être la cause de la sensation de corps étranger ressentie dans la gorge par notre malade.

Avec une lancette cachée et à ressort, je ponctionne ce petit kyste qui s'affaisse immédiatement et je porte sur lui un crayon de nitrate

d'argent. La malade ressent vivement la sensation de brûlure et est très-étonnée de ne plus ressentir instantanément le besoin de déglutir incessamment, besoin qui la gênait beaucoup. Pendant un mois, je lui fais suivre un traitement sulfureux dirigé contre les granulations de son pharynx et contre la rougeur de ses cordes vocales.

Elle repart pour New-York complétement guérie.

Observation CCX.

Polype papillaire du milieu du bord libre de la corde vocale inférieure gauche. — Enrouement remontant à un an. — Cautérisations. — Amélioration.

M. Chaulier, négociant à Paris, âgé de vingt-six ans, nous consulte le 29 juin 1872 pour un enrouement intense, qui a débuté il y a un an.

A cette époque, à la suite d'un refroidissement brusque qui ne fut pas suivi de rhume, sa voix s'enroua subitement et depuis cette époque a gardé un timbre rauque et sourd. Le malade n'a jamais fait d'efforts de voix, sa santé générale est très-bonne, il n'a jamais craché de sang, quoique pendant la guerre, étant mobile, il ait contracté une bronchite grave. Pas d'autres antécédents spécifiques.

Le matin, il a dans le pharynx une sensation de sécheresse très-douloureuse. Il n'a pas dans la gorge de sensation de corps étranger, ni de douleur au niveau de la fourchette sternale.

A l'examen laryngoscopique, qui n'est supporté qu'avec la plus grande difficulté, je trouve un polype développé sur le milieu du bord libre de la corde vocale inférieure gauche. Ce polype est allongé le long du bord libre de la corde; il a à peu près la forme et la dimension d'un grain d'orge. Il paraît être à cheval sur le bord libre de la corde. Il est rouge, granuleux et s'oppose au rapprochement des cordes vocales.

Lorsque le bord libre de la corde droite vient frapper ce polype pendant la phonation, il écrase en quelque sorte la tumeur, mais sans la refouler ou en haut ou en bas, c'est-à-dire sans la repousser au-dessus ou au-dessous des cordes.

En raison de la largeur de sa base d'implantation et de son peu de saillie dans la glotte, je ne songe même pas à arracher ce polype.

J'essaye à plusieurs reprises de le sectionner avec la guillotine de Jeleuffy, mais je ne peux y arriver, le malade supporte trop mal le contact des instruments dans son larynx.

Je me décide à pratiquer des cautérisations avec le nitrate d'argent. Elles amènent des spasmes de la glottee très-violents, mais après la troisième cautérisation, le polype a diminué de moitié, la voix est très-améliorée. Je ne revois plus ce malade.

Observation CCXI.

Sarcome ayant envahi les deux cordes vocales inférieures qui sont bourgeonnantes et couvertes de productions polypeuses. — Enrouement depuis sept ans. — Aphonie depuis deux ans. — Accès de suffocation depuis deux mois. — Arrachement des portions qui obstruent la fente glottique. — Amélioration très-sensible de la respiration.

Mme Quériot, cultivatrice à Noisy-le-Sec, envoyée par notre confrère le docteur Quintard, âgée de quarante-trois ans, nous consulte le 7 janvier 1873,

La malade nous raconte qu'il y a sept ans, sans cause appréciable, sa voix changea de timbre et devint un peu enrouée. Elle ne fit d'abord aucune attention à cet enrouement, ce n'est que deux ans plus tard que, le voyant augmenter, elle suivit plusieurs traitements qui n'amenèrent aucun changement dans le timbre de sa voix qui alla progressivement en diminuant de volume.

Cinq ans après le début de son affection la malade ne pouvait plus parler qu'en voix de chuchotement et depuis deux ans elle n'a pu prononcer un mot à haute voix.

Jusqu'au commencement de l'année dernière, la santé générale est restée bonne.

A partir de la fin de janvier 1872. Mme Q..... a commencé a ressentir dans la gorge une sensation de gène et de brûlure qui a augmenté beaucoup depuis cette époque. En même temps les ganglions sous-maxillaires ont commencé à s'engorger et la respiration est devenue moins facile. A partir du mois d'avril 1872 il fut impossible à la malade de marcher un peu vite ou de monter un escalier. C'est aussi à partir de cette époque qu'elle commence à maigrir. Depuis deux mois, la gène de la respiration s'est encore accrue, et la malade a, la nuit surtout, des accès de suffocation qui lui font craindre de mourir.

Lorsque je vois la malade, elle est très-amaigrie et dans un état d'anhélation extrême.

Ce n'est que petit à petit et en reprenant sa respiration à chaque instant, qu'elle peut me donner les détails que je viens de relater plus haut.

Je trouve les ganglions du cou très-volumineux. A l'examen laryngoscopique, tout le vestibule laryngien est sain, mais il est impossible de voir la fente glottique. Les deux cordes inférieures sont transformées en deux masses bourgeonnantes grisâtres recouvertes de mucosités qui ne peuvent être rejetées au dehors, car la colonne d'air expirée n'a pas assez de force pour cela. Les deux tumeurs formées par les cordes inférieures se rejoignent et s'engrènent si bien, qu'il est impossible de voir où finit l'une, où commence l'autre. En arrière de la masse polypeuse, on

voit une petite ouverture de quelques millimètres par où se fait encore la respiration.

Je propose à Mme Q..... la trachéotomie comme moyen palliatif mais elle refuse complétement de s'y soumettre.

En présence de cette décision, je crois utile de pratiquer des arrachements qui permettront à la respiration de se faire dans de meilleures conditions.

Ces arrachements, au début demandent les plus grandes précautions, car si la malade était prise de spasme, cela pourrait avoir les conséquences les plus graves. Avec une pince de petit volume et munie d'ardillons, je commence à enlever en arrière de la tumeur, un morceau de la grosseur d'un pois. Cet arrachement augmente sensiblement l'ouverture. La malade n'a rien senti, l'écoulement de sang est insignifiant, la respiration est un peu plus facile.

Pendant sept jours consécutifs, je renouvelle ces arrachements. Chaque fois que j'introduis mes pinces je les ramène pleines de débris de la tumeur qui est peu consistante et s'égrène en quelque sorte.

L'ouverture glottique le 27 janvier est assez grande pour permettre à la malade de respirer librement, et de dormir tranquillement. La santé générale paraît s'améliorer un peu.

La malade est obligée de quitter Paris, mais elle doit y revenir dans quelques jours. Je ne l'ai pas revue.

L'examen microscopique de la tumeur fait par notre ami et confrère le docteur Chéron, a démontré sa nature sarcomateuse.

Observation CCXII.

Polype épithélial de la grosseur d'une noix, monopédiculé, inséré sur la face supérieure de la corde vocale inférieure gauche, à l'union du tiers antérieur avec le tiers moyen. — Aphonie complète. — Accès de suffocation. — Arrachement. — Guérison.

M. A. Balland, âgé de vingt-cinq ans, sous-chef d'atelier à la Compagnie du chemin de fer du Nord à Tergnier (Aisne), nous est adressé le 30 janvier 1873 par notre savant ami M. le docteur Leven, médecin de la Compagnie du chemin de fer du Nord.

Le malade nous raconte que vers la fin de 1870 il remarqua un changement notable dans le timbre de sa voix, qu'il attribue à un peu de rhume.

Le rhume se passa, mais la voix ne revint pas à son état normal. Pendant toute l'année 1872, nous dit-il, j'éprouvais souvent un malaise gé-

néral, le besoin de dormir se faisait sentir presque aussitôt après le repas du soir, et mes forces commençaient à diminuer.

Après le moindre travail, il était en transpiration et ses cheveux tombèrent en grande quantité.

Il est à noter que M. B..... n'accuse aucun antécédent spécifique.

A la fin de 1872, la transpiration devient encore plus facile, surtout à la tête. Vers le 25 décembre, il fut pris d'un violent mal de gorge. La parole s'éteignit presque complétement, et à l'atelier il était obligé de donner ses ordres par signes. Du 10 au 18 janvier 1873, la voix revint un peu, sans suivre aucun traitement.

Le 19, le mal de gorge le reprit et dans la nuit du 19 au 20 il reperdit la voix une deuxième fois.

Le 21, il fut obligé de quitter l'atelier, et le docteur Maréchal, croyant à une simple grippe, lui conseilla un traitement usité en pareil cas.

Le mal fit tous les jours des progrès, les forces allèrent en diminuant et l'appétit disparut.

Aucune difficulté d'ailleurs pour avaler.

Le sommeil devint mauvais à partir de cette rechute, M. B..... ne put plus se coucher sur le dos sans étouffer. Il lui fallait s'asseoir sur son lit pour reprendre sa respiration, ce qu'il ne pouvait faire qu'au prix des plus violents efforts.

Chaque fois qu'il faisait une inspiration ou une expiration brusque, il se produisait, nous dit-il, un bruit analogue à celui d'un drapeau qui flotte.

Le 29 janvier, il fit remarquer cette particularité au docteur Maréchal, médecin de la Compagnie à Tergnier, qui pensa de suite que le malade était atteint de polype laryngien et qui l'adressa à notre ami le docteur Leven, qui me l'envoya le 30 janvier 1873.

Dès le premier examen, je trouve un polype de la grosseur d'une châtaigne, moulé sur la face supérieure du larynx. Ce polype est rouge, inégal à sa surface et obstrue tout le larynx. Il est impossible de voir sur quelle partie de l'organe il est implanté, et le malade ne peut respirer qu'à la condition de tenir la tête penchée en avant.

Je revois le malade le 1er février.

Le 2, les 3, 4, 5, je le mets au bromure de potassium et à un traitement antiphlogistique énergique.

Le jeudi 6 février, à mon dispensaire, en présence de plusieurs médecins et entre autres de M. le docteur Maréchal, du docteur Pain, de Clermont-sur-Oise, et du professeur Spack, de Bruxelles, laryngoscopiste distingué, j'arrache toute la tumeur en deux fois.

J'enlève d'abord un petit morceau avec ma grosse pince sans ardillons. Puis avec la plus grosse de nos pinces, laquelle est armée de dents et d'ardillons, j'enlève la totalité de la tumeur en une seule fois, et je constate alors qu'elle est de la grosseur d'une châtaigne.

Le malade n'a rien senti. La tumeur est venue sans efforts; elle remplissait les mors de la pince et les dépassait de beaucoup latéralement. Ecoulement peu abondant de sang d'un rouge vif. Le malade respire instantanément avec facilité et parle à haute voix.

J'examine alors la tumeur pour voir son pédicule. Au point d'insertion, je trouve une saillie sanguinolente et j'annonce que le pédicule n'a pas été enlevé. Au bout de quelques minutes, j'examine la glotte et je vois sur la face supérieure de la corde vocale inférieure gauche à l'union du tiers moyen avec le tiers antérieur, un pédicule gris blanc, ayant la forme d'un grain d'orge, dont le plus grand diamètre est parallèle au bord ventriculaire de la corde.

La partie libre de ce pédicule offre une surface de cruentation s'adaptant très-bien à la surface correspondante de la tumeur enlevée. Après avoir examiné avec soin toutes les autres parties du larynx, je suis bien convaincu que le polype était monopédiculé. Je priai le malade qui connaissait M. le professeur Béhier, qu'il avait déjà consulté de lui porter l'énorme polype que je venais d'arracher. M. Béhier, manifesta tout son étonnement en voyant une aussi grosse tumeur intra laryngienne. M. le docteur Leven fut aussi très-étonné du volume de ce polype lorsque M. B..... le lui fit voir.

Le soir avec mes grosses pinces sans ardillons, j'arrache la moitié du pédicule du polype. Cet arrachement a été un peu douloureux, il m'a fallu tirer avec force. Ce n'est qu'à la quatrième tentative, que j'arrive à ce résultat. Après cet arrachement, la voix est encore plus claire, plus nette que le matin après la première extraction.

Le 8 février, la voix de M. Balland est très-bonne, mais il se plaint de douleurs en avalant et dans l'oreille gauche.

Hier, 7 février, j'ai essayé d'arracher ce qui restait du pédicule.

Aujourd'hui 8, je constate que j'ai déchiré un peu de la muqueuse saine du repli aryténo-épiglottique gauche en deux endroits différents.

Ces deux points sont en suppuration. On dirait deux petits aphthes ou deux points cautérisés au nitrate d'argent. C'est là ce qui cause les douleurs accusées par le malade Cependant, hier, j'ai pu arracher en partie le pédicule du polype, analogue à celui d'une moule, comme grosseur et comme coloration. Aujourd'hui, il flotte et n'adhère plus que par une petite portion de son étendue. J'en arrache une partie.

Le 11 février, la voix et la respiration sont très-bonnes; les cordes sont rouges. La portion du pédicule qui reste est grosse comme un pois, aplati, d'un blanc mat et paraît purulent. Je ne fais pas de tentative d'extraction, car les portions saines que j'ai déchirées, ne sont pas encore cicatrisées.

Le 13 février, à mon dispensaire, j'enlève tout le pédicule du polype. Pas de douleur, pas d'écoulement de sang. La voix revient bien timbrée,

et au laryngoscope, on ne voit plus trace de la tumeur. Il reste sur la corde une surface de cruentation de la largeur même du pédicule. La corde elle-même est un peu rouge et gonflée.

Je revois le malade le 22 février, et je constate que la corde sur laquelle était implanté le polype, est encore un peu rouge, mais c'est à peine si on peut voir le point où il était implanté.

J'ai revu depuis M. Balland très-souvent, la voix est restée très-bonne et la tumeur ne s'est pas reproduite. Cependant, l'examen microscopique, nons a appris que la tumeur que nous avions prise pour un myxome, était un épithéliome tubulé.

Observation CCXIII.

Polype papillaire non pédiculé inséré sur le bord libre et sur la face inférieure de la corde vocale inférieure gauche, au niveau de son milieu. — Voix parlée peu enrouée, — Voix chantée très-altérée dans les notes élevées. — Cautérisations. — Amélioration légère. (Fig. 128).

M. Sol, artiste lyrique, âgé de trente et un ans, résidant à Amiens, me consulte le 30 janvier 1873, pour un enrouement très-léger dont il est atteint depuis sept mois. La voix parlée est peu altérée. Il n'en est pas de même de la voix chantée. Lorsqu'il veut donner des notes élevées, la voix lui fait complétement défaut.

Grand, fort et bien constitué, M. S... jouit d'une très-bonne santé, et ne sait à quoi attribuer l'enrouement dont il est atteint et qui brise sa carrière d'artiste.

Fig. 128.

A l'examen laryngoscopique, je trouve sur le milieu du bord libre de la corde vocale inférieure gauche, et empiétant sur sa face inférieure, un petit polype papillaire (fig. 128), rouge, non pédiculé, de la grosseur d'une lentille, qui s'oppose en avant et en arrière de lui au rapprochement complet des cordes vocales inférieures. Après des tentatives d'ar-

rachement et d'écrasement renouvelées infructueusement pendant un mois, je me décide à faire sur la surface de ce polype des cautérisations au nitrate d'argent.

Ces cautérisations n'amènent qu'une légère diminution de la tumeur et une légère amélioration de la voix. Je n'ai plus revu ce malade.

Observation CCXIV.

Nous donnons ici l'observation CCXIV telle qu'elle a été publiée dans les *Bulletins de la Société anatomique de Paris*, année 1874, en la faisant précéder des lignes suivantes, extraites aussi du même procès-verbal.

Sarcome d'une des cordes vocales : mort rapide avec symptômes de congestion cérébrale, par MM. F. Raymond et Longuet, internes des hôpitaux.

Le 30 décembre, à quatre heures du matin, on vint de la gare d'Orléans chercher l'interne de garde de la Pitié, pour un homme qui, en descendant du train, avait été pris subitement d'une syncope. On lui raconta que cet homme était arrivé par un train de nuit, qu'il était sorti du wagon, portant à la main une de ces petites chaufferettes en cuivre jaune dont on se sert maintenant, et qu'en mettant pied à terre, il s'était trouvé mal.

M. Foix le trouva étendu sans mouvement sur une des banquettes de la salle d'attente; la face était pâle, respiration stertoreuse, le pouls presque insensible, les quatre membres en résolution complète, la sensibilité générale absolument abolie. L'entrée de l'air dans la poitrine provoquait une sorte de ronflement qui disparut quand on eut placé le malade la tête en bas. Cette manœuvre était employée par l'interne pour savoir s'il avait affaire à une syncope simple. Mais voyant que, malgré tout, l'état syncopal persistait, M. Foix crut être en présence d'une congestion cérébrale et fit transporter le malade à la Pitié : il fut couché dans la salle Sainte-Athanase (service de M. Gallard).

A la visite du matin, vers neuf heures et demie, D... semblait dormir d'un profond sommeil. Secoué brusquement, il s'éveille et prend l'air égaré d'un homme qui se trouve sous l'influence d'un cauchemar. La face est très-pâle, les yeux sont hagards, la respiration assez régulière, très-légèrement sifflante. Le malade exécute tous les mouvements qu'on lui commande, sa sensibilité cutanée est revenue. Il a l'air profondément étonné. Il raconte qu'il est coutelier, qu'il vient à Paris de Saint-Amand

(Cher), *pour ses affaires*, mais il ne sait pas au juste le but de son voyage, car il a complétement perdu le souvenir de tout ce qui s'est passé pendant le trajet. Ses réponses sont assez nettes, les mots sortent rapidement et séparés par des intervalles assez longs. *La voix est un peu affaiblie, mais sans raucité;* il n'y a pas de cornage.

Après l'interrogatoire, on le fit asseoir pour l'ausculter, et on lui fit exécuter une inspiration un peu forte, mais au moment où il voulut faire pénétrer l'air dans sa poitrine, il fut pris d'un étouffement violent, sa parole se voila tout à fait, en s'écriant : « J'étouffe, » et il se livra à quelques mouvements désordonnés, puis retomba sur son lit.

M. Gallard l'ausculta rapidement et constata quelques râles disséminés dans toute l'étendue des deux poumons : aux deux sommets il y avait un peu de matité. Peu à peu, la face bleuit davantage, la respiration s'embarrassa, et le malade tomba dans un coma profond.

Le mot de trachéotomie fut alors prononcé, mais M. Gallard, persuadé que cet homme avait une congestion pulmonaire, repoussa l'opération. Il pensait, en l'absence de commémoratifs, en raison de la perte de mémoire, que le malade s'était mis en route après de copieuses libations, que dans le trajet il avait subi les atteintes de la chaleur émanée de sa chaufferette, et qu'à la sortie du train l'action brusque d'un air froid avait suffi à déterminer les accidents thoraciques dont il était atteint. La trachéotomie était inutile dans le cas de congestion pulmonaire, et le malade eût-il un peu d'œdème de la glotte, le gonflement des replis aryténo-épiglottiques ne devait pas être considérable, puisque aucun des signes qui accompagnent ce gonflement ne s'était manifesté. Tous les moyens employés contre la congestion pulmonaire furent mis en action, et malgré tous les efforts le malade mourut à midi.

Autopsie, le 1er janvier 1874. — Dans l'intervalle, les renseignements pris chez le maître d'hôtel où le malade descendait habituellement nous apprirent que cet homme venait tous les ans se faire cautériser le larynx par M. Fauvel. Notre examen dut porter dès lors spécialement sur le larynx; nous enlevâmes cet organe, et nous constatâmes qu'il était le siége d'une lésion manifeste.

Larynx. — Si l'on examine l'orifice supérieur du larynx en laissant les choses en place, on voit que toute l'ouverture est obstruée par une *tumeur* arrondie, du volume d'une grosse noisette, blanchâtre, comme déprimée à son sommet par des brides cicatricielles, de consistance très-ferme, immobile. Il n'est pas possible d'apercevoir, ni la glotte interligamenteuse, ni les cordes vocales. Le larynx étant fendu en arrière par une section verticale intéressant toute sa portion œsophagienne, on constate que la tumeur prend implantation au-dessous de la corde vocale supérieure du côté droit, sur la face supérieure ventriculaire de la corde vocale inférieure, si bien qu'à première vue elle semble s'insérer au fond du ventricule et faire simplement saillie entre les cordes vocales.

A la base de la tumeur, on voit aussi un repli qui semble au premier abord être formé par le bord libre de la corde vocale inférieure. mais cette apparence est due simplement à la rétraction des tissus sous l'influence de l'alcool dans lequel nous avons dû faire macérer la pièce.

Les *cordes vocales*, du côté gauche, sont absolument saines ; elles sont recouvertes et même légèrement aplaties (la supérieure surtout), par la face interne correspondante de la tumeur. Nous devons ajouter que la base d'implantation de la tumeur est très-large. que son tissu est très-ferme et que son déplacement est sinon impossible, du moins très-difficile.

L'*examen histologique* que nous avons fait de cette tumeur, contrôlé par M. Vulpian, nous a démontré que nous avions affaire à un sarcome à petites cellules. Dans nos préparations, nous n'avons trouvé que quelques petits vaisseaux à parois embryonnaires, pas de traces de tissu élastique.

Pour terminer ce qui a rapport à l'autopsie, nous devons dire que tous les organes thoraciques et abdominaux présentaient tous les signes d'une congestion intense, comme on la trouve dans tous les cas d'asphyxie par obstruction des voies respiratoires. La plèvre viscérale, à la base et en arrière des deux poumons, était le siége de nombreuses ecchymoses noirâtres.

Le point le plus intéressant de cette observation est évidemment celui-ci : comment se fait-il que le malade ait pu parler avec une obstruction si considérable de la glotte? Nous livrons cette question aux méditations des membres de la Société sans chercher à l'expliquer.

Grâce à l'obligeance de notre collègue, M. Poyet, interne des hôpitaux, nous avons pu avoir l'observation des accidents qu'a présentés antérieurement le malade dont nous présentons les pièces. Nous la joignons à notre observation pour la compléter.

Tumeur bourgeonnante du larynx formée par un tissu analogue aux bourgeons charnus. Tumeur sortant du ventricule droit et paraissant insérée sur la face supérieure de la corde vocale inférieure du même côté. (Fig. 129.)

Le 20 février 1873, le nommé D... vient consulter le docteur Ch. Fauvel pour un enrouement remontant environ au mois de décembre 1872.

M. D... est brun, maigre, d'une bonne constitution ; sa santé générale bonne, il n'a pas maigri et n'éprouve aucune souffrance dans la région du cou. Sans son aphonie, il se trouverait parfaitement bien.

Le malade se rappelle qu'assez longtemps avant la date indiquée, il ressentait déjà un peu de gêne dans l'émission des sons élevés et que sa voix, en général, était un peu voilée. Il attribua cette légère dysphonie à un rhume violent dont il fut atteint au mois de mars 1872. Ce n'est

qu'au mois de décembre qu'il s'aperçut que sa voix allait progressivement en décroissant. Elle devint d'abord plus grave, puis plus rauque, enfin elle s'éteignit presque complétement, et le 20 février, jour où nous observons le malade, il ne parle qu'avec une voix de chuchotement, de telle sorte qu'il est impossible à une distance de 3 mètres environ de distinguer ce qu'il dit. La respiration a toujours été facile bien que le malade fasse entendre pendant l'inspiration un léger bruit de cornage. Il peut encore monter un escalier, courir sans avoir aucun phénomène inquiétant de suffocation. A l'auscultation, nous ne trouvons rien au cœur ni à la poitrine, un peu d'expiration prolongée seulement aux deux sommets. A l'auscultation du larynx, pas de bruit de drapeau ou de soupape, inspiration rude. Le malade ne tousse pas, n'a jamais craché de sang et n'a dans le larynx aucune sensation de corps étranger. Sentiment de pesanteur au niveau de la fourchette sternale. Aucun antécédent syphilitique.

Au début de l'affection, le médecin du malade crut à une simple pharyngite granuleuse et le traita en conséquence. A partir du mois de janvier, l'enrouement faisait de sensibles progrès ; il lui conseilla l'usage des pulvérisations d'eau sulfureuse. Dès les premières inhalations la voix s'éteignit complétement. Le malade se décida alors à venir consulter le docteur Fauvel.

Au laryngoscope, on trouve (fig. 129) une tumeur arrondie, légèrement bosselée, de la grosseur d'une forte noisette, paraissant sortir du ventricule droit, recouvrant toute la corde vocale inférieure du même côté et la plus grande partie de la corde inférieure gauche, même pendant les plus grandes inspirations. En arrière de la tumeur, on aperçoit un certain espace libre par lequel se fait la respiration. La corde vocale supérieure droite est très-bombée et paraît être repoussée en haut par une portion de la tumeur qui serait intraventriculaire.

Fig. 129.

Les mouvements de cette tumeur sont très-limités, son pédicule, ou pour mieux dire son point d'implantation qui doit être très-large ne lui permet pas de descendre dans la trachée, ce qui explique la facilité avec laquelle l'air peut circuler au-dessous d'elle. La muqueuse qui la

recouvre est rouge et semblable à celle qui recouvre les cordes vocales supérieures tout en paraissant être plus tendue, plus luisante et plus mince. Quelques vaisseaux dilatés sillonnent la tumeur : en la touchant avec une tige rigide, on reconnaît qu'elle est d'une résistance assez grande et élastique. M. Fauvel pense à une tumeur mélicérique ou à une tumeur fibreuse. L'état général du malade, son âge, l'absence de ganglions sous-maxillaires, firent qu'il ne songea pas d'abord à une tumeur de mauvaise nature.

21 *et* 22 *février*. Le malade est mis à l'usage du bromure de potassium à haute dose et pendant deux jours on lui fait des attouchements du larynx avec une tige d'acier, attouchements qu'il supporte du reste très-bien.

23. Il demande à toute force à être débarrassé de sa tumeur. Le même jour avec une de ses pinces à polype laryngien, M. Fauvel lui enlève en quatorze fois la presque totalité de la tumeur. Dès l'arrachement du troisième morceau la voix est revenue, très-rauque il est vrai, mais pouvant se faire entendre à distance. Les morceaux enlevés sont de diverses grosseurs : les uns comme des grains de chènevis, les autres comme de gros pois. Ils ont un aspect spongieux ; ils sont creusés de loges et de vacuoles et ne ressemblent en rien aux tumeurs papillaires qu'on trouve si fréquemment dans le larynx.

L'arrachement n'a causé aucune douleur au malade, et l'écoulement de sang a été presque insignifiant : la voix est assez bonne quoique rauque ; on peut voir les deux cordes vocales inférieures dans toute leur étendue. La gauche est complétement saine, la droite est toute saignante dans son tiers antérieur, surtout très-près de l'épiglotte. Une partie de la tumeur, sinon la tumeur entière, s'insérait donc à ce niveau.

24 *et* 25. La voix est meilleure que le jour de l'opération. On arrache encore quelques petites portions du pédicule de la tumeur sur lequel on ne fait pas de cautérisations, le malade étant obligé de repartir pour son pays. Voulant savoir au juste à quoi s'en tenir sur la tumeur, M. Fauvel en envoie un morceau à M. le docteur Cornil. Nous donnons ici le résultat de cet examen histologique.

« La pièce a été évidemment tenaillée et déchirée. La tumeur n'avait » pas une forme régulière (un morceau seul avait été envoyé) et elle » n'était pas limitée à sa surface par un revêtement d'épithélium pavi- » menteux, comme cela est la règle, probablement parce que cette couche » n'avait pas été respectée. Comme la tumeur était bien durcie par » l'alcool, j'ai pu en faire des sections suivant diverses directions sur » lesquelles on remarquait cette absence de revêtement épithélial, et il » n'y avait pas non plus de forme rappelant les papilles et végétations » si communes dans de pareilles tumeurs.

» Le tissu morbide était composé de cellules embryonnaires, petites, a » un ou deux petits noyaux, et de fibres de tissu conjonctif servant de » soutien aux vaisseaux. Ces vaisseaux nombreux, très-développés, a

» parois minces et embryonnaires, avaient laissé passer des globules » rouges, car il y avait des points d'infiltration de la tumeur par du sang » (ces globules s'étaient-ils épanchés pendant la vie ou par suite du pro- » cédé opératoire employé?).

» En résumé, tumeur bourgeonnante formée par un tissu analogue » aux bourgeons charnus, composée par des tissus embryonnaires de » formation récente et d'accroissement assez rapide. »

21 *avril* 1873. M. Fauvel reçoit une lettre de M. le docteur Bounichon, médecin du malade à Saint-Amand, lui disant que l'examen laryngoscopique lui a fait constater, sur la corde vocale inférieure droite qui est toujours rouge, un petit morceau de la tumeur dont il ne spécifie pas les dimensions. Du reste le malade va bien, parle à haute voix et peut continuer ses affaires. En juin et juillet, M. le docteur Bounichon constate que la tumeur s'accroît très-rapidement. Le malade revient trouver M. Fauvel au mois d'août.

La tumeur est moins volumineuse que lors du premier examen et cependant la respiration est plus gênée. On lui propose le trachéotomie qu'il refuse énergiquement. Nouveaux arrachements de parties de la tumeur. Section d'un gros morceau le 8 septembre avec la guillotine de Störck (de Vienne.)

17. Arrachement d'un gros morceau avec des pinces; la voix qui était très-mauvaise redevient assez bonne. La corde, quoique rouge et gonflée, paraît être débarrassée; pendant dix jours, cautérisation avec une solution d'acide chromique au dixième.

Le malade retourne à Saint-Amant avec une voix rauque, mais la respiration est libre. Il revient à Paris le 3 novembre; la voix est complétement éteinte; il a des accès de suffocation assez intenses. Nouvelle proposition de trachéotomie repoussée encore une fois. Arrachement de quelques petits morceaux de la tumeur qui permettent à la respiration de se rétablir. Cautérisation avec l'acide chromique.

On propose au malade les cautérisations avec le galvano-cautère. Il accepte, mais veut aller mettre ordre à ses affaires, la fin de l'année approchant. Au moment où il repart, la voix est très-rauque et ne peut être entendue de loin.

10 *et* 13 *décembre*. Sa tumeur augmentait si rapidement de volume que son médecin crut devoir faire des cautérisations avec l'acide acétique. Alors la respiration du malade était de plus en plus gênée.

Le 29 décembre, son médecin écrit que M. D..... va partir pour Paris; la tumeur dit-il, est grosse comme une bonne cerise et gêne la respiration, surtout la nuit. Par une autre lettre du 3 janvier, M. Fauvel apprend la mort de M. D.. .. par asphyxie.

Cette pièce et l'observation du malade ont été aussi présentées à la *Société de médecine de Paris* (séance du 10 janvier) par M. Gallard.

Observation CCXV.

Polype papillaire de la grosseur d'un haricot, inséré tout le long du bord libre de la corde vocale inférieure gauche. — Enrouement ayant débuté en 1850.— Arrachement. — Guérison.

Le 21 février 1873, Mlle Rivière, âgée de trente-sept ans, nous est adressée par nos savants confrères, MM. les docteurs Philippe et Lachronique.

Mlle R....., nous raconte que sa voix a commencé à s'enrouer en 1850. A cette époque, revenant d'Afrique pour aller en Alsace, elle fut atteinte d'une extinction de voix qu'elle attribua à un rhume et au changement de climat. Depuis ce temps, la voix ne revint jamais complétement pure. Chaque fois que la malade entrait dans un appartement venant du dehors, sa voix se coupait subitement, puis bientôt elle s'enroua de plus en plus, sans que du reste la santé générale s'en ressentît.

La respiration, qui à cette époque était très-bonne, est aujourd'hui un peu gênée, mais la malade est atteinte d'une affection organique du cœur qui suffit pour expliquer la dyspnée.

Il n'y a pas de sensation de pesanteur au niveau de la fourchette sternale. Pas de sensation de corps étranger dans la gorge.

Par moment, besoin impérieux de hemmer. La voix, avons-nous dit, est allée petit à petit en baissant, et cela surtout depuis un an. La malade attribue la marche rapide de son affection aux fatigues excessives qu'elle a éprouvées depuis un an, en soignant son père malade.

Aujourd'hui, nous constatons que la voix est très-mauvaise, et lorsque la malade a fait pendant quelque temps des efforts pour parler à haute voix, elle devient complétement aphone. Rien au poumon. Cependant Mlle R..... tousse un peu et contracte facilement des bronchites.

Depuis le début de son affection, elle a suivi beaucoup de traitements.

Successivement, elle s'est gargarisée avec une solution de sulfate de zinc et on lui a fait des cautérisations du pharynx au nitrate d'argent. M. Andral lui a conseillé des vésicatoires volants au devant du cou, et une saison aux Eaux-Bonnes. Ces divers traitements n'ont amené aucun résultat satisfaisant.

A l'examen laryngoscopique, je trouve une tumeur papillaire de la grosseur d'un haricot, arrondie à son extrémité libre, insérée sur toute la longueur du bord libre de la corde vocale inférieure gauche. Elle est plus développée à son extrémité postérieure qu'à son extrémité antérieure. Elle est d'un rose pâle et grenue, ressemblant à une framboise, et jouit d'une certaine mobilité. Tantôt elle est au-dessus des cordes inférieures, tantôt elle est au-dessous, mais quelle que soit la position qu'elle occupe, elle empêche complétement la phonation en s'opposant au rapprochement des lèvres de la glotte.

Jusqu'au 28 février, je mets Mlle R..... au bromure de potassium et je l'habitue à supporter le contact des pinces.

Le 28, devant le docteur Philippe, à qui je montre toutes les particularités du polype, j'en arrache deux morceaux.

A partir de ce jour, la malade ne vient me voir que très-irrégulièrement.

Ce n'est que le 2 avril que j'arrache un troisième morceau.

Le 4 avril, la voix est un peu meilleure.

J'arrache ce jour même deux gros morceaux de la portion la plus antérieure du polype. La voix est plus couverte qu'avant l'opération.

Quelques jours après, la voix redevient plus claire. Je continue les arrachements jusqu'à la destruction complète de la tumeur. Le 12 juin, je constate que le polype a complétement disparu et que la voix est normale et pure.

Observation CCXVI.

Petit polype papillaire siégeant dans l'angle même des cordes vocales inférieures. — Aphonie presque complète. — Arrachement. — Guérison.

M. l'abbé Antoine, âgé de quarante-six ans, supérieur des Oblats, au Canada, à Montréal, nous consulte le 27 février 1873.

Sa santé a été constamment bonne, quoiqu'il ait eu un ministère très-actif et très-laborieux, surtout depuis neuf ans, au Canada où il est depuis vingt-deux ans. Jusqu'à ces quatre dernières années, nous dit-il, il avait la voix très-forte, claire et éclatante. Quelquefois il a eu des enrouements passagers. Il y a quatre ans, il s'aperçut subitement que sa voix était altérée d'une façon inaccoutumée, il n'y fit cependant qu'une médiocre attention. A partir de ce moment, il éprouva cependant une légère difficulté pour parler et même pour respirer. Après quelques semaines de repos, il voulut reprendre ses sermons, mais il fut obligé de s'arrêter au troisième, la voix s'étant complétement perdue. On le traita à ce moment pour une bronchite et une laryngite catarrhales. Il se reposa pendant six semaines et la voix revint un peu. Il put prêcher devant un auditoire restreint.

La voix cependant était toujours mauvaise.

A cette époque on lui fit des cautérisations du pharynx au nitrate d'argent, et des frictions avec de l'huile de croton sur le haut de la poitrine, gargarismes astringents au tannin. La voix devint un peu meilleure sous l'influence de ce traitement. Il y deux mois et demi, il vint en France. Il passa un mois en Lorraine, son pays natal, et la voix s'altèra de plus en plus.

Depuis un mois il est traité pour une pharyngite granuleuse et pour une laryngite chronique.

Le malade tousse un peu, la gêne de la respiration dont il nous a parlé a toujours été très-supportable, il n'a jamais craché de sang. Il a un besoin fréquent de hemmer, mais pas de sensation de corps étranger dans la gorge.

Au laryngoscope je trouve dans l'angle des cordes vocales inférieures une petite tumeur rouge, non pédiculée, à surface inégale, de la grosseur d'un pois dont une partie est engagée entre les lèvres des cordes inférieures qui ne peuvent se rapprocher.

Jusqu'au 19 mars, j'habitue le malade à supporter dans le larynx le contact de pinces et je le mets au bromure de potassium.

Le 20, avec une pince armée de dents de souris à son extrémité seulement, j'enlève d'un seul coup tout le polype.

Le malade n'a pas senti l'arrachement.

Deux crachats sanguins seulement, la voix revient tout de suite claire et bien timbrée.

Le 22, le malade repart complétement guéri.

(Papillome corné, examen microscopique contrôlé par M. le docteur Chéron.)

Observation CCXVII.

Petit polype muqueux inséré sur le milieu du bord libre de la corde vocale inférieure droite. — Enrouement ayant commencé il y a un an. — Pas opéré.

M. Salmon, notaire à Saint-Gauthier, département de l'Indre, âgé de trente-huit ans, grand, brun, d'une belle constitution, nous consulte le 30 mai 1873, pour un enrouement très-intense dont le début remonte à un an environ. A cette époque, sans cause appréciable, sa voix s'enroua, et il remarqua que chaque fois que le temps était humide et froid, elle devenait subitement plus éteinte.

Le matin, en se levant, elle avait encore assez de clarté; mais le soir et même dans la journée, ce n'est qu'au prix des plus grands efforts qu'il peut se faire entendre. Pas de sensation de corps étranger dans la gorge, pas de toux, pas de douleur sternale. A l'examen laryngoscopique, sur le milieu du bord libre de la corde vocale inférieure droite, je trouve une tumeur me paraissant être muqueuse. Elle est sessile, de la grosseur d'un grain de blé, dont elle a à peu près la forme, et est d'un rouge violacé.

Elle empêche manifestement les cordes de se rapprocher.

Le malade repartant chez lui le soir même, je n'ai pu l'opérer.

Observation CCXVIII.

Polype muqueux, pédiculé, siégeant sur la portion antérieure du bord libre de la corde vocale inférieure droite. — Enrouement remontant à deux ans et demi. — Douleurs sternales. — Pas opéré.

M. Chrétien, peintre en bâtiments à Champagnet, Haute-Saône, âgé de trente-six ans, nous consulte le 5 juin 1873.

Fort, vigoureux, brun, le malade se plaint d'un enrouement qui remonte à deux ans et demi environ. Cet enrouement est survenu petit à petit, sans cause appréciable.

Depuis dix-huit mois environ, sa voix est devenue encore plus éteinte; depuis ce temps aussi, il a quelquefois des étouffements, et en permanence une douleur assez vive au niveau de la fourchette sternale. Il n'a jamais craché de sang et il ne tousse pas. Sur le côté gauche du cou, sensation de piqûre.

Au laryngoscope, je trouve sur la portion la plus antérieure de la corde vocale inférieure droite, au niveau du bord libre, un polype qui me paraît être muqueux. Il est gros comme un petit pois, arrondi, pédiculé, ce qui lui permet de se cacher dans la trachée pendant le rapprochement des cordes. Il est d'une couleur brune et violacée; la corde opposée est très-irritée par le contact. Je n'ai vu ce malade qu'une fois.

Observation CCXIX.

Polype muqueux situé sur le milieu de la face supérieure de la corde vocale inférieure droite.—Enrouement intermittent depuis cinq mois.—Pas opéré.

Le 21 juillet 1873, Mme Gérard, âgée de trente-cinq ans, d'une belle constitution, n'ayant jamais été malade, nous consulte pour un enrouement assez prononcé. Depuis cinq mois environ, sa voix devient de plus en plus sombre. Son médecin lui a ordonné de l'iodure de potassium à faible dose, mais ce médicament a été très-mal supporté par la malade.

Mme G... a remarqué qu'elle parle beaucoup mieux le matin; mais après un quart d'heure de conversation, la voix se couvre complétement. Le timbre de la voix varie encore beaucoup avec la température.

La malade n'a pas de sensation de corps étranger dans la gorge, mais elle a des étouffements et une douleur sternale assez vive, et cela surtout lorsqu'elle a parlé longtemps ou monté des escaliers. Aussi lui a-t-on ordonné le repos à la chambre avec défense expresse de sortir le soir.

Je constate la présence d'un petit polype blanc rosé, d'aspect grenu, gros comme un petit pois, sur le milieu de la face supérieure de la corde vocale inférieure droite.

Il dépasse un peu le bord de la corde vocale, et se prolonge en dehors jusqu'à l'entrée du ventricule. La corde sur laquelle il est implanté est un peu rouge dans toute son étendue, tandis que l'autre est parfaitement saine. Tout le reste du larynx est normal. Je rassure la malade sur son état, et lui propose une opération qui, selon nous, n'est pas urgente. La malade la remet à une époque indéterminée.

Observation CCXX.

Tumeur épithéliale de la grosseur d'une noisette, insérée sur le bord libre et sur la face supérieure de la corde vocale inférieure droite. — Enrouement et aphonie datant de dix mois. — Arrachement. — Section. — Cautérisations. — Guérison. (Fig. 130.)

Le 9 juillet 1873, notre savant confrère, M. le docteur Cersoy, nous adresse M. l'abbé Garnier, âgé de cinquante ans, professeur au petit séminaire de Langres, qui, depuis dix mois, est atteint d'un enrouement qui, aujourd'hui, est devenu une aphonie.

Il y a dix mois, cet enrouement débuta sans cause appréciable. Au début, il était intermittent et s'accentuait surtout lorsque le malade avait parlé beaucoup ou après les repas. A cette époque, de même que maintenant, le malade ne toussait pas.

L'affaiblissement de la voix alla petit à petit en augmentant, de telle sorte qu'au mois de février dernier il fut obligé d'interrompre ses cours. Vers la fin d'avril, elle devint un peu plus claire à la suite du repos prolongé de l'organe vocal et du traitement institué par M. le docteur Cersoy. Ce mieux ne se continua pas. Aujourd'hui, la voix est rauque et sourde, par moments elle est nulle.

C'est à peine si elle est suffisante pour une conversation.

Cependant, durant ce long espace de temps, la santé est restée bonne. Nous avons dit que le malade ne toussait pas; il n'a jamais craché de sang, la respiration est parfois un peu gênée, il est même arrivé à M. l'abbé d'avoir de véritables accès de suffocation. Il n'a dans la gorge aucune sensation de corps étranger. Vague sentiment de pesanteur à la fourchette sternale.

Au laryngoscope, je trouve sur le bord libre et sur la face supérieure de la corde vocale inférieure droite, s'étendant jusqu'au ventricule, et par conséquent englobant toute la corde, une tumeur (fig. 130) non pédiculée qui paraît être insérée sur les deux tiers postérieurs de cette

corde. Elle fait une grande saillie du côté de la trachée où elle se cache en partie, et lorsque les cordes inférieures sont rapprochées, on ne lui donnerait pas le volume qu'elle a réellement. La couleur est rosée et est rendue grisâtre cependant par une assez grande quantité de mucosités qui la recouvrent.

Fig. 130.

Jusqu'au 22 juillet, je mets M. l'abbé G... au bromure de potassium, et je l'habitue à supporter le contact de mes pinces.

Le 23, le 24, le 25, j'arrache des parcelles de la tumeur qui est très-dure.

Le 26, avec la guillotine de Störk, je sectionne toute la portion qui dépasse le bord libre de la corde. L'écoulement de sang est assez abondant, et la portion sectionnée reste engagée dans l'ouverture de la guillotine. Cette section n'a pas été douloureuse. La voix revient un peu plus claire.

Le 28, la voix est très-bonne, il reste encore un peu de polype dépassant le bord libre de la corde. Je sectionne cette portion devant MM. les docteurs Passos, de Rio-Janeiro, et Sodre, de Bahia. L'écoulement de sang est assez abondant.

Le 30, nouvelle excision d'une parcelle restante de la tumeur.

Le 31, avec mes pinces, j'enlève la portion du polype qui reste sur la face supérieure de la corde.

Malgré ces opérations répétées et l'inflammation de la corde vocale, la voix reste bonne.

Le malade repart le 1er août et doit suivre chez lui un traitement antiphlogistique énergique.

J'ai reçu, deux mois après, une lettre de lui, dans laquelle il me dit qu'il se considère comme radicalement guéri, car il a pu reprendre ses classes sans fatigue.

Le polype sectionné était, d'après l'examen microscopique, un épithéliome tubulé.

Observation CCXXI.

Polype papillaire situé dans l'angle du cartilage thyroïde immédiatement au-dessous des cordes vocales inférieures et faisant saillie entre leurs bords libres. — Enrouement depuis l'année 1850. — Arrachement. — Guérison. (Fig. 131.)

M. Sellier, âgé de soixante ans, rentier à Neufchatel (Seine-inférieure) nous consulte pour un enrouement qui a débuté en 1850.

A cette époque, il commença à ressentir une difficulté assez prononcée à parler. Cette difficulté alla petit à petit en augmentant en même temps que la voix devenait très-mauvaise. Enfin l'enrouement a acquis sa plus grande intensité à partir de l'année dernière.

Pas de toux. Cependant dans une conversation longtemps soutenue, les efforts nécessités par la phonation finissent par en amener un peu.

Le malade, qui était instituteur, a été obligé d'abandonner sa profession depuis que sa voix est altérée.

Sa respiration est bonne, les digestions se font normalement, en un mot la santé générale est excellente. D'ailleurs, M. S..... est fort et vigoureux.

A l'examen laryngoscopique très-facilement supporté, je trouve un polype gros comme un pois inséré dans l'angle rentrant du cartilage thyroïde immédiatement au-dessous de l'insertion des cordes vocales inférieures (fig. 131). Il est d'un rouge brun, en forme de massue, lisse à sa surface d'apparence un peu dure. Il est à chaque instant pincé entre les bords libres des cordes vocales inférieures et paraît être en quelque sorte fixé dans cette position. Le reste du larynx est normal.

Fig. 131.

La présence de ce polype ne détermine aucune sensation de corps étranger dans la glotte.

Le malade ne ressent dans la gorge qu'un peu de picotement qui le force à hemmer de temps en temps. Quelquefois, avons-nous dit, lorsqu'il parle beaucoup il a des quintes de toux qui déterminent, mais rarement, des vomissements. D'ailleurs rien à la poitrine, à l'auscultation ; pas de sensation de douleur sternale, pas d'antécédents spécifiques.

J'habitue pendant douze jours le malade à supporter dans son larynx le contact de mes pinces, puis en une seule fois, sans que le malade ressente aucune douleur, j'enlève le polype en totalité. La voix revient tout de suite très-claire et très-timbrée. Le malade parle comme il ne s'était pas entendu parler depuis vingt ans.

Il repart quelques jours après pour Neufchatel complétement guéri.

L'examen microscopique nous a montré que la tumeur était papillaire.

Observation CCXXII.

Polype papillaire de la grosseur d'un grain de riz, non pédiculé, inséré sur le bord libre de la corde vocale inférieure droite, tout près de son insertion antérieure. — Dysphonie légère. — Cautérisations. — Guérison.

M. Lerecouvreur, maire de Saint-Maurice, âgé de quarante-trois ans, nous consulte le 26 juillet 1873 pour un enrouement léger dont il est atteint depuis quelques mois, mais qui est persistant et qui paraît faire des progrès. Santé générale bonne. Pas d'antécédents diathésiques héréditaires ou acquis.

Au laryngoscope, je trouve sur le bord libre de la corde vocale inférieure droite, tout près de son insertion antérieure, une petite tumeur papillaire, granuleuse, très-rouge, de la grosseur d'un grain de riz, sessile, qui s'oppose au rapprochement des cordes.

Aucun symptôme qui puisse faire supposer la présence de ce petit polype.

A sept reprises différentes, je touche ce polype vigoureusement avec une pierre de nitrate d'argent. Chaque cautérisation amène des spasmes violents de la glotte, aussi je mets plusieurs jours entre chaque cautérisation. Après chacune d'elles, je constate la diminution du polype. Après la dernière, faite le 9 août, il a complétement disparu et la voix a recouvré son timbre normal.

Observation CCXXIII.

Polypes papillaires multiples des deux cordes vocales inférieures qui sont cachées presque en totalité. — Altération de la voix remontant à quatorze ans. — Arrachement. — Guérison. (Fig. 132.)

Le 28 juillet 1873, M. l'abbé Esbérard, âgé de trente ans, demeurant à Rio-de-Janeiro, vient me consulter avec son médecin, M. le docteur Passos, pour une altération de la voix qui remonte à quatorze ans. Au

début, cette altération peu marquée permettait au malade de vaquer à toutes ses occupations.

Cependant l'enrouement alla graduellement en augmentant, surtout depuis deux ans environ. Au commencement de 1873, M. l'abbé E..... est resté complétement aphone pendant trois mois

Il a remarqué que l'altération de sa voix avait beaucoup augmenté à partir du jour où, il y a deux ans, on a fait à Rio des tentatives infructueuses d'arrachement.

Quant à la cause de son affection il croit devoir l'attribuer à un refroidissement brusque.

Il y a quatorze ans, il reçut pendant plusieurs heures une pluie torrentielle, et c'est le lendemain même que sa voix commença à s'altérer. On crut à un simple rhume et on le traita en conséquence.

La santé de M. l'abbé E..... a toujours été très-bonne. Nous noterons en passant qu'il a eu la scarlatine en 1849, et en 1852 un phlegmon de la cuisse consécutif à un érysipèle. Ces affections n'ont aucun rapport avec la maladie actuelle.

Le malade est grand, fort, vigoureux, d'un tempérament nerveux. Cependant il est très-sensible aux changements de température et s'enrhume assez facilement. La poitrine, à l'auscultation, est bonne. Jamais de crachement de sang.

Il y a deux ans, l'un de nos élèves et ami, M. le docteur Eyras, de Rio-de-Janeiro, examina le malade au laryngoscope et porta le diagnostic de polype du larynx. Le docteur Secieso confirma ce diagnostic et fit quelques tentatives infructueuses d'arrachement. D'autres médecins révoquèrent en doute ce diagnostic. A Montpellier, où le malade débarqua, on porta le diagnostic de laryngite parenchymateuse et on conseilla au malade des cautérisations avec la teinture d'iode. Notre éminent confrère et ami, M. le docteur Guinier, professeur agrégé à l'École de Montpellier, examina le malade au laryngoscope et lui affirma qu'il était atteint de polypes multiples du larynx.

A l'examen laryngoscopique, voici ce que nous constatons.

Fig. 132.

Les deux cordes vocales inférieures sont couvertes de papillomes multiples (fig. 132), qui par leur ensemble, lorsque les cordes sont rapprochées, forment une tumeur du volume d'un gros haricot.

La corde inférieure gauche est englobée en totalité par ces tumeurs qui la recouvrent complétement, semblent sortir du ventricule et empiètent sur le bord libre et du côté de la trachée.

La corde droite n'est prise que dans ses deux tiers antérieurs. Le tiers postérieur est complétement sain, quoique rouge.

Ces tumeurs sont rosées, granuleuses et, lorsque les cordes se rapprochent, s'engrènent si bien, qu'il ne reste pas d'ouverture béante, ce qui explique pourquoi M. l'abbé peut encore parler quoique d'une voix très-rauque.

Lorsque les cordes s'écartent, la tumeur se divise en deux portions, et alors on aperçoit l'ouverture glottique qui ne se trouve que médiocrement rétrécie.

Sur ces papillomes, on aperçoit quelques mucosités qui dans certains endroits leur donnent une coloration d'un gris sale.

Le malade n'a aucune conscience de la présence de ces polypes dans son larynx. Il n'éprouve dans cette région qu'un sentiment de tension et d'ardeur. Il n'a pas de sensation de corps étranger, et quoique la voix soit presque complétement éteinte, la respiration se fait parfaitement. Goût de poivre dans la bouche.

Dès le 2 août, j'enlève avec mes pinces un gros morceau de la tumeur sur la corde vocale inférieure gauche. Le malade n'a rien senti, l'écoulement de sang est assez abondant et occasionne quelques quintes de toux.

L'examen de ce morceau fait par M. le docteur Coyne, dont chacun connaît la haute compétence en pareille matière, confirme notre diagnostic de papillome.

Le 5, nouvel arrachement portant sur la tumeur de droite. La voix revient un peu.

Le 6, arrachement de trois morceaux. Le malade peut immédiatement après l'opération se faire entendre à une grande distance.

Je continue d'arracher des parcelles de polype jusqu'au 20 août.

A cette date, la corde droite est complétement débarrassée.

Jusqu'au 8 septembre, je m'applique à arracher les tumeurs de gauche. La voix maintenant est assez claire et le malade peut parler sans fatigue.

Le 9, après un nouvel arrachement, je constate qu'il ne reste plus qu'un morceau du polype, sur le milieu de la face supérieure de la corde droite, très-près du ventricule. Je ne puis enlever ce morceau que le 16 septembre.

Je mets le malade à un traitement antiphlogistique énergique, et je fais quelques cautérisations à l'acide chromique sur la corde gauche.

Le 27, il ne restait plus trace des papillomes et quoique la corde gauche fût très-rouge et un peu gonflée, la voix était bonne et timbrée.

Le malade repart complétement guéri le 30 septembre.

Observation CCXXIV.

Polype fibreux inséré sur le bord libre et sur la face supérieure de la corde vocale inférieure gauche. — Dysphonie très-prononcée. — Arrachement. — Guérison. (Fig. 133.)

Le 30 juillet 1873, M. Dantas, âgé de quarante-trois ans, ancien ministre des travaux publics au Brésil, habitant Bahia, me consulte avec son médecin M. le docteur Sodré. Il se plaint d'un enrouement très-intense qui a débuté il y a deux ans à peu près sans cause appréciable. Au commencement de l'affection, l'enrouement était très-léger et est resté tel pendant longtemps, il n'y a que huit mois qu'il est très-accentué.

La santé de M. D..... a été assez éprouvée depuis vingt-huit ans, il souffre d'une hématurie comme on en rencontre si fréquemment dans les pays chauds.

A dix-sept ans, il a eu quelques accès de fièvre pernicieuse qui ont été traités par le sulfate de quinine à haute dose, de plus il est herpétique au dernier degré. Le foie est un peu volumineux ; rien aux poumons, au cœur ni à l'estomac.

Il ne sait à quoi attribuer l'altération de sa voix. Comme avocat, comme député et comme ministre il a toujours été forcé de faire un abus considérable de la parole, de plus il fume beaucoup. Toutes ces causes réunies sont, pense-t-il, la cause de son enrouement.

Fig. 133.

A l'examen laryngoscopique rendu difficile par la sensibilité extrême du pharynx, je trouve sur la corde vocale inférieure gauche un polype qui est inséré sur la face supérieure de la corde et sur son bord libre. Ce polype (fig. 133) présente les particularités suivantes : il est bilobé et simule assez bien une petite gourde. On dirait que deux polypes, dont l'un, le plus petit, est inséré sur la face supérieure de la corde, sont simplement superposés. L'autre, plus volumineux, dépasse juste le bord libre de la corde, et semble suspendu au-dessus de la trachée. Tous les deux sont arrondis, à surface parfaitement lisse et ne diffèrent guère de la corde sur laquelle ils sont implantés par leur coloration.

Ils sont cependant un peu plus roses et paraissent être très-durs.

Lorsque les cordes se rapprochent, la portion libre de ce polype repose sur la face supérieure de la corde droite, comme la plus petite portion paraît reposer sur la gauche.

Malgré la difficulté de l'examen, je fais remarquer tous ces détails à M. le docteur Sodré.

Le 7 août, le malade étant soumis pendant plusieurs jours au bromure de potassium, je fais dessiner son polype.

Le 8 et les jours suivants, jusqu'au 1er septembre, j'habitue le malade à supporter le contact des pinces. Il ne s'y habitue que très-difficilement. Chaque fois qu'elles arrivent au niveau de l'épiglotte, il est pris de quintes de toux et d'efforts de vomissement.

Jusqu'au 7 septembre, tous les jours je pénètre dans le larynx, mais l'organe se contracte et je ne puis saisir la tumeur.

Le 8, pénétrant de force jusqu'au niveau des cordes inférieures et ouvrant mes pinces lorsque je les ai atteintes, j'enlève la moitié du polype.

Cette moitié est précisément toute la portion qui dépassait le bord libre de la corde d'implantation.

Le malade n'a pas eu conscience de l'arrachement. Pas d'écoulement de sang. La voix devient immédiatement claire.

Le morceau enlevé est examiné au microscope par M. le docteur Coyne qui lui trouve tous les caractères d'un fibrome pur.

Le 14 septembre je parviens à enlever ce qui reste de la tumeur, et c'est après cet arrachement que je constate qu'elle s'insérait et sur la face supérieure de la corde et sur son bord libre.

La voix est complétement revenue, et le malade nous dit qu'il ne l'a jamais eue plus claire que maintenant.

Ce malade nous avait été très-recommandé par notre savant ami M. le docteur Gordilho, professeur à l'Université de Bahia.

Observation CCXXV.

Petit polype papillaire inséré sur le milieu du bord libre de la corde vocale inférieure gauche. — Enrouement. — Cautérisations. — Guérison.

M. G. Béziat, employé, âgé de quarante-huit ans, demeurant à Paris, nous consulte le 20 juillet 1873.

A la suite d'un rhume, sa voix, il y a un mois, s'est cassée subitement. Depuis ce temps il a dans la gorge une sensation très-gênante de chatouillement qui le force à hemmer et à tousser.

M. B..., très-sujet aux angines, a du reste le larynx très-sensible et s'enroue assez facilement, mais jusqu'à ce jour les enrouements avaient été très-passagers.

Au laryngoscope, je trouve sur le milieu du bord libre de la corde vocale inférieure gauche, un petit polype papillaire, non pédiculé, de la grosseur d'un grain de blé, à surface lisse et très-rouge.

Je pratique sur ce polype cinq cautérisations avec le nitrate d'argent solide, et ce traitement, bien supporté par le malade, amène la destruction complète de ce polypoïde et le retour complet de la voix.

Observation CCXXVI.

Petit polype papillaire inséré sur le bord libre de la corde vocale droite. — Léger enrouement remontant à trois ans. — Pas opéré. (Fig. 134.)

Le 26 août 1873, je suis consulté par Mlle A. Bianco, artiste lyrique, âgée de trente-quatre ans.

Depuis l'année 1870, à la suite d'un refroidissement brusque, la malade eut une extinction de voix qui disparut rapidement, mais il lui resta un léger voile sur la voix, peu sensible pendant la conversation, mais empêchant presque complétement la malade de donner des notes graves avec pureté. Ce trou dans la voix fut traité de beaucoup de façons. Seul, le docteur Spinosa, de Barcelone, examina la malade au laryngoscope, et porta le diagnostic de polype laryngien. Il en proposa l'extraction.

Fig. 134

Au laryngoscope, je trouve en effet, sur le milieu du bord libre de la corde vocale inférieure droite, un petit polype (fig. 134), de la grosseur d'un grain de blé, à base plus large que le sommet et d'une coloration rouge assez vive. Ce polype est manifestement la cause de l'enrouement de Mlle B... et ne s'accuse par aucun autre symptôme.

Je propose son extraction ou sa destruction par des cautérisations avec le nitrate d'argent ; mais je ne revois plus la malade.

Observation CCXXVII.

Polypes papillaires insérés l'un sur le milieu de la face supérieure de la corde vocale inférieure droite, l'autre sur le milieu du bord libre de la corde vocale inférieure gauche. — Enrouement depuis quatre mois. — Aphonie depuis quinze jours. — Arrachement. — Cautérisations. — Guérison.

M. Thoumy, âgé de vingt-trois ans, architecte à La Ferté-sous-Jouarre, nous consulte le 26 août 1873 pour une aphonie remontant à quinze jours. Il y a quatre mois à peu près, à la suite d'un refroidissement brusque, il s'aperçut que sa voix commençait à s'altérer; mais comme il ne toussait pas, qu'il n'avait jamais craché de sang, il ne fit aucune attention à l'altération de sa voix.

Progressivement cette altération alla en augmentant, et depuis quinze jours déjà M. Th... ne peut plus dire une parole à haute voix.

A l'examen laryngoscopique, je trouve, sur le milieu de la face supérieure de la corde vocale inférieure droite, une tumeur non pédiculée qui, d'un côté, déborde du côté de la trachée, de l'autre, s'étend jusqu'à l'entrée du ventricule.

Cette tumeur ressemble à un petit chou-fleur, ou à une de ces verrues qu'on trouve sur la peau.

Elle est d'une couleur rosée, et la corde qui la supporte est rouge dans toute son étendue.

Sur le milieu du bord libre de la corde opposée, je trouve une tumeur analogue, du même volume, de la même coloration, mais non pédiculée.

Elle embrasse tout le bord libre de la corde au niveau du tiers moyen, et cette corde semble être granuleuse, épaissie.

Dès le 27 août j'arrache en entier le polype siégeant sur la face supérieure de la corde droite.

La voix revient un peu, mais non timbrée.

Pendant dix jours j'essaye infructueusement d'arracher le polype de gauche. Bien que j'aie mis le malade au bromure de potassium à haute dose, il ne supporte que difficilement le contact des pinces.

Cependant, le 4 septembre, je saisis la face supérieure du polype de gauche entre mes pinces et parviens à en arracher une partie. Le malade n'a rien senti, et l'écoulement de sang est insignifiant. La voix revient forte, mais rauque.

Le 10, arrachement de la portion siégeant sur le bord libre de la corde.

A partir de ce jour je pratique sur la tumeur des cautérisations avec le nitrate d'argent.

Ces cautérisations ne sont pas très-efficaces parce que le malade les supporte très-mal. Cependant ce qui reste de la tumeur diminue consi-

dérablement. La voix, le 11 octobre, a recouvré à peu de chose près son timbre normal, il ne reste plus qu'une portion de la tumeur, grosse comme une tête d'épingle, sur le bord libre de la corde vocale inférieure gauche. Le malade, rappelé à La Ferté-sous-Jouarre, nous quitte subitement. J'ai reçu depuis de ses nouvelles ; la voix ne s'est pas reperdue.

Observation CCXXVIII.

Polype fibreux de la grosseur d'une petite fraise, inséré sur le bord ventriculaire de la corde vocale inférieure droite, au niveau du tiers antérieur. — Enrouement remontant à cinq ans. — Arrachement. — Guérison.

M. Oleachea, employé de commerce à la Havane, âgé de trente-sept ans, nous consulte pour une altération de la voix le 5 septembre 1873.

Il y a cinq ans, à son arrivée à la Havane, il fut pris d'un enrouement assez prononcé dès le début. La voix bientôt s'améliora un peu, puis s'altéra ensuite petit à petit. Éprouvant par moments une gêne assez prononcée de la respiration, et ayant craché du sang en certaine quantité, mais sans tousser et sans souffrir de la poitrine, il consulta un médecin qui le soigna, nous dit-il, pour une tuberculose pulmonaire. A cette époque, la santé resta cependant très-bonne, il n'y eut ni toux, ni point de côté, ni amaigrissement.

A l'auscultation, nous trouvons des deux côtés de la poitrine le murmure respiratoire parfaitement normal.

Depuis un an le malade a dans la bouche un goût de poivre très-prononcé, et dans le larynx une sensation assez nette de corps étranger qui le force à hemmer à chaque instant.

A l'examen laryngoscopique, je trouve, sur le tiers antérieur de la corde vocale inférieure droite, un polype de la grosseur d'un pois.

Ce polype est inséré sur le bord ventriculaire de la corde par un pédicule très-large. Il est d'un rouge vif, arrondi, lisse à sa surface, et ne dépasse que de très-peu le bord libre de la corde sur laquelle il est implanté. Il paraît avoir une consistance très-dure et est complétement immobile. Le reste du larynx est sain, les deux cordes vocales inférieures sont très-blanches.

Jusqu'au 17 septembre, je mets le malade au bromure de potassium à haute dose, et je l'habitue à supporter dans son larynx le contact des pinces.

Le 18, avec des pinces sans ardillons, j'arrache totalement ce polype. Pas d'écoulement sanguin, le malade ne ressent aucune douleur.

La voix instantanément reprend son timbre normal, cependant, sur la corde, il reste une petite portion du pédicule.

Le 25, j'arrache le restant de ce pédicule.

Le 27, la voix est très-bonne, et le malade est complétement guéri.

L'examen microscopique du polype, fait par M. le docteur Coyne, a démontré que cette tumeur était un fibrome.

Observation CCXXIX.

Polype papillaire de la corde vocale inférieure droite sur le milieu du bord libre. — Enrouement remontant à trois ans. — Cautérisations au nitrate d'argent. — Guérison. (Fig. 135.)

Mme Hausser, âgée de trente-huit ans, demeurant à Paris, nous consulte le 4 septembre 1873, pour un enrouement qui remonte à trois ans. A cette époque, elle fut atteinte d'un rhume qui dura pendant trois mois, et pendant toute la durée de laquelle la voix fut à peu près perdue. Le rhume passé, la voix devint plus claire mais ne recouvra jamais son timbre normal. A partir de ce jour, la malade eut continuellement un chatouillement intense dans la gorge qui la force à hemmer incessamment.

Pas de souffrance ; santé générale bonne. Sur le milieu du bord libre de la corde vocale inférieure droite, qui est un peu rouge (fig. 135), polype papillaire sessile, rouge, de la grosseur d'une tête d'épingle, qui s'oppose au rapprochement complet des lèvres de la glotte.

Fig. 135.

Je pratique sur ce polype trois cautérisations consécutives avec le nitrate d'argent solide.

Elles suffisent pour amener sa disparition complète et le retour de la voix à son intégrité totale.

Observation CCXXX.

Polype kystique situé sur la face supérieure de la corde vocale inférieure droite,

tout près de son insertion antérieure. — Enrouement augmentant progressivement d'intensité depuis deux ans. — Arrachement. — Guérison.

Le 5 septembre 1873, nous sommes consulté par M. Steinberg, âgé de quatorze ans.

Depuis deux ans, sans altération de la santé générale, la voix de cet enfant s'enroue progressivement de plus en plus. Il ne tousse pas, n'a jamais craché de sang et ne souffre pas de la gorge.

L'examen laryngoscopique, très-bien supporté, nous montre sur la face supérieure de la corde vocale inférieure droite, très-près de son insertion, dans l'angle rentrant du cartilage thyroïde, une tumeur de la grosseur d'un pois, transparente, bleuâtre et non pédiculée. La surface est parfaitement lisse, et c'est la portion de la tumeur qui dépasse le bord libre de la corde, qui s'oppose au rapprochement des lèvres de la glotte : de là la dysphonie.

Le malade supporte très-bien l'introduction de nos pinces dans son larynx.

A la quatrième séance j'enlève la tumeur, mais je ne ramène que son enveloppe. C'était une tumeur kystique, et l'écrasement et la pression des pinces en ont fait échapper le contenu. La voix revient de suite claire et bien timbrée.

Observation CCXXXI.

Papillome du milieu du bord libre de la corde vocale inférieure gauche. — Enrouement depuis un an. — Arrachement. — Guérison.

Mme Leborgne, âgée de quarante ans, nous consulte le 31 mai 1873 pour une altération de la voix qui remonte à un an à peu près.

A cette époque, à la suite d'un effort violent de la voix, elle devint subitement enrouée, et cet enrouement a pris aujourd'hui des proportions qui inquiètent la malade, bien qu'elle ne souffre pas, qu'elle n'ait pas dans la gorge de sensation de corps étranger et qu'elle ne tousse pas.

Je trouve, sur le milieu du bord libre de la corde vocale inférieure gauche, un polype papillaire ressemblant à une petite framboise, très-rouge, non pédiculé, qui s'oppose au rapprochement des cordes.

Lorsque les lèvres de la glotte tendent à se rapprocher, cette petite tumeur est en quelque sorte écrasée, et en avant et en arrière d'elle on aperçoit une ouverture qui permet à la colonne d'air de s'échapper sans faire vibrer les cordes.

J'essaye, à de très-longs intervalles, d'arracher ce polype.

Ce n'est que le 13 septembre que je parviens à en arracher la moitié

à peu près. La voix devient de suite meilleure. Il y a cinq crachats sanglants, la malade n'a rien senti.

Le 28 septembre, nouvel arrachement. La totalité de la tumeur n'est cependant pas enlevée. La voix malgré cela est très-bonne.

Je revois encore la malade le 2 octobre, et à partir de cette époque elle cesse de nous consulter.

Observation CCXXXII.

Polype probablement papillaire, blanc, transparent, de la grosseur d'un grain d'orge, non pédiculé, inséré sur le milieu du bord libre de la corde vocale inférieure droite. — Enrouement assez prononcé. — Toux. — Pas opéré.

Le 5 novembre 1873, Mme Ellissen, âgée de cinquante-deux ans, demeurant à Paris, nous consulte pour un enrouement assez prononcé dont elle souffre depuis un an environ. Cet enrouement est survenu petit à petit, sans cause appréciable, et la malade ne s'en serait pas inquiétée sans une toux un peu fatigante qui est survenue depuis deux mois, sans altération de la santé générale d'ailleurs.

Le laryngoscope nous montre sur le milieu du bord libre de la corde vocale inférieure droite un polype non pédiculé, de la grosseur d'un grain d'orge, blanchâtre, transparent, qui s'oppose au rapprochement complet des lèvres de la glotte, et qui est manifestement la cause unique de l'enrouement, car le reste du larynx est sain et a une coloration normale.

Nous proposons à la malade la destruction de cette tumeur, mais elle préfère attendre que les accidents qu'elle cause soient plus intenses pour se décider à une opération.

Aujourd'hui la voix est un peu plus éteinte qu'elle ne l'était il y a deux ans, ce qui nous permet d'affirmer que le polype a augmenté de volume, bien que nous n'ayons pas de nouveau pratiqué l'examen laryngoscopique.

Observation CCXXXIII.

Polype papillaire de la grosseur d'un petit pois, framboisé, non pédiculé, inséré sur le bord libre et sur la face supérieure de la corde vocale inférieure droite. — Enrouement très-prononcé. — Arrachement partiel. — Écrasement. — Amélioration. (Fig. 136.)

M. le marquis de Bedmar, âgé de cinquante-deux ans, nous consulte le 15 novembre 1873 pour un enrouement très-intense remontant à dix-huit mois environ. Il nous est adressé par M. le docteur Demarquay.

Le malade nous raconte qu'avant son affection il était très-sujet aux extinctions de voix.

Ces aphonies lui survenaient généralement pendant le cours d'un rhume ou pendant le cours d'une pneumonie. A la suite de la dernière pneumonie qu'il a eue en 1857, il a craché du sang et a continué à tousser depuis cette époque. Il attribue cette toux à l'usage immodéré du tabac à fumer, qui entretient dans son pharynx de nombreuses granulations.

A l'examen de la poitrine, que plusieurs médecins ont pratiqué et que nous avons fait nous-même, nous ne trouvons rien d'appréciable.

Au laryngoscope, nous trouvons, sur la face supérieure et sur le bord libre de la corde vocale inférieure droite, une tumeur (fig. 136) ressemblant à une petite framboise, non pédiculée, à grand axe oblique de droite à gauche et d'avant en arrière, faisant une légère saillie du côté de la trachée.

Fig. 136.

Elle siége au niveau de l'union du tiers antérieur de la corde avec le tiers moyen.

Cette tumeur, qui semble être formée de petits grains rouges agglomérés, ne jouit que d'une mobilité très-limitée. Cependant, par sa portion libre, elle empêche le rapprochement des cordes.

Nous montrons tous ces détails à M. le docteur Demarquay le 17 novembre.

Jusqu'au 4 décembre j'habitue le malade à supporter le contact des pinces dans son larynx, mais le pharynx est toujours très-sensible. Cependant le 5 j'enlève une petite portion du polype. La voix est un peu meilleure après cette opération,

Jusqu'au 18, tentatives sans résultat; le 19, j'écrase la tumeur sans pouvoir l'arracher.

Le 22, la voix est un peu enrouée, et le malade a eu pendant toute la journée du 21 une véritable sensation de cuisson dans le larynx.

Le 24, la voix est revenue à peu près à son timbre normal. Le malade quitte Paris, pour raisons politiques, avant guérison complète.

Observation CCXXXIV.

Petit polype papillaire sessile, de la grosseur d'une tête d'épingle, siégeant sur le tiers antérieur du bord libre de la corde vocale inférieure droite. — Enrouement remontant à deux ans. — Cautérisations. — Amelioration.

M. l'abbé Joachim, âgé de trente-cinq ans, aumônier à l'hôpital d'Avallon, nous consulte le 26 mai 1873 pour une altération de la voix qui remonte à deux ans environ.

En 1865, le malade s'aperçut que sa voix s'altérait un peu, mais en 1866 et en 1867, elle se remit complétement. A la suite d'un ictère, elle s'altéra de nouveau à la fin de 1871 pour la troisième fois.

En 1872, au mois de septembre, étant à Vichy où il va tous les ans pour une affection du foie, l'enrouement s'accentua subitement.

Cependant sa santé générale demeura bonne et il n'eut pas de rhume. Il avait à cette époque quelques légères douleurs rhumatismales.

Au laryngoscope, je trouve, sur le tiers antérieur du bord libre de la corde vocale inférieure droite, un petit polype papillaire sessile, arrondi, très-rouge, de la grosseur d'une tête d'épingle, qui s'oppose à l'affrontement régulier des lèvres de la glotte.

Le reste du larynx est sain. Cependant au niveau du polype, sur la face supérieure de la corde droite, on remarque une petite ecchymose. Ecchymose semblable sur la face supérieure de la corde gauche.

Le malade n'a aucune conscience de la présence de ce petit polype.

Du côté de la gorge il n'éprouve aucune douleur, aucune sensation de corps étranger. Il n'a jamais de maux de gorge, il ne tousse pas, mais il est obligé de hemmer souvent. A la base de la poitrine, sentiment de constriction qui lui rend la parole pénible.

Le 28 mai, je montre le larynx de M. l'abbé à M. le professeur Bouchardat, qui nous l'avait adressé.

Le 29 mai avec un crayon de nitrate d'argent je tente de faire une cautérisation sur le polype.

Le malade ne supporte que très-difficilement cette petite opération. Le polype est incomplétement touché, les cordes supérieures sur leur bord libre et le ligament ary-épiglottique sont au contraire cautérisés.

Le 3 juin, trois cautérisations dont l'une avec une éponge imbibée d'une solution de nitrate d'argent dans l'eau à parties égales.

Sensation de brûlure très-vive. La voix devient tout de suite très-enrouée.

Le lendemain les cordes sont très-rouges, la voix très-mauvaise.

Le 5, les cordes recommencent à prendre leur coloration habituelle, la petite tumeur a presque complétement disparu, la voix est meilleure.

Le malade repart pour son pays.

Au mois de juillet, il m'écrivait que l'amélioration ne s'était pas maintenue et que la voix était toujours bien mauvaise. Cependant il pouvait parler avec moins de fatigue.

Observation CCXXXV.

Papillome inséré sur le bord libre de la corde vocale inférieure gauche, très-près de son attache antérieure.—Enrouement depuis sept ans.—Pas opéré.

Le 13 décembre 1873, M. Mayersky, âgé de quarante-cinq ans, bijoutier à Paris, nous consulte pour un enrouement très-prononcé qui a débuté en 1865. Cet enrouement très-léger au début a pris des proportions considérables, et cela progressivement, sans arrêt, et sans jamais être accompagné ni de douleurs, ni de toux, ni de sensation de corps étranger dans la gorge. Le malade est grand, fort et vigoureux et ne se plaint absolument que de son enrouement.

Au laryngoscope, je trouve sur la partie la plus antérieure du bord libre de la corde vocale inférieure gauche un papillome blanc rosé, non pédiculé, framboisé, de la grosseur d'un petit haricot, inégal, qui est logé dans l'angle du cartilage thyroïde entre les deux cordes inférieures qui le pincent et le maintiennent dans cette position de telle façon qu'il est très-difficile de distinguer sur quelle corde il est inséré. Le reste du larynx est parfaitement sain.

Je n'ai plus revu ce malade à qui j'avais proposé l'arrachement de sa tumeur comme unique moyen de guérison de son enrouement.

Observation CCXXXVI.

Fibrome inséré sur le bord libre de la corde vocale inférieure droite, à l'union du tiers antérieur avec le tiers moyen. Tumeurs œdémateuses du bord libre de la corde opposée. — Aphonie complète. — Sensation de douleur sternale. — Arrachement. — Guérison. (Fig. 137.)

Le 3 février 1873, M. Heimann, âgé de quarante-quatre ans, employé au chemin de fer de l'Ouest, nous consulte à notre dispensaire pour une aphonie complète qui remonte à deux mois.

Il y a, nous dit-il, trois ans que ma voix était altérée, mais comme cette altération avait résisté à tous les traitements mis en usage, et ne faisait que des progrès très-lents, sans altérer ma santé générale, je ne m'en occupais que très-peu.

Le malade ne ressent d'autre souffrance qu'une sensation de pesanteur au niveau du creux sternal.

La respiration à toujours été bonne, cependant depuis quelques jours elle est un peu embarrassée.

Au laryngoscope, je trouve sur le bord libre de la corde vocale inférieure droite, à l'union du tiers antérieur avec le tiers moyen, un polype (fig. 137) de la grosseur d'un pois, un peu plus rouge que la muqueuse laryngée, à surface lisse et aspect très-dur.

Fig. 137.

Sur le bord libre de la corde vocale opposée on remarque deux autres tumeurs un peu moins volumineuses que la première, en forme de larmes, qui sont jaunâtres et transparentes.

La présence de ces trois tumeurs, qui empêchent complétement le rapprochement des bords libre des cordes vocales inférieures, explique très-bien l'aphonie du malade.

Pendant trois jours je le mets au bromure de potassium.

Le 6 février, j'introduis mes pinces dans son larynx et je suis très-étonné, après avoir écrasé dans mes pinces les tumeurs de la corde gauche, de les voir complétement disparaître. Je supposai donc que j'avais eu affaire à des bourrelets œdémateux développés, peut-être, sous l'influence du frottement du polype de la corde droite sur le bord de la corde saine.

Le malade nous dit alors que, quelque temps auparavant, un spécialiste avait pratiqué des cautérisations du larynx pour amener la destruction du polype. Ces cautérisations avaient-elles amené cet œdème? Dans tous les cas, c'était la première fois que nous voyions un cas semblable.

Après cet écrasement la voix revient un peu. Les 10, 13, 17 et 20 février, tentatives infructueuses d'arrachement.

Le 24, avec mes pinces sans ardillons, j'arrache toute la tumeur. Cet arrachement a nécessité un effort de traction assez violent que le malade a senti, mais sans souffrir. L'écoulement de sang est insignifiant, la voix est très-claire.

La tumeur arrachée offre au doigt la consistance du cartilage, nous

l'examinons au microscope et nous lui trouvons tous les caractères du fibrome.

La guérison s'est maintenue jusqu'à ce jour.

Observation CCXXXVII.

Papillome inséré sur le bord libre de la corde vocale inférieure droite et logé dans l'angle des cordes. — Dysphonie remontant à onze mois. — Pas opéré.

M. Gillet, employé de commerce, âgé de quarante-deux ans, nous consulte à notre dispensaire le 13 février 1873.

Il se plaint d'un enrouement qui a commencé, il y a onze mois, par une extinction de voix pendant le cours d'une bronchite. Cette extinction de voix ayant disparu, la voix resta voilée, et depuis cette époque son timbre s'est presque complétement perdu, de telle sorte que M. G..... ne peut parler qu'avec une voix très-rauque.

Je trouve sur le bord libre de la corde vocale inférieure droite, très-près de son insertion antérieure, une tumeur papillaire de la grosseur d'un gros pois qui est logée dans l'angle rentrant du cartilage thyroïde, au-dessus des cordes inférieures, au-dessous des cordes supérieures. Cette tumeur est d'un blanc rosé, framboisée et immobile dans sa position. Elle s'oppose aux vibrations des cordes inférieures sur lesquelles elle repose et est ainsi cause de l'affaiblissement et de la raucité de la parole.

Je n'ai pas revu le malade.

Observation CCXXXVIII.

Polype papillaire inséré dans l'angle des cordes vocales inférieures et sur le bord libre de la corde vocale inférieure droite. — Raucité de la voix datant de cinq mois. — Arrachement. — Guérison.

Le 13 février 1873, M. Glatigny, âgé de cinquante et un ans, cultivateur à Meudon, nous consulte pour un enrouement qui remonte à cinq mois.

Comme chez le malade que nous venons d'examiner et qui fait le sujet de l'observation précédente, nous trouvons sur le bord libre de la corde vocale inférieure droite, près de son insertion antérieure, un polype papillaire de la grosseur d'un pois.

Au lieu d'être logé au-dessus des cordes, celui-ci est pincé entre leurs bords libres, ce qui explique pourquoi la voix de M. B... est plus éteinte que celle de M. G..., quoique son polype soit moins volumineux.

La santé générale du malade est très-bonne, cependant il ressent une sensation de constriction à la base du cou, et il lui semble toujours qu'il a des mucosités à expectorer.

Le malade est porteur de nombreuses verrues sur les mains.

A l'auscultation du cœur et de la poitrine, rien de particulier à noter. La respiration se fait d'ailleurs très-bien.

Le 20, le 24 et le 27, tentatives infructueuses d'arrachement.

Le 3 mars, arrachement total et cautérisation sur le point d'implantation de la tumeur.

Retour complet de la voix. Malade revu en 1874. Pas de récidive de la tumeur.

Observation CCXXXIX.

Polype muqueux de la grosseur d'un haricot inséré dans l'angle rentrant du cartilage thyroïde. — Enrouement très-prononcé. — Arrachement. — Guérison. (Fig. 138.)

Le 7 avril 1873, Mme Darinot, âgée de vingt-neuf ans, brossière, nous consulte pour un enrouement qui a débuté il y a quatre ans, et qui aujourd'hui ne lui permet pas de se faire entendre d'une pièce dans une autre. Sa santé générale est très-bonne, elle ne tousse pas, n'a pas maigri, n'a pas craché de sang et respire avec facilité.

Elle a continuellement dans la gorge la sensation d'un corps étranger; il lui semble qu'en toussant elle va ramener quelque chose qui la gêne.

Fig. 138.

Nous trouvons dans le larynx une tumeur (fig. 138) de la grosseur d'un haricot et en ayant un peu la forme. Cette tumeur, à surface lisse, rougeâtre, recouvre les deux tiers antérieurs de la corde vocale inférieure gauche et fait une saillie assez notable du côté de la trachée. Elle paraît être insérée un peu au-dessus de l'angle de réunion des cordes vocales inférieures en avant, mais comme elle est immobile dans sa position, il n'est pas possible d'affirmer qu'elle n'a pas d'attache avec la corde vocale sur laquelle elle repose. Tout le reste du larynx est sain.

La malade supportant très-bien l'examen laryngoscopique, j'introduis mes pinces dans son larynx dès la première séance.

A la troisième tentative j'arrache toute la tumeur.

La malade éprouve un soulagement instantané. La voix revient aussitôt claire et timbrée.

Quelques quintes de toux causées par la pénétration de quelques gouttelettes de sang dans la trachée.

La tumeur présente à l'une de ses extrémités une petite surface sanglante qui correspond à son point d'insertion. Elle est d'une consistance moyenne, cependant elle ne se laisse pas écraser comme le font les papillomes.

Au laryngoscope, je constate alors que la tumeur était bien insérée, ainsi que je le pensais, dans l'angle rentrant du cartilage thyroïde, entre les cordes inférieures en bas et les cordes supérieures en haut. En ce point on voit une surface sanglante qui correspond à la petite surface analogue de la tumeur. Les cordes vocales inférieures sont complétement saines.

Je considère la malade comme complétement guérie.

D'après l'examen microscopique de la tumeur, contrôlé par M. le docteur Chéron, c'est un myxome pur auquel nous avons eu affaire.

—

Observation CCXL.

Angiome caverneux inséré sur la partie la plus antérieure du bord libre de la corde vocale inférieure gauche. — Enrouement intense. — Arrachement. — Guérison.

Le 1er mai 1873, M. Pousset, âgé de trente-sept ans, placier à Paris, nous consulte pour une altération de la voix qui remonte à sept mois environ.

Petit à petit sa voix s'est enrouée, et aujourd'hui il ne peut plus continuer son métier, car il est obligé de parler beaucoup.

Il y a cependant des moments pendant lesquels sa voix est assez claire; mais, subitement, sans cause appréciable, elle redevient bientôt très-enrouée. Grand, maigre, d'un tempérament nerveux, M. P. jouit d'une très-bonne santé.

A l'examen laryngoscopique, je trouve sur le bord libre de la corde vocale inférieure gauche, très-près de son insertion antérieure, un polype de la grosseur d'un pois, d'un rouge violacé, noirâtre, à surface lisse, légèrement pédiculé, qui s'oppose au rapprochement des cordes vocales.

Le malade n'a aucune conscience de la présence de ce polype; il n'a pas de sensation de corps étranger dans la gorge, il ne tousse pas, res-

pire avec facilité, et, comme il dit, s'il n'était pas enroué il serait en parfaite santé.

Les 5, 8, 12, 15 mai, le malade ayant été mis au bromure de potassium, tentatives infructueuses d'arrachement.

Le 19 mai, M. Poyet, notre chef de clinique, interne des hôpitaux, enlève ce petit polype avec des pinces sans ardillons.

Le malade n'a rien senti, la voix revient tout de suite claire et bien timbrée.

Dans le larynx, on ne voit plus qu'un petit point sanglant où un instant auparavant était inséré le polype.

La guérison est complète.

L'examen microscopique de la pièce, fait par M. Duret, interne des hôpitaux, a démontré que cette tumeur était un angiome caverneux.

Nous avons depuis revu souvent le malade. Il n'y a pas eu de récidive.

Observation CCXLI.

Polype papillaire de la grosseur d'un pois, situé dans l'angle rentrant du cartilage thyroïde, au-dessous des cordes vocales inférieures, mais inséré sur la portion la plus antérieure du bord libre de la corde vocale inférieure gauche. — Enrouement datant d'un an. — Sensation de corps étranger dans le larynx. — Pas opéré.

M. Tajan, employé de commerce, âgé de vingt-deux ans, nous consulte à notre dispensaire le 24 juin 1873, pour un enrouement qui a commencé en 1872, au mois de septembre.

Cet enrouement, très-léger au début, a peu à peu pris des proportions assez intenses pour inquiéter le malade, quoique la santé restât bonne, et qu'il ne ressentît aucune douleur, ni dans la gorge ni dans la poitrine. Pas de sensation de corps étranger. Pas de douleur sternale.

Au laryngoscope, je trouve au-dessous des cordes vocales inférieures un polype papillaire de la grosseur d'un pois, flottant dans la trachée.

Il est d'un rouge sombre, assez uni à sa surface, et est inséré sur le bord libre de la corde inférieure gauche, très-près de son insertion antérieure, par un pédicule large, mince, formant mésentère de même couleur que lui. Grâce à cette attache, ce polype jouit d'une certaine mobilité.

Il peut passer au-dessus des cordes, et à plus forte raison s'engager entre leurs bords libres.

C'est lorsqu'il occupe cette dernière position que la voix devient très-mauvaise. Après que le malade a fait un effort brusque d'inspiration ou qu'il a hemmé fortement, elle devient plus claire. C'est surtout pen-

dant les mouvements qu'il imprime à son polype, pendant les efforts que le malade ressent dans le larynx la sensation d'un corps étranger qu'il aurait besoin de rejeter.

Je reste plusieurs jours sans revoir ce malade.

Le 1er juillet 1873, je reçois une lettre du docteur Demarquay m'apprenant qu'il est entré à la Maison municipale de santé, et m'engageant à venir l'opérer devant les élèves du service.

Je réponds à notre regretté maître que je ne peux opérer immédiatement ce malade.

1° Parce que le volume du polype est trop petit, il ne dépasse pas celui d'un pois ;

2° Parce que sa situation s'oppose à une opération immédiate avec quelques chances de réussite ;

3° Parce que le polype est extrêmement mobile par le fait même de sa pédiculisation.

Il faudrait saisir sa base dans toute son étendue entre les mors de la pince, et cela pendant le repos de la tumeur sur le plancher formé par la face supérieure des deux cordes vocales inférieures, pendant l'émission de la voyelle *è*.

Je demande donc, avant de tenter en public cette opération, que le malade soit habitué au contact des pinces, et qu'il soit mis au bromure de potassium à haute dose pour atténuer la sensibilité de son pharynx. D'ailleurs ce temps de repos me paraît nécessaire, car la corde d'insertion est rouge et enflammée.

Je n'ai plus eu de nouvelles du malade.

Observation CCXLII.

Papillome de la grosseur d'une petite noisette, inséré sur le milieu du bord libre de la corde vocale inférieure droite. — Enrouement datant de trois ans. — Gêne de la respiration depuis sept mois. — Arrachement. — Guérison.

Le 22 juillet 1873, M. Faucheux, terrassier, âgé de quarante-huit ans, nous consulte à notre dispensaire pour une altération de la voix qui remonte à trois ans.

A cette époque, il fut atteint d'une bronchite intense à la suite de laquelle sa voix resta pendant quelque temps profondément enrouée.

Cet enrouement s'améliora bientôt, mais la voix ne retrouva jamais son timbre normal. Peu à peu, elle diminua de nouveau de volume. Depuis neuf mois, M. F..... ne peut plus prononcer une parole à haute voix. De plus, depuis sept mois sa respiration a considérablement diminué d'étendue, et il y a quatre semaines, pour la première fois, il a eu

pendant la nuit un accès de suffocation. Ces accès sont revenus plusieurs fois depuis, mais ils n'ont plus eu la même intensité.

Au laryngoscope, je trouve sur le milieu du bord libre de la corde vocale inférieure droite une tumeur papillaire de la grosseur d'une petite noisette. Elle est rouge, à surface framboisée et est insérée sur le bord libre de la corde par une base plus large que le sommet. Elle ne jouit d'aucune mobilité. Les deux cordes vocales, en tendant à se rapprocher pour la phonation, l'écrasent en quelque sorte, et sur son milieu on remarque un sillon qui a été probablement déterminé par cette pression qui se renouvelle à chaque instant. En avant et en arrière de cette tumeur, il reste un espace entr'ouvert par où s'écoule l'air destiné à mettre en vibration les cordes vocales inférieures.

Dès la première séance, j'arrache une portion de cette tumeur équivalente en volume à un gros pois. La voix n'éprouve aucun changement, mais la respiration devient un peu meilleure.

Les 24, 28, 31 juillet, arrachement de quelques parcelles de la tumeur.

Le 4 août, j'arrache toute la portion du polype qui fait sallie du côté de la trachée. La voix revient tout de suite, mais rauque et grave.

Ce n'est que le 11 août que je peux enlever ce qui reste de cette tumeur, et cela en quatre fois.

La voix revient très-claire et bien timbrée, et si je ne craignais pas la récidive de ce papillome je regarderais le malade comme complétement guéri. Je ne l'ai pas revu.

Observation CCXLIII.

Polype muqueux de la grosseur d'un grain de blé, non pédiculé, à cheval sur le bord libre de la corde vocale inférieure droite, à l'union du tiers antérieur avec le tiers moyen. — Enrouement depuis six ans. — Arrachement. — Écrasement. — Guérison. (Fig. 139.)

Le 11 septembre 1873, M. Aubert, émailleur sur porcelaine, âgé de vingt-sept ans, nous consulte à notre dispensaire pour un enrouement qui date de six ans. Depuis cette époque sa voix est très enrouée, et malgré les traitements les plus variés n'a jamais recouvré son timbre normal.

La santé générale est très-bonne ; le malade ne tousse pas, n'a jamais craché de sang, ni contracté de syphilis. Du côté de ses ascendants rien qui puisse faire supposer une affection héréditaire,

Au laryngoscope, je trouve sur la portion antérieure du bord libre de la corde vocale inférieure droite une tumeur (fig. 139) de la grosseur d'un grain de blé, non pédiculée, de la même couleur que la corde sur laquelle elle s'est développée, c'est-à-dire légèrement rosée. Cette tu-

meur, arrondie et d'aspect assez dur, s'oppose au rapprochement complet des lèvres de la glotte.

Fig. 139.

Après des tentatives d'arrachement renouvelées pendant deux mois, deux fois par semaine, j'arrache une portion de cette tumeur.

Je parviens à écraser ce qui en reste et je suis assez heureux pour voir cette portion se détruire par suppuration. Malgré ce résultat, la voix continue à être mauvaise pendant quelques jours, ce que j'attribue à la rougeur et au gonflement de la corde sur laquelle était inséré le polype, corde que j'ai pincée à plusieurs reprises et que j'ai même déchirée superficiellement. Je mets le malade à un traitement antiphlogistique énergique, et en même temps que la corde reprend sa teinte normale, j'ai le plaisir de voir la voix reprendre la pureté qu'elle avait il y a six ans avant le début de l'affection.

Observation CCXLIV.

Papillome de la grosseur d'un pois inséré dans l'angle rentrant du cartilage thyroïde un peu au-dessous du niveau des cordes vocales inférieures et faisant une légère saillie entre leurs bords libres. — Enrouement depuis quatre mois. — Arrachement. — Cautérisations. — Guérison.

M. Allard, âgé de trente-six ans, garçon de recette à la Banque de France, nous consulte le 15 septembre pour une altération de voix remontant à quatre mois environ. Obligé par sa profession de subir toutes les variations du temps, M. A..., il y a quatre mois, reçut pendant plusieurs heures une pluie abondante à la suite de laquelle sa voix s'enroua légèrement. Il attribua cette altération à un peu de rhume et n'y fit pas attention. Bientôt, ce léger enrouement devint de la dysphonie et deux mois après son début, le malade ne pouvait plus parler qu'au prix de véritables efforts. Depuis un mois surtout les efforts nécessités pour la phonation sont très-pénibles, de plus, le malade ressent au niveau de la fourchette sternale une sensation de pesanteur, de gêne dont il se

plaint beaucoup. Dans la bouche, il sent un goût de poivre très-prononcé.

Au laryngoscope, je trouve dans l'angle rentrant du cartilage thyroïde une tumeur framboisée, de la grosseur d'une petite fraise, ne me paraissant pas être pédiculée. Cette tumeur, d'une couleur rougeâtre, couverte de mucosités, ne jouit d'aucun mouvement, et fait entre les lèvres de la glotte une saillie qui pourrait faire croire qu'elle s'insère sur le bord libre des deux cordes vocales inférieures.

Le malade n'a aucune sensation qui puisse lui laisser supposer qu'il est atteint de polype laryngien ; il ne tousse pas et n'a pas de gêne de la respiration.

La santé générale est très-bonne et il n'a jamais été obligé d'interrompre ses occupations.

Après lui avoir fait prendre pendant quelque temps du bromure de potassium et l'avoir habitué à supporter le contact des pinces dans son larynx, j'enlève son polype en quatre fois.

Les arrachements ne causent aucune douleur. J'acquiers alors la certitude que la tumeur est sous-glottique et n'a aucune connexion avec les cordes. La voix revient parfaitement claire et timbrée.

Observation CCXLV.

Polype papillaire inséré sur le milieu du bord libre de la corde vocale inférieure droite. — Dysphonie remontant à cinq ans. — Aphonie depuis un an. — Arrachement. — Guérison incomplète au point de vue du chant.

Le 27 octobre, M. G..., artiste dramatique, âgé de cinquante-deux ans, nous consulte pour une aphonie complète. Cette aphonie date d'un an à peu près, mais il y a déjà cinq ans environ que la voix a commencé à s'altérer. Deux ans après le début de cet enrouement, il a été obligé d'abandonner sa profession. La santé générale pendant tout ce grand laps de temps est restée parfaite.

Il y a dix ans environ, chancre induré à la suite duquel sont apparues une roséole et des plaques opalines du pharynx, qui ont nécessité des cautérisations au nitrate d'argent.

Je trouve sur le milieu du bord libre de la corde vocale inférieure droite une tumeur granuleuse de la grosseur d'une fraise de bois, insérée par une portion plus rétrécie, toutefois sans être pédiculée sur le bord libre de la corde. Cette tumeur jouit d'un certaine mobilité, mais elle ne tombe pas dans la trachée.

Quelquefois elle siége au-dessus des cordes vocales inférieures, mais le plus souvent elle est pincée entre leurs bords libres et empêche alors

leur rapprochement, ce qui est la cause de l'aphonie actuelle qui n'a commencé que depuis un an.

Les deux cordes vocales inférieures et toute la muqueuse laryngée sont très-rouges et très-congestionnées. Le malade est mis pendant quelque temps à un traitement antiphlogistique, et je lui prescris l'iodure de potassium, mais sans en tirer aucun bénéfice.

Je l'habitue alors à supporter dans son larynx le contact des pinces.

Pendant trois semaines, ce contact est mal supporté, mais, le 13 novembre, j'enlève d'un seul coup toute la tumeur cause de l'aphonie.

La voix revient, timbrée, il est vrai, mais n'ayant pas une clarté parfaite.

Malgré le traitement sulfureux et balsamique que je lui prescris, elle ne revient pas assez pure pour lui permettre de reprendre son ancienne profession.

D'ailleurs, les cordes, qui sont toujours rouges, nous paraissent être épaissies et ne pas se rapprocher complétement.

Observation CCXLVI.

Papillomes multiples insérés dans l'angle des cordes vocales inférieures et sur leurs bords libres à leur partie la plus antérieure. — Enrouement datant de vingt-cinq ans. — Expulsion de quelques parcelles polypeuses. — Arrachement. - Guérison.

M. Vigerié, âgé de quarante-neuf ans, cocher de la Compagnie des Petites-Voitures, nous consulte à notre dispensaire le 4 août 1873.

Il y a vingt-cinq ans, à la suite d'un refroidissement brusque, amené par une pluie abondante qu'il reçut, et à la suite de laquelle il conserva ses vêtements, sa voix commença à changer de timbre et à baisser petit à petit. Notons comme coïncidence qu'en même temps il fut atteint d'une urticaire très-intense.

Quinze jours après le début de son enrouement, la voix était complétement perdue, et M. V... ne pouvait plus parler qu'en voix chuchotée.

En même temps que sa voix se perdait, sa respiration devenait mauvaise, au point que par instant il craignait d'étouffer.

Chose remarquable, à ce moment il n'y avait ni toux, ni crachement de mucosités, ni de sang, et la santé demeurait très-bonne.

Plusieurs traitements furent suivis sans résultat. On appliqua du caustique de Vienne dans le pharynx? On fit des émissions sanguines.

L'affection datait de trois ans, lorsqu'un médecin pratiqua avec une solution de nitrate d'argent une cautérisation du larynx.

Cette cautérisation amena l'expulsion de parcelles polypeuses et le retour de la voix; mais elle était rauque et non timbrée.

De plus, la respiration du málade qui, depuis six mois, devenait très-gênée, se rétablit complétement.

A partir de cette époque, l'état du malade resta stationnaire.

Il y a dix ans, il fut pris de douleurs très-vives dans l'oreille gauche. Le docteur G. Desarène, qui l'examina alors à l'otoscope, trouva sur le tympan un petit polype qu'il enleva avec un serre-nœud. A la suite de cette opération, le malade souffrit pendant quelque temps d'une névralgie faciale; mais il était bien guéri de son affection de l'oreille.

Deux ans plus tard, il remarqua à la base de la luette une petite tumeur en forme de chou-fleur qu'il excisa lui-même.

Mais, pendant ces vingt-deux ans, sa voix resta la même, c'est-à-dire rauque et voilée.

Ce n'est que depuis six mois environ qu'elle s'est perdue de nouveau, et que sa respiration est redevenue moins libre.

Au laryngoscope, on trouve, dans l'angle même des cordes et sur la portion la plus antérieure de leurs bords libres de petites végétations papillaires agglomérées dont l'ensemble forme une tumeur du volume d'une noisette.

Le premier jour où nous voyons ce malade, remarquant la facilité avec laquelle il supporte l'examen laryngoscopique, nous tentons l'arrachement de ces polypes. Nous enlevons toute la portion située dans l'angle des cordes, c'est-à-dire celle qui s'oppose le plus à la phonation. La voix revient tout de suite, mais elle est encore un peu rauque.

Les séances suivantes, nous arrachons des polypes tantôt sur la corde droite, tantôt sur la corde gauche. Un mois après nous avoir consulté pour la première fois, le malade avait recouvré complétement la voix et respirait avec facilité. Je l'ai revu depuis plusieurs fois, et, bien qu'il reste sur la corde droite quelques parcelles polypeuses, comme elles n'ont pas de tendance à grossir actuellement, je considère le malade comme guéri.

Observation CCXLVII.

Polype papillaire de la grosseur d'une petite noix inséré sur le bord libre de la corde vocale inférieure droite, dans l'angle des cordes vocales et dans l'angle du cartilage thyroïde, entre les cordes vocales inférieures et les cordes supérieures. — Enrouement ayant débuté il y a vingt-cinq ans. — Aphonie depuis deux ans. — Gêne de la respiration depuis la même époque. — Sensation de corps étranger. — Douleurs sternales. — Arrachement. — Guérison.

Le 26 août 1873, Mme Gallatiot, âgée de quarante-six ans, cuisinière, nous consulte pour une aphonie complète datant de deux ans.

La malade nous raconte qu'il y a vingt-cinq ans sa voix commença à s'altérer. Depuis ce temps, d'une façon insensible pour elle-même, elle continua à baisser, sans aucune douleur, sans toux, sans cause appréciable. La santé a toujours été bonne, et la malade n'accuse aucun antécédent héréditaire ou acquis. Il y a déjà longtemps que, pour la première fois, elle s'est inquiétée de l'altération progressive de sa voix. Elle a suivi plusieurs traitements sans en retirer aucun résultat, voyant tous les jours sa voix pour ainsi dire disparaître. Enfin, il y a deux ans environ, s'étant enrhumée, sa voix se perdit complétement. Depuis longtemps déjà, elle avait dans la gorge la sensation d'un corps étranger, et de plus, au niveau de la fourchette sternale, une douleur obtuse, mais sans gêne de la respiration. Ce n'est qu'à partir du jour où sa voix se perdit complétement, qu'elle remarqua que sa respiration devenait plus courte. Elle crut qu'un asthme venait compliquer son aphonie, mais de même que sa voix s'en était allée petit à petit, de même sa respiration devint de plus en plus difficile. Le jour où nous voyons Mme G..., elle fait entendre en respirant un bruit de cornage intense pendant l'inspiration, et ce n'est que très-lentement qu'elle a pu monter l'escalier qui conduit à notre dispensaire.

Au laryngoscope, je trouve une masse polypeuse de la grosseur d'une petite noix qui obstrue presque complétement tout le larynx. Il n'est pas possible de distinguer en quel point elle est insérée.

J'introduis immédiatement mes pinces, et je ramène dans leurs mors un morceau de papillome de la grosseur d'un haricot.

Cet arrachement, que la malade n'a pas senti, et qui cause une légère hémorrhagie, a pour résultat immédiat de rendre la respiration beaucoup plus facile. Après le spasme causé par l'introduction de l'instrument, nous constatons que le bruit de cornage a disparu.

Après avoir laissé la malade se reposer pendant quelques instants, je fais une deuxième tentative d'arrachement. Cette fois, je ramène les cuillers de mes pinces remplies de la tumeur qui s'est écrasée entre les mors. Nouvel écoulement de sang très-vite arrêté.

Ce n'est qu'après avoir pratiqué deux autres arrachements aussi fructueux que les premiers, que je vois distinctement que ces papillomes ont plusieurs points d'insertion :

1° Sur la face postérieure de l'épiglotte.

2° Dans l'angle des cordes vocales inférieures.

3° Sur les bords libres de ces cordes.

Les jours suivants, j'arrache encore trois morceaux de ces tumeurs. Toute la portion épiglottique et toute la portion située entre les cordes inférieures et supérieures est enlevée.

Sur chacune des cordes il reste gros comme un très-gros pois des tumeurs. Ces morceaux sont placés si défectueusement, que la voix ne revien pas. Quant à la respiration, elle continue à être parfaite.

Le 4 septembre, j'arrache la tumeur de la corde droite. La voix revient de suite, à la grande surprise de la malade ; mais elle est rauque et dure.

Les cordes inférieures sont très-rouges.

Ce n'est que six semaines après (20 octobre), que j'enlève la tumeur de gauche et que la malade est guérie complétement. Je ne sais si ces polypes se sont reproduits ; mais je ne le pense pas, car la malade habite Paris et il lui est très-facile, en cas de récidive, de venir me voir à ma clinique.

Observation CCXLVIII.

Polype papillaire inséré sur le bord libre de la corde vocale inférieure gauche, à l'union du tiers antérieur avec le tiers moyen. — Enrouement depuis deux ans. — Arrachement. — Guérison.

Le 8 septembre 1873, M. Martin, âgé de trente-deux ans, instituteur à Paris, nous consulte pour une altération de la voix remontant à deux ans.

Il nous raconte que pendant la guerre de 1870-71, faisant partie d'une section de brancardiers, le 18 janvier, étant exposé à un grand froid, sa voix s'éteignit subitement, sans cause appréciable, pendant qu'il causait avec quelques camarades.

Étant allé passer après le siége de Paris quelque temps à la campagne sa voix revint mais très-voilée. Depuis cette époque, étant obligé de beaucoup parler pour faire la classe à des enfants, sa voix s'altéra de plus en plus, et c'est alors qu'il nous fut adressé par M. le docteur Mallez.

M. M... n'a jamais craché de sang. Jamais sa santé qui est très-bonne n'a été altérée. Il ne tousse pas et n'a dans la gorge aucune sensation de corps étranger.

Sur le milieu du bord libre de la corde vocale inférieure gauche, je trouve un polype de la grosseur d'un pois, arrondi, rouge, lisse à sa surface, légèrement pédiculé, qui s'oppose au rapprochement des cordes vocales dans certains moments, et qui au contraire, dans d'autres, repose sur le plan formé par la face supérieure des cordes inférieures.

Le malade n'a aucune conscience de la présence de ce polype et ne sait à quoi en attribuer le développement.

Lorsque nous lui disons qu'il a dans le larynx une tumeur analogue à une verrue, il nous montre ses mains qui en sont couvertes.

Si j'insiste sur ce point, c'est que ce malade, l'année suivante, nous amena sa sœur, sage-femme, qui comme son frère était atteinte de papillomes du larynx et qui comme lui avait plusieurs verrues sur les mains.

Après des tentatives d'extraction renouvelées pendant trois semaines,

deux fois par semaine, notre chef de clinique parvient à enlever ce polype.

Observation CCXLIX.

Myxome du milieu du bord libre de la corde vocale inférieure gauche. — Dysphonie légère. — Cautérisations. — Guérison.

M. Grout, artiste, âgé de cinquante-deux ans, atteint depuis six semaines d'un léger enrouement de la voix chantée, nous consulte le 3 novembre 1873.

Il ne sait à quoi attribuer cet enrouement; cependant il lui semble qu'il est survenu à la suite d'un effort de voix violent pour donner une note élevée.

Au laryngoscope, je trouve sur le milieu du bord libre de la corde vocale inférieure gauche une petite tumeur muqueuse, rosée, non pédiculée, de la grosseur d'une tête d'épingle, qui entretient par sa présence une congestion assez intense de la corde vocale sur laquelle elle n'est pas insérée, et cela par simple contact.

Je pratique sur ce petit polype deux cautérisations au nitrate d'argent solide qui suffisent pour en amener la disparition.

Observation CCL.

Polype papillaire inséré sur le milieu du bord libre de la corde vocale inférieure gauche. — Enrouement datant de huit mois. — Arrachement. — Guérison.

M. Fidèle, employé, âgé de trente-deux ans, est atteint depuis dix-huit mois d'un enrouement assez prononcé pour lequel il nous consulte à notre dispensaire le 4 décembre 1873.

Son enrouement est survenu à la suite d'un refroidissement. Très-peu marqué au début, il a atteint aujourd'hui des proportions qui empêchent M. F..... de remplir convenablement ses fonctions d'employé de commerce.

D'ailleurs, bonne santé habituelle, pas de sensation de corps étranger dans la gorge, légère douleur sternale.

Au laryngoscope, polype papillaire non pédiculé, framboisé, très-rouge, inséré par une large base sur le bord libre de la corde vocale inférieure gauche. Ce polype s'oppose continuellement au rapprochement intime des lèvres de la glotte et cause ainsi l'enrouement.

Le malade ayant pris pendant quelques jours du bromure de potas-

sium, le 22 décembre j'enlève d'un seul coup tout ce polype. Je pratique sur son point d'implantation sanglant une cautérisation avec une solution d'acide chromique au 1/10.

La voix revient instantanément claire et bien timbrée.

Observation CCL.

Papillomes insérés sur les deux tiers antérieurs du bord libre des deux cordes vocales inférieures. — Enrouement depuis trois ans. — Arrachement. — Guérison.

M. Quinzelaire, âgé de trente-quatre ans, marchand de vins, nous consulte le 3 janvier 1874 pour un enrouement qui depuis trois ans, époque à laquelle il a débuté, a presque dégénéré en aphonie. Sa santé est très-bonne, jamais il ne tousse, il n'a point craché de sang.

Aucun antécédent spécifique.

Je trouve sur le bord libre des deux cordes vocales inférieures des végétations papillaires rosées recouvertes de mucosités, non pédiculées, qui semblent faire partie des cordes et qui vibrent avec elles. Lorsque les cordes se rapprochent, elles s'engrènent parfaitement, ce qui explique comment le malade peut encore parler en voix rauque. L'ensemble de ces végétations représente à peu près le volume d'un haricot.

Sensation de douleur sternale, goût de poivre dans la bouche, tels sont les seuls symptômes accusés par le malade.

Pendant deux mois consécutifs, j'arrache des portions de ces polypes et je pratique des cautérisations avec le nitrate d'argent. Ce n'est qu'au mois d'avril que le malade est complétement débarrassé de ces végétations et que sa voix est revenue claire et timbrée.

Observation CCLII.

Papillome inséré sur le tiers antérieur du bord libre de la corde vocale inférieure gauche. — Enrouement depuis dix-huit mois. — Aphonie depuis deux mois. — Arrachement. — Guérison.

Le 7 avril 1874, Mme Métey, âgée de quarante et un ans, cuisinière. nous consulte à notre dispensaire pour un enrouement qui a débuté il y a dix-huit mois et qui depuis deux mois est devenue une aphonie.

Elle est d'une bonne santé habituelle, très-grosse et la face très-congestionnée. Elle croit se rappeler que son enroument a commencé à la

suite d'un chaud et froid : quant à son intensité, elle a augmenté petit à petit, sans jamais être accompagnée de douleurs, de quintes de toux ou de sensation de corps étranger dans la gorge. La respiration est très-courte, mais un certain degré d'emphysème pulmonaire que nous constatons explique parfaitement ce phénomène.

Au laryngoscope, nous trouvons sur le tiers antérieur du bord libre de la corde vocale inférieure gauche un polype papillaire de la grosseur d'une bille d'enfant. Ce polype n'est pas pédiculé ; il est d'un gris rose, et repose sur le plan des cordes vocales inférieures. Cependant, de temps à autre, une certaine portion de cette tumeur s'engage entre les cordes, et la malade éprouve alors le besoin de hemmer.

Le jour même, à trois reprises différentes, j'enlève avec mes pinces la totalité de cette tumeur.

La voix revient tout de suite claire et timbrée sans que la malade ait ressenti aucune douleur de l'arrachement et sans qu'elle se rende un juste compte de l'opération que je viens de lui faire subir.

Observation CCLIII.

Polype papillaire inséré sur le tiers antérieur du bord libre de la corde vocale inférieure droite. — Enrouement remontant à quatre mois. — Arrachement. — Guérison.

Le 18 avril 1874, M. Martin, faisant l'objet de l'observation CCXLVIII, nous amène sa sœur, Mme Chapon, sage-femme à Saint-Dizier, âgée de quarante-cinq ans, qui, depuis quatre mois, est atteinte d'un enrouement qui d'emblée a été aussi intense qu'au moment où nous observons la malade.

La santé de Mme C... est très-bonne, elle ne sait à quoi attribuer son enrouement. Jamais de toux ni de crachement de sang, pas de sensation de corps étranger dans le larynx, pas de douleur sternale. Comme son frère, la malade porte plusieurs verrues sur les mains et sur la figure.

Je trouve sur le tiers antérieur du bord libre de la corde vocale inférieure droite un polype papillaire, de la grosseur d'un pois, inégal, grenu à sa surface, rosé, qui s'oppose au rapprochement des cordes vocales inférieures. Le malade supporte l'examen laryngoscopique d'une façon remarquable, ce qui m'engage à tenter tout de suite l'extraction de la tumeur.

Quoique les pinces soient elles-mêmes très-bien supportées dans le larynx, ce n'est qu'à la séance suivante que je puis arracher la tumeur

en la broyant entre les mors de mon instrument. La voix revient instantanément claire.

De même que chez son frère, la tumeur ne s'est pas reproduite, et je la considère comme radicalement guérie.

Observation CCLIV.

Papillome du tiers moyen du bord libre de la corde vocale inférieure gauche.— Enrouement peu prononcé. — Sensation de corps étranger. — Arrachement. — Guérison.

Le 11 juin 1874, M. Duchenne, employé de commerce, à Paris, âgé de vingt-six ans, nous consulte pour une sensation de corps étranger qu'il a continuellement dans la gorge depuis plusieurs mois. Cette sensation le force à tousser et à hemmer, dans l'espérance de se débarrasser. Il ne se rappelle pas avoir rien avalé qui lui soit resté dans la gorge.

La voix est assez bonne, quant à la santé générale elle est parfaite.

Sur le milieu du bord libre de la corde vocale inférieure gauche, et empiétant légèrement sur la face supérieure de cette corde, je trouve un polype arrondi, non pédiculé, de la grosseur d'un pois et qui paraît être surajouté à la corde.

Ce polype est rouge, à surface lisse et détermine par sa présence une irritation assez marquée de toute la muqueuse laryngée.

Après des tentatives d'arrachement renouvelées infructueusement jusqu'au 2 juillet, je parvins à saisir et à arracher toute la petite tumeur, et à faire disparaître ainsi les symptômes accusés par le malade.

Observation CCLV.

Polype papillaire siégeant sur le tiers antérieur du bord libre de la corde vocale inférieure droite. — Voix éteinte depuis sept mois environ. — Arrachement. — Guérison.

Le 29 juin 1874, M. Christoforf, rentier, demeurant à Paris, âgé de trente-six ans, nous consulte pour une extinction de voix dont il est atteint depuis sept mois. Depuis deux ans déjà, il s'apercevait que la force de sa voix diminuait graduellement, mais comme il ne souffrait pas, et que la santé générale restait bonne, il n'y faisait que peu d'atten-

tion. Ce n'est que lorsque la voix se perdit complétement, il y a sept mois, qu'il se décida à se soigner. Le traitement qu'il suivit alors (emplâtre de thapsia, purgatifs), n'amena aucun résultat. Il se mit pendant plusieurs mois à l'usage de l'eau sulfureuse d'Enghien sans en retirer aucun bénéfice.

Il y a deux mois environ, il ressentit pour la première fois une douleur assez vive au niveau de la fourchette sternale, et depuis ce moment il se trouve un peu gêné de la respiration.

Au laryngoscope, je trouve sur tout le tiers antérieur du bord libre de la corde vocale inférieure droite un polype papillaire, inégal, reposant par une de ses portions sur la surface des deux cordes inférieures, et s'interposant par une autre entre les lèvres de la glotte. Cette tumeur a le volume d'un gros haricot; elle est d'un gris rosé, framboisée et non pédiculée. Elle ne jouit d'aucune mobilité.

Le jour même, avec mes grosses pinces sans ardillons, j'enlève la totalité de ce polype.

Le malade n'a rien senti, l'écoulement de sang est peu abondant; la voix revient instantanément, mais rauque et dure.

Avec le miroir, je constate que toute la base de la tumeur est encore adhérente au bord libre de la corde. Je ne fais pas de nouvelle tentative d'extraction. Ce n'est que le 16 juillet que la corde vocale est complétement débarrassée, après plusieurs arrachements successifs. La voix est revenue claire et forte; il n'y a pas eu de récidive.

Observation CCLVI.

Polype papillaire de la grosseur d'une tête d'épingle inséré sur le milieu du bord libre de la corde vocale inférieure droite. — Enrouement. — Besoin de hemmer. — Écrasement. — Guérison. (Fig. 140.)

Notre confrère et ami, le docteur Delbet, amène à notre consultation du 2 juillet 1874 l'un de ses clients, M. Jambon, âgé de vingt-trois ans, contrôleur à la Monnaie.

Ce jeune homme, depuis quatre mois, est atteint d'un enrouement assez prononcé qu'il ne sait à quoi attribuer. La santé de M. J... est très-bonne, aucun antécédent diathésique héréditaire ou acquis.

Pas de sensation de corps étranger dans la gorge. Besoin fréquent de hemmer.

Je trouve et je montre à M. le docteur Delbet un petit papillome rouge, sessile, de la grosseur d'une tête d'épingle, inséré sur le milieu du bord libre de la corde vocale inférieure droite.

Il est arrondi, lisse, et suffit pour empêcher le rapprochement complet des cordes vocales inférieures.

Le 6 juillet, notre chef de clinique, M. Poyet, écrase cette petite tumeur avec des pinces. Nous avons revu depuis le malade, qui est complétement guéri. Il est impossible de voir l'endroit où siégeait un polype.

Observation CCLVII.

Polype muqueux inséré sur la portion la plus antérieure du bord libre de la corde vocale inférieure droite, et reposant sur le plan formé par la surface des cordes vocales inférieures. — Voix très-enrouée et très-cassée depuis six mois. — Enrouement léger depuis onze mois. — Arrachement. — Guérison.

M. Chabert, représentant de commerce à Paris, âgé de quarante et un ans, s'aperçoit que depuis onze mois sa voix est légèrement enrouée.

Malgré les traitements les plus variés, cet enrouement va en augmentant insensiblement, mais progressivement. Depuis le mois de février, époque à laquelle il fut atteint d'une bronchite, sa voix est tellement cassée que ce n'est qu'au prix des plus grands efforts qu'il peut soutenir une conversation.

Il nous consulte à notre dispensaire, le 24 août 1874.

Dans l'angle du cartilage thyroïde, entre les cordes vocales inférieures en bas, les cordes supérieures en haut, nous trouvons un polype (fig. 140) arrondi, de la grosseur d'un noyau de cerise, et à peu près de même forme, dont il est impossible de voir l'insertion.

Fig. 140.

Ce polype est de la même couleur que le reste de la muqueuse laryngée, et ne nous paraît pas avoir une très-grande consistance.

Il ne jouit d'aucune mobilité. En effet, il est trop gros pour pouvoir passer entre les bords libres des cordes vocales, et s'il est pédiculé, son pédicule est trop court pour lui permettre un déplacement. D'ailleurs, ainsi qu'on le voit sur la figure, toute sa portion antérieure est masquée

par l'épiglotte qui paraît contribuer aussi pour sa part à la maintenir dans une position fixe.

Le malade n'a aucune conscience de la présence de ce corps étranger dans son larynx.

Il ne souffre pas, ne tousse pas, et n'est pas du tout gêné pour respirer. D'ailleurs, avons-nous dit, la santé générale est très-bonne.

Nous essayons, dès la première séance, d'introduire des pinces dans le larynx du malade; mais il est pris de quintes de toux, d'accès de suffocation et d'efforts de vomissements qui nous font renoncer à l'idée d'une opération immédiate.

M. C... est mis au bromure de potassium à haute dose, pendant dix-huit jours consécutifs. Deux fois par semaine, on l'habitue petit à petit à supporter le contact des pinces. Lui-même, chez lui, tous les jours, s'introduit profondément dans la gorge une tige d'acier poli.

Un mois après, le larynx commençait à être plus tolérant.

Le 1er octobre, avec mes grosses pinces sans ardillons, d'un seul coup j'enlève toute la tumeur. La voix revient tout de suite claire et sonore. Je vois alors que la tumeur ne présente qu'un très-petit point saignant et déchiré.

Ce point fait une légère saillie sur la masse de la tumeur et représente son pédicule.

Le miroir laryngien nous montre aussi sur la portion la plus antérieure du bord libre de la corde vocale inférieure droite un point analogue sur lequel était implanté la tumeur.

Après examen microscopique, nous avons reconnu que cette tumeur était un myxome.

Aussi, ne s'est-elle pas reproduite, et le malade est resté parfaitement guéri.

Observation CCLVIII.

Papillome de la grosseur d'une fraise, siégeant dans l'angle antérieur des cordes vocales inférieures. -- Dysphonie très-prononcée. — Arrachement. -- Guérison.

Le 20 août 1874, M. Cousset, comptable à Paris, âgé de quarante et un ans, nous consulte pour un enrouement qui remonte à quatre ans environ.

A cette époque, sa voix commença à s'altérer, mais depuis ce temps, comme sa santé générale est toujours restée très-bonne, il n'a pas fait attention à cette altération. Ce n'est que depuis deux mois environ, qu'éprouvant une grande gêne pour parler il s'est décidé à consulter un médecin qui lui a fait mettre des vésicatoires volants au devant du cou.

et qui lui a donné des gargarismes au chlorate de potasse. Cette médication n'a amené aucun résultat.

Je trouve dans l'angle des cordes vocales inférieures, et empêchant leurs bords libres d'arriver au contact, un polype papillaire de la grosseur d'une petite fraise, semblant être formé de petits grains arrondis agglomérés, de couleur blanchâtre.

Ce polype n'est pas pédiculé et ne jouit d'aucune mobilité.

Le malade n'a aucune conscience de sa présence ; jamais il n'a souffert de la gorge, jamais il n'a eu de sensation de corps étranger dans le larynx, il n'a jamais eu de quintes de toux. Il est porteur sur les mains et sur la figure de plusieurs verrues volumineuses.

Les 24, 27 et 31 août, tentatives infructueuses d'arrachement. Le malade est soumis au bromure de potassium à haute dose, car la sensibilité de son pharynx et de son larynx sont extrêmes.

Le 3 septembre, j'arrache la moitié environ du polype. La voix revient un peu meilleure.

Le 7 et le 10, nouvelles tentatives infructueuses.

Le 14, j'arrache ce qui reste de la tumeur.

La voix revient de suite très-pure et la tumeur ne s'est pas reproduite depuis cette époque.

Observation CCLIX.

Papillome gros comme une lentille sur le bord libre de la corde vocale inférieure gauche. — Dysphonie et voix bitonale. — Arrachement. — Cautérisations. — Guérison.

Le 17 septembre 1874, M. Lhérault, âgé de trente-six ans, employé de l'octroi à Paris, nous consulte pour un enrouement très-prononcé depuis sept mois.

Il a remarqué de plus que sa voix change subitement d'intonation et de timbre pendant le cours d'une conversation, mais ce phénomène n'existe que depuis trois semaines. La santé générale est très-bonne.

Je trouve sur le milieu du bord libre de la corde vocale inférieure gauche un petit papillome de la grosseur d'une lentille, légèrement pédiculé, à surface lisse, très-rouge. Le pédicule de la tumeur est assez long pour lui permettre de siéger tantôt au-dessus des cordes vocales, tantôt entre les lèvres de la glotte. J'essaye immédiatement, mais sans résultat, d'arracher ce polype.

Je mets le malade au bromure de potassium, je lui recommande de s'exercer lui-même à supporter le contact des instruments dans son larynx, et pour cela de s'exercer avec une tige d'acier poli convenablement recourbée.

Le 21, dès la première tentative, j'enlève le petit polype et j'ai le plaisir d'entendre la voix reprendre son timbre normal.

Observation CCLX.

Polypes papillaires développés sur le bord libre de la corde vocale inférieure droite et dans l'angle du cartilage thyroïde. — Enrouement très-intense. — Thyrotomie. — Arrachement des polypes. — Répullulation. — Arrachement par les voies naturelles. — Amélioration.

Mlle Grosmann, blanchisseuse, âgée de vingt-six ans, nous consulte le 5 octobre 1874, pour un enrouement très-intense.

Elle nous rappelle que quatre ans auparavant elle nous a déjà consulté à notre dispensaire et que j'avais alors porté le diagnostic de papillomes laryngiens, et que je lui avais proposé d'enlever ces polypes par arrachement. Elle ne voulut pas accepter cette opération et resta pendant deux ans sans faire aucun traitement.

Au bout de ce temps sa voix se perdit presque complétement et elle entra à l'hôpital Necker dans le service de M. le docteur Desormeaux qui fit la thyrotomie et qui procéda par l'ouverture artificielle ainsi ouverte au grattage du larynx. Cette opération amena une amélioration sensible. La malade recouvra sa voix en partie, mais elle fut obligée de rester pendant trois mois à l'hôpital.

Elle sortit à peu près guérie, mais au bout de trois mois le timbre de sa voix commença encore à baisser.

Enfin le 5 octobre elle se décida à nous consulter de nouveau.

Je constate que sur la portion la plus antérieure du bord libre de la corde vocale inférieure droite, il reste un papillome de la grosseur d'un pois, inégal, aplati. Une tumeur semblable est fixée dans l'angle rentrant du cartilage thyroïde. Toutes les deux sont inégales, rouges et s'opposent au rapprochement des lèvres de la glotte.

Le 8 octobre, j'enlève malgré les efforts de vomissement de la malade et malgré ses quintes de toux le polype situé dans l'angle des cordes.

La voix devient tout de suite un peu meilleure.

Pendant quatre séances consécutives, j'essaye d'enlever la tumeur de la corde droite, mais sans résultat.

A partir de cette époque, la malade ne vient plus que très-irrégulièrement, et aujourd'hui encore, elle a la voix voilée par la présence de la petite tumeur vocale droite qui n'a pas de tendance marquée à un accroissement rapide.

Observation CCLXI.

Épithéliome tubulé siégeant sur la partie antérieure du bord libre de la corde vocale inférieure droite. — Enrouement depuis dix-huit mois. — Aphonie depuis six mois. — Arrachement. — Guérison.

Le 15 octobre 1875, Mme Coté, âgée de quarante-quatre ans, cultivatrice à Villeneuve-Saint-Georges nous consulte pour une aphonie datant de six mois.

Il y a déjà dix-huit mois qu'elle s'aperçoit que la force de sa voix diminue sensiblement; mais, comme sa santé générale était très-bonne et qu'elle n'avait pas besoin d'une pureté bien grande de la voix dans son métier elle n'y faisait aucune attention. Pendant un an environ, elle resta donc sans faire aucun traitement, mais il y a six mois, sa voix s'étant complétement éteinte, elle suivit plusieurs traitements sans résultat.

Lorsque nous la voyons, outre l'absence complète de sa voix, elle se plaint d'une gêne assez notable de la respiration, d'une sensation douloureuse au niveau de la fourchette du sternum, et elle croit avoir dans la gorge un corps étranger qui lui fait faire à chaque instant des efforts d'expulsion.

Au laryngoscope, nous trouvons dans l'angle des cordes vocales, mais situé au-dessus d'elles, un polype de la grosseur d'une noisette, arrondi, immobile, à surface inégale.

Il est d'une couleur grisâtre et il est impossible de voir l'endroit précis où il est inséré.

Immédiatement après cet examen nous introduisons nos pinces dans le larynx de la malade. Leur contact est très-bien supporté, et nous arrachons les trois quarts de la tumeur.

Cette opération qui n'a pas été douloureuse, qui n'amène aucune hémorrhagie, a pour résultat immédiat de ramener la voix.

Son timbre est rauque et dur, mais la malade peut se faire entendre à une certaine distance.

Nous restons jusqu'au mois de juillet 1875 sans revoir la malade. Nous constatons alors que la tumeur que nous n'avions pas d'ailleurs enlevée en totalité s'insère sur le bord libre de la corde vocale inférieure droite, dans sa partie la plus antérieure et dans l'angle rentrant du cartilage thyroïde.

Elle a atteint de nouveau le volume d'un noyau de cerise et la voix est redevenue très-mauvaise.

A deux reprises différentes nous arrachons encore des morceaux de ce polype. La voix, comme la première fois, revient instantanément et quoique la tumeur ne soit pas complétement détruite, nous ne voyons plus Mme C... (1).

(1) J'ai revu cette malade pendant les premiers jours de juin 1875, et je l'ai complétement débarrassée de ce qui restait de son polype. La guérison est aujourd'hui radicale.

Observation CCLXII.

Papillomes siégeant dans l'angle des cordes vocales inférieures. — Aphonie depuis deux ans. — Dyspnée depuis un mois. — Arrachements partiels. —Amélioration sensible.

Mlle Caille, couturière, âgée de quatorze ans, nous est amenée par sa mère, à notre dispensaire, le 19 octobre 1874.

La voix de cette enfant n'a jamais été très-claire.

Cependant, jusqu'à l'âge de onze ans, elle pouvait parler et crier, en un mot se faire entendre à une assez grande distance.

Il y a trois ans, le timbre de sa voix diminua très-considérablement et cela sans aucune cause reconnue et sans que la santé de l'enfant fût le moins du monde altérée. Un an plus tard, c'est-à-dire il y a deux ans, elle devint complétement aphone sans se plaindre de sa gorge, sans tousser et même sans amaigrissement.

Il y a six mois encore, la respiration était très-bonne, elle pouvait marcher, monter un escalier, jouer avec ses camarades sans être essoufflée. Depuis six mois, il n'en est plus ainsi. Au commencement, elle eut d'abord une légère gêne de la respiration ; cette gêne augmenta progressivement, et, au moment où nous la voyons, elle a légèrement maigri et ne respire plus qu'avec beaucoup de difficulté. Pas de sensation de corps étranger dans le larynx, pas de toux, pas de douleur sternale.

Verrues sur les mains.

Au laryngoscope, je trouve dans l'angle commun des cordes vocales inférieures et paraissant tenir à leurs bords libres, une masse polypeuse de la grosseur d'un haricot, qui cache les deux tiers de l'ouverture glottique.

L'examen est rendu difficile et par l'abaissement de l'épiglotte et par la pusillanimité de l'enfant.

Pendant plusieurs séances consécutives, j'arrache des portions de cette tumeur, mais je ne puis l'enlever en totalité. Chaque fois que mes pinces entrent dans le larynx, l'enfant rejette violemment la tête en arrière, ce qui rend l'opération impossible.

Cependant les portions enlevées suffisent pour rétablir la respiration qui se fait maintenant avec facilité.

Je n'ai plus revu cette petite malade.

Observation CCLXIII.

Papillomes probablement congénitaux de l'angle antérieur des cordes inférieures

et du bord libre des cordes.—Voix enrouée depuis la naissance.—Aphonie depuis seize mois. — Pas opéré.

Le 26 octobre, on apporte à ma consultation un enfant de trois ans, nommé Samuel, qui a toujours eu la voix très-enrouée. Depuis l'âge de seize mois, il ne peut plus crier et n'a jamais pu parler autrement qu'en voix chuchotée.

Au laryngoscope, je trouve dans l'angle des cordes inférieures et sur leurs bords libres plusieurs végétations papillaires rosées, grenues, inégales.

L'indocilité de l'enfant éloigne toute idée d'opération. Je dis simplement aux parents de surveiller la respiration de leur enfant qui jusqu'à présent a été bonne, et, dans le cas où il viendrait à étouffer, de ne pas hésiter à le faire trachéotomiser, car cette opération lui permettrait d'atteindre un âge où une opération pourrait être faite avec les meilleurs résultats.

Observation CCLXIV.

Polype muqueux de la grosseur d'un grain de blé, non pédiculé, inséré sur le bord libre et sur la face supérieure de la corde vocale inférieure gauche. — Tentatives d'arrachement. — Écrasement. — Cautérisations. — Guérison.

Le 15 janvier 1874, M. Delizy, artiste lyrique, âgé de vingt-six ans, nous consulte pour un enrouement intense qui depuis sept mois l'a forcé à cesser de chanter.

Il attribue cet enrouement à un refroidissement à la suite duquel il perdit complétement la voix.

Elle revint au bout de quelques jours, mais jamais elle ne fut aussi pure et aussi bien timbrée qu'avant la maladie. Petit à petit, ce léger enrouement fit des progrès sensibles et bientôt le malade ne put plus chanter. Il a suivi plusieurs traitements qui n'ont amené aucune amélioration.

Fig. 141.

Je trouve sur le milieu du bord libre de la corde vocale inférieure gauche un polype (fig. 141) qui me paraît être muqueux. Il empiète sur

la face supérieure de la corde, il est arrondi, lisse à sa surface, de la même couleur que la corde sur laquelle il est implanté, qui est légèrement rosée. Il est à peu près de la grosseur d'un grain de blé.

Après bien des tentatives d'arrachement, j'écrase cette petite tumeur et je pratique sur elle quatre cautérisations avec le nitrate d'argent qui amènent sa disparition. Le malade a pu reprendre son ancienne profession.

Observation CCLXV.

Polype muqueux de la grosseur d'une tête d'épingle, siégeant sur le bord libre de la corde vocale inférieure droite, à l'union du tiers antérieur avec le tiers moyen. — Enrouement remontant à six mois. — Pas opéré.

M. Maritz, cultivateur à Lieusaint, nous est adressé le 4 mai 1874 par M. le docteur Bonnassies, de Corbeil.

Le malade, âgé de trente-deux ans, d'une bonne constitution, est blond et sanguin. Il est atteint d'un catarrhe pharyngo-laryngien de nature herpétique.

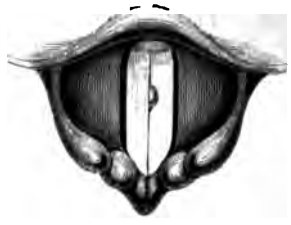

Fig. 142.

Il y a six mois, sa voix s'est enrouée à la suite d'un refroidissement et après avoir beaucoup crié après de jeunes chiens qu'il dressait à la chasse au bois.

Tout le larynx est sain, sauf la corde vocale inférieure droite, sur le bord libre de laquelle je trouve un petit polype rouge, à base large, de la grosseur d'un grain de chènevis (fig. 142), qui empêche le rapprochement complet des lèvres de la glotte. Lorsque celles-ci se ferment, le petit polype passe au-dessus de la corde saine sur laquelle il semble agir comme une sourdine sur un violon.

Le malade n'a aucune conscience de ce polype; sa santé est très-bonne. Il ne tousse pas, et n'a pas de sensation de corps étranger dans la gorge. Je ne l'ai plus revu.

Observation CCLXVI.

Petit polype papillaire de la grosseur d'un grain de mil, inséré sur le bord libre de la corde vocale inférieure gauche et causant une légère dysphonie. — Pas opéré.

M. de Mote, d'Arleux, âgé de trente-cinq ans, nous consulte le 28 mai 1875, pour un enrouement léger qu'il a depuis seize mois environ et qui depuis cette époque n'a fait aucun progrès.

Le malade ne sait à quoi en attribuer le début. La santé générale est très-bonne.

Sur le milieu du bord libre de la corde vocale inférieure gauche, le miroir laryngien nous montre un petit polype sessile, rouge, à surface lisse, de la grosseur d'un grain de mil.

Ce petit polype, qui ressemble beaucoup au précédent, agit de même pour empêcher les vibrations normales des cordes vocales inférieures. Le malade n'a aucune conscience de sa présence.

Je le lui montre dans l'autolaryngoscope et lui en propose la destruction par cautérisations, mais il est obligé de quitter Paris le lendemain.

Je ne l'ai pas revu.

Observation CCLXVII.

Polype sarcomateux du bord libre de la corde vocale inférieure droite, très-près de son attache antérieure. — Aphonie. — Gêne de la respiration. — Amélioration.

M. Cote, négociant à Lyon, âgé de trente-cinq ans, nous consulte le 25 mai 1874 pour une aphonie complète et pour une gêne considérable de la respiration dont il souffre depuis deux mois.

Depuis deux ans déjà la voix commence à s'altérer, mais il n'y a que quatre mois que le malade ne peut plus parler à haute voix.

Le malade est très-faible et très-amaigri.

Aux sommets des deux poumons, en avant et en arrière, nous trouvons des craquements et des râles sous-crépitants, peu nombreux, il est vrai. Il y a eu plusieurs hémoptysies.

Au laryngoscope, nous trouvons, sous l'épiglotte, une tumeur de la grosseur d'une noisette, blanchâtre, couverte de mucosités, insérée sur le bord libre de la corde droite, dans sa partie la plus antérieure et sur le tubercule de Czermak.

Les cordes vocales supérieures sont très-rouges, les inférieures sont dépolies et grisâtres.

La muqueuse aryténoïdienne et interaryténoïdienne est gonflée, œdémateuse, mais pas ulcérée.

Malgré cet état général grave du larynx, je n'hésite pas à penser que la tumeur que je viens de signaler, qui obstrue les deux tiers de l'ouverture glottique, est bien la seule cause et de la dyspnée et de l'aphonie.

J'en propose l'arrachement au malade, convaincu que si je ne faisais pas cette opération, le temps n'est pas éloigné ou une trachéotomie deviendrait nécessaire.

Le 29 mai, après avoir habitué le malade à supporter le contact des instruments dans son larynx, j'arrache trois morceaux du polype. Cette opération rend la respiration plus facile.

Le 30, arrachement de deux autres morceaux, le malade ne souffre pas et commence à pouvoir donner des sons.

Je laisse reposer le malade jusqu'au 6 juin.

J'arrache, ce jour, un gros morceau de la tumeur. Le malade, immédiatement après, peut parler à haute voix.

Quoique la tumeur ne soit pas complétement détruite, je conseille au malade de rentrer à Lyon et de remettre à plus tard sa guérison définitive entre les mains de mon savant ami M. le docteur Blanc, habile laryngoscopiste de cette ville. Il repart le 8 juin très-amélioré.

Observation CCLXVIII.

Polype probablement papillaire, de la grosseur d'une tête d'épingle, inséré sur le bord libre de la corde vocale inférieure gauche. — Enrouement depuis un an. — Écrasement. — Guérison.

Le 30 mai 1874, M. Acelly, artiste au théâtre de Cluny, âgé de vingt-huit ans, nous consulte pour un léger enrouement.

Lorsqu'il joue dans une pièce en plusieurs actes, sa voix, bonne au début, se couvre petit à petit, et ce n'est que grâce aux plus violents efforts qu'il peut terminer son rôle.

Sur le milieu du bord libre de la corde vocale inférieure gauche, je trouve une petite tumeur probablement papillaire, non pédiculée, rosée, qui empêche les lèvres de la glotte de se rapprocher complétement.

Après avoir habitué le malade à supporter les pinces dans son larynx, notre chef de clinique, M. Poyet, écrase ce petit polype, le 11 juin, à notre dispensaire.

La voix revient tout de suite claire et timbrée, et depuis cette époque le malade a pu jouer ses rôles sans fatigue.

Observation CCLXIX.

Polype papillaire, de la grosseur d'un pois, légèrement pédiculé, inséré sur la portion antérieure du bord libre de la corde vocale inférieure droite. — Enrouement remontant à un an. — Pas opéré.

M. Ignacio de Cajueiro, âgé de vingt-deux ans, habitant Rio-Janeiro, se plaint de ce que sa voix est très-enrouée depuis un an. C'est le 8 juin 1874 qu'il nous consulte.

Au laryngoscope, je trouve sur la partie la plus antérieure du bord libre de la corde vocale inférieure droite un polype papillaire très-rouge, légèrement pédiculé, et jouissant, par conséquent, d'une assez grande mobilité. Tantôt il est dans l'angle des cordes, au-dessus d'elles; tantôt il est pincé entre leurs bords libres. Il est de la grosseur d'un pois et n'accuse sa présence par aucun symptôme douloureux du côté de la gorge, et par aucune sensation de corps étranger. Le malade ne tousse pas et la santé générale est très-bonne.

Quant au développement de la tumeur, elle ne date certainement pas de plus d'un an, car il y a quinze mois, à Rio-Janeiro, le docteur Eyras, habile laryngoscopiste, a examiné le larynx et la tumeur n'existait pas.

Je propose au malade l'arrachement de son polype, mais l'idée d'une opération l'effraye beaucoup, et nous ne le revoyons plus.

Observation CCLXX.

Petit polype papillaire du milieu du bord libre de la corde vocale inférieure droite. — Enrouement. — Pas opéré.

Le 26 juin 1874, M. le professeur G. Sée m'adresse Mlle Adelsdorfer, âgée de dix-huit ans, pour savoir la cause d'un enrouement dont elle est atteinte depuis quatre mois.

Il n'a rien trouvé ni au cœur, ni aux poumons, et suppose que l'affection est toute locale, car la santé générale n'a subi aucune altération

Au laryngoscope, je trouve, sur le milieu du bord libre de la corde vocale inférieure droite, un petit polype papillaire rouge, de la grosseur d'une tête d'épingle, sessile, qui s'oppose au rapprochement complet des cordes vocales.

Celles-ci sont rouges dans toute leur étendue, et la muqueuse des autres parties du larynx présente un certain degré d'injection. La muqueuse de la trachée me paraît être elle-même un peu congestionnée.

Comme seul symptôme, la malade accuse un simple chatouillement dans le larynx, sensation qui la force à hemmer et à tousser de temps à autre. Je fais part du résultat de mon examen à M. le professeur Sée.

Je ne revois pas cette malade.

Observation CCLXXI.

Polype muqueux du milieu du bord libre de la corde vocale inférieure droite. — Enrouement depuis six mois. — Douleurs sternales. — Arrachement. — Guérison.

Le 21 juin 1874, Mme Morguet, âgée de cinquante-six ans, commerçante à Paris, nous est adressée par notre savant confrère et ami, le docteur Péan, chirurgien des hôpitaux.

Depuis six mois, cette malade est atteinte d'un enrouement qui, très-minime au début, a atteint de telles proportions qu'elle n'ose plus entamer de conversations avec ses clients. Sa santé cependant reste bonne, et elle ne souffre pas de la gorge.

Pas de toux. Rien d'ailleurs du côté des poumons ou du cœur.

Au laryngoscope, je trouve, sur le milieu du bord libre de la corde vocale inférieure droite, une tumeur en forme de massue, insérée par sa petite extrémité, de la grosseur d'un pois, lisse à sa surface, légèrement rosée et flottant dans la trachée, lorsque les cordes sont entr'ouvertes pour la respiration.

Quand elles sont rapprochées, on ne voit plus qu'une petite portion de ce polype, qui empêche le rapprochement complet des lèvres de la glotte.

La malade n'a aucune conscience de la présence de ce polype. Pas de sensation de corps étranger, mais douleurs sternales assez vives. Quelquefois bruit de soupape, mais rarement et seulement quand elle fait un effort d'expulsion très-brusque.

Je ne revois la malade que le 27 juillet. Je l'habitue au contact des pinces.

Le 30 et le 31 j'écrase la tumeur, et je parviens à en arracher une partie.

Jusqu'au 3 septembre, deux et trois fois par semaine, je touche ce qui reste du polype avec le crayon de nitrate d'argent, et je parviens ainsi à obtenir sa disparition complète.

La voix revient forte et sonore.

Observation CCLXXII.

Polype fibreux de la grosseur d'un pois, inséré sur le milieu de la face supérieure de la corde vocale inférieure gauche. — Altération légère de la voix depuis un an. — Enrouement très-prononcé depuis six mois. — Arrachement partiel. — Amélioration.

Le 16 juillet 1874, M. Gander, soldat au 127e de ligne, âgé de trente-deux ans, nous consulte pour un enrouement très-prononcé dont il souffre depuis six mois environ. Il nous raconte qu'il y a un an, à la suite d'un effort violent de la voix, elle se cassa subitement. Cet enrouement ne persista pas, mais la voix, pendant six mois, resta légèrement couverte. Au bout de ce temps, sans cause appréciable, l'enrouement s'accentua très-considérablement, et aujourd'hui M. G... ne peut se faire entendre à une certaine distance. Sa santé générale est bonne, il ne souffre pas de la gorge, ne tousse pas, et n'a jamais craché de sang.

Je trouve sur le milieu de la face supérieure de la corde vocale inférieure gauche une tumeur de la grosseur d'un pois, blanchâtre, couverte de mucosités, à aspect très-dur, et non pédiculée. Ce polype ne jouit d'aucune mobilité.

Par sa portion la plus interne, il dépasse le bord libre de la corde sur laquelle il est implanté, et c'est précisément cette portion qui vient s'appuyer sur le bord libre de la corde saine qui est la cause de la dysphonie. Les deux cordes vocales inférieures sont très-rouges.

Je pratique de suite, mais sans résultat, des tentatives d'arrachement. Cependant je parviens à saisir le polype, sans pouvoir ni l'arracher, ni l'écraser, car il est très-dur.

Le 20, je fais de nouvelles tentatives.

J'arrache à peu près la moitié de la tumeur.

Le malade n'a rien senti. La voix revient un peu meilleure.

L'examen microscopique nous révèle la nature fibreuse de ce polype.

Je n'ai plus revu le malade.

Le docteur Cuvier, chirurgien-major du régiment du malade, avait diagnostiqué ce polype à l'aide du laryngoscope.

Observation CCLXXIII.

Polype papillaire non pédiculé, inséré tout le long du bord libre de la corde vocale inférieure droite. — Enrouement de la voix depuis l'âge de trois ans. — Arrachement partiel. — État stationnaire.

Le 1er juillet 1874, ses parents m'amènent Mlle M. Chardin, âgée de

sept ans et demi, pour savoir quelle est la cause d'une aphonie complète dont cet enfant est atteinte depuis un an.

Dès l'âge de trois ans, la mère de la petite malade s'aperçut que sa voix, qui n'avait jamais été très-forte d'ailleurs, devenait rauque et couverte.

A partir de ce jour, la voix alla en devenant chaque jour plus faible et de plus en plus rauque.

En juillet, août et septembre 1873, cette raucité s'accentua davantage, et en octobre la voix disparut complétement pour ne plus revenir.

Pas de toux, pas de sensation de corps étranger, aucune souffrance, pas d'amaigrissement. Pas de gêne de la respiration. Rien à la poitrine. La malade d'ailleurs ne s'enrhume jamais.

En un mot, la santé générale est parfaite, la petite malade mange et dort bien.

Elle peut courir, jouer, monter des escaliers sans être essoufflée.

Au laryngoscope, je trouve sur toute la longueur du bord libre de la corde vocale inférieure droite une tumeur papillaire, de la grosseur d'une toute petite fraise, allongée en forme de poire, adhérant par son plus grand diamètre.

Cette tumeur, qui obstrue le tiers environ de l'ouverture glottique, est granuleuse, d'un blanc rosé et paraît être complétement immobile.

L'examen laryngoscopique est supporté très-facilement, mais il est rendu difficile par l'abaissement exagéré de l'épiglotte, comme cela existe chez presque tous les enfants.

Si l'examen est bien supporté, il n'en est pas de même de l'introduction des pinces.

Pendant deux mois consécutifs, j'essaye trois et quatre fois par semaine de les introduire dans le larynx de la petite malade. A trois reprises j'y parviens, et avec mes petites pinces à polype, je ramène des parcelles de la tumeur.

Je vois cette malade avec M. le docteur de Saint-Germain, chirurgien des hôpitaux de Paris. Je lui montre tous les détails du larynx de Mlle Ch..., et comme il n'y a pas d'accidents de suffocation et rien qui puisse nécessiter une opération immédiate, nous sommes d'avis de la remettre à plus tard, ainsi que de nouvelles tentatives d'extraction, lorsque par sa raison l'enfant reconnaîtra la nécessité d'une opération.

Toutefois, nous conseillons aux parents de la surveiller attentivement au point de vue de la respiration, car si la tumeur augmentait de volume une trachéotomie pourrait devenir nécessaire.

Observation CCLXXIV.

Papillome de la grosseur d'une tête d'épingle, sessile, inséré sur la portion antérieure du bord libre de la corde vocale inférieure gauche. — Enrouement remontant à dix mois. — Cautérisations. — Guérison.

M. Blondeau, âgé de cinquante ans, notaire à Voulx, se plaint depuis dix mois d'un enrouement qu'il ne sait à quoi attribuer.

Le 21 octobre, ce malade nous est adressé par notre confrère, M. le docteur Bouvier, et nous procédons à l'examen laryngoscopique.

Je trouve sur le bord libre de la corde vocale inférieure gauche, à l'union du tiers antérieur avec le tiers moyen, un polype papillaire, sessile, aplati, rouge, de la grosseur d'une lentille, qui s'oppose au rapprochement des lèvres de la glotte et cause la dysphonie.

Le malade n'a aucune sensation de corps étranger dans la gorge, aucune douleur dans la gorge, pas de quintes de toux, enfin aucun symptôme qui puisse l'avertir de l'affection dont il est atteint.

Je lui propose la destruction de son polype par les cautérisations. Devant revenir à Paris au mois de décembre, il remet l'opération à cette époque.

Le 3 décembre, je fais la première cautérisation avec le nitrate d'argent.

Le 16 décembre, le polype a presque disparu et la voix est bonne, mais les cordes sont rouges.

Je continue ces cautérisations jusqu'au 12 février 1875 ; à cette date, le polype a disparu et le malade repart guéri.

Observation CCLXXV.

Polype muqueux de la grosseur d'un pois, inséré sur le tiers moyen du bord libre de la corde vocale inférieure droite. — Enrouement depuis dix mois. — Arrachement. — Guérison.

M. Allemand, employé de commerce, âgé de trente-deux ans, nous consulte le 7 octobre 1874. Il est atteint depuis dix mois d'un enrouement très-intense qui a débuté par une extinction de voix pendant le courant d'un rhume.

Grand et vigoureux, le malade ne souffre pas et n'éprouve qu'une gêne insignifiante au niveau de la fourchette sternale. Pas de sensation de corps étranger. Goût de poivre dans la bouche.

A l'union du tiers antérieur avec le tiers moyen du bord libre de la

corde vocale inférieure droite, je trouve un petit polype muqueux, arrondi, sessile, d'un rouge brun, ne jouissant d'aucune mobilité.

Après des tentatives d'arrachement renouvelées pendant trois semaines environ, le 2 novembre, en une seule fois, j'arrache tout ce polype.

La voix revient tout de suite tout à fait pure.

Observation CCLXXVI.

Polype paraissant être fibreux, inséré sur le bord libre de la corde vocale inférieure droite, très-près de l'épiglotte. — Enrouement depuis un an. — Sensation de brûlure dans la gorge. — Pas opéré.

Le 16 août 1874, notre savant confrère et ami, M. le docteur Maingault, nous adresse Mme B..., qui est atteinte d'un enrouement intense.

La malade nous raconte que, il y a un an, elle fut atteinte d'un enrouement pendant la durée duquel elle continua à chanter. Cet enrouement, peu intense, resta quelque temps stationnaire et disparut même pendant un mois, à la suite d'une cure faite aux eaux de Cauterets.

Bientôt la voix redevint mauvaise, et la malade ne put plus chanter. En même temps, elle commença à éprouver dans la gorge une sensation de chatouillement qui correspondait au côté droit et qui la forçait à hemmer et à tousser souvent. Ce chatouillement devint ensuite une sensation de brûlure qui persista pendant deux mois, et qu'augmenta l'intensité des quintes de toux, surtout quand la malade subissait l'impression d'un air froid ou lorsqu'elle se mettait dans la position horizontale sur le dos.

Ces différents symptômes disparurent sans que la santé générale fût le moins du monde atteinte. Cependant les digestions sont pénibles. De plus, la malade souffre d'hémorrhagies utérines abondantes qui ont été traitées par des cautérisations au fer rouge. Elle est atteinte d'un polype fibreux utérin.

Au laryngoscocope, je trouve sur le bord libre de la corde vocale inférieure droite, très-près de son insertion antérieure, un polype pédiculé, de la grosseur d'un petit pois, blanc nacré, comme la corde qui le supporte et ayant un aspect fibreux. Quand les cordes se rapprochent, tantôt ce polype passe au-dessus de la corde gauche, tantôt il passe au-dessous.

Quelle que soit la position qu'il occupe, le timbre de la voix n'est pas meilleur.

Je propose à la malade l'arrachement de ce polype, mais elle remet cette opération à une époque éloignée.

Observation CCLXXVII.

Polype fibreux de la grosseur d'un pois chiche, rouge violacé, paraissant sortir du ventricule gauche, recouvrant la corde vocale inférieure du même côté presque complétement, empiétant sur la corde vocale opposée pendant la phonation, ne paraissant pas être pédiculé, ne tombant pas dans la trachée pendant la respiration.— Dysphonie et enrouement très-prononcé. -- Pas de gêne de la respiration.— Pas de sensation de corps étranger. — Pas de douleurs. — Arrachement. — Guérison.

Mme Lévy, lingère, âgée de trente-huit ans, nous consulte le 17 février 1874.

Il y a huit mois qu'elle s'aperçut que sa voix devenait mauvaise. Presque dès le début, elle fut aussi enrouée que maintenant, surtout après une conversation soutenue pendant quelque temps.

La malade n'a pas de toux, mais elle a une sensation de contusion, de brisure au niveau de la fourchette sternale.

Pas de sensation de corps étranger dans le larynx.

Jamais elle n'a craché de sang, jamais elle n'a eu d'affection aiguë ou chronique des bronches ou des poumons. Jamais d'éruptions cutanées.

Au laryngoscope, je trouve un polype de la grossenr d'un pois chiche, paraissant sortir du ventricule gauche. Il recouvre presque entièrement la corde vocale inférieure gauche et il est impossible de voir où il est inséré.

Quand les cordes sont entr'ouvertes pour la respiration, il dépasse légèrement le bord libre de la corde gauche. Quand elles sont rapprochées, il empiète légèrement sur la surface de la corde de droite. Ce polype est d'un rouge violacé et paraît être dur.

Le 24 février, j'enlève tout ce polype d'un seul coup, avec mes pinces sans ardillons.

La malade n'a pas souffert; la voix revient très-claire.

Le soir, sensation de brûlure dans le larynx.

Le 25, la corde vocale inférieure gauche présente un peu de rougeur sur le milieu de sa face supérieure, où était implanté le polype.

La voix est bonne. La sensation de brûlure persiste.

Le 2 mars, la voix est très-bonne ; un peu de suppuration à l'endroit où était le polype.

Légère douleur pendant la déglutition et dans l'oreille gauche. Les deux cordes sont blanches.

Le 7 mars, la malade est complétement guérie et l'on ne dirait pas que sur la corde gauche a existé un polype.

Observation CCLXXVIII.

Polype papillaire arrondi, globuleux, de la grosseur d'un très-petit pois, sessile, blanchâtre, lisse à sa surface, siégeant sur le bord libre de la corde vocale inférieure gauche, à l'union du tiers moyen avec le tiers postérieur. — Enrouement. — Pas opéré. (Fig. 143.)

Le 7 mars 1874, Mme Chambellan, âgée de trente-deux ans, habitant Montdidier, nous consulte pour un léger enrouement qu'elle croit devoir attribuer à un léger goître exophthalmique dont elle est atteinte. Grande, blonde et lymphatique, sa santé est cependant assez bonne. Elle ne se plaint pas de son larynx dont elle n'a jamais souffert.

Je trouve, sur le bord libre de la corde vocale inférieure gauche, à l'union du tiers moyen avec le tiers postérieur, un petit polype (fig. 143) sessile, arrondi, globuleux, de couleur blanchâtre.

Fig. 143.

Ce petit polype siége à peu près à l'extrémité antérieure de l'apophyse antérieure interne du cartilage aryténoïde (ou processus vocalis).

Les deux cordes vocales inférieures sont légèrement rosées. Ce petit polype est la véritable cause de l'enrouement. J'en propose l'arrachement, mais la malade ne veut pas se soumettre à cette opération.

Observation CCLXXIX.

Polype papillaire, de la grosseur d'un très-petit pois, inséré sur la face supérieure et sur le bord libre de la corde vocale inférieure droite. — Enrouement. Pas opéré.

Mme Mallat, âgée de trente ans, nous consulte le 19 août 1874 pour un enrouement assez intense dont elle souffre depuis quatre mois environ.

Jamais elle n'a souffert du larynx, jamais elle ne tousse, elle n'a pas craché de sang et elle n'a dans la gorge aucune sensation de corps étranger.

Son enrouement, très-minime au début, a fait petit à petit de tels progrès, qu'aujourd'hui elle ne peut se faire entendre qu'avec beaucoup de peine, dans une conversation prolongée.

Sur le milieu du bord libre de la corde vocale inférieure droite, et empiétant légèrement sur sa face supérieure, je trouve un polype de la grosseur d'un pois, sessile, très-rouge, qui s'oppose au rapprochement intime des cordes.

Ce polype ne jouit d'aucune mobilité, et la malade n'a aucune conscience de sa présence. Lorsque nous lui montrons cette petite tumeur dans l'autolaryngoscope, elle s'écrie qu'elle ne se laissera jamais opérer, et qu'elle préfère mourir. Il nous est impossible de la calmer. Je lui ordonne du bromure de potassium à haute dose. Je ne l'ai plus revue.

Observation CCLXXX.

Énorme polype muqueux inséré sur le bord libre de la corde vocale inférieure gauche et aussi sur la paroi externe de la trachée du même côté.—Polype flottant, très-mobile, d'apparence gélatineuse, ressemblant beaucoup aux polypes muqueux des fosses nasales. — Arrachement. — Guérison.

M. Jacquin, propriétaire à Dijon, âgé de quarante-huit ans, nous est adressé le 25 avril 1874, par M. le docteur Fleurot, de Dijon, et par M. le docteur Guinier, de Cauterêts.

Grand, fort et vigoureux, ce malade eut, il y a cinq ans, une violente suffocation qui survint subitement et sans aucun phénomène précurseur. De temps à autre, il avait bien une sensation d'étranglement, surtout en mangeant, mais la voix était assez bonne pour qu'il pût chanter. Cependant, depuis un an, elle avait déjà un peu perdu de sa pureté.

Pendant un mois environ, la gêne de la respiration alla en augmentant petit à petit, et pendant dix jours elle fut telle, que le docteur Fleurot crut devoir avoir recours à la trachéotomie. Le jour de l'opération était décidé, les médecins qui devaient assister le docteur Fleurot étaient convoqués, lorsque le malade fut pris d'une violente quinte de toux, à la suite de laquelle il rejeta un énorme morceau de polype gélatineux.

Cette expulsion soulagea beaucoup le malade et l'on ne fut pas obligé de faire la trachéotomie. Pendant la nuit qui suivit ce jour, nouvelle quinte de toux, expulsion d'un autre morceau de tumeur un peu moins volumineux que le premier. Cette expulsion fut précédée d'un accès de suffocation qui dura trois heures.

Depuis cette époque, lorsque le temps devient humide, le malade éprouve une légère gêne de la respiration. Cette année même, il a encore expulsé quelques morceaux de sa tumeur.

Après chaque nouvelle expulsion, la gêne et la fatigue diminuent de plus en plus.

Quant à l'altération de la voix, nous avons vu qu'elle remonte en réalité à six ans, mais ce n'est que depuis six mois qu'elle est véritablement très-rauque.

Sous tous les rapports, la santé générale est très-bonne. Aucune affection diathésique héréditaire ou acquise.

Le malade ne ressent aucune sensation de corps étranger dans la glotte, mais une douleur sternale très-prononcée.

Je trouve, inséré sur le milieu du bord libre de la corde vocale inférieure gauche, et aussi sur la paroi externe de la trachée, un polype gros comme une bille d'enfant, pédiculé, flottant, très-mobile et paraissant être gélatineux, comme le sont les polypes muqueux des fosses nasales. Il est d'une coloration jaunâtre et légèrement transparent.

Je le montre au malade dans l'auto-laryngoscope, et il nous dit qu'il est exactement semblable à ceux qu'il a crachés et qu'il nous montre dans une bouteille.

Le 30 août, j'enlève trois gros morceaux de cette tumeur. Cette opération rend la voix plus claire et la respiration plus facile.

Le 2 septembre, j'en enlève quatre autres morceaux plus petits. Il n'en reste plus qu'un morceau assez gros qui flotte entre les lèvres de la glotte, et passant tantôt au-dessus tantôt au-dessous.

Le 3 septembre, j'enlève ce dernier morceau. La voix revient tout de suite claire et timbrée. La respiration est complétement normale.

Le malade repart le 4 pour Dijon, et doit revenir me voir, au mois de décembre.

Je le revois à cette époque, il est complétement guéri.

Observation CCLXXXI.

Polype papillaire, de la grosseur d'un grain d'orge, situé sur le bord libre de la corde vocale inférieure gauche, à l'union du tiers antérieur avec le tiers moyen. — Enrouement depuis six mois. — Pas opéré.

Mme Duteil, de Saint-Germain, âgée de quarante-trois ans, marchande de fruits, nous consulte le 1er octobre 1874.

Depuis six mois, cette dame souffre d'un enrouement très-prononcé, contre lequel les traitements employés sont restés sans effets.

La santé générale de Mme D... est très-bonne, et elle n'accuse aucune sensation qui puisse faire croire qu'elle est atteinte de polype laryngien.

Je trouve cependant, sur le bord libre de la corde vocale inférieure gauche, un papillome sessile, de la grosseur d'un grain de riz, très-

rouge, à surface lisse, qui s'oppose au rapprochement des cordes, et qui est cause de la dysphonie. Je propose à la malade la destruction de cette tumeur, mais elle remet cette opération à plus tard, lorsque je lui dis que sa vie n'est aucunement menacée.

Observation CCLXXXII.

Papillome de la grosseur d'une tête d'épingle, rouge, sessile, inséré sur le bord libre de la corde vocale inférieure gauche très-près de son attache antérieure. — Enrouement de la voix chantée. — Cautérisations. — Amélioration.

Le 19 octobre 1874, Mlle Arnoldi, âgée de vingt et un ans, artiste, nous consulte pour une légère altération de la voix. Les notes graves et les notes du médium sont très-bonnes, mais, depuis deux mois, les notes élevées manquent complétement de pureté.

La constitution de la malade est très-bonne, elle est grande, blonde et un peu lymphatique.

Depuis plusieurs mois, elle a beaucoup fatigué sa voix par des exercices de chant prolongés. Jamais elle ne tousse, elle n'a jamais craché de sang.

Je trouve sur le bord libre de la corde vocale inférieure gauche, très-près de son insertion antérieure, une petite tumeur papillaire très-rouge, de la grosseur d'une tête d'épingle, à surface lisse, non pédiculée, qui suffit pour expliquer l'enrouement. A quatre reprises différentes, je pratique sur cette tumeur des cautérisations au nitrate d'argent qui en amenèrent la disparition. Les cordes vocales restent rouges, ce qui fait que la voix ne revient pas de suite aussi bonne qu'elle devrait être.

Observation CCLXXXIII.

Petit polype papillaire de la grosseur d'une tête d'épingle, inséré sur le milieu du bord libre de la corde vocale inférieure gauche.—Aphonie il y a un an. — Aujourd'hui dysphonie. — Cautérisations. — Amélioration.

Le 24 octobre 1874, Mlle Cauvin, âgée de vingt-deux ans, nous consulte pour un enrouement assez léger. Voici ce qu'elle nous raconte.

Il y a un an, pendant six semaines, environ, elle perdit complétement la voix. Puis, la voix étant revenue, il survint un enrouement qui augmenta petit à petit, mais qui disparut sous l'influence d'un emplâtre de thapsia.

Depuis cette époque, l'enrouement est revenu, mais jamais il n'y a plus eu de perte complète de la voix. Aujourd'hui la voix est assez bonne, mais la malade ne peut chanter.

Elle s'est mise d'elle-même au régime lacté. Le lait est le seul aliment qu'elle puisse supporter.

La respiration se fait très-bien; pas de toux, pas de crachement de sang.

Quelques palpitations de cœur qui nous paraissent tenir à l'état anémique de la malade.

Sur le milieu du bord libre de la corde vocale inférieure gauche, nous trouvons une tumeur papillaire de la grosseur d'une tête d'épingle, pédiculée, très-rouge, et la corde qui la supporte est elle-même très-congestionnée. Nous ordonnons un traitement antiphlogistique énergique, le repos complet du larynx, et, à deux reprises différentes, nous pratiquons avec le nitrate d'argent solide une cautérisation sur cette tumeur. Ces deux cautérisations suffisent pour en amener la disparition presque totale et pour rendre la voix beaucoup plus claire et plus sonore.

Observation CCLXXXIV.

Polype papillaire de la grosseur d'un grain d'orge, non pédiculé, inséré sur le tiers antérieur du bord libre de la corde vocale inférieure droite.—Dysphonie depuis un an. — Tentatives d'écrasement. — Cautérisations. — Amélioration.

Le 17 septembre 1874, Mlle de Madrazzo, âgée de vingt et un ans, nous consulte pour un enrouement intense qui depuis un an, époque à laquelle il a commencé, a pris des proportions inquiétantes, bien que la santé générale reste très-bonne.

Sur le bord libre de la corde vocale inférieure droite, à l'union du tiers antérieur avec le tiers moyen, je trouve une tumeur papillaire granulée, non pédiculée, paraissant faire partie de la corde et très-rouge. Cette tumeur, qui est de la forme et de la grosseur d'un grain de blé, suit tous les mouvements de la corde sur laquelle elle est implantée et empêche les lèvres de la glotte de se fermer complètement pour la phonation.

Pendant quatre mois, à des intervalles éloignés, j'essaye infructueusement d'écraser cette tumeur entre les mors de mes pinces. Je me décide à pratiquer sur elle des cautérisations avec le nitrate d'argent. Sous l'influence de cette médication topique, le polype diminue considérablement et la voix revient sensiblement meilleure.

(Malade en traitement).

Observation CCLXXXV.

Polype muqueux, rouge, siégeant sur la face supérieure et antérieure de la corde vocale inférieure gauche. — Enrouement depuis 1870. — Arrachement. — Guérison.

Le 23 janvier 1875, M. Machuré, de Lagny, âgé de vingt-cinq ans, nous consulte pour un enrouement qui lui est venu petit à petit et qui a débuté sans cause appréciable en 1870.

Je trouve sur la face supérieure de la corde vocale inférieure gauche un petit polype de la grosseur d'un pois, rouge, uni à sa surface, paraissant être déposé sur la surface de la corde, à l'union de son tiers antérieur avec son tiers moyen. Ce petit polype dépasse un peu le bord libre de la corde, et, par cette portion, empêche le rapprochement complet des lèvres de la glotte.

M. M. n'a aucune conscience de la présence de ce polype. Il ne souffre pas, sa santé générale a toujours été excellente, il n'a pas de sensation de corps étranger dans la glotte.

Il a suivi déjà plusieurs traitements pour son enrouement. Il a fait infructueusement une saison aux Eaux-Bonnes. On a pratiqué des cautérisations du pharynx.

Jusqu'au 4 février, je mets le malade au bromure de potassium, et je l'habitue à supporter sans trop de révolte le contact des pinces dans son larynx.

Le 5, avec ma grosse pince sans ardillons, j'enlève toute la tumeur. Le malade n'a rien senti. Il expectore quatre crachats sanglants.

Dans le larynx, à la place du polype, je trouve une petite ecchymose.

La voix revient claire et bien timbrée les jours suivants.

Observation CCLXXXVI.

Polype papillaire de la grosseur d'une tête d'épingle, inséré sur le milieu du bord libre de la corde vocale inférieure gauche. — Enrouement de la voix chantée. — Cautérisations. — Guérison.

Mme Lacombe, artiste distinguée, âgée de vingt-huit ans, nous consulte le 17 février 1875, pour un enrouement très-sensible pendant le chant, mais que l'on ne peut distinguer pendant la voix parlée. Les notes élevées ne peuvent être données avec pureté.

Je trouve, sur le milieu du bord libre de la corde vocale inférieure gauche, un petit papillome de la grosseur d'une tête d'épingle, très-rouge, non pédiculé, et qui est la cause de la dysphonie.

Pendant deux mois consécutifs, tous les deux jours, je touche cette petite tumeur avec une petite éponge imbibée d'une solution de nitrate d'argent au vingtième, et je parviens ainsi à la faire disparaître complétement. Aujourd'hui, la voix a recouvré toute sa pureté.

Observation CCLXXXVII.

Papillome de la grosseur d'un grain de chènevis, non pédiculé, situé sur le milieu du bord libre de la corde vocale inférieure gauche. — Enrouement intense le soir surtout. — Pas opéré.

M. le baron d'Huart, âgé de trente-six ans, maître de forges à Longwy, nous consulte le 5 mars 1875. Il se plaint d'un enrouement assez peu marqué le matin, mais qui, le soir, est si accentué qu'il lui faut faire de grands efforts pour soutenir une conversation.

Grand, fort et vigoureux, M. d'H... pêche, chasse, fait beaucoup d'imprudences et prend peu de soin de sa santé, qui d'ailleurs est très-bonne. Quoiqu'à l'âge de sept ou de huit ans il ait craché du sang en abondance, je ne trouve rien à la poitrine.

Sur le milieu du bord libre de la corde vocale inférieure gauche, je découvre une petite tumeur de la grosseur d'un grain de chènevis, sessile, à surface lisse, très-rouge, qui me paraît être la cause unique de l'enrouement. Je propose au malade sa destruction avec des cautérisations au nitrate d'argent, mais ses occupations le rappelant à Longwy, il remet cette opération à une époque éloignée.

Observation CCLXXXVIII.

Papillome de la grosseur d'un pois, siégeant sur le tiers antérieur du bord libre de la corde vocale inférieure droite. — Enrouement. — Pas opéré.

Le 15 mars 1875, M. Mathieu, âgé de trente-quatre ans, commerçant à Paris, nous consulte pour un enrouement, dont il est atteint depuis un an. Cet enrouement a fait des progrès très-lents et sans altération de la santé générale.

Sur le bord libre de la corde vocale inférieure droite, à l'union du tiers antérieur avec le tiers moyen, je trouve un papillome à insertion large, de la grosseur d'un pois, légèrement rosé, granuleux à la surface, qui n'empêche pas le rapprochement des cordes, mais qui repose sur la corde gauche pendant l'affrontement des lèvres de la glotte.

Le malade n'a aucune conscience de la présence de ce polype. Pas

de souffrance, pas de sensation de corps étranger. Respiration bonne, pas de toux, légère gêne au niveau du sternum.

Le malade, que je ne vois que cette fois, doit cependant revenir pour subir l'opération.

Observation CCLXXXIX.

Polype vésiculeux, gris bleuâtre, transparent, semblant s'être développé dans l'épaisseur même de la corde vocale inférieure gauche, paraissant sortir du ventricule gauche et occupant presque toute la longueur de la corde. — Enrouement datant de trois ans. — Arrachement. — Broiement. — Guérison.

M. V. Tertrais, fabricant de conserves à Nantes, âgé de trente-huit ans, nous consulte le 23 avril 1875.

Grand, fort, brun, il s'aperçut, il y a trois ans, que sa voix devenait mauvaise. Il attribua cela à un refroidissement contracté en voiture découverte pendant l'hiver. Au début, l'enrouement était très-léger, mais il s'accentua petit à petit.

L'altération de la voix, nous dit-il, est beaucoup plus marquée dans certains moments que dans d'autres. C'est surtout à la suite des fatigues qu'il augmente. Les impressions morales vives paraissent aussi agir dans le même sens.

Jamais de douleur, mais irritation légère qui empêche le malade de respirer librement.

La santé générale est bonne. M. T... ne tousse pas habituellement, il n'a jamais craché de sang, mais matin et soir il rejette deux ou trois crachats muqueux.

Il y a deux ans, il a été opéré d'un lipome.

Nous trouvons tout le pharynx congestionné et d'une sensibilité très-prononcée, ce qui entrave l'examen laryngoscopique. Cependant nous finissons par découvrir un polype vésiculeux, gris bleuâtre, transparent, qui paraît s'être développé dans l'épaisseur même de la corde, et qui semble sortir du ventricule gauche. Il occupe presque toute la longueur de la corde dont la partie postérieure est d'un rouge sombre et comme granuleuse.

Pendant les essais de phonation, le polype passe au-dessus de la corde saine. Tout le larynx est rouge et congestionné.

Avant de savoir qu'il est atteint de polype laryngien, le malade ne ressentait aucune sensation de corps étranger dans le larynx. Maintenant il lui semble sentir sa tumeur.

Pas de douleur sternale. Goût acide et aigre dans la bouche,

Je conseille au malade de suivre pendant quelques jours un traitement antiphlogistique, et surtout de ne pas fumer. Il nous dit qu'il a

cessé depuis trois ans, car le tabac lui congestionnait la gorge outre mesure.

Ce n'est qu'après des arrachements et des cautérisations continués pendant trois semaines, que M. T... est complétement débarrassé de son polype. Il retourne à Nantes avec une voix claire.

Observation CCXC.

Polype papillaire de la face supérieure de la corde vocale inférieure droite, au niveau du tiers antérieur.— Voix enrouée depuis trois ans. — Arrachement.— Guérison.

M. Picard, trente-trois ans, musicien, joueur de cornet à piston, d'une belle constitution, souffre depuis trois ans d'un enrouement intense pour lequel il nous consulte le 14 mai 1875.

Sur la face supérieure de la corde vocale inférieure droite, à l'union du tiers antérieur avec le tiers moyen, je trouve une tumeur papillaire de la grosseur d'un pois, à surface lisse, très-rouge, légèrement pédiculée. Elle dépasse un peu le bord libre de la corde, et est ainsi cause de l'enrouement.

Le malade n'a aucune sensation qui puisse l'avertir qu'il est atteint de polype laryngien.

Après des tentatives renouvelées pendant trois semaines, le 25 juin, je parviens à arracher en une seule fois la totalité de ce polype.

La voix revint instantanément bien timbrée; le malade joue de son instrument de cuivre sans éprouver la moindre fatigue, ce qu'il ne pouvait faire avant l'opération.

Observation CCXCI.

Polype papillaire gros comme un grain de riz, non pédiculé, inséré sur le milieu du bord libre de la corde vocale inférieure gauche. — Enrouement depuis huit mois. — Arrachement. — Guérison.

Le 18 mai 1875, M. Sambon, employé de commerce, âgé de trente-deux ans, nous consulte pour un enrouement qui date de huit mois environ et pour lequel il a déjà suivi plusieurs traitements inutilement.

M. S... jouit d'une bonne santé qui n'a jamais été altérée.

Sur le milieu du bord libre de la corde vocale inférieure gauche, je trouve au laryngoscope une tumeur non pédiculée, de la grosseur d'un grain de riz, très-rouge, à surface grenue, paraissant faire partie de la

corde vocale qui elle-même est rouge. Sensation de douleur sternale, quelques quintes de toux occasionnées par des chatouillements dans la glotte.

Tentatives d'extraction renouvelées pendant quinze jours infructueusement et enfin couronnées de succès le seizième.

Observation CCXCII.

Polype papillaire rouge, de la grosseur d'un grain de riz, inséré par un pédicule sur le milieu du bord libre de la corde vocale inférieure gauche. — Enrouement datant de 1873. — Arrachement. — Guérison.

M. Fougerousse, entrepreneur de travaux publics à Lyon, âgé de trente-six ans, nous consulte à notre dispensaire le 1[illegible] avril 1875 pour un enrouement très-prononcé qui date de l'année 1873. L'examen laryngoscopique est rendu très-difficile par la sensibilité du pharynx et par la mobilité de la langue.

Néanmoins, je trouve sur le milieu du bord libre de la corde vocale inférieure gauche un petit polype papillaire, de la grosseur d'un grain de riz, pédiculé, très-rouge, qui est pincé entre les lèvres de la glotte chaque fois qu'elles se rapprochent pour la phonation.

Malgré la sensibilité exagérée du malade, j'introduis mes pinces dans son larynx, et, dès la première tentative, je suis assez heureux pour enlever tout le polype. La voix revient instantément claire et bien timbrée.

Ce polype ne déterminait, sauf l'enrouement, aucun symptôme qui pût dévoiler sa présence.

Observation CCXCIII.

Papillome sessile, inséré sur le milieu du bord libre de la corde vocale inférieure gauche. — Voix voilée depuis un an, enrouée depuis trois semaines. — Arrachement. — Guérison.

Le malade qui fait le sujet de cette observation, M. Kœssler, comptable, âgé de trente-cinq ans, nous consulte le 18 juin 1875 pour un enrouement qui ne remonte qu'à trois semaines. Cependant il nous dit que, depuis un an environ, il avait la voix légèrement voilée, il ne sait pour quelle cause, car il ne toussait pas, ne souffrait pas de la gorge, n'avait aucune sensation de corps étranger.

Je trouve au laryngoscope, sur le milieu du bord libre de la corde vocale inférieure gauche, une tumeur papillaire allongée, de la grosseur

Tableau n° 3. **POLY**

Nos D'ORDRE.	NOMS des MALADES.	SEXES.	PROFESSIONS.	AGES.	RÉSIDENCES.	INSERTIONS des POLYPES.
22	SOUBIS.	H.	Associé d'agent de change.	45	Paris.	Angle antérieur.
23	MAILLET	F.	Bouchère.	39	Paris.	Milieu du bord libre de la vocale inférieure gauch
24	RIFFAULT..... .	H.	Colonel, direct. de l'Ecole polytechn.	52	Paris.	Bord libre de la corde voc férieure gauche.
25	LEMERCIER.....	F.	Artiste lyrique.	30	Paris.	Bord libre, corde voc. infé droite, tiers antérieur.
26	CHEVALLIER	F.	Rentière.	27	Montreuil-Bellay.	Bord libre de la corde voc férieure gauche, tiers a
27	VERNET	F.	Rentière.	32	Paris.	Milieu du bord libre de la inférieure gauche.
28	COMBALAT.....	H.	Docteur en médecine.	42	Marseille.	Angle antérieur des cord Corde vocale gauche.
29	THUNOT.....	H.	Imprimeur.	32	Paris.	Bord libre de la corde infé gauche, tiers moyen.
30	ARSÈNE.....	H.	Garçon coiffeur.	29	Paris.	Corde vocale inférieure bord libre, angle antéri

Tableau n° 4. **POLY**

Nos D'ORDRE.	NOMS des MALADES.	SEXES.	PROFESSIONS.	AGES.	RÉSIDENCES.	INSERTIONS des POLYPES.
31	FEUGÈRE.....	H	Profess. au Lycée Condorcet.	46	Paris.	Bord libre du tiers antér. corde vocale inférieure d
32	MATHÉ.....	H.	Clerc de notaire.	26	Paris.	Bord libre de la corde voca férieure droite, tiers antér
33	PARÉ.....	F.	Ouvrière.	40	Paris.	Glotte complétement obstrue
34	CHARLEVILLE	H.	Employé d'assurances.	43	Paris.	Bord libre de la corde vocale férieure gauche.
35	SAUNIER	F.	Commerçante.	26	Paris.	Face supérieure. — Corde i rieure droite.
36	GOSSELIN	F.	Fleuriste.	39	Paris.	Angle des cordes infér. et o inférieure gauche, bord li
37	H.....	F.	Rentière.	25	Vitry.	Milieu de la corde infér. gau bord libre.
38	GARNIER.....	H.	Crieur à la Halle.	52	Paris	Partie antér. du bord libre corde inférieure droite.
39	VILLATE.....	H.	Maçon.	31	Aubusson.	Angle antérieur des cordes
40	PIQUANT.....	H.	Employé.	28	Paris.	Milieu du bord libre de la inférieure droite.
41	FORMET	H.	Maréchal-des-logis au 2e cuirassiers.	43	Paris	Toutes les cordes vocales rieures.
42	DUPRAT.....	H.	Garçon coiffeur.	27	Paris.	Milieu du bord libre de la vocale droite.
43	MILL.....	H.	Fabricant de soieries.	58	Paris.	Angle antérieur des cordes cales inférieures.
44	GUÉRET.	F.	Tapissière.	24	Paris.	Milieu du bord libre de la inférieure droite.
45	PROVOST.....	H.	Tapissier.	40	Paris.	Deux polyp. — Angle des cor
46	MONTIGAUD.....	H.	Artiste dramatique.	35	Paris.	Surface et milieu du bord de la corde vocale infér. d
47	MARGAILLAN.....	H.	Choriste de l'Opéra.	38	Paris.	Tiers antér. bord libre de la vocale inférieure gauche.
48	PASTOUR.	H.	Artiste des Bouffes.	27	Avignon.	Surface de la corde vocale rieure droite, tiers moyen
49	GRAPPIN.....	H.	Garçon tapissier.	52	Paris	Deux polypes situés, l'un s bord libre de la corde gau l'autre sur le bord libre droite.
50	ROLLAND.....	H.	Lieutenant.	36	Lille.	Angle de réunion des deux inférieures.
51	GAUTHIER	H.	Boucher.	42	Paris.	Portion antérieure du bord de la corde inférieure d
52	CHAUVY.....	H.	Conseiller d'État.	20	Paris.	Angle antérieur des cordes

de la corde vocale inférieure gauche, un polype de la grosseur d'un haricot. Ce polype est d'un blanc rosé et est bilobé. Il a un peu la forme d'une gourde. Il est attaché au bord libre de la corde par un pédicule qui part de l'une de ses extrémités pour rejoindre l'autre, ce qui lui donne une mobilité qui lui permet de tomber dans la trachée et de repasser subitement au-dessus du plan formé sur la face supérieure des deux cordes vocales inférieures.

A la quatrième tentative d'arrachement, j'enlève totalement cette tumeur, et la voix revient claire et forte.

Observation CCXCVI.

Polype fibreux de la grosseur d'une noisette, inséré sur la portion postérieure de la corde vocale inférieure droite. — Enrouement depuis la guerre. — Oppression, dyspnée. — Gêne de la déglutition. — Amaigrissement. — Pas opéré.

Le 22 juin 1875, M. Verdier, âgé de trente-six ans, marchand de futailles, nous consulte pour un enrouement intense, qui a débuté en 1870 et qui est presque de l'aphonie aujourd'hui.

Le malade, très-amaigri, se plaint, de plus, d'oppressions, d'accès de suffocation et de gêne de la déglutition. Ces derniers symptômes n'ont fait leur apparition qu'il y a trois mois.

Au laryngoscope, je trouve tout le larynx très-congestionné. Le cartilage aryténoïde du côté droit est très-œdématié. Il cache en partie une tumeur de la grosseur d'une noisette, arrondie, blanchâtre, paraissant être immobile et englobant toute la partie postérieure de la corde vocale inférieure droite.

Je mets le malade au bromure de potassium, je le soumets aussi à un traitement antiphlogistique, et lui recommande le vin de quinquina et l'huile de foie de morue, bien qu'il n'ait jamais craché de sang et que je ne trouve rien dans sa poitrine. Au bout de trois semaines, avant de faire une première tentative opératoire, je le mets à l'iodure de potassium, bien qu'il n'accuse aucun antécédent spécifique.

Sous l'influence de ce traitement, l'état général s'améliore, et je commence mes tentatives opératoires pour enlever la tumeur laryngée.

A plusieurs reprises, j'ai pu la saisir entre les mors de mes pinces, mais elle est trop dure et sa base d'implantation est trop large pour qu'elle puisse être arrachée. Nous espérons cependant déterminer son inflammation et son ramollissement, ce qui nous permettrait de l'enlever. Si nous ne réussissons pas ainsi, nous nous proposons d'employer le serre-nœud galvanique.

Tableau n° 5. **POI**

N° D'ORDRE.	NOMS des MALADES.	SEXES.	PROFESSIONS.	AGES.	RÉSIDENCES.	INSERTION des POLYPES.
53	MAGNIEN	H.	Employé des postes.	33	Paris.	Bord libre de la c inférieure gauche
54	LÉVY	H.	Employé.	30	Paris.	Bord libre et face vocale inférieure
55	PACIFICUS-ORD	F.	Sans profession.	40	San Francisco.	Muqueuse interarytén côté gauche.
56	HÉRIARD	H.	Clerc de notaire.	30	Paris.	Milieu du bord libre vocale inférieure
57	VERSEPUIT	H.	Négociant.	34	Paris.	Milieu du bord libre vocale inférieure.
58	PETITEAU	H.	Bijoutier.	60	Paris.	Portion antérieure de de la corde inférieu
59	COURTEAU	H.	Garçon marchand de vins.	38	Paris.	Milieu du bord libre vocale inférieure
60	BUFFENOIR	H.	Professeur à l'École de droit.	34	Paris.	Milieu de la face m la corde vocale inf
61	VAURS	H.	Marchand de vins.	36	Paris.	Partie antérieure d de la corde inférie
62	DERVAUX	H.	Employé de la Ville.	38	Paris.	Tubercule de Cazen au dessous.
63	CHAPELLE	H.	Voyageur.	27	Paris.	Milieu du bord libre inférieures.
64	DE V	H.	Chef d'escadrons.	42	Paris.	Milieu de la face m la corde vocale i
65	ROGER	H.	Négociant.	42	Paris.	Bord libre de la cord droite à sa partie
66	ROBERT (L.)	F.	Artiste.	44	Paris.	Angle et bord libre. rieur droit.
67	POIRIER	H.	Marchand de vins.	30	Ivry.	Milieu de la face m la corde inférieur
68	MÉTRÈME	H.	Artiste.	32	Paris.	Deux polypes situés libres des cordes.

En même temps, les forces de la malade ont beaucoup diminué, bien que sa santé soit restée bonne.

Je trouve sur le bord libre de la corde vocale inférieure droite, à l'union du tiers antérieur avec le tiers moyen, un polype papillaire, légèrement pédiculé, de la grosseur d'un petit pois, très-rouge, à surface inégale.

Le polype n'accuse sa présence par aucune sensation de corps étranger dans le larynx, par aucune quinte de toux.

Légère douleur sternale et un peu de gêne de la respiration. — Verrues sur les mains et la figure.

Je mets la malade au bromure de potassium, et dès la deuxième séance j'enlève totalement le petit polype sans que la malade ressente aucune douleur et sans écoulement de sang.

La voix revient tout de suite claire et bien timbree.

Observation CCXCIX.

Papillome du bord libre de la corde vocale inférieure droite, à l'union du tiers antérieur avec le tiers moyen. — Enrouement remontant à trois ans et demi. — Arrachement. — Cautérisations. — Guérison.

Le 7 juillet 1875, Mlle Hutinet, âgée de vingt-neuf ans, habitant Belmont, nous consulte pour un enrouement qui a commencé il y a trois ans et demi, et qu'elle ne sait à quoi attribuer.

Depuis cette époque, l'enrouement, insignifiant au début, est devenu très-intense. Cependant, six mois après son début, il parut diminuer, mais pour reparaître plus accentué.

La malade ressent des élancements dans la gorge et une sensation de brûlure vive.

Elle ne tousse pas, n'a jamais craché de sang, la santé générale est bonne.

Sur le milieu du bord libre de la corde vocale inférieure droite, je trouve un petit polype papillaire, rouge, inégal, sessile qui s'oppose au rapprochement des lèvres de la glotte.

Quand ces cordes tendent à se rapprocher, la petite tumeur est comme écrasée entre elles.

Dès ce premier jour, avec mes pinces sans ardillons, j'arrache toute cette petite tumeur.

La malade ne sent pas l'arrachement, il n'y a pas d'écoulement de sang. Je fais, pendant quatre jours, des cautérisations sur le lieu d'implantation, avec une éponge imbibée d'une solution de nitrate d'argent au trentième, et la malade repart complétement guérie le 20 juillet.

Observation CCC.

Polype papillaire du milieu du bord libre de la corde vocale inférieure gauche. — Légère raucité. — Tentatives d'arrachement. — Pas encore opéré.

Le 16 juin 1875, nous voyons le nommé Morin, âgé de quatorze ans, qui est atteint d'un léger enrouement sans douleurs sternales, sans gêne de la respiration, et qui n'éprouve aucune sensation de corps étranger dans la gorge. Cet enfant, d'un tempérament lymphatique, est enroué depuis cinq mois. Cet enrouement est venu sans cause appréciable et tous les jours fait de légers progrès.

Au laryngoscope, je trouve, sur le milieu du bord libre de la corde vocale inférieure gauche, un polype papillaire sessile, rouge, de la grosseur d'un grain de chènevis. Cette petite tumeur est inégale à sa surface et paraît être formée de petites granulations agglomérées.

Je mets le malade au bromure de potassium, afin qu'il supporte très-bien l'examen laryngoscopique.

Pendant deux mois, à mon dispensaire, une fois par semaine, je fais des tentatives infructueuses pour arracher ce polype, mais sans résultat. Je me sers pour cette opération de la plus petite de mes pinces, représentée par nos planches.

Je ne doute pas que je parvienne à enlever ce polype dont l'arrachement rétablira l'intégrité de l'organe vocal.

Pour terminer complétement ce qui a rapport aux polypes laryngiens, nous donnons immédiatement, à la suite de nos observations, les tableaux statistiques qui en sont le résumé, afin de les réunir sous une vue d'ensemble facile à embrasser.

Nous prions le lecteur de se reporter ensuite à l'atlas qui termine ce volume, où il trouvera les dessins :

1° des pinces laryngiennes, de grandeur naturelle, qui nous ont servi dans nos opérations.

2° des cas les plus intéressants parmi nos polypes, reproduits par la chromolithographie.

3° de préparations histologiques faites sur des tumeurs de diverse nature que nous avons opérées.

Ces derniers dessins sont pris à un grossissement de 350 diamètres.

TABLEAUX STATISTIQUES

DE TROIS CENTS CAS

DE

POLYPES DU LARYNX

OBSERVÉS PAR L'AUTEUR DE 1862 A 1875

Tableau n° 1. POLYP

N° D'ORDRE.	NOMS des MALADES.	SEXES.	PROFESSIONS.	AGES.	RÉSIDENCES.	INSERTIONS des POLYPES.
1	MAUGÉ.....	F.	Cardeuse de matelas.	35	Paris.	Corde vocale inférieure gau sur le milieu du bord lib
2	LECOINTE.....	F.	Marchande de literies.	24	Paris.	Ventricule droit, pédiculé.
3	FINEL.....	H.	Marchand de parapluies.	42	Paris.	Angle antérieur des cordes v cales inférieures.
4	BOER.....	H.	Marchand de curiosité.	23	La Haye.	Portion antérieure du bord li de la corde vocale infériu droite.
5	JOLTROIS.....	H.	Industriel.	45	Bu enwiller.	Cordes vocales inférieures deux côtés jusque dans l angle d'insertion qu'on ne p voir.
6	COLLET.....	H.	Négociant.	50	Paris.	Milieu du bord libre de la co vocale inférieure droite.
7	ARLOT.....	H.	Industriel.	54	Paris.	Corde inférieure droite, adh
8	AUNET.....	H.	Négociant.	45	Paris.	Milieu du bord libre de la co inférieure droite.

Tableau n° 2. POLYP

N° D'ORDRE.	NOMS des MALADES.	SEXES.	PROFESSIONS.	AGES.	RÉSIDENCES.	INSERTIONS des POLYPES.
9	GAILLAT.....	H.	Artiste lyrique.	41	Paris.	Milieu du bord libre de la co vocale inférieure droite.
10	BUTIN.....	H.	Employé.	40	Paris.	Paroi antérieure de la trach
11	DAUX.....	F.	Bijoutière.	38	Paris.	Corde inférieure droite près son attache antérieure.
12	DUBOIS.....	H.	Négociant en vins.	34	Vannes.	Corde vocale inférieure gau au niveau de l'apophyse voc
13	BONNEFOY.....	F.	Limonadière.	50	Meaux.	Angle rentrant du cartilage.
14	CORSI.....	H.	Baryton.	32	Gênes.	Milieu du bord libre des d cordes inférieures.
15	CARLSSON.....	F.	Commerçante.	22	Stockholm.	Face supérieure de la corde férieure gauche.
16	RODRIGUEZ.....	F.	Rentière.	20	Madrid.	Bord libre de la corde vo inférieure gauche.
17	GIRALDONI.....	H.	Artiste lyrique.	35	Italie.	Bord libre du bord antérieu la corde inférieure gauch
18	GEISPITZ.....	H.	Négociant.	44	Rouen.	Angle de réunion des co inférieures.
19	HIPPOLYTE.....	H.	Garçon de restaurant.	39	Paris.	Milieu du bord libre de la c vocale inférieure droite.
20	SCHULTZ.....	H.	Commissionnaire.	42	Asnières.	Milieu du bord libre des cordes inférieures.
21	GAILLARD.....	F.	Sans profession.	42	Paris.	Milieu du bord libre de la c inférieure droite.

I LARYNX — Année 1862.

NATURE de LA TUMEUR.	SYMPTOMES.	TRAITEMENTS.	OBSERVATIONS.
Papillome.	Raucité depuis onze ans.	Pas opéré.	Observée dans le service de M. le professeur Béhier, et présentée à l'Académie de médecine le 20 mai 1862. Examen histologique par M. le professeur Follin.
Papillome.	Aphonie.	Arrachement. — Cautérisations. — Guérison.	Adressée et vue par le doct. Millard; vue par Czermak, et présentée à l'Académie.
Papillome.	Enrouement. — Oppression.	Arrachement. — Cautérisations avec nitrate d'argent. — Guérison.	Présenté à la Société de chirurgie.
Papillome.	Enrouement depuis deux ans. — Douleurs sternales.	Cautérisations au nitrate d'argent. — Amélioration.	Terminé par Bruns.
Papillome.	Dysphonie et aphonie intermittentes remontant à 1849.	Arrachement. — Cautérisations. — Guérison (récidive).	Terminé par Bruns.
Myxome.	Enrouement datant de sept mois.	Six cautérisations. — Guérison.	Examiné avec le docteur G. Sée.
Papillome.	Aphonie complète.	Arrachement. — Cautérisat. avec nitrate d'argent. — Guérison.	Envoyé par le docteur Tripier et examiné en sa présence.
Papillome.	Enrouement.	Cautérisations. — Amélioration.	

J LARYNX — Année 1863.

NATURE de LA TUMEUR.	SYMPTOMES.	TRAITEMENTS.	OBSERVATIONS.
Papillome.	Dysphonie.	Arrachement et cautérisations. — Guérison.	
Mélanique.	Dyspnée et aphonie.	Pas opéré.	
Papillome.	Aphonie presque complète datant de six ans.	Pas opérée.	Adressée par le docteur Ferréol.
Papillome.	Enrouement datant de sept ans.	Broiement. — Cautérisations. — Guérison.	Adressé par le professeur Grisolle, examiné en sa présence.
Fibrome.	Aphonie complète. — Asphyxie imminente.	Arrachement. — Guerison.	Adressée par le docteur Charpentier (de Meaux).
Papillome.	Enrouement.	Pas opéré.	
Papillome.	Enrouement depuis six mois.	Arrachement. — Cautérisations. — Guérison.	Envoyée par le professeur Trousseau.
Papillome.	Enrouement datant de deux ans.	Cautérisations avec le nitrate d'argent. — Guérison.	Adressée et vue par le professeur Trousseau.
Myxome.	Enrouement datant de deux ans.	Cautérisations avec le nitrate d'argent. — Guérison.	
Papillome.	Enrouement depuis deux ans.	Arrachement. — Amélioration.	
Papillome.	Enrouement datant de trois ans.	Arrachement incomplet. — Amélioration sensible.	
Papillome.	Dysphonie depuis trois ans.	Arrachement. — Guérison.	Adressé par le doct. Bastin (d'Asnières), et examiné en sa présence.
Épithéliome.	Aphonie depuis neuf mois.	Arrachement. — Guérison.	

Tableau n° 3. POLYPE

Nos D'ORDRE.	NOMS des MALADES.	SEXES.	PROFESSIONS.	AGES.	RÉSIDENCES.	INSERTIONS des POLYPES.
22	Soubis.	H.	Associé d'agent de change.	45	Paris.	Angle antérieur.
23	Maillet	F.	Bouchère.	30	Paris.	Milieu du bord libre de la corde vocale inférieure gauche.
24	Riffault.....	H.	Colonel, direct. de l'Ecole polytechn.	52	Paris.	Bord libre de la corde vocale inférieure gauche.
25	Lemercier.....	F.	Artiste lyrique.	30	Paris.	Bord libre, corde voc. inférieure droite, tiers antérieur.
26	Chevallier	F.	Rentière.	27	Montreuil-Bellay.	Bord libre de la corde vocale inférieure gauche, tiers moyen.
27	Vernet	F.	Rentière.	32	Paris.	Milieu du bord libre de la corde inférieure gauche.
28	Combalat.....	H.	Docteur en médecine.	42	Marseille.	Angle antérieur des cordes. — Corde vocale gauche.
29	Thunot.....	H.	Imprimeur.	32	Paris.	Bord libre de la corde inférieure gauche, tiers moyen.
30	Arsène.....	H.	Garçon coiffeur.	29	Paris.	Corde vocale inférieure droite, bord libre, angle antérieur.

Tableau n° 4. POLYPI

Nos D'ORDRE.	NOMS des MALADES.	SEXES.	PROFESSIONS.	AGES.	RÉSIDENCES.	INSERTIONS des POLYPES.
31	Feugère	H.	Profess. au Lycée Condorcet.	46	Paris.	Bord libre du tiers antér. de la corde vocale inférieure droite.
32	Mathé.....	H.	Clerc de notaire.	26	Paris.	Bord libre de la corde vocale inférieure droite, tiers antérieur
33	Paré	F.	Ouvrière.	40	Paris.	Glotte complétement obstruée.
34	Charleville	H.	Employé d'assurances.	43	Paris.	Bord libre de la corde vocale inférieure gauche.
35	Saunier	F.	Commerçante.	26	Paris.	Face supérieure. — Corde inférieure droite.
36	Gosselin	F.	Fleuriste.	39	Paris.	Angle des cordes infér. et corde inférieure gauche, bord libre.
37	H.....	F.	Rentière.	25	Vitry.	Milieu de la corde infér. gauche, bord libre.
38	Garnier.....	H.	Crieur à la Halle.	52	Paris	Partie antér. du bord libre de la corde inférieure droite.
39	Villate.....	H.	Maçon.	31	Aubusson.	Angle antérieur des cordes.
40	Piquant.....	H.	Employé.	28	Paris.	Milieu du bord libre de la corde inférieure droite.
41	Formet	H.	Maréchal-des-logis au 2e cuirassiers.	43	Paris	Toutes les cordes vocales inférieures.
42	Duprat.....	H.	Garçon coiffeur.	27	Paris.	Milieu du bord libre de la corde vocale droite.
43	Mill.....	H.	Fabricant de soieries.	58	Paris.	Angle antérieur des cordes vocales inférieures.
44	Guéret.	F.	Tapissière.	24	Paris.	Milieu du bord libre de la corde inférieure droite.
45	Provost.....	H.	Tapissier.	40	Paris.	Deux polyp. — Angle des cordes.
46	Montigaud.....	H.	Artiste dramatique.	35	Paris.	Surface et milieu du bord libre de la corde vocale infér. droite.
47	Margaillan.....	H.	Choriste de l'Opéra.	38	Paris.	Tiers antér. bord libre de la corde vocale inférieure gauche.
48	Pastour.	H.	Artiste des Bouffes.	27	Avignon.	Surface de la corde vocale inférieure droite, tiers moyen.
49	Grappin.....	H.	Garçon tapissier.	52	Paris.	Deux polypes situés, l'un sur le bord libre de la corde gauche, l'autre sur le bord libre de la droite.
50	Rolland.....	H.	Lieutenant.	36	Lille.	Angle de réunion des deux cordes inférieures.
51	Gauthier	H.	Boucher.	42	Paris.	Portion antérieure du bord libre de la corde inférieure droite.
52	Chauvy.....	H.	Conseiller d'État.	29	Paris.	Angle antérieur des cordes.

ARYNX — Année 1864.

TURE de TUMEUR.	SYMPTOMES.	TRAITEMENTS.	OBSERVATIONS.
illome?	Enrouement léger.	Pas opéré.	Vu deux fois avec le prof. G. Sée.
illome.	Dysphonie.	Pas opérée.	Adressée par le docteur Péan.
illome.	Aphonie. — Suffocations.	Cautérisations. — Guérison.	Opéré devant MM. les doct. Houel et Nélaton, qui me l'avaient adressé.
illome.	Dysphonie intermittente.	Pas opérée. — Touchée trois fois au nitrate d'argent. — Amél.	Adressée par le doct. Demarquay.
xome.	Enrouement très-intense.	Arrachement. — Guérison.	
illome.	Enrouement intense.	Cautérisations. — Guérison.	
illome.	Dysphonie très-prononcée.	Pas opéré.	
xome?	Dysphonie.	Opération sans résultat.	
illome.	Enrouement remontant à dix-huit mois.	Arrachement. — Guérison.	Envoyé et vu par Nélaton.

ARYNX — Année 1865.

TURE de TUMEUR.	SYMPTOMES.	TRAITEMENTS.	OBSERVATIONS.
xome.	Dysphonie et aphonie.	Écrasement. — Cautérisations. — Guérison.	
illome.	Enrouement et dysphonie.	Arrachement. — Guérison.	
come.	Aphonie complète. — Dyspnée.	Trachéotomie.	Vue avec Nélaton. Opérée une première fois par le docteur Ozanam.
llome.	Enrouement.	Arrachement. — Récidive. — Guérison.	
llome.	Enrouement.	Pas opérée.	
llome.	Enrouement depuis six ans.	Arrachement et amélioration (section incomplète).	
llome.	Dysphonie datant de trois mois.	Cautérisations au nitrate d'argent — Guérison.	
llome.	Voix très-enrouée. — Étouffement.	Arrachement incomplet. — Légère amélioration.	
llome.	Aphonie. — Douleur sternale.	Arrachement. — Guérison.	Opéré devant le professeur Nélaton.
llome.	Enrouement. — Aphonie.	Arrachement. — Guérison.	
llome.	Enrouement. — Dyspnée.	Arrachements partiels. — Amélioration.	
llome.	Dysphonie très-intense depuis quatre mois.	Arrachement. — Guérison.	
llome.	Dyspnée depuis deux mois.	Arrachement. — Guérison.	
lome ?	Aphonie depuis deux mois. — Enrouement datant de dix mois.	Opérée par cautérisations et écrasement.	
llome.	Dysphonie.	Pas opéré.	
lome ?	Enrouement très-léger, mais devenu très-intense.	Tentatives d'opération. — Amélioration.	
lome.	Dysphonie très-intense.	Arrachement. — Guérison.	
ome.	Voix parlée claire. — Voix chantée enrouée.	Arrachement. — Guérison.	
ome.	Aphonie.	Tentatives d'arrachement. — Pas opéré.	
lome.	Aphonie presque complète.	Arrachement. — Guérison.	
ome.	Aphonie remontant à cinq ans.	Arrachement. — Cautérisations au nitrate d'argent. — Guérison.	
llome?	Aphonie. — Hémoptysie	Pas opéré.	

Tableau n° 5. POL

Nos D'ORDRE.	NOMS des MALADES.	SEXES.	PROFESSIONS.	AGES.	RÉSIDENCES.	INSERTIONS des POLYPES.
53	MAGNIEN	H.	Employé des postes.	33	Paris.	Bord libre de la cord inférieure gauche.
54	LÉVY	H.	Employé.	30	Paris.	Bord libre et face de vocale inférieure dro
55	PACIFICUS-ORD	F.	Sans profession.	40	San Francisco.	Muqueuse interarytaïnoï côté gauche.
56	HÉRIARD	H.	Clerc de notaire.	30	Paris.	Milieu du bord libre de vocale inférieure dro
57	VERSEPUIT	H.	Négociant.	34	Paris.	Milieu du bord libre du vocale inférieure dro
58	PETITEAU	H.	Bijoutier.	60	Paris.	Portion antérieure du b de la corde inférieure
59	COURTEAU	H.	Garçon marchand de vins.	38	Paris.	Milieu du bord libre du vocale inférieure dro
60	BUFFENOIR	H.	Professeur à l'École de droit.	34	Paris.	Milieu de la face supér la corde vocale infér.
61	VAURS	H.	Marchand de vins.	36	Paris.	Partie antérieure du b de la corde inférieure
62	DERVAUX	H.	Employé de la Ville.	38	Paris.	Tubercule de Cazenuv au dessous.
63	CHAPELLE	H.	Voyageur.	27	Paris.	Milieu du bord libre de inférieures.
64	DE V	H.	Chef d'escadrons.	42	Paris.	Milieu de la face supér la corde vocale infér
65	ROGER	H.	Négociant.	42	Paris.	Bord libre de la corde i droite à sa partie ant
66	ROBERT (L.)	F.	Artiste.	44	Paris.	Angle et bord libre, tie rieur droit.
67	POIRIER	H.	Marchand de vins.	30	Ivry.	Milieu de la face supér la corde inférieure g
68	MÉTRÈME	H.	Artiste.	32	Paris.	Deux polypes situés sur libres des cordes infé

J LARYNX **Année 1866.**

NATURE de LA TUMEUR.	SYMPTOMES.	TRAITEMENTS.	OBSERVATIONS.
Papilloïde.	Enrouement intense. — Dysphonie.	Pas opéré.	
Papillome.	Enrouement augmentant progressivement. — Aphonie.	Arrachement. — Guérison. — Récidive. — Nouvel arrachement et guérison.	
Papillome.	Enrouement léger.	Arrachement. — Guérison.	Vue avec le docteur Sims.
Papillome.	Voix rauque depuis quatre mois.	Arrachement. — Guérison.	
Papillome.	Enrouement. — Toux.	Arrachement. — Guérison.	
Myxome?	Dysphonie.	Pas opéré.	
Papillome.	Dysphonie remontant à trois ans.	Arrachement. — Guérison.	Présenté à la clinique de Nélaton.
Papilloïde.	Enrouement.	Guérison spontanée sous l'influence d'un régime sévère.	
Papillome.	Enrouement depuis six mois.	Arrachement. — Cautérisations. — Guérison.	
Fibrome.	Aphonie complète. — Dyspnée. Douleurs sternales.	Arrachement. — Guérison.	Présenté à la clinique de Nélaton.
Papillome.	Dysphonie très-prononcée.	Cautérisations. — Guérison.	
Papillome.	Dysphonie légère depuis dix ans. Enrouement, puis aphonie depuis deux mois.	Cautérisations infructueuses. — Arrachement. — Guérison.	Vu par les doct. Nélaton et Horel.
Papillome.	Enrouement depuis l'âge de quatorze ans.	Écrasement et cautérisations. — Guérison.	
Papillome.	Enrouement intermittent depuis six ans.	Arrachement. — Guérison.	
Papillome.	Dysphonie. — Sensation de corps étranger. — Douleur.	Arrachement. — Cautérisation du pédicule. — Guérison.	
Papillome.	Enrouement.	Arrachement. — Cautérisations. — Guérison.	

Tableau n° 6. POI

Nos D'ORDRE.	NOMS des MALADES.	SEXES.	PROFESSIONS.	AGES.	RÉSIDENCES.	INSERTIONS des POLYPES
60	Brochout.....	H.	Cultivateur.	40	Crécy-en-Brie.	Milieu du bord libre d inférieure droite.
70	Lecœur..... ...	H.	Architecte.	40	Paris.	Ventricule du côté gau
71	Dimet.....	F.	Blanchisseuse.	25	Cachan.	Toute la surface des da vocales inférieures.
72	Malan.....	H.	Horloger.	42	Paris.	Pédicule occupant tout libre de la corde gau qu'au bord ventricula
73	M.....	H.	Négociant.	43	Paris.	Corde vocale inférieure
74	Decker.....	H.	Négociant.	42	Paris.	Milieu du bord libre cordes inférieures.
75	D.....	H.	Marchand de vins.	35	Paris.	Insertions multiples sur vocale inférieure gau
76	Boccage....	H.	Abbé.	48	Fidelaire.	Angle antérieur de la c férieure droite.
77	Péan.....	H.	Épicier.	38	Angers.	Milieu du bord libre du inférieure gauche.
78	Boeresc'.....	H.	Avocat au ministère de la justice.	43	Bucharest.	Milieu du bord libre de vocale inférieure gau
79	Afchaen.....	F.	Rentière.	29	Cambrai.	Face supérieure de la c férieure gauche.
80	Véras.....	H.	Mécanicien.	31	Paris.	Portion antérieure du b de la corde inférieure
81	Marchand.....	H.	Instituteur.	41	Épinal.	Milieu du bord libre de inférieure droite.
82	Basquin.....	H.	Épicier.	37	Cambrai.	Tiers moyen, bord libr vocale inférieure droi
83	Lordon.....	H.	Négociant.	47	Rouen.	Bord libre de la corde in droite, tiers antérieur
84	Adrien.....	H.	Ouvrier en pianos.	45	Paris.	Tout le larynx.
85	Sacré.....	H.	Cultivateur.	42	Vigne-aux-Bois.	Angle des cordes.
86	Chavardel.....	H.	Coiffeur.	25	Paris.	Cordes vocales inférieu che et droite. Bord face inférieure des co
87	Gaudissart... .. .	H.	Employé de commerce.	35	Paris.	Corde vocale supérieure

ARYNX **Année 1867.**

...TRE ...e ...EUR.	SYMPTOMES.	TRAITEMENTS.	OBSERVATIONS.
...me.	Dysphonie.	Arrachement. — Guérison.	Malade vu avec le docteur Gast.
...me.	Enrouement intermittent.	Tentatives d'arrachement. — Le malade abandonne le traitement avant guérison.	
...me.	Aphonie.	Arrachement incomplet. — Amélioration.	
...me.	Enrouement.— Voix bitonale depuis deux ans.	Arrachement. — Guérison.	
...me.	Enrouement très-prononcé.	Arrachement. — Cautérisation, Guérison.	
...me.	Dysphonie.	Cautérisations. — Amélioration.	
...me.	Enrouement remontant à dix-huit mois. Aujourd'hui aphonie presque complète.	Arrachement. — Cautérisations. — Guérison.	
...me.	Enrouement datant de huit ans.	Pas opéré.	
...me.	Enrouement léger.	Arrachement. — Guérison.	Envoyé par le docteur Péan.
...me.	Dysphonie.	Cautérisations. — Guérison. — Récidive. — Nouvelles cautérisations. — Guérison.	Vu avec M. le docteur Ricord.
...me.	Voix légèrement enrouée.	Arrachement. — Guérison.	
...me.	Aphonie. Dyspnée.	Arrachement. — Guérison. — Récidive.	Malade revu en 1870 ; à cette époque la tumeur s'est reproduite beaucoup plus petite.
...me.	Dysphonie.	Arrachement. — Guérison.	
...me.	Enrouement très-prononcé.	Pas opéré.	
...me.	Enrouement.	Pas opéré.	
...me.	Aphonie. — Dyspnée.	Arrachement. — Cautérisations. — Amélioration passagère.	Thyrotomie. — Trachéotomie. — Envahissement du pharynx par les papillomes.
...me.	Enrouement.	Pas opéré.	
...me.	Aphonie. — Douleurs sternales.	Arrachement. — Cautérisations. Guérison.	
	Dysphonie. — Sensation de corps étranger.	Tentatives infructueuses d'arrachement et d'écrasement.	

Tableau n° 7 POL

Nos D'ORDRE	NOMS des MALADES.	SEXES.	PROFESSIONS.	AGES.	RÉSIDENCES.	INSERTIONS des POLYPES.
88	De Saint-Martin...	F.	Artiste.	22	Paris.	Tiers antérieur du l de la corde inférieu
89	Hérouard	H.	Ingénieur.	42	Cambrai.	Angle antérieur des c férieures et bord l corde gauche en av
90	Devouge.....	H.	Entrepreneur de maçonnerie.	40	Villiers-le-Bel.	Angle des cordes vocales rieures.
91	Javal.....	F.	Sans profession.	19	Paris.	Bord libre de la cord inférieure gauche, à postérieure de son t rieur.
92	Barbier	H.	Curé.	33	Meaux.	Face et bord libre de inférieure droite, ti rieur.
93	Cetti	F.	Lingère.	22	Paris.	Bord libre de la corde droite près de son at térieure.
94	Merlette..... ...	H.	Courtier en vins.	30	Paris.	Envahissement de tout cordes inférieures rieures, épiglotte, et
95	Meyer.....	H.	Employé.	29	Caen.	Union du tiers moyen tiers postérieur, bord la corde droite.
96	De Lisboa.....	F.	Sans profession.	20	Brésil.	Face supérieure de la férieure droite près tache arytenoïde.
97	Carette..	H.	Agent d'affaires.	30	Boulogne-sur-Seine.	Milieu du bord libre de inférieure droite.
98	Clicquet	H.	Avocat.	45	Paris.	Milieu de la face supé la corde inférieure g
99	Bidot	H.	Sans profession.	51	Paris.	Angle des cordes infer bord libre de la cor inférieure gauche.
100	Loryau.....	H.	Négociant.	40	Maisons-Laffite.	Bord libre de la corde i gauche (milieu).
101	Bazille	F.	Sans profession.	50	Amiens.	Bord libre de la corde i gauche, tiers moyen.
102	Bellot	H.	Fabricant de savons.	52	Paris.	Tout le long du bord li corde inférieure droi mésentère.
103	Colson.	H.	Imprimeur.	64	Paris.	Au-dessous de l'angle d'insertion des cord inférieures.
104	Dutruc.	H.	Juge d'instruction.	53	Arcueil.	Face supérieure de la cale inférieure gauc
105	Ract	H.	Tapissier.	61	Paris.	Cordes vocales supéri inférieures, et angl tilage thyroïde au-de cordes.
106	Bodereau	H.	Avocat.	34	Havre.	Milieu du bord libre de vocale inférieure droi
107	De Champigny.....	H.	Sans profession.	24	Paris.	Partie antérieure du b de la corde vocale i droite.
108	Sergent	H.	Pépiniériste.	32	Vitry-le-Français.	Partie antérieure de inférieure droite.
109	Durand	H.	Négociant.	37	Rouen.	Milieu du bord libre de inférieure droite
110	Briard	F.	Ouvrière.	15	Paris.	Polypes multiples des des.
111	Gaudissart.....	H.	Chantre.	43	Paris.	Corde vocale inférieu près de l'épiglotte.
112	Lecœur	H.	Chef de gare.	34	Boulogne-sur-Mer.	Milieu du bord libre de inférieure droite.

I LARYNX Année 1868.

NATURE de LA TUMEUR.	SYMPTOMES	TRAITEMENTS	OBSERVATIONS
Papillome.	Enrouement très-prononcé.	Arrachement. — Guérison.	
Papillome.	Dysphonie — Aphonie intermittente.	Écrasement. — Cauterisations. — Récidive. — Guérison.	
Papillome.	Voix rauque.	Arrachement. — Guérison.	
Aspect papillaire.	Dysphonie. — Enrouement intermittent.	Tentatives d'arrachement. — Cautérisations. — Amélioration.	
Papilloïde muqueux	Dysphonie. — Douleurs sternales.	Arrachement.— Cautérisations du pédicule. — Guérison.	
Papillome.	Enrouement intermittent.	Ecrasement. — Cautérisations. — Guérison.	
Papillome myxomateux.	Raucité. — Aphonie ultérieure.	Arrachement. — Cautérisation. — Guérison.	
Papillome.	Enrouement très-marqué.	Cautérisations. — Amélioration.	
Papillome.	Dysphonie très-peu prononcée.	Arrachement. — Guérison.	
Papillome.	Enrouement très-accentué.	Arrachement. — Guérison.	
Myxome.	Altération de la voix qui s'enroue très-facilement.	Arrachement. — Guérison.	
Myxoïde.	Altération chronique de la voix.	Pas opéré.	
Papillome.	Enrouement.	Pas opéré.	
Fibrome.	Dysphonie. — Toux très-violente.	Arrachement. — Guérison.	
Myxome.	Enrouement. — Toux.	Arrachement. — Guérison.	
Fibrome.	Sensation de corps étranger. — Bruit de soupape depuis quatre ans.	Trachéotomie et section du pédicule de la tumeur avec l'écraseur de Chassaignac. — Guérison.	
Myxome.	Enrouement léger. — Voix bitonale.	Arrachement partiel. — Cautérisations. — Suppuration. — Guérison.	
Papillome muqueux.	Aphonie complète et quelquefois cornage.	Arrachement. — Guérison. — Récidive. — Amélioration.	
Myxome.	Enrouement intermittent.	Cautérisations avec le nitrate d'arg. liquide. — Amélioration.	
Myxome.	Dysphonie très-prononcée. — Bruit de soupape.	Arrachement partiel. — Amélioration.	Tué pendant la guerre.
Papillome.	Aphonie depuis deux ans.	Arrachement. — Guérison.	Vu avec le docteur Morel, de Vitry-le-Français.
Papillome.	Enrouement par défaut de rapprochement des cordes.	Pas opéré.	
Papillome.	Aphonie complète. — Gêne de la respiration.	Arrachement. — Grande amélioration. — Retour de la respiration et d'un peu de voix.	Adressée par le docteur Foucher.
Papillome.	Dysphonie.	Arrachement. — Guérison.	
Myxome.	Dysphonie.	Cautérisations au nitrate d'argent. — Guérison.	

Tableau n° 8. **POLY**

Nos D'ORDRE.	NOMS des MALADES.	SEXES.	PROFESSIONS.	AGES.	RÉSIDENCES.	INSERTIONS des POLYPES.
113	De Saint-Germain...	H.	S. P.	22	Paris.	Corde vocale inférieure milieu.
114	X.....	H.	Prêtre.	32	Paris.	Bord libre, angle antér cordes inférieures.
115	Fouché.....	H.	Négociant.	29	Paris.	Milieu du bord libre de vocale inférieure droi
116	Cognet.....	H.	Capitaine de vaisseau.	42	Paris.	Corde vocale inférieur près de l'angle d'inse
117	Giraud.....	H.	Employé.	37	Paris.	Bord libre de la corde i droite, tiers moyen e
118	Bourgeois.....	H.	Négociant.	38	Paris.	Corde vocale inférieure angle antér.
119	Tedesco.....	H.	Avocat.	47	Arlon.	Bord libre de la corde i gauche à l'union du t avec les deux tiers po
120	Tartier.....	F.	S. P.	22	Paris.	Deux polyp., un à gauch à droite. Milieu du b des deux cordes infér
121	Lamy.....	F.	Marchande de modes.	30	Paris.	Milieu du bord libre de vocale inférieure gau
122	Albin-Ménin.....	H.	Négociant.	41	Paris.	Corde vocale inférieure Bord libre près de l'é
123	Lefeuvre.....	H.	Docteur en médecine.	36	Pontoise.	Milieu du bord libre de vocale inférieure droi
124	Lombard.....	H.	Instituteur.	38	Sainte-Colombe.	Bord libre de la corde i droite près de l'épig
125	Sabroux.....	H.	S. .	8	Paris.	Sur les deux cordes voc rieures en avant.
126	Aubry.....	H.	Employé.	32	Paris.	Corde vocale infér. droi moyen du bord libre.
127	Bracq.....	H.	Sabotier.	37	Cambrai.	Angle des cordes et b de la corde gauche.
128	Delaye.....	H.	Négociant.	38	Cannes.	Corde inférieure gauche. antérieure du bord li corde.
129	Letellier.....	H.	Négociant.	31	Havre.	Corde vocale supérieure près de l'attache a dienne.
130	Barthelemy.....	H.	Fabricant de papiers peints.	30	Paris.	Angle antérieur des cor rieures et bord libre cordes vocales inférie
131	Siles.....	H.	S. P.	34	Reggio.	Polypes sur les deux co férieures en avant.
132	Dellier.....	H.	Négociant.	43	Paris.	Angle des cordes et bo de la corde gauche.
133	Estabant.....	H.	Lieutenant.	28	Orléans.	Milieu du bord libre de inférieure droite.
134	Leblanc.....	H.	Négociant.	30	Laval.	Milieu du bord libre de inférieure gauche.
135	Morisson.....	F.	S. P.	26	New-York.	Bord libre des deux cor rieures et angle cons
136	Chauvelot.....	F.	Commerçante.	28	Paris.	Ventricule gauche et mi face sup. de la corde
137	Coré.....	F.	Couturière.	40	La Ferté-sous-Jouarre	Muqueuse interaryténo
138	Cressin.....	H.	Cultivateur.	42	Corbie.	Corde inférieure droite du bord libre.
139	Bray.....	H.	Ébéniste.	44	Paris.	Bord libre de la corde v férieure droite, tiers a

ARYNX **Année 1869.**

URE le EUR.	SYMPTOMES.	TRAITEMENTS.	OBSERVATIONS.
lome.	Dysphonie.	Arrachement. — Guérison.	
ique.	Dysphonie et aphonie intermittentes.	Arrachement. — Guérison.	
lome.	Enrouement très-intense.	Arrachement partiel; le reste se détruit par suppuration. — Guérison.	
ie corné.	Enrouement. — Sensation de corps étranger.	Arrachement. — Guérison.	
ome.	Dysphonie datant de deux ans.	Pas opéré.	
lome.	Enrouement datant de dix-huit mois.	Pas opéré.	
ome.	Enrouement depuis quatre ans. — Suffocations.	Pas opéré.	Revu en octobre 1874; devait revenir en décembre; pas revu.
lome.	Enrouement très-peu marqué.	Pas opéré.	
lome.	Voix très-enrouée.	Arrachement. — Guérison.	
lome.	Dysphonie très-intense, surtout depuis trois ans.	Arrachement. — Guérison.	Vu par le docteur Fabrège.
lome.	Enrouement depuis six mois.	Écrasement. — Amélioration.	
lome.	Enrouement intense, surtout depuis trois ans.	Pas opéré.	
lome.	Aphonie depuis un an.	Pas opéré.	
lome.	Enrouement datant de trois mois.	Arrachement. — Amélioration.	
me tubulé.	Aphonie. — Gêne considérable de la respiration.	Arrachement. — Guérison.	Opéré devant le doct. Libermann.
ome.	Dysphonie.	Arrachement. — Guérison.	Opéré devant le docteur da Silva.
ome ?	Aphonie.	Arrachement. — Guérison.	
lome.	Enrouement très-intense depuis 8 mois.	Arrachement. — Cautérisations. Guérison.	
lome.	Enrouement.	Cautérisations. — Amélioration.	
lome.	Dysphonie.	Pas opéré.	
lome.	Enrouement depuis sept ans.	Pas opéré.	
ome.	Dysphonie.	Pas opéré.	
lome.	Aphonie complète.	Arrachement. — Amélioration sensible de la voix.	Envoyée par le docteur Werck et visitée avec le docteur Pratt.
ome.	Enrouement depuis quatre ans.	Tentatives d'arrachem. — Amélioration.	
ome.	Aphonie survenue petit à petit. — Étouffements.	Arrachement. — Guérison. — Récidive au bout de cinq ans. — Nouvel arrachem. — Guéris.	
ome.	Enrouement datant de cinq ans.	Pas opéré.	
lome.	Enrouement depuis trois mois.	Cautérisat. avec le nitrate d'argent solide. — Guérison.	

Nos D'ORDRE.	NOMS des MALADES.	SEXES.	PROFESSIONS.	AGES.	RÉSIDENCES.	INSERTIONS des POLYPES.
140	HARTMANN.....	H.	Cordonnier.	42	Paris.	Insertions multiples s libre des deux cord
141	FAUC.....	H.	Marchand de vins.	29	Paris.	Bord libre de la corde gauche, tiers postér
142	VOILLOT.....	H.	Garçon de bureau.	21	Paris.	Angle de réunion des des inférieures.
143	BÉPOIS..... ...	H.	Sabotier.	40	Paris.	Partie antérieure de la férieure gauche, bo
144	VERDIER	H.	Marchand de vins.	36	Paris.	Bord libre de la cor inférieure droite.
145	COURTOT.....	H.	Ébéniste.	32	Paris.	Bord libre de la corde droite; angle des c
146	MASSIERA.....	H.	Marchand de vins.	45	Bordeaux.	Corde inférieure gau antérieur du bord li
147	PLAIDEAU.....	H.	Négociant.	40	Dunkerque.	Moitié antérieure de de la corde inférie et du tiers antéri corde gauche.
148	DAMIRON	F.	Rentière.	26	Paris.	Milieu du bord libre d inférieure droite.
149	COGNARD.....	H.	Négociant.	30	Montreuil-aux-Lions.	Milieu du bord libre d inférieure droite.

Tableau n° 9. POL

Nos D'ORDRE.	NOMS des MALADES.	SEXES.	PROFESSIONS.	AGES.	RÉSIDENCES.	INSERTIONS des POLYPES.
150	COUANON.....	H.	Garçon boucher.	30	Paris.	Cartilage aryténoïde g
151	GENEST	H.	Sculpteur sur ivoire.	29	Paris.	Face supérieure de la cale inférieure gau avant.
152	AUGIBEAU	H.	Employé de commerce.	30	Paris.	Bord libre de la corde férieure gauche, tier
153	DE SAINT-FÉLIX	H.	Rentier.	60	Rouen.	Ventricule gauche.
154	VIVET	H.	Avoué.	50	Paris.	Portion postérieure de vocale inférieure dro
155	DENIS	H.	Sans profession.	46	Paris.	Milieu du bord libre de vocale inférieure gau
156	X	H.	Commandant.	48	»	Au-dessous des cord rieures dans l'angle tilage thyroïde.
157	LEPRAISTRE	H.	Quincaillier.	41	Paris.	Tiers antérieur du bord la corde vocale i gauche.
158	MARUSIS	H.	Frère ignorantin.	43	Belgique.	Corde vocale inférieure tiers antérieur.
159	BRUNOIS	H.	Instituteur.	49	Saint-Quentin.	Corde vocale inférieure à l'union du tiers m le tiers antérieur. B
160	VANLOO...	H.	Négociant.	45	Paris.	Milieu du bord libre de vocale inférieure gau
161	LOUVEL	H.	Employé au balayage.	46	Paris.	Inséré par un pédicul portion antérieure libre de la corde i droite.
162	BOISSONNET	H.	Percepteur.	29	Monclar-de-Quercy.	Milieu du bord libre de vocale inférieure dro

eau n° 8.

NATURE de LA TUMEUR.	SYMPTOMES.	TRAITEMENTS.	OBSERVATIONS.
Papillome.	Aphonie. — Gêne de la respiration.	Arrachement. — Guérison.	
Fibrome.	Enrouement depuis deux mois.	Arrachement. — Guérison.	
Papillome.	Aphonie depuis un an, — Enrouement depuis deux ans.	Arrachement. — Cautérisat. au nitrate d'argent. — Guérison.	
Papillome.	Enrouement depuis un an.	Cautérisat. avec le nitrate d'argent. — Guérison.	
Épithéliome tubulé.	Enrouement progressif depuis quatre mois.	Arrachement. — Guérison.	
Papillome.	Aphonie.	Arrachement. — Guérison.	
Papillome.	Dysphonie.	Pas opéré.	
Papillome.	Dysphonie. — Aphonie.	Pas opéré.	
Papillome.	Enrouement depuis deux ans.	Cautérisations. — Guérison.	
Papillome.	Enrouement depuis huit mois.	Pas opéré.	Visité avec le docteur Béguet.

J LARYNX **Année 1870.**

NATURE de LA TUMEUR.	SYMPTOMES.	TRAITEMENTS.	OBSERVATIONS.
Papillome.	Voix peu altérée. — Sensation de corps étranger.	Arrachement. — Guérison.	
Épithéliome tubulé.	Enrouement datant de six mois.	Arrachement. — Guérison.	
Papillome.	Enrouement peu marqué. — Gêne de la respiration.	Arrachement. — Guérison.	
Myxome.	Enrouement depuis dix-huit mois.	Arrachement. — Guérison.	
Papillome.	Enrouement depuis trois mois.	Pas opéré.	
Papillome.	Enrouement depuis dix-huit mois.	Pas opéré.	
Papillome.	Enrouement.	Pas opéré.	
Papillome.	Dysphonie.	Cautérisations au nitrate d'argent. — Guérison.	
Papillome.	Enrouement datant de deux ans.	Arrachement. — Guérison.	
Papillome.	Dysphonie.	Arrachement. — Guérison.	
Papillome.	Enrouement.	Écrasement. — Cautérisations. — Amélioration.	
Myxome.	Enrouement datant de deux ans. — Voix bitonale.	Arrachement. — Guérison.	
Myxome.	Enrouements passagers depuis huit ans. — Permanent depuis deux ans.	Cautérisations. — Guérison.	

Tableau n° 10 POL

Nos D'ORDRE	NOMS des MALADES.	SEXES.	PROFESSIONS.	AGES.	RÉSIDENCES.	INSERTIONS des POLYPES
163	Bény	H.	S. P.	28	Paris.	Corde vocale inférieure milieu du bord libre.
164	Boyer	H.	Avocat.	32	Paris.	Milieu du bord libre de l vocale inférieure droit
165	Imbault	H.	Chapelier.	26	Paris.	Face supérieure et va gauche.
166	Mandar	H.	S. P.	5	Bouffemont.	Toute la longueur du bo et de la face supérieu corde inférieure droit
167	Navarre	H.	Rentier.	41	Sens.	Bord libre de la corde inférieure droite, angle tilage thyroïde.
168	Du Bos	H.	Attaché d'ambassade.	25	Paris.	Bord libre de la corde inférieure droite à l'un 1/3 moyen au 1/3 anté
169	Deltenre	H.	Négociant.	45	Bruxelles.	Face supérieure de la co cale inférieure gauch de son insertion anté
170	De Fonseca	H.	Homme de lettres.	64	Hambourg.	Bord libre de la corde inférieure gauche.
171	Miliano	H.	Artiste.	32	Paris.	Bord libre de la corde inférieure gauche (milie
172	B.	H.	Négociant.	48	Bourges.	Angle des cordes inférieu
173	Loys	F.	Modiste.	26	Paris.	Deux petits polypes sil face l'un de l'autre sur lieu des bords libres du inférieures.
174	Dacquet	H.	Employé.	32	Paris.	Milieu du bord libre de la inférieure droite.
175	T.	H.	Avocat.	32	Londres.	Bord libre de la corde infé droite près de son a antérieure.
176	Clément	H.	Horloger.	31	Châlons-sur-Marne.	Milieu du bord libre de la vocale inférieure droite
177	X.	H.	Curé.	47	Chateau.	Milieu du bord libre de la vocale inférieure gauch
178	Broyon	H.	Employé, chemin de fer (Nord)	30	Enghien.	Angle antérieur des corde cales inférieures.

Tableau n° 11. POLY

Nos D'ORDRE.	NOMS des MALADES.	SEXES.	PROFESSIONS.	AGES.	RÉSIDENCES.	INSERTIONS des POLYPES.
179	Delannoy	H.	Lieutenant.	31	Paris.	Portion antérieure du bord de la corde vocale infé gauche.
180	Mariéton	H.	Agent de change.	34	Lyon.	Bord ventriculaire de la vocale droite à l'union de antérieur avec le tiers m
181	Lepretre	H.	Négociant.	42	Havre.	Milieu du bord libre de la vocale inférieure gauch
182	Gille	H.	Employé.	33	Soissons.	Polype sortant du vent gauche.
183	Escolle	H.	Capitaine.	35	La Rochelle.	Partie antérieure de la cord cale inférieure gauche.
184	Huot	H.	Négociant.	55	Lille.	Corde vocale inférieure ga bord libre, tiers antérie
185	Béhagel	H.	Négociant.	53	Lille.	Angle antérieur des corde cales inférieures.
186	Persent	H.	Négociant.	38	Paris.	Corde vocale inférieure d bord libre, tiers antéri
187	La Caze	H.	Docteur en médecine.	37	La Réunion.	Bord libre de la corde v inférieure gauche du tier térieur et du tiers moye

LARYNX — Année 1871

NATURE de LA TUMEUR.	SYMPTOMES.	TRAITEMENTS.	OBSERVATIONS.
Papillome avec dilatation vasculaire.	Enrouement depuis deux ans.	Arrachement. — Guérison.	
Papillome.	Enrouement léger.	Cautérisations. — Amélioration.	
Papillome.	Aphonie.	Arrachement. — Guérison.	
Papillome.	Aphonie. — Étouffements.	Arrachement. — Guérison.	
Myxome.	Dysphonie.	Pas opéré.	
Myxome.	Dysphonie très-prononcée.	Tentatives d'arrachement.—Amélioration.	Vu avec le docteur Demarquay.
Myxome.	Dysphonie. — Voix bitonale.	Arrachement. — Guérison.	
Papillome.	Enrouement très-prononcé depuis dix ans.	Arrachement partiel. — Amélioration.	Vu par MM. Turck et Lewin.
Papillome.	Altération de la voix chantée.	Cautérisations. — Guérison.	
Papillome.	Enrouement très-prononcé remontant à dix ans.	Arrachement. — Guérison.	
Papillome.	Dysphonie.	Cautérisations. — Amélioration	Vue avec le docteur Bastin.
Papillome.	Dysphonie. — Voix bitonale.	Cautérisations. — Guérison.	
Myxome.	Voix très-rauque depuis un an.	Tentatives d'arrachement.—Amélioration.	
Myxome.	Enrouement.	Arrachement. — Guérison.	Adressé par et vu avec le doct. Titon.
Papillome.	Enrouement depuis trois mois.	Pas opéré.	
Papillome.	Enrouement depuis deux ans.	Arrachement. — Guérison.	

LARYNX — Année 1872.

NATURE de LA TUMEUR.	SYMPTOMES.	TRAITEMENTS.	OBSERVATIONS.
Épithéliome.	Enrouement, puis aphonie.	Arrachement. — Guérison.	Vu avec le docteur Loiseau.
Myxome.	Enrouement remontant à quatre ans.	Arrachement. — Guérison.	
Papillome.	Enrouement léger.	Cautérisation au nitrate d'argent. — Guérison.	
Papillome.	Légère dysphonie.	Pas opéré.	
Myxome.	Enrouement datant de trois ans.	Arrachement. — Guérison.	
Myxome.	Dysphonie depuis un an.	Arrachement. — Guérison.	
Angiome.	Dysphonie depuis un an.	Arrachement. — Guérison.	
Papillome.	Enrouement depuis trois ans.	Tentatives d'arrachement.—Amélioration.	
Myxome.	Dysphonie.	Pas opéré.	

Suite

[illegible]	NOMS des [illegible]	[illegible]	PROFESSIONS	[illegible]	RÉSIDENCES	INSERTIONS des POLYPES.
[illegible]	[illegible]	H.	[illegible]	31	[illegible]	Face supérieure de la corde gauche. Milieu.
[illegible]	[illegible]	H.	[illegible]	41	Paris.	Bord libre et face supérieure des deux cordes inférieures dans leur longueur.
[illegible]	[illegible]	[illegible]	[illegible]	32	Bilbao.	Portion antérieure de la corde vocale inférieure gauche au niveau du bord libre.
[illegible]	[illegible]	H.	[illegible]	28	[illegible]	Bord libre de la corde vocale inférieure droite.
[illegible]	[illegible]	[illegible]	[illegible]		[illegible]	Corde vocale inférieure gauche tiers antérieur.
[illegible]	[illegible]	H.	[illegible]	32	[illegible]	Corde vocale inférieure gauche bord libre, portion antérieure
[illegible]	[illegible]	H.	[illegible]	[illegible]	[illegible]	Angle antérieur et corde vocale inférieure droite, bord libre.
[illegible]	[illegible]	[illegible]	[illegible]	22	Saint-[illegible].	Corde vocale inférieure droite le long du bord libre, tiers moyen et antérieur.
[illegible]	[illegible]		[illegible]	28	Paris.	Corde vocale inférieure droite près de son attache antérieure bord libre.
[illegible]	[illegible]		[illegible]	61	Lille.	Face supérieure de la corde inférieure droite près de l'angle
[illegible]	[illegible]	H.	[illegible]	22	Paris.	Polypoïde du milieu du bord libre de la corde vocale inférieure gauche.
[illegible]	[illegible]		[illegible]	[illegible]	[illegible]	Bord libre de la corde vocale inférieure droite, au tiers [illegible]
[illegible]	[illegible]		[illegible]	[illegible]	[illegible]	Milieu du bord ventriculaire de la corde vocale infér. droite
[illegible]	[illegible]		[illegible]	2	[illegible]	Milieu du bord libre de la corde vocale inférieure gauche
[illegible]	[illegible]	[illegible]		[illegible]	Paris.	Milieu du bord libre de la corde vocale inférieure droite.
[illegible]	[illegible]	[illegible]	[illegible]	[illegible]	[illegible]	Bord libre de la corde vocale inférieure droite dans l'angle des cordes.
[illegible]	[illegible]	H.	[illegible]	25	[illegible]	Corde vocale inférieure droite bord libre, à l'union du tiers antérieur avec le tiers moyen.
[illegible]	[illegible]	H.	[illegible]	52	Paris.	Bord libre et face inférieure et supérieure de la corde vocale inférieure droite.
[illegible]	[illegible]	H.	[illegible]	41	Paris.	Milieu du bord libre de la corde vocale inférieure gauche.
[illegible]	MICHEL	H.	[illegible]	35	Grenoble.	Milieu du bord libre de la corde vocale inférieure gauche.
[illegible]	[illegible]	H.	[illegible]	31	Paris.	Milieu du bord libre de la corde vocale inférieure gauche.
[illegible]	[illegible]	H.	Artiste.	19	New-York	Bord libre de l'épiglotte.
210	CHALLIER	H.	Négociant.	36	Paris.	Milieu du bord libre de la corde vocale inférieure gauche

:au n° 11.

NATURE de LA TUMEUR.	SYMPTOMES.	TRAITEMENTS.	OBSERVATIONS.
Papillome.	Dysphonie.		Vu avec M. le professeur Sée.
Papillome.	Enrouement depuis cinq mois et aphonie complète depuis deux mois.	Arrachement. — Cautérisations. — Guérison.	
Sarcome.	Enrouement depuis trois ans et demi, puis aphonie depuis trois mois.	Arrachement. — Guérison.	
Papillome.	Enrouement.	Cautérisation. — Amélioration.	
Fibrome.	Enrouement.	Pas opéré.	
Épithéliome.	Enrouement datant de dix mois.	Arrachement. — Guérison.	
Papillome.	Enrouement depuis dix ans.	Pas opéré.	
Papillome.	Aphonie depuis un an, dysphonie depuis cinq, dyspnée.	Arrachement. — Guérison.	
Papillome.	Raucité.	Arrachement. — Guérison.	
Myxome.	Enrouement depuis quatre ans.	Arrachement. — Guérison.	
Papillome.	Enrouement très-léger.	Cautérisations. — Guérison.	
Papillome.	Enrouement intermittent depuis six semaines environ.	Cautérisations. — Arrachement — Guérison.	
Papillome.	Voix peu altérée ; quintes de toux ; sensation de corps étrang.	Guérison.	
Papillome.	Voix très-voilée.	Pas opéré	
Papillome.	Enrouement depuis deux ans. — Voix bitonale.	Pas opérée.	
Papillome.	Léger enrouement datant de deux mois.	Cautérisations. — Guérison.	
Papillome.	Enrouem. remontant à six mois. — Aphonie depuis quinze jours.	Arrachement. — Guérison.	
Myxome.	Aphonie. — Accès de suffocations.	Tentatives d'arrachement et de destruction par la galvanocaustie. — Amélioration.	Vu par le docteur Lannelongue.
Papillome.	Enrouement depuis un an.	Arrachement. — Guérison.	
Papillome ?	Enrouem. remontant à six mois.	Malade vu une seule fois. — Pas opéré.	
Papillome.	Enrouement datant de trois mois.	Arrachement. — Cautérisations. — Guérison.	
Kyste.	Sensation de corps étranger dans la gorge.	Ouverture du kyste par ponction. — Guérison.	
Papillome.	Enrouement depuis un an.	Cautérisations. — Amélioration.	

Tableau n° 12 **POLYI**

Nos d'ordre.	NOMS des MALADES.	SEXES.	PROFESSIONS.	AGES.	RÉSIDENCES.	INSERTIONS des POLYPES.
211	Quériot.....	F.	Cultivateur.	34	Noisy-le-Sec.	Les deux cordes vocales i rieures sont envahies.
212	Balland.....	H.	Employé chemin de fer (Nord)	25	Tergnier	Bord libre de la corde inférie gauche au niveau du ti moyen et du tiers antérieu
213	Sol.....	H.	Artiste.	31	Amiens.	Milieu du bord libre et de face inférieure de la corde cale inférieure gauche.
214	Demétitrou.....	H.	Coutelier.	40	Saint-Amand (Cher).	Ventricule droit et face su rieure de la corde vocale i férieure droite.
215	Rivière.....	F.	S. P.	37	Vincennes.	Tout le long du bord libre d cordo vocale inférieure gauc
216	Anthoine.....	H.	Missionnaire.	46	Canada.	Angle antérieur des cordes i férieures.
217	Salmon.....	H.	Notaire.	38	Saint-Gauthier (Indre)	Corde vocale inférieure droi milieu du bord libre.
218	Chrétien.....	H.	Peintre en bâtiments.	36	Champagnet.	Bord libre de la corde inférieu droite. Polype pédiculé.
219	Gérard.	F.	S. P.	35	Paris.	Milieu de la surface de la cor vocale inférieure droite.
220	Garnier.....	H.	Curé.	50	Langres.	Corde vocale inférieure droi Bord libre au niveau du ti moyen.
221	Sellier.....	H.	Instituteur.	60	Neufchâtel.	Au-dessous de l'angle antéri des cordes inférieures d la trachée.
222	Lerecouvreur.....	H.	S. P.	43	Saint-Maurice.	Bord libre de la corde vocale i férieure droite, tiers antér.
223	Esberard.....	H.	Curé.	30	Rio-Janeiro.	Face supérieure et bord li des deux cordes inférieur
224	Dantas.....	H.	Ministre.	43	Bahia.	Bord libre de la corde vocale i férieure gauche à l'union tiers antér. et du tiers mo et face supérieure de la m corde.
225	Béziat.....	H.	Employé.	48	Paris.	Milieu du bord libre de la cor vocale inférieure gauche.
226	Bianco	F.	Artiste.	34	Paris.	Milieu du bord libre de la cor vocale inférieure droite.
227	Thoumy.	H.	Architecte.	23	La Ferté-sous-Jouarre	Corde vocale inférieure gauch bord libre et corde inférieu droite (face).
228	Olaechéa	H.	Employé de commerce.	37	La Havane,	Bord ventriculaire de la cord vocale inférieure droite, tie antérieur.
229	Hausser	F.	S. P.	38	Saint-Denis.	Corde vocale inférieure droite l'union du tiers moyen avec l tiers antérieur.
230	Steimberg.....	H.	S. P.	14	Paris.	Moitié antérieure de la surfac de la corde vocale inférieu droite.
231	Leborgne	F.	S. P.	40	Boulogne-sur-Mer.	Milieu du bord libre de la cord vocale inférieure gauche.
232	Ellisen.....	F.	S. P.	52	Paris.	Milieu du bord libre de la cord vocale inférieure droite.
233	De Bedmar.....	H.	Diplomate.	52	Paris.	Corde vocale inférieure droi portion moyenne du bord libre
234	Joachim.....	H.	Curé.	35	Avallon.	Bord libre de la corde inférieu droite, tiers moyen.
235	Mayersky.....	H.	Bijoutier.	45	Paris.	Corde vocale inférieure gauche bord libre près de l'attach antérieure.
236	Heimann	H.	Employé chemin de fer (Ouest)	44	Paris.	Corde vocale inférieure droite l'union du tiers antérieur av le tiers moyen.

LARYNX — Année 1873

NATURE de LA TUMEUR.	SYMPTOMES.	TRAITEMENTS.	OBSERVATIONS.
Sarcome.	Aphonie depuis sept ans. — Suffocations.	Arrachement partiel. — Amélioration.	
Epithéliome.	Enrouement depuis un an. — Suffocations.	Arrachement. — Guérison.	
Papillome.	Enrouem., surtout en chantant.	Cautérisations. — Amélioration.	
Sarcome.	Aphonie. — Suffocations.	Arrachements successifs. — Cautérisations à l'acide chromique.	
Papillome.	Aphonie presque complète.	Arrachement. — Guérison.	Vue avec le docteur Philippe.
Papillome.	Dysphonie assez intense.	Arrachement. — Guérison.	
Myxome.	Voix très-enrouée depuis un an.	Pas opéré.	
Myxome.	Voix bitonale depuis ans 1/2. — Douleurs sternales. — Dyspnée.	Pas opéré.	
Myxome.	Enrouement intermittent depuis cinq mois.	Pas opérée.	
Epithéliome.	Aphonie remontant à dix mois.	Arrachement. — Section. — Cautérisations. — Guérison.	
Papillome.	Enrouement depuis vingt ans.	Arrachement. — Guérison.	
Papillome.	Dysphonie.	Cautérisation. — Guérison.	
Papillome.	Enrouement depuis quatorze ans. — Aphonie depuis deux ans.	Arrachement. — Guérison.	Vu avec le Dr Passos. Polype diagnostiqué par les Drs Eyras, de Rio-Janeiro, et Cacioza, de Montévideo
Fibrome.	Dysphonie.	Arrachement. — Guérison.	Envoyé par le docteur Gordilho, et vu avec le docteur Sodré, de Bahia.
Papillome.	Dysphonie depuis un mois survenue subitement.	Cautérisations. — Guérison.	
Papillome.	Léger enrouement depuis trois ans.	Pas opérée.	Polype diagnostiqué par le docteur Spinosa, de Barcelone.
Papillome corné.	Enrouement depuis quatre mois. — Aphonie depuis quinze jours.	Arrachement. — Cautérisations. — Guérison.	
Papillome fibreux.	Enrouement depuis cinq ans. — Gêne passagère de la respiration.	Arrachement. — Guérison.	
Papillome.	Enrouement depuis trois ans.	Cautérisations avec le nitrate d'argent solide. — Guérison.	
Kystique.	Enrouement augmentant progressivement depuis deux ans.	Arrachement. — Écrasement. — Guérison.	
Papillome.	Enrouement.	Arrachement. — Guérison.	
Papillome.	Enrouement.	Pas opérée.	
Papillome.	Enrouement très-prononcé.	Écrasement. — Amélioration.	Adressé par le docteur Demarquay.
Papillome.	Dysphonie remontant à deux ans.	Cautérisations. — Légère amélioration.	Adressé par le professeur Bouchardat.
Papillome.	Enrouement depuis sept ans.	Pas opéré.	
Fibrome.	Aphonie presque complète.	Arrachement. — Guérison.	

Suit

Nos D'ORDRE.	NOMS des MALADES.	SEXES.	PROFESSIONS.	AGES.	RÉSIDENCES.	INSERTIONS des POLYPES.
237	GILLET	H.	Employé.	42	Paris.	Corde vocale inférieure droit dans l'angle.
238	GLATIGNY	H.	Cultivateur.	51	Meudon.	Corde vocale inférieure droit dans l'angle.
239	DARINOT	F.	Brossière.	29	Paris.	Angle des cordes vocales inférieures.
240	POUSSET	H.	Placier.	37	Paris.	Bord libre de la corde voca inférieure gauche, angle.
241	TAJAN	H.	Employé.	22	Paris.	Au-dessous de l'angle antérieu bord libre de la corde inférieure gauche.
242	FAUCHEUX	H.	Terrassier.	48	Paris.	Bord libre de la corde voca inférieure droite, milieu.
243	AUBERT	H.	Émailleur sur porcelaine.	27	Paris.	Bord libre de la corde inférieu droite, tiers antérieur.
244	ALLARD	H.	Garçon de recettes (Banque de France).	36	Paris.	Corde vocale inférieure droit dans l'angle.
245	DERIA	H.	Artiste.	52	Paris.	Tiers moyen du bord libre de la corde vocale inférieure droite
246	VIGARIÉ	H.	Cocher.	19	Paris.	Angle antérieur des cordes inférieures.
247	GALLATIOT	F.	Cuisinière.	46	Paris.	Corde vocale inférieure droite et face postérieure de l'épiglotte
248	MARTIN	H.	Instituteur.	32	Paris.	Bord libre de la corde inférieure gauche à l'union du tiers antérieur avec le tiers moyen.
249	GROUT	H.	Artiste.	52	Paris.	Milieu du bord libre de la corde vocale inférieure gauche.
250	FINÈLE	H.	Employé.	32	Paris.	Milieu du bord libre de la corde vocale inférieure gauche.

Tableau n° 13. POLYP

Nos D'ORDRE.	NOMS des MALADES.	SEXES.	PROFESSIONS.	AGES.	RÉSIDENCES.	INSERTIONS des POLYPES.
251	QUINZELAIRE	H.	Marchand de vins.	34	Paris.	Deux tiers antérieurs du bord libre des cordes inférieures.
252	METTY	F.	Couturière.	41	Paris.	Tiers antérieur du bord libre de la corde inférieure gauche.
253	CHAPON	F.	Sage-femme.	45	Saint-Dizier.	Tiers antérieur du bord libre de la corde vocale infér. droite.
254	DUCHENNE	H.	Employé.	26	Paris.	Tiers moyen du bord libre de la corde inférieure gauche.
255	CHRISTOLOBE	H.	Rentier.	36	Paris.	Tiers antérieur du bord libre de la corde vocale infér. [illegible]
256	JAMBON	H.	Contrôleur à la Monnaie.	23	Paris.	Bord libre de la corde vocale inférieure droite, à l'union des tiers antér. et du tiers moyen.
257	CHABERT	H.	Représentant de commerce.	41	Paris.	Bord libre de la corde vocale infér. droite, près de l'angle du cartilage thyroïde.
258	COUSSET	H.	Comptable.	41	Paris.	Angle commun des cordes vocales inférieures.
259	LHÉRAULT	H.	Employé d'octroi.	36	Paris.	Milieu du bord libre de la corde inférieure gauche.
260	GROSMANN	F.	Blanchisseuse.	26	Paris.	Face supérieure et bord libre de la corde inférieure droite, vers l'angle antérieur.
261	COTÉ	F.	Cultivatrice.	44	Villeneuve-Saint-Georges.	Partie antérieure du bord libre de la corde inférieure droite.
262	CAILLE	F.	Couturière.	13	Paris.	Angle des cordes.

12.

RE TUR.	SYMPTOMES.	TRAITEMENTS.	OBSERVATIONS.
me.	Dysphonie remontant à onze mois.	Pas opéré.	
me.	Voix rauque depuis cinq mois.	Arrachement. — Guérison.	
e.	Aphonie presque complète.	Arrachement. — Guérison.	
verneux	Enrouement.	Arrachement. — Guérison.	
me.	Dysphonie depuis un an. — Sensation de corps étranger. — Aphonie depuis neuf mois.	Arrachement. — Guérison	
me.	Enrouement depuis trois ans. Gêne de la respiration.	Arrachement. — Guérison.	
e.	Enrouement depuis six ans.	Arrachement. — Guérison.	
me.	Voix enrouée depuis quatre mois.	Arrachement. — Cautérisations. — Guérison.	
me.	Dysphonie datant de cinq ans. — Aujourd'hui aphonie.	Arrachement. — Guérison.	
me.	Enrouement depuis 24 ans. — Aphonie depuis cinq ans.	Arrachement. — Guérison.	
me.	Enrouement datant de 25 ans. — Aphonie depuis 2 ans. — Dyspnée	Arrachement. — Guérison.	
me.	Enrouement depuis deux ans.	Arrachement. — Guérison.	
e.	Enrouement très-léger.	Cautérisations. — Guérison.	
me.	Dysphonie datant de huit mois.	Arrachement. — Guérison.	

LARYNX **Année 1874.**

RE TUR.	SYMPTOMES.	TRAITEMENTS.	OBSERVATIONS.
me.	Enrouement depuis trois ans.	Arrachement. — Guérison.	
me.	Enrouement depuis dix-huit mois. — Aphonie depuis deux mois.	Arrachement. — Guérison.	
me.	Dysphonie datant de quatre mois.	Arrachement. — Guérison.	Sœur du nommé Martin. (Obs. 248.)
me.	Voix peu altérée. — Sens. de corps étranger dans la gorge.	Arrachement. — Guérison.	
me.	Voix éteinte depuis sept à huit mois.	Arrachement. — Guérison.	
me ?	Voix enrouée.	Écrasement avec les pinces. — Guérison.	Vu avec le docteur Delbet.
e.	Voix enrouée et cassée depuis six mois.	Arrachement. — Guérison.	
me.	Voix très-couverte.	Arrachement. — Cautérisation. — Guérison.	
me.	Voix bitonale et enrouée.		
me.	Enrouement depuis sept ans.	Arrachements partiels. — Amélioration.	Vue il y a quatre ans. Laryngotomisée par Desormeaux. — Repullulation de la tumeur enlevée par cette voie artificielle.
me.	Enrouem. depuis dix-huit mois. — Aphonie depuis six mois.	Arrachement. — Cautérisation. — Guérison.	
me.	Aphonie depuis deux ans. Dyspnée depuis un mois.	Arrachements partiels. — Disparition de la dyspnée. — Amélioration très-marquée.	

Si

Nos D'ORDRE.	NOMS des MALADES.	SEXES.	PROFESSIONS.	AGES.	RÉSIDENCES.	INSERTIONS des POLYPES.
263	SAMUEL	H.	S. P.	3	Paris.	Angle et bord libre des cordes inférieures.
264	DELIZY	H.	Artiste.	20	Paris.	Milieu du bord libre de la c inférieure gauche.
265	MARITZ	H.	Agriculteur.	32	Corbeil.	Bord libre de la corde inf. à l'union du tiers moy du tiers antérieur.
266	DE MOTTE	F.	S. P.	35	Arleux.	Milieu du bord libre de la c vocale inférieure gauche
267	COTE	H.	Négociant.	35	Lyon.	Bord libre de la corde v inférieure droite.
268	ACELLY	H.	Artiste.	26	Paris.	Milieu du bord libre de la c vocale inférieure gauche
269	DE COPEIRO	H.	S. P.	22	Rio-Janeiro.	Bord libre de la corde v inférieure droite, près d attache antérieure.
270	ADELDORFER	H.	S. P.	18	Hollande.	Milieu du bord libre de la c vocale inférieure droite.
271	MORGUET	F.	Négociante.	56	Paris.	Milieu du bord libre de la c vocale inférieure droite.
272	GANDER	H.	Soldat au 127e de ligne.	32	Valenciennes.	Face supérieure de la cord férieure gauche sur le m de la corde.
273	CHARDIN	F.	S. P.	7	Paris.	Toute la partie antérieure deux cordes inférieures.
274	BLONDEAU	H.	Notaire.	50	Voulx.	Corde vocale inférieure gau tiers antérieur, bord lib
275	ALLEMANT		Employé.	32	Paris.	Tiers moyen du bord libr la corde inférieure droite
276	BARBAS	F.	S. P.	33	Paris.	Bord libre de la corde i droite, près de l'épiglotte
277	LION LÉVY	F.	Lingère.	38	Paris.	Face supérieure de la corde férieure gauche, sur le m de la corde.
278	CHAMBELLAN	F.	S. P.	32	Montdidier.	Milieu du bord libre de la c inférieure gauche.
279	MALLAT	F.	S. P.	30	Paris.	Milieu de la face supérieur du bord libre de la corde férieure droite.
280	JACQUIN	H.	Rentier.	48	Dijon.	Milieu du bord libre de la c inférieure gauche.
281	DUTEIL	F.	Marchande de fruits.	13	Saint-Germain.	Corde inférieure gauche, t antérieur, bord libre.
282	ARNOLDI	F.	Artiste.	21	Paris.	Corde vocale inférieure gau bord libre près de l'épigl
283	CAUVIN	F.	S. P.	22	Paris.	Milieu du bord libre de la c inférieure gauche.
284	MADRAZZO	F.	S. P.	21	Paris.	Tiers antérieur, bord libre d corde inférieure droite.

r° 13.

'URE le DEUR.	SYMPTOMES.	TRAITEMENTS.	OBSERVATIONS.
llome.	Aphonie depuis l'âge de seize mois.	Pas opéré.	
ome.	Dysphonie très-marquée.	Cautérisations et tentatives d'arrachement. — Amélioration.	
ome.	Enrouement remontant à six mois.	Pas opéré.	
llome.	Dysphonie depuis seize mois.	Pas opérée.	
ome ?	Aphonie et gêne de la respiration.	Arrachement. — Amélioration de la voix et de la respiration.	
lome ?	Enrouement remontant à un an.	Écrasement avec les pinces. Guérison.	
llome.	Dysphonie datant de douze mois.	Pas opéré.	
lome ?	Enrouement.	Pas opéré.	
ome.	Dysphonie depuis six mois. Douleur sternale.	Arrachement. — Guérison.	
ome.	Voix cassée depuis six mois, altérée depuis un an.	Arrachements partiels. — Légère amélioration.	
llome.	Enrouement. — Aphonie presque complète.	Arrachements partiels. — Légère amélioration.	Vue avec le docteur de Saint-Germain.
llome.	Enrouement depuis dix mois.	Cautérisation. — Guérison.	
ome.	Enrouement très-intense.	Arrachement. — Guérison.	
ome.	Enrouement datant d'un an.	Pas opérée.	
ome.	Enrouement et dysphonie depuis six mois.	Arrachement. — Cautérisations. — Guérison.	Opérée devant le docteur Barbier (Lisbonne), atteinte de goître exophthalmique.
llome.	Dysphonie.	Cautérisations avec le nitrate d'argent. — Amélioration.	
lome.	Enrouement.	Pas opérée.	
ome.	Expuls. spontanée de deux morceaux de polype. — Enrouement depuis six ans.	Arrachement. — Guérison.	
lome.	Enrouem. remontant à plusieurs mois.	Pas opérée.	
llome.	Dysphonie légère.	Cautérisations. — Amélioration.	
lome ?	Aphonie il y a environ un an. — Aujourd'hui dysphonie.	Cautérisations. — Amélioration.	
lome.	Dysphonie.	Cautérisations. — Amélioration.	

Tableau n° 14. **POLYP**

Nos D'ORDRE.	NOMS des MALADES.	SEXES.	PROFESSIONS.	AGES.	RÉSIDENCES.	DESERTIONS. des POLYPES.
285	MACHURÉ	H.	Employé de maison de banque.	25	Lagny.	Face supérieure et portion inférieure de la corde vocale inférieure gauche.
286	LACOMBE	F.	Artiste.	28	Paris.	Milieu du bord libre de la corde vocale inférieure gauche.
287	LE BARON D'HUART..	H.	Maître de forges.	36	Longny.	Milieu du bord libre de la corde vocale inférieure gauche.
288	MATHIEU	H.	Commerçant.	34	Paris.	Tiers antérieur, bord libre de la corde inférieure droite.
289	TERTRAIS.....	H.	Négociant.	34	Nantes.	Tiers antérieur et moyen du bord libre et de la corde inférieure gauche.
290	PICARD.....	H.	Musicien.	34	Paris.	Face supérieure de la corde vocale inférieure droite.
291	SAMBON.....	H.	Employé.	32	Paris.	Milieu du bord libre de la corde vocale inférieure gauche.
292	FOUGEROUSSE.....	H.	Entrepreneur de travaux publics.	36	Lyon.	Milieu du bord libre de la corde vocale inférieure gauche.
293	KŒSSLER.....	H.	Comptable.	35	Paris.	Milieu du bord libre de la corde vocale inférieure gauche.
294	WEIL.....	H.	Libraire.	34	Paris.	Tiers moyen du bord libre de la corde vocale infér. gauche.
295	MARTIN.....	H	Chauffeur.	41	Paris.	Bord libre et face inférieure de la corde vocale infér. gauche au niveau du tiers antérieur.
296	VERDIER.....	H.	Marchand de futailles.	36	Paris.	Portion postérieure de la corde vocale inférieure droite.
297	A. DARDELLE.....	F.	S. P.	3	Paris.	Toute la surface du larynx.
298	LEFÈVRE.....	F.	Écorceuse de chêne.	34	Morcerf.	Milieu du bord libre de la corde vocale inférieure droite.
299	HUTINET.....	F.	Rentier.	29	Bellemont.	Tiers du bord libre de la corde vocale inférieure droite à l'union du tiers moyen avec le tiers antérieur.
300	MORIN	H.	S. P.	14	Paris.	Milieu du bord libre de la corde vocale inférieure gauche.

LARYNX **Année 1875.**

NATURE de LA TUMEUR.	SYMPTOMES.	TRAITEMENTS.	OBSERVATIONS.
Myxome.	Enrouement venu petit à petit et datant de 1870.	Arrachement. — Guérison.	
Papillome.	Enrouement léger empêchant de chanter. — Voix parlée bonne.	Cautérisations au nitrate d'argent. — Guérison.	
Papillome.	Enrouement très-prononcé, le soir surtout.	Pas opéré.	
Papillome.	Enrouement.	Pas opéré.	
Myxome.	Enrouement très-marqué.	Arrachement. — Guérison.	
Papillome.	Enrouement datant de trois ans. — Douleurs sternales.	Arrachement et broiement. — Guérison.	
Papillome.	Enrouement depuis huit mois.	Arrachement. — Guérison.	
Papillome.	Enrouement datant de févr. 1873.	Arrachement. — Guérison.	
Papillome.	Enrouement léger depuis un an, très-accru depuis trois semaines	Arrachement. — Guérison.	
Papillome.	Dysphonie datant de dix mois. — Toux.	Arrachement. — Guérison.	
Myxome.	Enrouement remontant à un an.	Arrachement. — Guérison.	
Fibrome.	Voix enrouée depuis la guerre. — Aujourd'hui il y a aphonie, dyspnée et dysphagie.	Pas opéré.	
Papillome.	Aphonie, asphyxie imminente. — Affaiblissement considérable de l'enfant.	Tentative d'arrachement infructueuse jusqu'à présent.	Trachéotomie.
Myxome.	Enrouement remontant à cinq mois, gêne de la respiration. — Toux.	Arrachement. — Guérison.	
Papillome.	Dysphonie très-prononcée. Enrouement datant de trois ans et demi.	Arrachement. — Cautérisations. — Guérison.	
Papillome.	Légère raucité.	Pas opéré.	

DEUXIÈME SECTION

CANCERS DU LARYNX

CHAPITRE PREMIER

DÉFINITION

Il est difficile aujourd'hui de donner une définition satisfaisante du cancer au point de vue *scientifique pur*, il suffit de consulter à ce sujet les différents auteurs dont quelques-uns rejettent absolument le mot *cancer* du vocable médical, prétendant qu'il ne correspond plus *toti definito et soli definito*.

Mais la clinique a conservé à une certaine classe de maladies, *sui generis*, *spéciales*, la dénomination de cancéreuses.

Nous donnons au point de vue *clinique* l'épithète de cancers du larynx à deux maladies semblables comme aspect, symptômes, marche, durée, terminaison, mais différentes sous l'objectif du microscope, l'*encéphaloïde* et le *cancroïde*.

L'affection cancéreuse de l'organe vocal ressemble d'abord à une inflammation catarrhale chronique quelconque, tuberculeuse, scrofuleuse, syphilitique ou autre, puis, plus tard, est constituée par une tuméfaction de couleur brun foncé, plus ou moins limitée, d'une partie de la muqueuse laryngée, qui finit par s'ulcérer, se couvrir de bourgeons, de végétations, envahit les parties voisines, s'accompagne d'œdème, d'hémorrhagies.

Cette maladie débute brusquement au milieu d'une belle santé, sans cause bien déterminée, neuf fois plus souvent chez l'homme que chez la femme, presque jamais avant l'âge de quarante ans, parcourt ses périodes en deux à trois ans environ,

si la chirurgie n'intervient pas, et met en moyenne neuf mois de plus à amener la mort si l'on pratique la trachéotomie ; elle donne lieu aux symptômes suivants par ordre de succession : dysphonie, aphonie, dyspnée, orthopnée, suffocations, cornage d'un caractère pathognomonique, salivation très-abondante, adénite cervicale, dysphagie, laryngorrhagie, amaigrissement, cachexie, marasme et quelquefois mort subite.

Le cancer laryngien, qu'il soit de nature encéphaloïde ou épithéliale, est toujours primitif; il n'est pas consécutif dans l'acception ordinaire de ce mot, c'est-à-dire qu'il ne se développe pas consécutivement à un cancer apparu primitivement dans un autre organe éloigné. Mais on voit souvent le larynx envahi par un carcinome du voisinage par propagation ; jamais non plus le cancer de l'organe vocal ne produit d'accident d'infection et de généralisation, il meurt sur place sans porter ses coups au loin, même chez les trachéotomisés qui ont vécu *pendant quatre ans* avec leur cancer.

CHAPITRE II

HISTORIQUE

Avant la laryngoscopie, la science ne possédait que quelques très-rares exemples de cancers primitifs du larynx, à tel point que l'organe de la phonation était regardé comme n'étant presque jamais atteint d'affection cancéreuse. Cependant on connaissait quelques cas de cancers consécutifs ou secondaires, c'est-à-dire n'ayant pas débuté d'emblée par le larynx, mais ayant commencé par attaquer un organe du voisinage, tels que l'œsophage, le pharynx, la langue ou les amygdales.

Nous devrions, pour plus de clarté, appeler ces derniers cancers plutôt cancers *de voisinage* que cancers consécutifs, car il faut réserver le nom de consécutif à des cancers qui se développent secondairement loin de la région primitivement envahie.

De même que le cancer laryngien ne se propage pas par infection dans un organe éloigné, de même le cancer qui prend son point de départ loin de l'organe vocal, et qui se généralise ensuite dans d'autres régions, respecte toujours le larynx. On peut donc dire que le cancer laryngien se confine et se localise dans la région où il a pris naissance, et que les affections cancéreuses du voisinage seules peuvent l'atteindre.

Parmi les cas connus avant la laryngoscopie de cancer primitif du larynx, nous trouvons dans le Traité de phthisie laryngée de Trousseau (1) l'observation suivante que nous avons cru utile de relater ici.

(1) *Traité de la phthisie laryngée*, par Trousseau et Belloc. Paris, 1837 (page 132).

Enrouement. — Oppression. — Orthopnée. — Suffocation imminente. — Trachéotomie. — Soulagement. — Introduction d'une sonde à demeure. — Mort onze mois et demi après l'opération. — Poumons contenant des tubercules dont quelques-uns ramollis. — Tumeur carcinomateuse occupant le larynx. — Destruction des cartilages.

Mme P..., âgée de trente-deux ans, femme d'un marchand de vin, demeurant rue de Beaune, n° 21, a toujours joui d'une bonne santé; aucun de ses proches ne fut atteint de phthisie; rien dans les antécédents qui pût donner le moindre soupçon d'affection syphilitique.

Cette dame fait, en août 1832, un voyage à Versailles. Elle court et joue dans le parc, et rentre chez elle avec un enrouement considérable que rien ne peut modifier.

La santé reste bonne, jamais d'hémoptysies. — Pas d'oppression, pas de toux.

En septembre 1834, plus de deux ans après l'accident, l'extinction de la voix devient complète.

Dans les premiers jours de décembre, il y a un peu d'oppression et de l'essoufflement quand la malade marche vite.

15 décembre. — L'oppression, qui auparavant était momentanée, devient continuelle pendant la nuit, la malade éprouve de temps à autre quelques accès de suffocation.

1er janvier.— Les paroxysmes deviennent de plus en plus intenses et de plus en plus fréquents. Quelques-uns sont portés au point de faire craindre l'asphyxie. La famille de la malade, justement alarmée, nous appelle en consultation, ainsi que MM. les docteurs Gendron, Hymely et Guillon. On décide que la trachéotomie est la seule ressource qui reste à tenter, mais qu'il est prudent d'attendre, pour la pratiquer, que la maladie soit arrivée au dernier terme.

6 janvier. — L'asphyxie est tellement imminente qu'on nous envoie chercher pendant la nuit pour ouvrir la trachée.

L'opération se termine sans autre accident qu'une hémorrhagie veineuse qu'on réussit à arrêter au moyen de la compression.

Depuis l'instant où l'air eut un libre accès dans les poumons par l'ouverture artificielle, la malade éprouva un bien-être auquel elle n'était pas habituée.

10 janvier. — Elle se lève, et le 1er février elle veut aller elle-même chez M. le docteur Evrat, son voisin, atteint d'une maladie analogue à la sienne pour l'engager à se faire opérer.

Pendant cinq mois le mieux ne se démentit pas. La malade portait constamment une canule dans la trachée, et pour parler, elle en bouchait l'ouverture avec l'indicateur.

Vers le troisième mois, elle avait pu, par ce moyen, articuler quelques paroles à voix assez haute.

En septembre 1835, huit mois après l'opération, une tumeur qui existait dans le moment de l'opération au côté gauche et à la partie moyenne du larynx, et qui jusque-là était restée stationnaire, prend subitement un accroissement rapide et ne tarde pas à se montrer entre la canule et le bord supérieur de la plaie. Cette tumeur s'ulcère bientôt et donne lieu à de fréquentes hémorrhagies.

C'est à cette époque que nous fîmes faire son portrait par M. Chazal. Nous l'avons joint à notre mémoire.

Le 15 novembre, la malade est prise subitement de fièvre, d'un violent point de côté et d'une toux très-fatigante. On reconnaît, dans le côté gauche du thorax, tous les signes rationnels d'un épanchement pleurétique. La fièvre hectique arrive et la malade meurt vers le 10 décembre 1835.

Autopsie. — Les poumons offraient en assez grand nombre des tubercules dont plusieurs étaient ramollis.

Un épanchement purulent considérable occupait le côté gauche du thorax. La glande thyroïde, dont le tissu était sain, était notablement hypertrophiée.

Larynx. — Le larynx était le siége de lésions extrêmement graves, dont les dessins de M. Chazal donnent une idée parfaite.

Une multitude de tumeurs d'un volume variable, réunies en grappes ou isolées, occupaient presque tout l'intérieur du larynx, l'épiglotte et une partie de la trachée ; à l'extérieur, elles faisaient une saillie considérable au-dessus de la canule et au devant du larynx, et avaient le volume d'une pomme d'une moyenne grosseur. En ce point, elles étaient inégales, anfractueuses, et la peau qui les recouvrait était d'un rouge livide, amincie et ulcérée. Le dessin de M. Chazal, fait du vivant de la malade, donne une idée très-exacte de cette grave altération.

Sur les parties latérales, du côté gauche principalement, et au devant du corps thyroïde, on voyait, disséminées dans le tissu cellulaire, une multitude de petites tumeurs analogues.

A l'intérieur du larynx, dans les points que n'occupaient pas les tumeurs, la membrane muqueuse était ulcérée et comme fongueuse. Le ligament aryténo-épiglottique du côté droit était dans l'état sain, à cela près d'un petit gonflement dans la membrane muqueuse, celui du côté gauche était converti en une masse irrégulière de la même nature que le côté des tumeurs.

Les cartilages propres du larynx étaient brisés et se retrouvaient en petits fragments au milieu des tumeurs.

Les deux amygdales, un peu gonflées, étaient saines d'ailleurs. L'œsophage, à son origine, était rétréci au point qu'il n'avait plus que deux lignes de diamètre.

En incisant les tumeurs diverses qui occupaient le larynx, et dont

nous avons essayé de donner la description, on reconnaissait que les unes, et c'était le plus petit nombre, consistantes et criant un peu sous le scalpel, avaient à peu près la couleur d'un marron d'Inde et une humidité qui les rapprochait plus des tumeurs encéphaloïdes que des tumeurs tuberculeuses, tandis que la netteté et la couleur de leur tranche les rendait plus analogues aux ganglions tuberculeux.

Les autres étaient ramollies et étaient converties en une bouillie jaunâtre ressemblant assez à du fromage de Brie diffluent.

M. Cruveilhier, à qui nous avons montré notre pièce pathologique, a considéré l'affection comme étant de nature cancéreuse.

Louis rapporte aussi un cas de cancer laryngien primitif.

Barth également (*Bulletins de la Société anatomique*, 1854).

Les autres observations publiées se rattachent toutes à des cancers secondaires ayant débuté par l'œsophage, la base de la langue ou les amygdales.

Depuis la découverte de la laryngoscopie, les cancers *primitifs* du larynx sont devenus l'objet de communications nombreuses.

Nous avons pu, pour notre part, en observer *trente-sept*, et *trois mixtes :* c'est le nom que nous donnons au carcinome qui se développe à cheval sur le mur mitoyen qui fait partie du pharynx et du larynx, c'est-à-dire au niveau de la région interaryténoïdienne.

Ces *quarante* cas nous ont paru offrir assez d'intérêt pour les publier en détail.

Nous ne rapporterons parmi les cancers *consécutifs ou de voisinage* que nous avons observés que *quatre* exemples *choisis dans les carcinômes* qui ont pris naissance *du côté de l'œsophage.*

CHAPITRE III

ANATOMIE PATHOLOGIQUE

Les cancers *primitifs* de l'organe vocal offrent les mêmes caractères histologiques que les cancers développés dans d'autres régions, et se présentent presque toujours sous une des deux formes auxquelles on a donné la dénomination de carcinome encéphaloïde ou médullaire, et de carcinome épithélial ou épithélioma.

Carcinome encéphaloïde. — Nous avons rencontré *dix-neuf fois* cette variété, sur trente-sept cas de cancer *primitif* et *seize fois* l'épithélioma, *deux* douteux.

Le carcinome encéphaloïde se présente sous forme de tumeur peu volumineuse au début et ne pouvant donner une idée de ce qu'elle sera plus tard. Cette tumeur est mal limitée, recouverte d'une muqueuse rouge, violacée, lisse. Il est alors impossible de la différencier de l'épithélioma.

Les progrès de cette tumeur sont rapides et son aspect change bientôt. Elle devient d'un rose blanchâtre, inégale à sa surface, mamelonnée et présente des points ecchymotiques. Elle prend l'aspect d'un champignon, se moule exactement sur les parties avoisinantes, finit par obstruer complétement le larynx. Cependant, avant d'avoir atteint un aussi grand volume, le plus souvent elle s'est ulcérée. L'ulcération, qui siége ordinairement à la partie postérieure de la tumeur, au début, par suite du frottement incessant des aliments qui passent sur elle pour parvenir

à l'œsophage, est grisâtre, inégale, à bord indurés, surélevés, et devient le point de départ d'hémorrhagies plus ou moins abondantes.

Lorsque le cancer encéphaloïde est primitif, les parties avoisinantes sont le plus souvent indemnes pendant longtemps. C'est ainsi que dans l'observation X (voy. pl. XII, fig. 1), les aryténoïdes, l'épiglotte, l'œsophage, n'ont pris aucune part à la dégénérescence cancéreuse.

Au contraire, quand l'affection a débuté par l'œsophage, on trouve toujours un œdème considérable des aryténoïdes et des ligaments ary-épiglottiques. La muqueuse interaryténoïdienne est épaissie et souvent le siége de tumeurs gélatineuses, molles, bourgeonnantes, friables. (Voy. pl. XII, fig. 7.)

A la dernière période du cancer encéphaloïde, qu'il soit primitif ou consécutif, les cartilages sont le siége de chondrites, de nécroses, souvent même ils ont complétement disparu et ont été en quelque sorte résorbés.

Cancer épithélial. — Le cancer épithélial, dont la marche est un peu plus lente, se présente quelquefois sous un tout autre aspect, du moins à sa deuxième période. Nous l'avons rencontré *seize fois*.

Nous avons vu que, comme le cancer encéphaloïde, on le trouve sous forme de tumeur dont la nature est difficile à reconnaître.

Cette tumeur a une base large, une surface inégale, et ressemble beaucoup à un papillome. Peu à peu, cette tumeur progresse, sans prendre l'aspect végétant en masse, caractéristique de la forme précédente. On dirait plutôt que les différentes parties envahies se recouvrent de petites végétations papillaires (fig. 144). Bientôt, les parties atteintes s'ulcèrent et sont alors recouvertes de pus et de mucosités en permanence.

L'ulcération ainsi produite n'a aucune tendance à la guérison et devient de plus en plus profonde.

Elle est grisâtre, souvent sanglante, recouverte de petits cail-

lots. Les parties envahies les premières disparaissent ; on voit survenir un œdème dur, qui s'accuse par des phénomènes particuliers.

Comme dans la forme précédente, les cartilages peuvent être envahis et alors il se forme de véritables abcès par congestion,

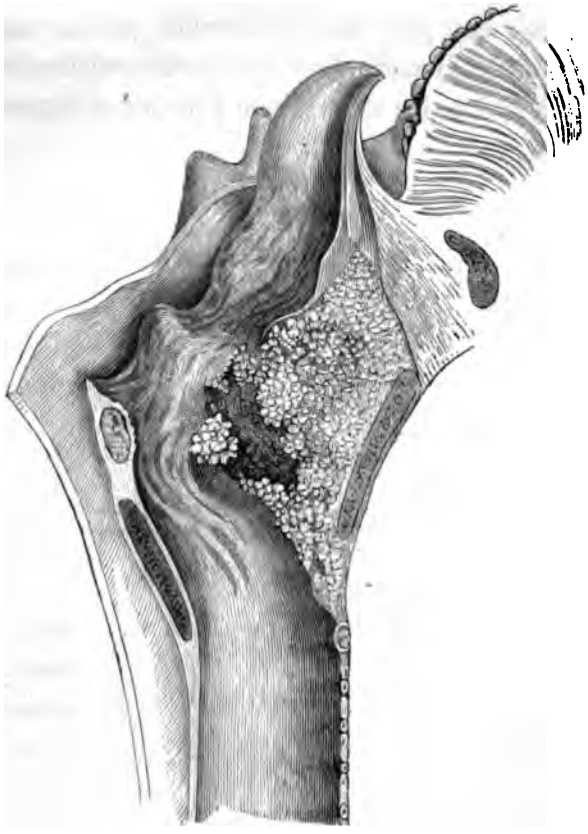

FIG. 144. — Cancer épithélial ayant débuté par la portion gauche du larynx et ayant plus tard envahi tout l'organe. (Voy. observation XV.)

qui, s'ouvrant au devant du cou, donnent lieu à des fistules mettant en communication le larynx avec l'air extérieur à travers les parois du cou.

Nous avons toujours trouvé les ganglions sous-maxillaires et les ganglions du cou tuméfiés et durs. — Plus tard, si l'affection

fait des progrès en avant, la partie antérieure du cou devient d'une consistance ligneuse et tous les muscles de cette région peuvent subir la dégénérescence graisseuse.

De même que les ganglions du cou, les ganglions péritrachéaux et péribronchiques subissent une induration et une augmentation de volume très-considérable, et cette tuméfaction nous paraît devoir être prise en considération sérieuse au point de vue des accidents dyspnéiques accusés par les malades avant même que l'œdème laryngien soit suffisant pour les expliquer.

CHAPITRE IV

SIÉGE

Le siége des cancers laryngiens est variable. L'affection peut débuter par toutes les parties de l'organe. Cependant elle nous a paru avoir une grande tendance à envahir de préférence la moitié gauche du larynx.

En consultant notre statistique, nous trouvons que sur 37 cas, 26 *fois la partie gauche* du larynx a été envahie primitivement.

16 fois c'est par la corde vocale supérieure gauche que le cancer a débuté.

10 fois toute la moitié gauche était atteinte et l'affection avait fait de tels progrès qu'il était impossible de reconnaître le point *exact* du début.

Ni la corde inférieure gauche, ni la muqueuse aryténoïdienne de ce côté ne nous ont paru avoir été le point de départ de l'affection.

7 *fois* nous avons trouvé le *côté droit* primitivement malade.

5 fois c'était la corde supérieure.

1 fois la corde vocale inférieure.

1 fois la muqueuse aryténoïdienne.

Dans trois cas, tout le larynx avait subi la dégénérescence carcinomateuse, et il était impossible de reconnaître par quel côté de l'organe avait commencé l'affection.

Enfin nous n'avons trouvé qu'une seule fois un cancer de l'épiglotte.

A quoi attribuer la *plus grande fréquence* du cancer *du côté gauche?*

Faut-il voir là le résultat de l'irritation mécanique constante due au passage incessant des aliments pour se précipiter dans l'œsophage?

Faut-il au contraire ne l'attribuer qu'à un simple effet du hasard?

Quant à l'*envahissement primitif fréquent de la corde supérieure*, c'est pour nous un fait démontré, puisque dans nos 37 cas nous l'avons constaté 21 fois.

La cause de cette particularité doit être attribuée à la richesse de ces replis muqueux en glandes et en follicules clos ou lymphatiques.

Nous ne faisons pas entrer dans cette statistique nos trois cas de cancers mixtes et les quatre cas de cancers consécutifs.

Nous avons fréquemment rencontré cette dernière variété de cancer du larynx, mais nous ne donnons que quatre observations qui permettront au lecteur de juger par lui-même de la différence des symptômes et de la marche de la maladie.

CHAPITRE V

FRÉQUENCE

Les cancers *primitifs* du larynx sont de beaucoup plus rares que les polypes, car la statistique de tous les cas de maladies laryngiennes que nous avons observés donne le chiffre de 37 pour les cancers, et 343 pour les polypes dans le même espace de temps, c'est-à-dire dans une période de quinze années.

Nous avons trouvé au point de vue de l'âge, du sexe, de la profession et de la structure, les résultats suivants :

Age. — Cette affection est en quelque sorte l'apanage de l'âge mûr.

Nous l'avons rencontrée 1 fois de 39 à 40 ans.
6 — de 40 à 50 ans.
16 — de 50 à 60 ans.
12 — de 60 à 70 ans.
2 — de 70 à 80 ans.

Sexes. — Les cancers du larynx sont *bien plus fréquents chez l'homme* que chez la femme.

En effet, sur nos trente-sept cas, nous avons trouvé *trente-quatre cas* chez l'homme et *trois* seulement chez la femme. Les hommes entrent donc pour les onze douzièmes.

Faut-il voir dans ce fait une simple prédisposition ou bien le résultat d'habitudes enracinées qui favorisent le développement du cancer, telles que l'abus du tabac, des liqueurs alcooliques, etc.?

J'ai déjà cherché à expliquer pourquoi les femmes étaient

aussi beaucoup moins exposées aux polypes laryngiens que les hommes, car elles n'entrent que pour un dixième dans notre statistique des polypes. J'ai dit à ce sujet que je croyais que la diathèse polypeuse trouvait un terrain tout préparé dans la matrice, il en est de même de la diathèse cancéreuse, qui atteint si souvent les seins et l'utérus.

Profession. — Les professions ne nous ont pas paru influer notablement sur la genèse des cancers laryngiens. Il n'est besoin pour s'en convaincre que de jeter les yeux sur notre tableau des cancers.

Structure. — Les cancers *épithéliaux* et *encéphaloïdes*, dans notre statistique, se rencontrent à peu près dans les mêmes proportions. Nous trouvons en effet 16 tumeurs du premier groupe contre 19 du second. Dans deux cas nous n'avons pu déterminer la nature du cancer.

CHAPITRE VI

CAUSES

Quelles sont les causes du cancer laryngien? Ici vient se placer naturellement la grande question de l'hérédité. Quoique nous ayons interrogé nos malades avec la plus grande rigueur sur ce point, nous n'en avons rencontré que deux dont l'un des ascendants fût mort d'affection carcinomateuse. Cependant, la diathèse cancéreuse héréditaire est si bien établie pour les cancers des autres organes que nous hésitons à la révoquer en doute, au sujet du carcinome laryngien.

Quant aux autres causes prédisposantes de l'affection qui nous occupe, nous dirons que ce sont celles qui déterminent une congestion violente, longtemps prolongée de l'organe vocal, telles que le séjour dans un pays humide et froid, sur le bord de la mer, par exemple, l'habitation dans des lieux où se trouvent en permanence des vapeurs irritantes, l'abus du tabac que nous devrions peut-être mettre en première ligne, l'abus des liqueurs fortes, de la parole.

Les autres causes déterminantes échappent le plus souvent au médecin. Cependant, nous avons pu les reconnaître quelquefois.

Dans un cas, nous avons vu un carcinome laryngien se développer à la suite d'un traumatisme externe. (Observation V.)

Dans trois autres cas, il y avait eu traumatisme du larynx, mais traumatisme interne en quelque sorte, pour enlever des tumeurs supposées bénignes développées dans un point de l'organe vocal. (Observations III, XII et XIV.)

CHAPITRE VII

SYMPTOMES.

C'est surtout au point de vue de la symptomatologie et au point de vue du pronostic, comme nous le verrons dans un instant, qu'il nous a paru rationnel de ne pas faire deux classes d'affection distincte des cancers encéphaloïdes du larynx et des épithélioma de cet organe.

Que l'on ait affaire à un encéphaloïde ou à un épithélioma, les symptômes sont en effet identiques.

Les symptômes objectifs eux-mêmes, c'est-à-dire ceux que nous dévoile le laryngoscope, se ressemblent à un tel point, au début de l'affection du moins, que le diagnostic différentiel est extrêmement difficile.

Les symptômes fournis par le cancer laryngien, quelle que soit sa nature, peuvent être divisés en trois classes, pour en faciliter la description.

A. Symptômes fonctionnels.
B. Symptômes laryngoscopiques ou objectifs.
C. Symptômes généraux.

A. *Symptômes fonctionnels.*

Les fonctions du larynx sont la phonation et la respiration. Mais comme le plus souvent la partie postérieure du larynx ou même l'entrée de l'œsophage finissent par être envahies par la

maladie cancéreuse, il est utile de joindre aux troubles de ces deux fonctions ceux qui dépendent aussi de la gêne de la déglutition.

Nous allons donc passer en revue les troubles apportés dans ces trois fonctions par le développement des tumeurs cancéreuses.

a. Phonation. — Une altération légère de la voix, tel est le symptôme qui le premier attire l'attention du malade. La voix, sans raison appréciable le plus souvent, se voile insensiblement. Quelquefois, à la suite d'un rhume ayant amené une aphonie, la voix reparaît, mais moins pure qu'avant l'*indisposition*. Le malade ne se préoccupe que très-peu de son état ; mais peu à peu, la voix se couvrant de plus en plus, il commence à s'inquiéter. L'altération progresse plus ou moins rapidement, suivant le point où se développe le cancer.

C'est ainsi que lorsque l'une des cordes supérieures est envahie primitivement, la voix devient *rapidement* rauque et enrouée. Lorsqu'au contraire c'est l'épiglotte ou la partie postérieure du larynx ou bien l'œsophage, ce ne sont plus les phénomènes d'altération de la phonation qui ouvrent la scène, mais la gêne de la déglutition ou bien des douleurs lancinantes plus ou moins vives, s'irradiant plus ou moins loin.

La voix, à mesure que les lésions du larynx augmentent d'étendue, devient rauque, enrouée, puis enfin finit par s'éteindre complétement. Cependant, au moyen de quelques efforts, ainsi que nous l'avons remarqué, le malade arrive à faire entendre des sons, rauques il est vrai, mais qui peuvent être entendus à une certaine distance.

Cette particularité est utile à noter, car nous verrons qu'elle sert à distinguer une affection carcinomateuse du larynx d'une affection tuberculeuse. Dans ce dernier cas, nous avons toujours trouvé la voix complétement éteinte, malgré les plus grands efforts du malade pour se faire entendre à distance. Il en est de même de la toux, qui dans cette dernière affection peut

être dite *soufflée* et qui reste presque toujours sonore dans le cancer du larynx.

L'aphonie dans le cancer du larynx subit des intermittences. C'est ainsi que nous avons vu des malades expulser par la toux des parcelles de tumeurs cancéreuses et recouvrer à la suite de cette expulsion un certain volume de voix qui disparaissait lorsque la tumeur se reproduisait.

Lorsque les végétations cancéreuses ont été détruites par des manœuvres opératoires, la voix revient toujours, non pas il est vrai avec une pureté irréprochable, mais suffisamment pour que le malade se fasse entendre.

Il en est encore de même lorsque, l'affection n'étant pas très-avancée, le malade est trachéotomisé.

Le repos de l'organe amène un dégorgement tel des parties œdématiées et tuméfiées, que souvent, dix ou quinze jours après l'opération, le malade peut parler avec une canule fenêtrée, ce qui lui donne un espoir, malheureusement toujours déçu, de guérison prochaine.

b. Respiration. — Les troubles respiratoires viennent bientôt se joindre aux troubles phonatoires. Cependant l'altération de la voix peut exister depuis une année avant que la respiration soit gênée.

C'est en montant un escalier, en voulant courir, que le malade s'aperçoit toujours pour la première fois de cette gêne. Peu à peu, quelquefois très-lentement, la dyspnée augmente ; la respiration devient rude, râpeuse, le malade fait entendre un bruit de *cornage dur*, pathognomonique selon nous. Il semble que la colonne d'air inspirée passe à travers une anche ligneuse. J'ai pu diagnostiquer par ce seul symptôme le cancer laryngien sur un des malades qui se trouvaient dans le salon d'attente de notre confrère et ami M. Mackenzie, à Londres.

Lorsque la respiration est devenue aussi rude, cela indique un rétrécissement notable de l'orifice glottique ; il n'est donc pas étonnant de voir à cette période survenir des accès de suffocation.

Ces accès sont d'abord intermittents et reviennent de préférence la nuit, lorsque le malade est couché. Bientôt ils vont en se rapprochant et enfin le malade se cyanose et s'asphyxie lentement. Souvent un accès de suffocation mortel survient *subitement*, le malade est comme foudroyé. Nous en avons vu plusieurs exemples. (Observations IX, XI, XIII, XVIII et XXXI.)

L'altération de la respiration est un symptôme en quelque sorte tardif du cancer primitif du larynx.

Cela s'explique par le siége même de la tumeur cancéreuse. Celle-ci, située, avons-nous vu le plus souvent, sur l'une des cordes vocales supérieures, doit absolument atteindre un énorme volume pour obstruer l'ouverture glottique. Lorsqu'elle est ulcérée, il se forme de l'œdème sous-glottique qui contribue à produire ce résultat, mais nous avons vu que l'ulcération ne survenait qu'à une époque relativement avancée du développement de la tumeur.

Si la dyspnée est tardive dans le cancer primitif, à plus forte raison l'est-elle dans le cancer consécutif. Elle peut même manquer, si le cancer se trouve limité à la paroi postérieure du larynx au niveau des aryténoides et de la face postérieure du plateau du cricoïde.

Cependant, avons-nous dit, dans quelques cas on rencontre une dyspnée qui ne peut être attribuée à l'obstruction glottique ; nous croyons devoir l'attribuer à des compressions bronchiques par des ganglions tuméfiés.

Enfin les ganglions cervicaux engorgés d'un côté peuvent comprimer le nerf récurrent et déterminer la paralysie de la corde du même côté, d'où dyspnée, toujours modérée d'ailleurs, le champ respiratoire se trouvant réduit de moitié seulement.

Cette paralysie d'une corde peut encore être produite par un autre mécanisme. Nous voulons parler de l'immobilisation de l'un des aryténoïdes, soit par dégénérescence graisseuse de l'un ou de tous les muscles dilatateurs de la glotte, d'un côté, ou par l'ankylose inflammatoire de l'articulation crico-aryténoïdienne, ou par la destruction même du cartilage aryténoïde. Ce sont là

autant de causes d'immobilisation de la corde vocale inférieure correspondante ; ce qui diminue toujours de moitié l'aire du triangle glottique.

c. Dysphagie. — La gêne de la déglutition est un des symptômes constants du cancer primitif du larynx, rare au début, apparaissant presque toujours vers le milieu du cours de la maladie, et ne manquant jamais à la dernière période. — Est-il besoin de faire remarquer que c'est le symptôme initial dans le cancer qui débute par l'entrée de l'œsophage, et qu'il existe toujours à l'origine aussi dans le cancer mixte.

Dans le cancer primitif, la gêne de la déglutition peut exceptionnellement éclater dès le début. Nous l'avons notée une fois lorsque l'épithélioma avait envahi primitivement l'épiglotte. (Observation XXXII.)

Quoi qu'il en soit, dans le cancer primitif le plus fréquent, c'est-à-dire quand il débute par l'une des cordes vocales supérieures, ce n'est que lorsque l'affection s'est étendue à l'aryténoïde, surtout celui de gauche, qu'apparaissent la gêne et les douleurs pendant l'acte de la déglutition. Au début, ce n'est qu'une entrave légère; le malade a besoin de faire un effort pour déglutir. Il avale de travers, et les parcelles d'aliments liquides et solides pénétrant dans les voies aériennes occasionnent de violentes quintes de toux.

Comme la gêne de la phonation et celle de la respiration, la difficulté de la déglutition fait peu à peu des progrès, et il arrive un moment où le malade ne peut plus avaler que des aliments liquides ou mucilagineux. Il est à remarquer que ces derniers passent même plus facilement que les autres. En effet, la dysphagie n'est pas toujours occasionnée par un obstacle mécanique, mais aussi par les douleurs intolérables que produisent les efforts du malade pour déglutir. Ces douleurs sont ressenties non pas seulement dans la région œsophagienne et laryngée, mais encore dans les oreilles, dans les articulations temporo-maxillaires, jusque dans les orbites et dans toute la tête.

Nous verrons dans un instant que tous les malades que nous avons examinés souffraient d'une salivation extrêmement abondante. Ils ne pouvaient plus avaler leur salive, qui s'écoule continuellement de leur bouche.

A partir de ce moment, la cachexie et l'émaciation font de rapides progrès et le malade ne tarde pas à succomber. On peut donc dire que chaque fois que l'on verra apparaître la gêne de la déglutition, un pronostic fatal et à courte échéance devra être porté.

d. Modifications apportées par la trachéotomie dans les symptômes fonctionnels. La trachéotomie modifie d'une façon variable les différents symptômes fonctionnels que nous venons de passer en revue.

Nous avons vu qu'elle amenait pendant un certain temps une amélioration notable dans les symptômes de la phonation. En effet, la déplétion des tissus engorgés, par suite du repos même de l'organe, suffit souvent pour rendre à l'opéré un certain volume de voix.

Il en est de même des symptômes de la déglutition, lorsqu'elle était rendue difficile et douloureuse par la tuméfaction de la muqueuse aryténoïdienne, surtout du côté gauche. Cette tuméfaction diminuant, la déglutition pourra se faire dans de meilleures conditions. Mais de tous les symptômes fonctionnels, la respiration est évidemment celui qui est modifié le plus avantageusement. C'est du reste pour parer aux accidents de suffocation que l'opération est pratiquée.

Nous affirmons hautement que dans le cas de carcinome laryngien, le chirurgien ne devra jamais hésiter à pratiquer la trachéotomie qui soulage beaucoup le malade. Nous reprendrons d'ailleurs cette question *in-extenso* au chapitre du traitement.

B. *Symptômes laryngoscopiques ou caractères objectifs.*

L'observation laryngoscopique nous a permis de tracer les caractères anatomo-pathologiques des cancers laryngiens. Ces caractères particuliers constituent précisément les symptômes laryngoscopiques. Nous allons donc les passer de nouveau rapidement en revue. Au début, les caractères de l'affection cancéreuse ne sont pas suffisamment tranchés pour que le diagnostic puisse être porté clairement. La difficulté est d'autant plus grande que les symptômes généraux font complétement défaut.

C'est une simple hypérémie, une congestion, une légère hypertrophie de la région envahie qui ouvrent la scène. En un mot, on peut reconnaître là les signes de toute affection catarrhale, tuberculeuse ou syphilitique commençante. Plus tard, et lentement, il se forme une tumeur qui présente toujours le même aspect, quelle que soit sa nature, épithéliale ou encéphaloïde — sa surface est rouge sombre, brune, lisse d'abord, à base très-large et s'accroissant progressivement.

La muqueuse environnante commence dès lors à revêtir un aspect vineux qu'elle conservera jusque dans les derniers temps de l'affection, c'est-à-dire jusqu'à la période cachectique, où elle deviendra alors blafarde, exsangue et quelquefois œdématiée.

Lorsque la tumeur a acquis un volume plus ou moins considérable, elle finit par s'ulcérer. — Les symptômes laryngoscopiques deviennent à cette époque assez tranchés, et si l'on a observé le malade depuis le commencement de son affection, le diagnostic devient presque facile *de visu*. A ce stade de la maladie commencent également à apparaître les symptômes généraux.

C'est surtout à la période ulcérative que l'on pourra reconnaître la nature du cancer observé.

En effet, une fois ulcéré, l'*encéphaloïde* ne tarde pas à bour-

geonner, mais ce bourgeonnement se fait sur place et en une seule masse, de telle sorte que l'ulcération seule en est recouverte et que les parties avoisinantes sont respectées pendant un temps plus ou moins long. Il est le plus souvent difficile d'apprécier la coloration exacte de ces bourgeons cancéreux, car leur surface suppurante, saignante, inégale, est presque toujours recouverte de mucosités visqueuses, adhérentes qui leur donnent un aspect grisâtre, rendu quelquefois noir par les poussières inspirées par le malade, ou même par de petits caillots sanguins.

Tant que les bourgeons cancéreux restent limités à l'ulcération même, les parties avoisinantes sont indemnes, mais lorsque l'ulcération fait des progrès, on voit alors un œdème rouge, luisant, dur des parties sus-glottiques du larynx (aryténoïdes — replis aryépiglottiques — cordes vocales supérieures — épiglotte).

Le cancer *épithélial* ne se comporte plus de même. Une tumeur étant formée, elle s'ulcère, et l'ulcération amène progressivement la destruction de la tumeur. Puis, les pourtours de l'ulcération bourgeonnent; il semble que la partie envahie se couvre de petites végétations papillaires qui s'ulcèrent à leur tour et qui contribuent à agrandir l'ulcération primitive. En même temps, l'ulcération devient fongueuse, mais les bourgeons épithéliomateux n'acquièrent jamais le volume des bourgeons encéphaloïdes et ne produisent que bien rarement des tumeurs assez volumineuses pour amener l'obstruction complète de la glotte et nécessiter de bonne heure la trachéotomie. Dans cette variété, dont la marche est plus lente, c'est presque toujours l'œdème du voisinage qui amène les accidents de suffocation. En un mot, pour caractériser les variétés du cancer laryngien, à partir de leur période ulcéreuse, on pourrait dire que la première évolue en quelque sorte *in situ*, tandis que la seconde a plus de tendance à l'envahissement progressif.

Quelle que soit la nature du cancer, l'œdème de la glotte ou du voisinage présente toujours les mêmes caractères, c'est-à-

dire qu'il peut devenir très-considérable dans les deux cas; c'est un œdème dur, rouge qui, à l'incision, ne donne issue qu'à très-peu de liquide.

A mesure que les différentes parties du larynx sont envahies, on voit de nouvelles tumeurs se former et s'ulcérer à leur tour, mais chose remarquable, pendant presque toute la durée de l'évolution carcinomateuse, il n'y a dans beaucoup de cas qu'une seule moitié du larynx d'envahie et le plus souvent la gauche.

Quand le cancer se développe au niveau de l'entrée de l'œsophage, les symptômes objectifs ne sont plus les mêmes. Ils ne sont appréciables que lorsque l'un des aryténoïdes ou l'espace inter-aryténoïdien sont envahis.

Dans ces cas, nous avons vu, tantôt une tuméfaction de l'aryténoïde se produire, puis une ulcération s'établir, marchant de bas en haut, tantôt des tumeurs blanchâtres, comme gélatineuses, molles, se développer dans l'espace interaryténoïdien, probablement aux dépens des nombreuses glandes qu'on rencontre en cette région.

Ces tumeurs peuvent devenir de véritables abcès dont la nature est facile à reconnaître au laryngoscope. En effet ces abcès ont un aspect de mollesse caractéristique. Plus tard ils deviennent volumineux, gênent considérablement la respiration et la déglutition. Aussi, lorsque leur ouverture spontanée se fait attendre, la main du chirurgien doit suppléer à la nature.

L'épithélioma de l'épiglotte, que nous avons trouvé une fois, est facile à reconnaître. Dans ce cas l'épiglotte est transformée en une masse arrondie, inégale, dure au toucher. Toutes les portions du larynx situées au-dessous de la tumeur ne pouvaient qu'être entrevues chez notre malade. Ces parties étaient saines.

Quant à la partie de la tumeur qui correspondait au bord libre de l'épiglotte, elle était le siége d'une ulcération grise, fongueuse, sanguinolente.

C. *Symptômes généraux.*

1° *Douleur.* — Les cancers laryngiens, quelle que soit leur nature, s'accusent par des symptômes généraux exactement semblables, et c'est là ce qui nous a surtout engagé à considérer et à décrire l'épithélioma comme un véritable cancer.

Avant l'apparition même de la période ulcéreuse, le malade ressent dans la région laryngée des douleurs qui d'abord sont très-espacées et qui finissent par devenir constantes. — Au début, ces douleurs sont sourdes puis deviennent lancinantes. Le malade les compare à un coup de couteau qu'il recevrait dans la gorge. Ces douleurs très-rapides ne s'irradient pas. Plus tard, au contraire, lorsque l'ulcération est établie, ce n'est pas seulement dans la région laryngée qu'elles sont ressenties mais jusque dans les oreilles, l'orbite, le front. Enfin, lorsque l'œsophage est envahi, ces douleurs sont considérablement accrues par la gêne progressive de la déglutition qui à son tour est entravée par la douleur même. Douleur et gêne de la déglutition sont donc deux symptômes solidaires et réagissant l'un sur l'autre.

Quant aux douleurs de voisinage, elle nous ont souvent paru causées par la tuméfaction considérable des ganglions sous-maxillaires et cervicaux.

2° *Salivation.* — Ce symptôme n'a jamais fait défaut dans tous les cas de cancer primitif ou consécutif du larynx qu'il nous a été donné d'examiner.

Il débute en général lorsque l'ulcération s'établit. Très-modéré d'abord, le ptyalisme devient bientôt excessif, et dans quelques cas, nous avons vu, à la dernière période de l'affection, des malades rendre plusieurs litres de salive dans une journée.

L'excessive salivation doit être regardée comme l'un des symptômes les plus pénibles pour le malade. Il ne peut rester un moment sans cracher (la déglutition de cette salive est extrêmement douloureuse) ; il se réveille la nuit en sursaut pour cra-

cher et trouve ses oreillers imprégnés de ce liquide buccal, véritable *ichor cancéreux*.

Souvent les mucosités rendues sont sanguinolentes et contiennent des globules de pus — souvent aussi, à la dernière période, le malade, en faisant des efforts pour chasser les mucosités qui encombrent son larynx, détache des parcelles de sa tumeur réduite en putrilage.

3° *Odeur*. — A partir du moment où une ulcération carcinomateuse s'est établie dans le larynx, l'haleine devient fétide, nauséabonde. Le malade n'a en général aucune conscience de ce symptôme, pas plus que le malade atteint d'ozène, n'a conscience de l'odeur infecte qu'il exhale.

4° *Hémorrhagie*. — Les hémorrhagies sont fréquentes dans le cancer laryngien. Nous regardons ce symptôme comme pathognomonique, mais il n'apparaît qu'avec la période d'ulcération.

Au début, le malade ne trouve que quelques filets de sang dans ses expuitions. Plus tard, il rend des crachats complétement sanglants, souvent de couleur gelée de groseille, comme dans le cancer du poumon.

Il arrive quelquefois que ce sont de véritables caillots qui sont expulsés, caillots qui probablement se sont formés dans l'un des ventricules de Morgagni, ou sur l'ulcération elle-même.

Dans un cas, nous avons vu cracher un caillot qui avait dû séjourner un temps assez long dans le larynx, car, noir à sa surface, il était complétement décoloré à l'intérieur.

Malheureusement, les hémorrhagies ne se bornent pas à l'expulsion d'aussi petites quantités de sang.

Il arrive souvent que le malade est pris de véritables écoulements de sang pur dont la perte contribue à diminuer ses forces. Ces *laryngorrhagies* sont d'autant plus redoutables, qu'elles se répètent fréquemment, l'organisation du caillot se fait difficilement sur une surface qu'agitent constamment les efforts de

toux occasionnée par la chute du sang dans les voies aériennes, et les mouvements imposés par la respiration.

On voit chez des malades trachéotomisés des hémorrhagies se produire au-dessus et au-dessous de la tumeur qui obstrue complétement le larynx, de telle sorte que le sang s'échappe par la bouche d'une part, et de l'autre par la canule trachéale.

5° *Engorgement ganglionnaire.* — Ce symptôme apparaît le plus souvent avant la période ulcéreuse elle-même. Ce sont d'abord le plus généralement les ganglions sous-maxillaires qui sont envahis. Ils deviennent durs, roulent sous les doigts, et sont si peu douloureux que le malade n'en soupçonne pas l'existence.

Peu à peu, ils augmentent de volume et arrivent à devenir si gros, que le malade présente l'aspect scrofuleux. Les ganglions cervicaux se tuméfient de même, et leur développement peut être tel, que les mouvements de la tête, ceux d'abaissement de la mâchoire inférieure sont entravés. Nous ne les avons jamais vus s'ulcérer, et cependant nous avons rencontré des cas où le cou du malade était aussi gros que sa tête elle-même.

A propos de la gêne de la respiration, nous avons fait remarquer que les ganglions péri-trachéaux et péri-bronchiques pouvaient être tuméfiés et comprimer les tuyaux aériens, déterminant ainsi une gêne respiratoire et un affaiblissement du murmure vésiculaire du poumon qui ne doit pas être mis sur le compte de l'œdème cancéreux du larynx seulement.

6° *État général du malade.* — Le cancer du larynx nous a semblé de préférence se développer chez *les personnes vigoureuses,* c'est du moins ce qui ressort de nos observations.

Jusqu'à la période ulcéreuse, les malades conservent leur embonpoint ; les fonctions continuent à se faire normalement.

Lorsque surviennent les douleurs vives, la salivation, la gêne de la déglutition et la dyspnée, ils commencent à maigrir, mais, le plus souvent, cet amaigrissement ne fait de progrès rapides

que lorsque le malade ne peut plus avaler que des aliments liquides.

C'est aussi à partir de ce moment que survient la période de *cachexie* que nous croyons inutile de décrire ici.

La teinte *jaune-paille* ne s'observe pas chez tous les malades, même chez ceux qui succombent dans le dernier état de marasme.

Ces derniers symptômes ne peuvent être, bien entendu, observés que chez les malades trachéotomisés, ceux qui ne subissent pas cette opération mourant asphyxiés avant que ces phénomènes aient eu le temps d'apparaître.

Nous n'avons observé dans *aucun de nos trente-sept cas de cancer primitif du larynx* (trachéotomisé ou non) des symptômes d'*infection* proprement dite, ou de *généralisation*.

CHAPITRE VIII

DIAGNOSTIC

Le diagnostic du cancer laryngien doit être fait à la période préulcéreuse et à la période ulcéreuse.

1° *Période préulcéreuse.* — Le cancer laryngien pourra être confondu au début avec une simple *laryngite hypertrophique.*

Cette dernière envahit en général toutes les régions de l'organe vocal, et ne se distingue que très-difficilement d'une tuméfaction carcinomateuse lorsqu'elle est limitée. Il faudra prendre en considération les antécédents du malade, le siége même de l'affection. Nous avons vu, en effet, que c'était surtout à gauche et par la corde supérieure de ce côté que débutait le cancer.

La coloration de la muqueuse qui recouvre la tuméfaction fournit aussi des indications précieuses. D'un brun foncé dans le cancer, elle est d'un rouge plus ou moins vif dans la laryngite hypertrophique. En outre, dans cette dernière affection, les douleurs sourdes qui existent au début du carcinome ne se font pas sentir.

Il n'est guère possible de confondre un polype avec une tumeur carcinomateuse. Les polypes que nous avons rencontrés siégeaient, à très-peu d'exceptions près, sur les cordes vocales inférieures, et nous n'avons vu *qu'un* cancer débuter par cette partie du larynx.

L'erreur ne serait permise que dans certains cas de tumeur sarcomateuse (observation CCXIV, page 576).

Cependant, quelques papillomes peuvent être pris pour des cancers épithéliaux du larynx. Nous voulons parler des végétations papillaires ayant envahi complétement les cordes inférieures et supérieures. Ces cas sont rares ; de plus, on trouve des papillomes aussi bien sur les cordes inférieures que sur les supérieures. Les deux côtés du larynx en sont couverts, le malade, qui est aphone, n'a pas de gêne de la déglutition, n'a pas de douleurs lancinantes, pas d'engorgement ganglionnaire, pas d'hémorrhagies, et enfin ne présente pas les symptômes généraux d'une affection maligne.

Au point de vue purement laryngoscopique, des papillomes ne peuvent être pris pour une tumeur épithétiale que s'ils sont recouverts de mucosités qui cachent à la vue leur véritable coloration, leur véritable aspect.

Une inhalation, et au besoin un nettoyage du larynx avec un pinceau imbibé d'eau tiède, suffiront pour lever tous les doutes.

On pourra encore prendre pour un cancer une tumeur gommeuse se développant dans l'épaisseur de l'une des cordes supérieures ou sur l'un des aryténoïdes, avant la période ulcéreuse.

Disons d'abord que les affections de ce genre sont *très-rares*. En outre, les antécédents du malade éclaireront le diagnostic. Dans tous les cas, un traitement mercuriel et iodé jugera bientôt la question.

L'auscultation du larynx est loin d'être suffisante pour faire le diagnostic précis d'un carcinome laryngien ; nous avons vu, d'ailleurs, à propos des polypes, qu'elle ne pouvait rendre que des services insignifiants dans toutes les affections laryngées.

Voici, d'ailleurs, ce que nous trouvons à ce sujet dans un livre classique justement estimé de Barth et Roger (1).

« Nous venons de voir que bien peu de maladies du larynx se « traduisent par des signes acoustiques spéciaux : la plupart du « temps les altérations les plus diverses donnent lieu à un même « effet, l'obstruction mécanique du conduit aérifère ; il en résulte

(1) Barth et Roger, *Traité pratique d'auscultation*, 6e édition, page 272.

« que des phénomènes semblables sont les indices de lésions diffé-
« rentes, telles que l'œdème ou l'épaississement et l'induration
« du tissu cellulaire sous-muqueux, des ulcérations végétantes,
« des excroissances syphilitiques, des tumeurs cancéreuses ou
« d'autre nature, des pseudo-membranes, des polypes ou des
« corps étrangers. Les signes que nous avons passés en revue
« n'ont pas beaucoup de valeur par eux-mêmes; mais ils en
« acquièrent une plus grande par la réunion et l'étude comparée
« de plusieurs caractères, tels que l'intensité du phénomène, son
« timbre musical, son degré de fixité ou de mobilité, et enfin par
« l'auscultation simultanée de la poitrine. »

Dans le cancer laryngien, le médecin devra, en effet, ausculter souvent le malade, car nous avons vu beaucoup de malades atteints de cette redoutable affection chez qui des mucosités visqueuses et épaisses obstruaient les bronches et entraient pour une grande part dans les accidents asphyxiques.

Dans ces cas, l'auscultation du larynx fait entendre ce que Barth appelle un râle caverneux laryngé. Ce râle coïncide avec des râles muqueux perçus dans toute la poitrine.

2° *Période ulcéreuse.* — Les affections ulcéreuses du larynx qui peuvent imposer pour un cancer sont de nature syphilitique, tuberculeuse ou scrofuleuse.

A. *Les ulcérations syphilitiques* présentent au laryngoscope quelques caractères qui permettront souvent de les reconnaître.

Elles siégent en général à la partie antérieure du larynx, fréquemment sur l'épiglotte.

Comme l'ulcération cancroïdale, elles ne s'accompagnent pas d'une coloration brûne de la muqueuse. Celle-ci dans la syphilis prend une teinte rouge foncé et l'ulcération elle-même est entourée d'une auréole d'un rose carmin qui tranche sur la coloration de la muqueuse environnante. De plus, l'ulcération syphilitique ne se recouvre pas rapidement de bourgeons pouvant atteindre un gros volume. Elle détruit, elle creuse, ses bords sont un peu

surélevés, paraissent être indurés, et le pus qu'elle secrète est plus abondant et plus épais que dans le cancer. Mais, en raison de l'engorgement ganglionnaire et de la salivation qu'elle amène, en raison des douleurs aiguës ressenties par le malade, et de la gêne quelquefois très-grande de la déglutition qui peut amener des symptômes de cachexie, le diagnostic devra toujours être réservé.

Au chapitre *Traitement*, et en lisant nos observations, on remarquera que nous soumettons indistinctement tous nos cancéreux à un traitement spécifique, malgré la négation de tout antécédent. Nous avons eu plus d'une fois à nous louer de cette mesure, car quelques-uns de nos malades qui auraient pu, sans une très-vive attention, être regardés comme cancéreux, étaient des syphilitiques, dont nous publierons plus tard les observations.

B. *Les ulcérations tuberculeuses* présentent beaucoup moins souvent que les ulcérations syphilitiques l'aspect du cancer. En premier lieu, les ulcères tuberculeux ne se développent pour ainsi dire que chez des tuberculeux pulmonaires, et l'auscultation fournira les plus précieuses indications au diagnostic. Il n'y aurait que dans le cas où un tuberculeux serait atteint de cancer du larynx que le diagnostic pourrait devenir difficile. Nous n'avons pas rencontré de cas de ce genre (1).

Nous croyons que dans cette occurrence, le laryngoscope pourrait seul trancher la difficulté.

Les ulcérations tuberculeuses, en effet, qui envahissent le plus souvent les parties postérieures du larynx présentent un aspect particulier. Rarement elles affectent la forme végétante ; le plus souvent, elles sont superficielles d'abord et se creusent lente-

(1) Lebert. *Maladies cancéreuses*, Paris, 1851. — Introduction, page XX, dit : « Dans mes études sur le rapport qui existe entre le cancer et les affections tuberculeuses, je suis arrivé à ce curieux résultat que les cancéreux pouvaient parfaitement bien devenir tuberculeux, mais je n'ai pas vu jusqu'à ce jour la phthisie tuberculeuse en marche progressive donner naissance, pendant le cours de ses progrès, à une maladie cancéreuse. »

ment. Elles amènent des caries, des nécroses des cartilages, des aryténoïdes en particulier, nécroses et caries qui donnent lieu à des œdèmes blafards, quelquefois très-volumineux.

L'ulcération fournit un pus crêmeux, liquide, abondant. Tout le larynx est *décoloré* et offre un aspect caractéristique.

La salivation n'existe pas à un degré aussi marqué que dans le cancer. L'engorgement ganglionnaire s'observe très-rarement, et il est de nature bien différente, le toucher indique que les ganglions sont moins rénitents; ils donnent au doigt la sensation de strumes, de scrofules, de tubercules. Les douleurs n'ont pas le caractère lancinant, les hémorrhagies sont pulmonaires et non pas laryngées. Enfin, les ulcérations tuberculeuses se rencontrent à tous les âges, et dans les deux sexes indistinctement.

C. Il nous reste à dire quelques mots sur le diagnostic des ulcérations cancéreuses avec les *ulcérations scrofuleuses*. Ces dernières sont *très-rares* et se présentent à un âge ou le cancer n'existe pas. Dans quelques cas, elles s'accompagnent d'autres manifestations scrofuleuses. Dans l'une de nos observations, la malade avait en même temps qu'un lupus du larynx un lupus du nez.

Au laryngoscope, toute la muqueuse laryngée est décolorée, et présente une teinte violacée presque caractéristique. L'ulcération n'est pas fongueuse et végétante ; elle est granuleuse, et offre à sa surface l'aspect d'une plaie en voie de réparation, couverte de bourgeons charnus. Le pus est en très-petite quantité, il n'y a pas d'œdème circonvoisin, et l'affection est complétement indolente.

En résumé, le diagnostic différentiel du cancer laryngien n'offre de sérieuses difficultés que dans certains cas de syphilis douteuse.

Mais heureusement la marche lente des deux affections permettra toujours de soumettre le malade à la pierre de touche du traitement spécifique.

CHAPITRE IX

MARCHE — DURÉE — TERMINAISONS

La marche est presque la même pour l'épithélioma que pour l'encéphaloïde.

Dans les deux cas, la voix commence par s'altérer légèrement, cette altération augmente progressivement et finit par arriver jusqu'à l'aphonie la plus complète. Le plus généralement, *la gêne de la respiration n'apparaît qu'après la dysphonie*, quoique ces deux symptômes soient le résultat de la même cause, développement considérable de la tumeur ou apparition d'un œdème dur accompagné d'ulcérations plus ou moins étendues. C'est à ce moment aussi qu'apparaît le *cornage*. *La gêne de la déglutition survient plus ou moins tard, cela dépend du siége même du carcinome.* Il est bien évident que si le cancer a débuté par l'œsophage, c'est le premier symptôme appréciable. Au contraire, si l'affection a envahi d'abord la corde vocale supérieure gauche ou droite, la dysphagie n'apparaît que très-tard, après les symptômes phonatoires et respiratoires. C'est ainsi que nous l'avons vue survenir bien après la trachéotomie (Obs. XXXIV). *Les symptômes douloureux* suivent de près l'altération de la voix, mais au début ce ne sont que des douleurs rapides, se répétant à de longs intervalles. Elles ne deviennent réellement intolérables qu'à partir de la *période ulcéreuse* et surtout lorsque la région aryténoïdienne est envahie.

C'est encore à cette période ulcéreuse, qui ne survient quel-

quefois qu'après la trachéotomie, que l'on voit apparaître la *salivation abondante* et les *crachats sanglants*.

L'adénite sous-maxillaire précède quelquefois l'ulcération de la tumeur cancéreuse, et l'accompagne toujours.

Lorsque apparaissent les ulcérations, qui s'accompagnent de *salivation*, de crachats sanguins, d'*hémorrhagies*, le malade maigrit, perd chaque jour de ses forces, et si la gêne de la déglutition survient il ne tarde pas à succomber.

Quant à la durée de l'affection, elle varie avec la nature du cancer, et selon que le malade a été ou non trachéotomisé.

Voici les résultats fournis par notre statistique (nous faisons remonter le début de la maladie au moment où pour la première fois a apparu l'altération de la voix) :

Sept malades *non trachéotomisés*, atteints de cancers *encéphaloïdes*, ont vécu en moyenne *trois ans*.

Deux malades non trachéotomisés n'entrent pas dans cette statistique, ayant été perdus de vue.

Huit malades *trachéotomisés*, atteints d'*encéphaloïdes*, ont vécu en moyenne *trois ans et neuf mois*.

Six malades *non trachéotomisés*, atteints d'*épithélioma*, nous fournissent une moyenne de *un an et onze mois*.

Trois malades perdus de vue n'entrent pas en ligne de compte.

Sept, *trachéotomisés* pour des *épithélioma*, nous donnent une durée moyenne de *quatre ans*.

Ainsi donc, la marche de l'encéphaloïde, chez le malade non trachéotomisé, est moins rapide que celle de l'épithélioma.

D'autre part, la trachéotomie pratiquée pour l'épithélioma prolonge plus la vie que pratiquée pour l'encéphaloïde.

Dans cette dernière affection, en effet, la prolongation de la vie chez nos opérés a été de *neuf mois* en moyenne, tandis qu'elle a été de *deux ans et un mois* dans les cas d'épithélioma.

La trachéotomie prolonge donc toujours la vie du malade.

Ce résultat suffit, du moins nous le croyons, à démontrer l'*utilité*, pour ne pas dire *la nécessité de l'opération*.

Dans tous les cas de cancers laryngiens que nous avons observés, la mort est venue terminer l'affection.

Parmi nos malades, les uns ont succombé à la cachexie les autres sont morts asphyxiés avant d'avoir pu être trachéotomisés, d'autres sont morts littéralement de faim sans qu'on ait pu les nourrir avec la sonde œsophagienne, qu'il était impossible d'introduire.

En dernier lieu, nous signalerons un genre de mort que nous avons rencontré *sept fois*.

Nous voulons parler de la *mort subite*.

Faut-il l'attribuer à l'asphyxie par suite de la non pénétration de l'air dans le poumon ? Faut-il l'attribuer à l'accumulation de mucosités visqueuses dans la trachée et dans les alvéoles pulmonaires ? Nous sommes partisan de cette dernière explication, car nous en avons eu un exemple frappant. (Observation XXXI.)

C'est là un point de physiologie pathologique laryngienne et pulmonaire très-intéressant à étudier, à élucider, dont nous reparlerons au chapitre XII.

CHAPITRE X

PRONOSTIC

Le pronostic des tumeurs cancéreuses du larynx est bien différent de celui des polypes du même organe. Tandis que sur nos 300 premiers cas de polypes observés nous enregistrons, sur 233 opérés, 180 guérisons définitives, 48 cas d'amélioration sensible, et seulement 5 cas où nos efforts sont restés infructueux; nous n'avons au contraire à inscrire au chapitre des cancers *aucun* cas de guérison.

Le pronostic du cancer laryngien, qu'il soit épithélial, qu'il soit encéphaloïde, est fatal.

Le médecin n'aura donc à se prononcer que sur la durée probable de l'affection. Il devra se laisser guider par la nature même du cancer et par le degré d'avancement plus ou moins grand de l'affection.

Ce que nous disons ici fait entrevoir déjà que le traitement doit être purement palliatif et s'adresser surtout aux symptômes.

Nous croyons imprudent de se prononcer pour un pronostic non fatal à la suite de l'extirpation totale de la partie envahie par la dégénérescence carcinomateuse, que cette ablation soit faite à la suite d'une *laryngotomie*, par le fer, le feu ou les caustiques, ou bien encore à l'aide des mêmes agents *par les voies naturelles*.

En effet, jusqu'à ce jour, ces différentes méthodes n'ont fourni aucun résultat satisfaisant.

Les résultats donnés par l'extirpation totale du larynx, ne permettent pas non plus de porter un pronostic *favorable*.

CHAPITRE XI

TRAITEMENT

La thérapeutique de la carcinose se réduit malheureusement à deux indications générales, d'une part à soulager les souffrances du malade, à faire la médecine des symptômes, *traitement médical*, d'autre part à prolonger la vie en intervenant chirurgicalement, soit à l'aide d'instruments tranchants ou caustiques qui détruisent provisoirement la tumeur, soit à l'aide de la trachéotomie, qui remédie pour un temps plus ou moins long aux accidents de suffocation, *traitement chirurgical*.

Aucun de ces deux traitements ne peut amener la *guérison*. Autant nous sommes puissants et heureux en face des polypes du larynx, autant nous nous trouvons impuissants et découragés devant le cancer laryngien.

Il nous reste du moins les deux derniers termes de la trilogie hippocratique à remplir, soulager et consoler, notre tâche est lourde, mais non exempte d'une noble satisfaction.

Nous diviserons le traitement des cancers laryngiens en médical et chirurgical.

1° *Traitement médical*. — Nous avons démontré combien au début de l'affection le diagnostic différentiel du cancer laryngien était difficile à établir. A cette période de la maladie, le rôle du médecin se réduit à l'expectation. On devra se borner à prescrire un traitement antiphlogistique, et une hygiène sévère. La précision du diagnostic ne peut jamais être assez grande pour auto-

riser une opération sanglante, soit par les voies artificielles, soit par les voies naturelles.

C'est cependant à ce moment seul qu'une opération pourrait avoir des chances de succès. Mais, il faut bien le dire, le malade qui ne souffre que très-peu et qui n'a qu'une légère altération de la voix, ne consentirait pas à une opération.

Plus tard, lorsqu'une tumeur se sera produite, si elle ne gêne ni la respiration ni la déglutition, il faudra bien se garder d'y toucher. Dans ce cas encore, c'est à une médication interne, antiphlogistique et tonique que l'on devra avoir recours.

Nous conseillons cependant d'essayer dès cette période un traitement antisyphilitique, quand bien même le malade nierait tout antécédent de cette nature.

Enfin, à la période ulcéreuse, c'est encore à ce traitement que l'on devra s'adresser tout d'abord.

Nous avons l'habitude de prescrire le mercure sous forme de frictions faites une fois par jour avec 4 grammes, chaque fois, d'onguent napolitain simple ou double. Ces frictions doivent être faites d'après la méthode de Sigmund, c'est-à-dire au niveau des grandes articulations après bain ordinaire ou bain de vapeur.

Nous donnons encore le mercure sous forme de protoiodure à la dose de 5 jusqu'à 10 centigrammes par jour.

Enfin, dans quelques cas, nous avons employé les injections hypodermiques de sublimé.

En même temps que le mercure, nous administrons l'iodure de potassium à haute dose, depuis 2 jusqu'à 6 grammes par jour, les bains de sudations sèches et la tisane de Zittmann.

Lorsque ce traitement n'apporte aucune modification dans l'état du malade, et que la nature carcinomateuse de l'affection se trouve par cela même confirmée, il ne reste plus qu'à traiter les symptômes :

Les douleurs seront combattues par les préparations opiacées, par les injections hypodermiques de chlorhydrate de morphine, par le choral, l'acide prussique, la ciguë. — Le ptyalisme sera

amoindri, et *disparaîtra* même momentanément sous l'influence de quelques gouttes de la solution suivante :

Chlorhydrate de morphine.....	1 gr.
Eau.....	30 —.

injectée sous la peau du cou, du bras ou de la poitrine. En même temps, les ulcérations laryngiennes pourront être touchées avec un pinceau imbibé de laudanum, ou mieux, d'une solution morphinée ou bromurée. Leur attouchement avec des solutions légères de nitrate d'argent ou de teinture d'iode ne devra pas être négligé, car souvent il procure des améliorations passagères du phénomène douleur.

La mauvaise odeur de l'haleine sera combattue par des inhalations d'acide phénique, de chlorate ou de permanganate de potasse ; les hémorrhagies, par les inhalations de solutions astringentes au tannin, au perchlorure de fer.

Si la gêne de la déglutition est considérable, on conseillera au malade de se nourrir d'aliments mucilagineux, demi-liquides.

Nous omettons à dessein de parler ici du symptôme dyspnée, qui ne peut être traité efficacement que par la chirurgie.

2° *Traitement chirurgical.* — Nous le diviserons en deux parties : *a*. Traitement curatif, *b*. Traitement palliatif.

A. *Traitement curatif.* — Le traitement curatif des cancers laryngiens a été tenté par les voies artificielles et par les voies naturelles. Nous ne citons que pour mémoire l'ablation totale du larynx, sur laquelle nous reviendrons en temps et lieu.

Le traitement curatif par les voies naturelles a été tenté par excision, par arrachement, par galvano-caustie, par cautérisations chimiques solides et liquides.

Aucune de ces méthodes n'a donné de résultat probant. L'excision et l'arrachement, qui se font avec des guillotines et des pinces, ne permettent d'enlever qu'une portion plus ou moins

complète de la tumeur et laissent à leur suite une surface ulcéreuse qui ne tarde pas à bourgeonner.

Ceci peut encore s'appliquer à la galvano-caustie, et de plus, la difficulté même du maniement des galvano-cautères ne permet pas d'en limiter l'action avec une précision suffisante. Quant aux caustiques chimiques qui ont été employés, ce sont le nitrate d'argent, le nitrate acide de mercure, des solutions plus ou moins concentrées d'acide chromique. Ces caustiques sont en général infidèles; trop faibles, ils ne servent qu'à exciter le processus morbide; trop forts, ils peuvent amener de graves accidents. Dans tous les cas, ils sont dangereux à manier, même pour le spécialiste expérimenté, et donnent lieu à des accès de suffocation, de spasmes violents.

Une méthode plus rationnelle consiste à combiner l'arrachement ou l'excision avec des cautérisations chimiques. Malheureusement les résultats obtenus ne sont pas plus encourageants. Ces manœuvres opératoires doivent, selon nous, être réservées pour le traitement palliatif.

Le traitement curatif par les voies artificielles nous paraît promettre de meilleurs résultats.

Nous avons tenté ce traitement au moyen de la thyrotomie précédée de trachéotomie. (Voy. observation III.)

Le cartilage thyroïde étant incisé et ses deux moitiés écartées, on peut plus facilement enlever la totalité de la tumeur et, au besoin, ruginer son point d'implantation.

On peut de même, par cette voie artificielle, pratiquer des cautérisations énergiques et espérer détruire le cancer jusque dans sa racine. Notre observation III démontre que, grâce à cette opération répétée deux fois, nous avons pu prolonger de plusieurs années la vie de la malade.

B. *Traitement palliatif.* — Le traitement palliatif chirurgical peut être aussi établi et par les voies naturelles et par les voies artificielles.

Par les voies naturelles, on peut faire des cautérisations sur les

bourgeons cancéreux, soit avec le nitrate d'argent, soit avec l'acide chromique, soit avec tout autre caustique.

On doit également tenter avec des pinces l'arrachement des portions de bourgeons ou de tumeur qui tendent à amener l'asphyxie chez des malades qui ne veulent pas être trachéotomisés.

L'ablation de ces bourgeons pourra être faite à l'aide des guillotines ou mieux de serre-nœuds, ou d'écraseurs linéaires.

Ces manœuvres opératoires devront être employées avec la plus grande circonspection, car on aura toujours à redouter des hémorrhagies graves, même avec l'écraseur.

Pour nous, nous avons adopté une méthode mixte, qui jusqu'ici nous a mis à l'abri de cette complication. Nous labourons la masse bourgeonnante avec un galvano-cautère, nous la morcelons, en un mot. Au bout de quelques jours, la tumeur étant en suppuration, nous arrachons avec des pinces les morceaux qui cèdent à un léger effort de traction. (Voy. observation X.)

Quant au traitement palliatif par les voies artificielles, il ne peut être employé qu'à la condition que le malade sera trachéotomisé.

On fera alors, par l'ouverture trachéale, dans le larynx, des cautérisations analogues à celles qui sont pratiquées par les voies naturelles.

Nous avons cité plusieurs cas où des malades eux-mêmes ont pu enlever avec des pinces, par l'ouverture trachéale, des portions sphacélées de tumeurs et même des morceaux de cartilage nécrosés. (Voy. observation IV).

Pour nous, *la trachéotomie constitue le traitement chirurgical palliatif, par excellence, du cancer laryngien*. En effet, cette opération, que nous ne saurions trop recommander de pratiquer de bonne heure, *permet au malade de respirer;* elle *immobilise* et *condamne au repos l'organe malade*, ce qui *enraye pour quelque temps la marche de l'affection*. En outre, les manœuvres opératoires palliatives par les voies naturelles sont par là même rendues beaucoup plus faciles.

Dans le cas de cancer du larynx, nous conseillons toujours

au chirurgien de pratiquer l'opération aussi bas que possible, car il arrive malheureusement des cas où la dégénérescence carcinomateuse tend à descendre et envahit les bords de la plaie trachéale et amène la production de bourgeons végétants énormes, qui repoussent la canule au dehors et rendent son séjour presque impossible. (Voy. observation III et IV).

Il ne nous reste plus que quelques mots à dire de l'extirpation totale du larynx, pour terminer ce chapitre. Six opérations de cette nature ont été pratiquées.

Bien que quatre de ces cas aient été donnés comme ayant fourni des succès, nous ne pouvons les envisager comme tels, puisque tous les opérés sont morts dans les quatre mois qui ont suivi l'opération.

Voici le compte rendu de l'une de ces opérations pratiquée, par Langenbeck, sur un homme de cinquante-sept ans atteint de cancer du larynx, et sur lequel on avait pratiqué la trachéotomie en novembre 1874 :

« La respiration se faisait par la canule trachéale. La dégénérescence cancéreuse s'étant étendue à la langue et au pharynx, le 21 juillet 1875 l'opération suivante fut pratiquée. Après avoir chloroformisé le malade par la fistule de la trachée, au moyen de la canule-tampon de Trendelenburg, de manière à empêcher toute introduction du sang dans les voies respiratoires, Langenbeck fit à la peau une incision transversale, s'étendant du bord interne du sterno-mastoïdien droit au gauche, à 2 centimètres au-dessus de l'os hyoïde. Au milieu de cette incision, il en fit une seconde, verticale, passant au milieu du cou, sans intéresser la cicatrice trachéale. Les deux lambeaux latéraux de la peau furent séparés des parties sous-jacentes, laissant à nu le larynx. L'extension du cancer aux parties voisines ne permettant pas de séparer le larynx du pharynx, Langenbeck ouvrit ce dernier, qu'il attira en bas et en avant au moyen d'une érigne fixée au niveau de l'os hyoïde. La langue fut en même temps attirée hors de la bouche, par un fil passé dans sa pointe, et sectionnée à la base par la plaie du cou, à 2 centimètres en-

viron au-dessus de l'os hyoïde. *Les artères thyroïdiennes supérieures furent ensuite liées*, et *la paroi du pharynx coupée des deux côtés*, ainsi que l'arc du pharyngo-palatin. Puis *les carotides externes furent liées et sectionnées entre deux ligatures. Les nerfs hypoglosse et lingual avaient été isolés et coupés au moment où l'on sectionnait la langue.* Enfin, le *larynx fut détaché de la trachée, au-dessous du cartilage cricoïde.*

» Durant toute la durée de l'opération, le malade resta dans l'anesthésie la plus parfaite.

» Après l'opération, les lambeaux furent simplement appliqués sur la plaie, et l'on introduisit une grosse canule dans la trachée. La fièvre fut modérée ; elle avait cessé le 28 juillet.

» *Le cancer avait envahi l'os hyoïde, l'épiglotte* et *la partie supérieure du larynx. La face interne des cartilages cricoïde et thyroïde était également atteinte depuis la partie supérieure de l'espace compris entre le larynx et la base de la langue.* »

Il n'est pas encore possible de se prononcer sur une tentative aussi audacieuse.

Il est prudent, pour formuler un jugement, d'attendre les résultats d'une statistique plus étendue. Nous n'hésiterons pas, pour notre part, à suivre l'exemple des Billroth et des Langenbeck lorsque l'occasion se présentera, afin d'augmenter les chiffres de cette statistique, et c'est de cette manière seulement qu'il sera permis plus tard d'établir ce point de science sans réfutation.

CHAPITRE XII

QUELQUES CONSIDÉRATIONS SUR LES CANCERS EN GÉNÉRAL COMPARÉS AUX CANCERS LARYNGIENS

Il n'est peut-être pas sans intérêt de résumer ici les travaux et opinions des auteurs *modernes* sur les cancers.

Nous passerons ainsi en revue les points de doctrine plus ou moins admis et plus ou moins discutés sur cette partie de la science, nous verrons en quoi les cancers du larynx diffèrent de ceux des autres régions et en quoi ils leur ressemblent.

Nous avons mis à contribution principalement les ouvrages des auteurs dont les noms suivent :

Andral, Tanchou, A. Bérard et Denonvilliers, Walshe, Bennett, Lebert, Broca, Velpeau, Sibley, Heurtaux, Nélaton, Thiersch, Virchow, Follin, Ch. Robin, Cornil et Ranvier, Hénocque, Rindfleisch, Billroth, Lancereaux (1).

(1) .

1843. ANDRAL. *Essai d'hématologie pathologique*. Paris.

1843. TANCHOU. *Statistique sur la fréquence et les causes du cancer*, mémoire présenté à l'Institut.

1844. TANCHOU. *Recherches sur le traitement médical des tumeurs du sein*. Paris.

1845. A. BÉRARD ET DENONVILLIERS. *Compendium de chirurgie pratique*, t. Ier, continué par Denonvilliers et Gosselin, article sur le cancer. Paris.

1846. WALSHE. *On nature and treatment of cancer*. London.

1849. BENNET. *On cancerous and cancroïd growths*. Edinburg.

1851. LEBERT. *Traité pratique des maladies cancéreuses*. Paris.

1852. BROCA. *Anatomie pathologique du cancer*. Extrait des *Mémoires de l'Académie*, t. XVI.

1856. BROCA. *Du cancer et des pseudo-cancers*. Extrait du *Nouveau dictionnaire pratique de chirurgie et d'hygiène vétérinaires*. Paris.

N'ayant jamais rencontré dans la cavité laryngienne que des carcinomes encéphaloïdes ou épithéliaux, nous ne nous occuperons point des cancers squirrheux, colloïdes, mélaniques, etc.

Il est facile de comprendre pourquoi l'organe vocal est atteint de préférence par l'encéphaloïde et l'épithélioma, si l'on en demande la raison à l'anatomie, qui vient ici comme toujours en aide à la clinique. Il suffit de se rappeler que l'encéphaloïde se développe surtout dans le tissu cellulaire, et l'épithélioma dans le tissu des glandes, tandis que le squirrhe prend plutôt naissance dans le tissu fibreux. La muqueuse laryngienne n'offre-t-elle pas d'une part un tissu cellulaire sous-muqueux abondant et des glandes en grande quantité, tandis qu'elle n'offre de tissu

1858. VELPEAU. *Traité des maladies du sein*. Paris.
1859. SIBLEY. *A contribution to the statistices of cancer*. London.
1860. HEURTAUX. *Du cancroïde en général*. Thèse de Paris.
1861. FOLLIN. *Traité élémentaire de pathologie externe*, continué par Duplay. Paris.
1865. THIERSCH. *Das epithelial Krebs*. Leipzig.
1866. BROCA. *Traité des tumeurs*. Paris.
1867. HEURTAUX. *Nouveau dictionnaire de médecine et de chirurgie pratiques*, articles *Cancer* et *Cancroïde*, t. VI. Paris.
1867. VIRCHOW. *Pathologie des tumeurs*. Traduction en français par Aronhsson. Paris.
1867. CORNIL. *Du cancer et de ses caractères anatomiques*, mémoire couronné par l'Académie de médecine, t. XXVII. Paris.
1868. NÉLATON. *Éléments de pathologie chirurgicale*, publié sous sa direction par Jamain et Péan. Paris.
1869. CORNIL et RANVIER. *Manuel d'histologie pathologique*, première partie. Paris.
1871. CORNIL, HÉNOCQUE. *Dictionnaire encyclopédique des sciences médicales*, t. XII. Article *Carcinome*, partie histol. par Cornil; partie clinique, Hénocque.
1871. LANCEREAUX. *Atlas d'anatomie pathologique*, accompagné d'un volume de texte. Paris.
1873. CH. ROBIN. Article *Histologiques*, dans le *Dictionnaire de médecine de Nysten*, continué par Littré et Robin. - *Journal de l'anatomie et de la physiologie*. Paris.
1873. RINDFLEISCH. *Traité d'histologie pathologique*. Traduction française par Gross. Paris.
1874. BILLROTH. *Éléments de pathologie chirurgicale générale*. Traduction française. Paris.
1875. LANCEREAUX. *Traité d'anatomie pathologique*, t. I. Paris.

fibreux que profondément. Nous trouvons la membrane élastique après les deux couches précédentes, elle n'a jamais été atteinte, du moins à notre connaissance, de cancer primitif; elle oppose un grand obstacle à la croissance de l'encéphaloïde et de l'épithélioma du côté des parois externes du larynx. C'est par suite de cette marche forcée vers l'intérieur que le malade est pris si vite et si souvent de suffocations.

L'opinion que la formation des tumeurs reconnaît des causes spécifiques est peu contestée aujourd'hui; mais, dit Billroth, s'il existe des irritants spécifiques chimiques et mécaniques dont l'action donne nécessairement lieu à une tumeur, ils sont inconnus jusqu'ici.

Velpeau, Virchow et beaucoup d'auteurs ont insisté sur les irritations locales venant du dehors, qu'ils regardent comme jouant en général un rôle important dans le développement des tumeurs primitives; c'est ce que nous avons constaté chez la plupart de nos malades.

Dans la composition anatomique de certaines parties, il peut exister des troubles permanents qui prédisposent à la formation des tumeurs. Virchow cite l'âge avancé. Certaines formes de tumeurs sont très-fréquentes à certains endroits chez le vieillard, par exemple le cancer de la lèvre. Thiersch, dans son ouvrage sur le cancer épithélial, fait remarquer que *dans la lèvre des vieillards le tissu conjonctif a disparu* au point que les organes épithéliaux y prédominent, glandes sébacées, sudoripares, follicules pileux.

Nous faisons en ce moment des recherches sur le larynx des vieillards, pour voir si nous ne trouverons pas des raisons anatomiques expliquant aussi les causes de la prédilection du cancroïde laryngien pour cette époque de la vie; nous avons constaté sur une série de coupes provenant du larynx d'un homme de soixante-cinq ans, avec le docteur André, histologiste distingué, que *le tissu conjonctif sous-muqueux dans le larynx du vieillard est au contraire augmenté*, très-développé. Cependant nous réservons encore la question.

Mais s'il existe beaucoup de tissu conjonctif chez le vieillard, il existe également beaucoup de glandes en grappes, d'éléments lymphoïdes, de follicules clos qui sont autant d'organes propres à se laisser envahir par le carcinome épithélial.

Ch. Robin, à l'article Cancroïde de son *Dictionnaire de médecine*, dit que le cancroïde attaque les muqueuses qui sont surtout pourvues de glandes. En les examinant, dit-il, au microscope, on peut reconnaître non-seulement qu'il s'est produit de l'épithélium dans la cavité des glandes, mais que l'épithélium hypertrophié a déterminé l'atrophie de la paroi propre de ces organes, et alors la formation de cellules d'épithélium a lieu en dehors de la glande dans le tissu ambiant entre ses éléments : c'est ce qu'on appelle *infiltration des tissus par l'épithélium*. Les éléments du tissu envahi s'atrophient, d'où la friabilité des produits morbides dans lesquels l'épithélium est devenu plus abondant que les autres éléments, d'où aussi la rapide exfoliation de ce tissu quand il est ulcéré; et une fois la formation d'épithélium commencée en dehors des glandes, elle gagne facilement tous les tissus voisins au fur et à mesure de l'exfoliation de la surface.

Cette prédilection du cancroïde pour les muqueuses garnies de glandes explique pourquoi cette maladie frappe la muqueuse laryngienne, qui contient dans son derme *des glandes en grappes* assez nombreuses. Elles sont disséminées sans ordre, mais elles existent surtout en trois points principaux, où leur groupement a reçu un nom : glandes *épiglottiques* dans l'épaisseur de l'épiglotte, glandes *aryténoïdiennes* sous la muqueuse et en avant de l'aryténoïde, et glandes *des ventricules* à la partie postérieure supérieure et externe du ventricule de Morgagni. Le *corps* de ces glandules, dont la sécrétion muqueuse humecte la surface interne du larynx, est situé au-dessous de la muqueuse ou dans l'épaisseur de l'épiglotte, souvent même il se creuse une petite niche dans les cartilages, il a la grosseur d'un quart de millimètre à un millimètre, ses culs-de-sac, ses vésicules glandulaires, de 60 à 100 μ, sont formés d'une paroi propre et revêtus d'une

couche d'épithélium pavimenteux. Le canal excréteur, de 100 à 300 μ, est formé d'une paroi de tissu conjonctif tapissée d'une couche d'épithélium cylindrique (J.-A. Fort, *Traité élémentaire d'histologie*, 1873).

On comprend donc facilement que si le cancer attaque le fond de la glande plus tôt que son canal excréteur, il sera plutôt cancroïde qu'encéphaloïde, la nature du cancer sera déterminée par la nature du tissu qui sera le premier envahi.

Boldyren a observé sur la muqueuse du larynx des follicules *lymphoïdes* en tous points semblables aux follicules de Peyer, de l'intestin grêle ; ces lymphoïdes se rencontrent surtout dans le ventricule de Morgagni, au-dessous des cordes vocales inférieures et quelquefois même à la face postérieure de l'épiglotte.

Depuis les recherches de Neuman, de Rheiner, de Kölliker et de Lüschka sur la muqueuse laryngienne, le docteur P. Coyne a fait paraître un travail très-intéressant (1) sur l'anatomie normale de la muqueuse du larynx, qui éclaire d'un nouveau jour les phénomènes pathologiques de cette muqueuse.

Voici le résumé de ses recherches sur le sujet qui nous regarde : les glandes en grappe n'ont pas été étudiées dans tous leurs détails et l'on n'a pas encore fait connaître la disposition de celles qui avoisinent la partie libre de la corde vocale inférieure. Quant à l'appareil lymphoïde, composé, comme celui de l'intestin grêle, d'une couche réticulée et de follicules clos, il n'en est fait mention nulle part, du moins comme disposition anatomique normale ; car si Virchow, dans son *Traité des tumeurs*, t. III, décrit des lymphomes dans la muqueuse laryngée, il ne les a vus que dans le cours de la leucémie, et les considéra comme des formations pathologiques sous la dépendance de cet état morbide.

Coyne, sur une coupe fine et aussi perpendiculaire que pos-

(1) *Recherches sur l'anatomie normale de la muqueuse du larynx et sur l'anatomie pathologique des complications laryngées de la rougeole.* Thèse de Paris, 1874.

sible à la direction des cordes vocales, trouve la disposition suivante :

1° Une membrane limitante, immédiatement sous-jacente à l'épithélium, qui prend son point d'appui sur la face externe.

2° Une couche assez mince contenant un grand nombre d'éléments arrondis, le plus souvent embryonnaires. Cette couche réticulée contient un certain nombre de follicules clos, exclusivement localisés, chez l'homme du moins, dans la portion de cette membrane qui revêt le ventricule du larynx. Coyne décrit minutieusement leurs formes, leur situation, leurs dimensions, leur nombre, et dit qu'ils présentent un rapport assez constant avec les conduits excréteurs des glandes muqueuses situées au-dessous. Il justifie le nom de follicules clos qu'il donne à ces organes, en faisant voir dans ses préparations qu'ils renferment tous les éléments constitutifs d'un follicule clos, c'est-à-dire le réticulum, les nœuds fertiles, les cavités lymphatiques et les capillaires sanguins.

Nous ne parlerons pas de la région papillaire, que l'on trouve aussi dans cette couche ; nous rappellerons seulement ce que nous avons dit au sujet des polypes papillaires, c'est que Coyne a trouvé sur le bord libre de la corde vocale inférieure des papilles certainement vasculaires et probablement nerveuses, et que ces papilles sont bien plus développées dans la moitié antérieure de la corde vocale, ce qui est en relation avec le point de départ habituel des *papillomes* qui, *nous l'avons bien nettement démontré dans de nombreuses observations*, *naissent* presque toujours *dans la partie antérieure* de la *rima glottidis*.

3° Couche glandulaire, plus profonde, plus épaisse, renfermant en même temps que des glandes en grappes, quelquefois très-volumineuses et de forme variable, du tissu élastique et du tissu conjonctif ordinaire, assez souvent infiltré de vésicules adipeuses.

Tels sont les éléments histologiques que le cancer laryngien trouve à attaquer dès son apparition et dans sa marche irradiante.

Plus profondément encore il rencontre la *couche fibreuse élastique* qui existe entre la muqueuse et les cartilages. De bas en haut, cette couche recouvre le périchondre du cricoïde et se confond avec la face profonde de la muqueuse, très-adhérente à ce niveau; un peu plus haut, elle se confond avec la membrane crico-thyroïdienne, s'épaissit et forme la corde vocale inférieure, composée presque uniquement de tissu élastique et contenant à peine quelques fibres de tissu conjonctif. Elle s'enfonce ensuite dans les ventricules du larynx et forme une couche élastique très-mince, qui double la muqueuse du ventricule. Ensuite on la voit s'épaissir de nouveau, mais moins que précédemment, pour constituer la corde vocale supérieure. Celle-ci, quoique moins élastique que l'inférieure, renferme néanmoins une quantité considérable de fibres élastiques fines, anastomosées en réseau.

Les éléments des deux cordes vocales se confondent à leur extrémité postérieure avec le tissu conjonctif et les fibres élastiques du périchondre. En avant, ceux de la corde inférieure se fixent sur la portion médiane élastique du thyroïde, tandis que ceux de la corde vocale supérieure se portent, partie sur le périchondre et partie sur cette même portion élastique.

Sur un point un peu plus élevé, cette couche se porte dans l'épaisseur du repli aryténo-épiglottique, après avoir recouvert le périchondre de la partie supérieure du thyroïde, et forme le ligament aryténo-épiglottique, où l'on trouve un mélange à parties égales de tissu conjonctif et de tissu élastique. En avant, elle laisse l'épiglotte et se confond avec la face postérieure de la membrane thyro-hyoïdienne, un peu moins riche en éléments élastiques que la membrane crico-thyroïdienne; elle soulève la muqueuse à ce niveau, offre moins de fibres élastiques et forme les replis connus sous les noms de replis glosso-épiglottiques médian et latéraux. En arrière, au niveau du muscle aryténoïdien, elle s'amincit et se confond avec la face profonde de la muqueuse (J.-A. Fort, *loc. cit.*).

Cette membrane élastique, si bien décrite par Lüschka, et

dessinée dans son traité d'anatomie, *erster band, erste abtheilung der Hals*, 1862; page 264, et dans sa monographie *der Kehlkopf*, 1871; cette membrane, disons-nous, qui enveloppe la muqueuse laryngienne comme un véritable manchon, nous a paru être la cause du développement du cancer laryngien à l'intérieur du côté de la cavité laryngienne, car elle lui oppose à l'extérieur une barrière très-difficile à franchir.

Nous avons donné plus haut la définition du cancroïde d'après Ch. Robin (*Dictionnaire de médecine*, 1873). Comparons-la maintenant avec la définition que ce savant histologiste donne du cancer.

« Sous ce nom, dit-il, on embrasse actuellement les productions pathologiques les plus diverses au point de vue de la structure intime, et qui, avec la même composition anatomique, peuvent d'un sujet à l'autre offrir une marche très-différente, selon la constitution générale du sujet. Nulle description faite jusqu'à présent n'a donné un ensemble de caractères anatomiques et symptomatologiques communs à toutes ces tumeurs... Il résulte de l'examen direct de la structure des diverses espèces de tumeurs de la mamelle, du testicule, de la parotide, que celles de ces tumeurs qui ont l'aspect squirrheux, lardacé ou encéphaloïde (et portent le nom vague de *cancer*, d'après leur propriété d'envahir les tissus voisins, de récidiver après l'ablation ou de devenir multiples dans les cas où l'on n'enlève pas la première apparue), que ces tumeurs, disons-nous, offrent un arrangement réciproque de leurs cellules ou de leurs noyaux, sous forme de filaments pleins, cylindriques, ramifiés, et terminés en doigt de gant; ceux-ci, à leur tour, conservent toujours des analogies avec ceux des glandes dont la tumeur dérive.

» Le fait essentiel à signaler est que *les tumeurs dites cancéreuses* soit composées surtout de noyaux, soit composées de cellules, sont des produits morbides qui *offrent une texture particulière de leurs éléments;* texture dont l'étude a, dans le principe, été *négligée au profit de l'étude des noyaux et des cellules examinés*

isolément, sans préoccupation de leur arrangement réciproque, spécial et constant.

« La texture offre en outre quelques particularités spéciales à chaque tumeur, selon l'organe dont elle procède ou qu'elle envahit, texture qui est en rapport avec la structure même de cet organe. Ce fait montre que l'anatomie pathologique devient une suite naturelle de l'anatomie normale et se fond de plus en plus avec elle. »

Il serait trop long de citer tout cet article, mais je ne puis résister au désir de transcrire ici une des conclusions dont nous avons tant de fois observé la justesse dans notre clinique : « Il résulte que c'est l'étude des maladies de chaque tissu, en se fondant sur la connaissance de leur état normal, qui seule nous rend compte utilement, au point de vue de la pratique médicale, des phénomènes offerts par les tumeurs diverses appelées *cancer;* elle nous montre en outre que c'est à la constitution générale de l'individu dont tel ou tel tissu est devenu malade, et non au tissu morbide même, qu'on doit attribuer la gravité ou la bénignité de la marche des tumeurs, d'après laquelle on les disait cancéreuses ou non. » (Ch. Robin.)

Le cancer serait-il le produit d'une inflammation moléculaire et tout à fait circonscrite? Celle-ci, quand elle n'est pas le résultat d'une cause extérieure, serait-elle déterminée par une modification générale apportée dans l'économie par l'âge, l'alimentation, la suppression de certaines évacuations? Est-ce dans la perturbation des actes vitaux qu'il faut voir la cause du cancer? (Tanchou.)

Le cancer n'est jamais la terminaison d'une autre maladie, mais au contraire une affection d'emblée, *sui generis*, idiopathique, et conserve ce caractère pendant toute sa durée, débute brusquement au milieu de la plus belle santé sans prodromes. (Lebert.)

« Le cancer est-il nécessairement cancer dès le principe? Sans avoir de conviction absolue sur les transformations cancéreuses, je suis loin cependant d'être aussi décidé qu'autrefois dans le

sens négatif. Les faits, en se multipliant dans ma pratique, ont fini par ébranler mes croyances et même par me faire pencher sous ce rapport vers la doctrine affirmative défendue en dernier lieu par Bennett. Renoncer ainsi à ses doctrines, juste au moment où les autres savants, où la jeunesse active et laborieuse s'en emparent et les soutiennent avec ardeur, peut être pénible sans doute, mais les besoins de la vérité doivent passer avant tout. » (Velpeau.) Et plus loin il ajoute « que le cancer à forme épithéliale peut, après ablation, repulluler sous forme d'encéphaloïde avec la cellule dite cancéreuse; que dans les autres formes de cancer les cellules et les noyaux peuvent manquer dès la première opération et se trouver au contraire dans les tumeurs secondaires. » Cette dernière partie de l'opinion du célèbre clinicien est en rapport avec les opinions de Richard Volkmann (1), de Cornil et Ranvier et de Virchow.

L'hyperplasie simplement inflammatoire du catarrhe chronique conduit à la formation de polypes, et les polypes peuvent plus tard devenir à leur tour le siége d'un développement cancroïde ou cancéreux. (Virchow.)

On s'est demandé si un papillome pouvait se transformer en épithélioma, nous n'y voyons pas d'impossibilité, mais jusqu'à présent nous ne connaissons aucun fait qui le prouve. (Cornil et Ranvier.)

La transformation des tumeurs bénignes en tumeurs malignes est généralement rejetée, mais certaines tumeurs (pour ne parler que du sujet qui nous occupe) peuvent se transformer pendant le cours de leur évolution; ainsi Billroth a vu chez de jeunes sujets les sarcomes se transformer quelquefois rapidement en cancer médullaire et infester en peu de temps tout l'organisme, tandis que chez les personnes plus âgées ils déterminent une infection d'abord lente et locale, et ensuite peu à peu une infection générale; mais cependant, quelle que soit la

(1) *Zur Histolog. der Muskelkrebses.* — *Virchow's arch.*, Bd.-L.

marche des sarcomes (1), leur tendance infectieuse doit être considérée comme une exception à la règle.

Nos observations personnelles ont de tous points confirmé ces dernières assertions.

On voit qu'en résumant les opinions citées plus haut, on est loin d'être d'accord sur la ou les causes premières du cancer et sur sa transformation ou son unité. C'est justement à cause de toutes ces obscurités qu'il est presque impossible de donner une définition claire du carcinome, et que beaucoup d'auteurs comprennent le cancroïde dans la classe des cancers ou l'en excluent, selon des idées préconçues.

Voici la définition acceptée par le *Dictionnaire encyclopédique des sciences médicales*, en 1871. — Nous entendons par carcinomes toutes les tumeurs qui désorganisent les tissus dans lesquels elles se développent en se substituant à eux, qui s'étendent au voisinage par continuité et par dissémination, qui récidivent après l'ablation, qui ne cèdent à aucun traitement, qui se généralisent ordinairement par des noyaux développés dans divers organes, et par leur marche progressive amènent un état cachectique spécial et la mort.

Rindfleisch appelle carcinomes les tumeurs caractérisées par un stroma conjonctif, renfermant des cellules qui ont un caractère épithélioïde.

Liicke conclut, avec Voldeyer, que le carcinome est une tumeur épithéliale atypique.

Il est donc impossible de donner une définition courte et exacte du cancer, il faut joindre aux caractères anatomo-pathologiques, histologiques, l'énumération des caractères cliniques, sous peine de description incomplète.

Si d'autre part nous cherchons à différencier le cancroïde du cancer, cliniquement et histologiquement, nous serons très-embarrassé dans certains cas limitrophes, mais nous ne le serons

(1) On sait que les sarcomes sont d'autant plus graves que les éléments qu'ils renferment sont plus près de l'état embryonnaire.

en aucune façon dans la majorité des cas, c'est-à-dire lorsqu'ils présentent leurs caractères particuliers. Heurtaux a très-bien résumé cette question dans sa thèse et dans l'article CANCER et CANCROÏDE du *Nouveau dictionnaire de médecine et de chirurgie pratiques*, en montrant, au point de vue anatomo-pathologique, la différence dans la forme des cellules, dans les caractères du suc, dans la cavité du tissu, ses alvéoles, sa trame, et, au point de vue clinique, les dissemblances dans la marche, la cachexie, l'action de la tumeur sur les glandes lymphatiques, l'infection générale et la curabilité. Le tableau différentiel qu'il a tracé à cet égard laisse la plus grande clarté dans l'esprit du lecteur.

Nous avons constaté la vérité des assertions contenues dans ce tableau comparatif, quand nous avons relu nos observations d'encéphaloïdes et de cancroïdes du larynx, mais il est toujours resté du doute pour deux de nos cas (observ. XIII et XX).

La durée assignée par les auteurs modernes aux cancers internes concorde avec celle que nous donne notre statistique.

Le cancer des organes internes, dit Lebert, a généralement une durée beaucoup plus courte que le cancer externe. C'est ainsi que celui des reins offre une durée moyenne de 8 mois; celui du foie, de 9 mois 1/5e; celui des ovaires, de 1 an; celui de la vessie de 12 mois 1/2; celui du tube digestif et des voies respiratoires, des moyennes qui varient pour les diverses parties entre 13 et 18 mois, et celui de la matrice une moyenne de 16 mois. La moyenne générale qui résulterait de cet ensemble serait à peu près de 18 mois.

La durée moyenne de 39 cas (avec autopsie), rapportés par Herrichs et Popp, a été de 17,14 mois moyenne, tandis que celle rapportée par Walshe de 38,15 mois nous surprend d'autant plus qu'elle est en désaccord avec les durées moyennes indiquées dans les chapitres spéciaux de l'ouvrage de cet auteur. (Lebert.)

Nous croyons utile de rappeler ici le résultat de notre propre statistique, quant à la durée du cancer laryngien. L'encéphaloïde non trachéotomisé dure 3 ans, et, trachéotomisé, 3 ans et 9 mois. Le cancroïde non trachéotomisé 2 ans, et, trachéotomisé, 4 ans.

Je crois intéressant de faire une courte digression au sujet du cancer de l'œsophage et du poumon pour montrer leurs points de ressemblance avec le carcinome laryngien.

Le cancer de l'*œsophage* occupe tantôt un côté seulement, tantôt tout le pourtour du calibre de l'organe. L'ulcération s'y observe constamment. Dans la moitié des cas, des communications anormales s'établissent avec les organes voisins, trachées, bronches, poumons. La durée moyenne est de 13 mois, l'âge moyen 60 ans. Sur *neuf malades*, il y a *huit* hommes et *une* femme. Le traitement, jusqu'à ce jour, n'a pu être que palliatif. La cautérisation et les tentatives de destruction du rétrécissement n'ont point fourni de bons résultats.

Walshe a pu réunir 29 cas de cancer *primitif des voies respiratoires*. 18 fois un seul poumon a été malade et 13 fois c'était le poumon droit, 3 fois les deux poumons seuls, 7 fois un des poumons avec un des médiastins. L'irradiation cancéreuse a été observée dans les 5/6e des cas, le mal s'étendait du poumon à la plèvre ou des plèvres au poumon. L'état général de la santé est peu affecté, ce qui tient à ce que les malades succombent par suffocation ou par les autres symptômes locaux, avant que le dépérissement ait eu lieu. Si au contraire le malade survit à ces souffrances, et si la période de dépérissement peut s'établir, elle va jusqu'aux dernières limites du marasme. On observe quelquefois *des morts subites*, probablement *par obstruction de l'artère pulmonaire*, et des hémoptysies plus ou moins abondantes.

Walshe n'a noté la durée du cancer pulmonaire avec détail que dans 10 cas. La durée moyenne a été de 13 mois et 1/5e, le minimum de 3 mois 1/2, le maximum de 27 mois. Le cancer du poumon est en général encéphaloïde, et plus fréquent chez l'homme qne chez la femme.

Pour le cancer *du palais* et *des amygdales*, la durée moyenne

ne dépasse pas un an; sur 6 individus, il y a 3 hommes et 3 femmes; pour celui de *la langue* (cancroïdal ou encéphaloïde) la durée moyenne est de 14 mois, plus fréquent chez l'homme que chez la femme.

Dans sa statistique sur la fréquence et les causes du cancer, Tanchou nous apprend que dans les 1848 cahiers qui forment la collection des registres mortuaires de 1830 à 1840, il est mort pendant cet intervalle, tant à Paris que dans les deux sous-préfectures de Sceaux et de Saint-Denis, 382,851 personnes, dont 194,735 hommes, 188,166 femmes; parmi ces décès, il y en a eu 9,118 causés par le cancer, dont 2,161 parmi les hommes et 6,967 parmi les femmes, par conséquent 4,796 de plus que chez les premiers.

Le nombre des cancers augmente, dit-il (proportion gardée avec l'augmentation de la population) d'année en année; on a déjà fait la même remarque à Berlin et à Londres.

Tanchou n'a noté que *trois cas* de *cancer du larynx* sur le relevé de 9,118 cas de cancer, il ne donne malheureusement aucun détail au sujet de ces trois carcinomes.

Il n'entre pas dans notre cadre de traiter ici, même en abrégé, les questions relatives à la physiologie pathologique du cancer, cependant nous ne croyons pas pouvoir passer sous silence quelques points du plus grand intérêt au point de vue clinique, tels que l'*engorgement ganglionnaire*, la *douleur*, l'*ulcération*, la *vascularité*, l'*inoculation* et l'*infection*.

Ces questions ne sont pas encore résolues : ainsi l'on ne sait pas exactement dans combien de cas se produit l'engorgement ganglionnaire, à quelle époque de la maladie il apparaît le plus souvent, à quoi l'on distingue sûrement une inflammation *sympathique* d'une inflammation *métastatique* des ganglions.

Il faut se garder de croire que tous les engorgements qui, pendant le cours d'un cancer primitif, surviennent dans les ganglions correspondants, soient de même nature (Broca).

Il n'est pas malheureusement facile de décider cliniquement à quelle sorte de ganglion on a affaire. Toutefois, on aura de fortes

présomptions pour une altération spécifique quand les glandes seront multiples, volumineuses, fermes, agglomérées en une masse unique et surtout peu mobile. — L'existence d'un ulcère de mauvaise nature dans ces ganglions rend le doute impossible (Heurtaux). Telle est également notre opinion, mais nous rappellerons que, dans aucun de nos cas, les ganglions cervicaux, même devenus très-volumineux, ne se sont ulcérés.

Pourquoi le carcinome est-il le tissu pathologique qui détermine le plus facilement et d'une façon constante des lésions des ganglions lymphatiques? C'est parce que les alvéoles du carcinome communiquent avec les vaisseaux lymphatiques de la tumeur et du voisinage. — Les ganglions indurés dans le carcinome ne présentent pas toujours la structure de la tumeur primitive, et ils peuvent subir simplement une transformation fibreuse (Cornil et Ranvier).

Nous regrettons de n'avoir pu élucider ce point de doctrine par rapport aux ganglions indurés du cou dans les autopsies que nous avons faites, car il ne nous a été permis que d'enlever le larynx sans toucher aux parties latérales.

Sibley, sur 520 carcinomes primitifs, a noté 83 fois l'absence du carcinome dans les ganglions lymphatiques.

Tous les auteurs s'accordent à dire que l'encéphaloïde envahit plus vite les ganglions que l'épithélial, le cancer laryngien ne fait pas exception à cette règle.

Les *douleurs* manquent en général au début, ne deviennent sensibles que passé le premier tiers de la durée de la marche totale. Elles sont d'abord rares et ensuite de plus en plus fréquentes, allant souvent en augmentant jusqu'à la fin, mais cessant quelquefois pendant la dernière semaine de la vie, elles sont d'abord lancinantes, puis deviennent gravatives et térébrantes (Lebert).

Il n'en est pas tout à fait de même dans le cancer laryngien, car dès que les douleurs ont fait leur apparition, elles ne cessent plus, elles sont continuellement réveillées jour et nuit par les mouvements de la respiration, et augmentées par la déglutition

pendant les repas, et même en dehors des repas lorsque le malade est pris de salivation abondante. On s'explique difficilement l'acuité des souffrances éprouvées par les cancéreux, car *on ne trouve pas ou très-peu de nerfs* dans leurs tumeurs.

Mais l'on y rencontre *beaucoup de vaisseaux sanguins*. Tout monde connaît les belles injections qui ont été faites par Ch. Robin et Lebert dans les tumeurs cancéreuses et qui y ont démontré la présence d'artères, de veines et de capillaires intermédiaires. Pour être constante, la vascularité du cancer n'en est pas moins soumise à d'énormes variations, et un cancer est d'autant plus dangereux qu'il est plus vasculaire, dit Broca, qui donne le conseil (pour l'injection cadavérique) de pousser un liquide jaune dans les veines et un liquide bleu dans les artères, parce qu'on voit alors que la pulpe de la tumeur se colore en vert. Les deux couleurs se sont donc partout mélangées, preuve évidente que les vaisseaux du cancer se comportent comme des capillaires.

Cette vascularité explique la fréquence de l'*hémorrhagie* qui se fait de plusieurs manières par *suintement de la surface ulcérée*, par *rupture des veines ou érosion d'artères voisines*, ou encore par *suite d'une forte hypérémie* de l'organe dans lequel le tissu cancéreux vient se déposer.

Nous avons vu chez nos malades *la laryngorrhagie se produire de ces trois manières*.

Comment se fait l'*infection*? est-ce par les vaisseaux sanguins ou par les vaisseaux lymphatiques, ou par les deux à la fois? On n'est pas d'accord sur la *présence des lymphatiques dans le carcinome*, nos histologistes français en doutent. Cependant Van der Kolk les a injectés et Rindfleish pense qu'ils forment autour des vaisseaux sanguins des gaînes analogues à celles des vaisseaux des centres nerveux.

Quoi qu'il en soit, pour les uns, la substance infectieuse est le blastème tel qu'il est exhalé par les vaisseaux, c'est-à-dire soluble et par conséquent absorbable ; pour les autres ce sont les éléments organisés et solides de la tumeur qui pénètrent dans le

torrent circulatoire (Lebert). — Pour Broca, ce sont plutôt les veines détruites autour de la tumeur qui charrient les éléments microscopiques du cancer, tandis que les lymphatiques ne le feraient que très-exceptionnellement.

La plupart des symptômes attribués à l'*infection* n'ont rien de spécial et peuvent accompagner des tumeurs non infectantes, ils peuvent exister même sans qu'il y ait de tumeurs dans l'économie.

C'est pour cette raison que dans nos observations nous nous sommes rarement prononcé sur le caractère infectieux, même lorsque nos malades ont présenté la *teinte jaune-paille de la peau* et l'*engorgement ganglionnaire en plaques indurées* regardés comme symptômes significatifs de l'infection. La teinte jaune-paille de la peau n'est pas toujours caractéristique et peut être simulée par l'état d'anémie de certains sujets à peau brune.

Personne ne croit à la *contagion* du cancer, l'impossibilité de l'inoculer vient à l'appui de cette opinion. Biett, Alibert et plusieurs médecins, qui ont eu le grand courage de tenter cette inoculation sur eux-mêmes n'y ont pas réussi. Leblanc a échoué dans toutes ses inoculations sur le chien, animal très-sujet au cancer. On a beaucoup discuté sur le cas du fameux chien auquel Follin était parvenu à inoculer le cancer. Lebert rejette cette expérience, prétendant que le chien était cancéreux avant l'opération; il ajoute que bien qu'il n'ait jamais pris pour lui-même aucune précaution en disséquant des cancers pendant qu'il avait les doigts écorchés, il n'a été en proie au moindre accident d'infection, d'inoculation.

Nous ne dirons que quelques mots de l'*ulcération cancéreuse* en général; ce phénomène se produit pour Lebert dans un 1/3 des cas. — On sait que la tendance à l'ulcération est *plus prononcée dans l'épithéliome* que dans toute autre tumeur, aussi l'avons nous rencontrée dans presque tous nos cas de cancroïde laryngien et rarement dans l'encéphaloïde.

Le fond de l'ulcère cancéreux est ordinairement anfractueux, inégal; mais il peut être régulier et cratériforme, quelquefois

d'un rouge violacé, il est souvent brunâtre et grisâtre. Ses bords sont en général durs, calleux, épais, renversés en dedans ou taillés à pic, mais parfois ils sont minces et irrégulièrement festonnés. Dans d'autres cas, ils se renversent en dehors, et la surface de l'ulcère devient convexe, ou même elle fait hernie à l'extérieur sous forme de *champignon*. Lors même que l'ulcère gagne à la fois en profondeur et en largeur, il est rare que la masse totale de la tumeur soit diminuée; à mesure que sa surface se fond, sa base s'accroît en détruisant de nouveaux tissus (Broca).

Nous avons rencontré et décrit toutes ces variétés d'ulcération dans le cours de nos observations.

Quelles sont les terminaisons des cancers situés dans d'autres régions que le larynx, quels ont été les moyens thérapeutiques les plus généralement employés, et quels résultats a-t-on obtenus par l'opération, et enfin dans quels pays rencontre-t-on le plus fréquemment le carcinome?

Notre statistique a établi sans conteste que l'*opération palliative*, *la trachéotomie* qui remédie instantanément au plus grave accident qu'encourt le malade (la suffocation) *prolonge la vie d'un an dans l'encéphaloïde et de deux ans dans le cancroïde.* Les cancéreux qui se sont refusés à l'opération, ou qui n'ont pas pu être trachéotomisés, sont morts les uns *subitement*, les autres par asphyxie lente. — On sait que si l'on fait une ligature autour de la trachée d'un animal de façon à diminuer son calibre de moitié, la mort arrive subitement ou par asphyxie lente.

Mais si l'on envisage l'opération qui consiste à enlever toute la partie cancéreuse, et que l'on récapitule les statistiques de Paget, de Sibley et de Velpeau, on a la preuve que l'opération prolonge la vie de six à trente mois environ. Cette question a été discutée et résolue dans un sens favorable à l'intervention chirurgicale dans les deux mémorables discussions académiques de 1844 et de 1854.

Quant à la *curabilité du cancer sans incision ni cautérisation*, elle *n'a jamais rencontré que des incrédules*. Cependant nous croyons devoir faire une énumération rapide des moyens qui ont,

selon Tanchou, guéri 89 cancers ou tumeurs plus ou moins suspectes des mamelles, à savoir : 22 par les antiphlogistiques (nous les avons essayés en vain dans nos carcinomes laryngiens, cependant il est vrai de dire que cette méthode combat quelquefois avantageusement la congestion qui entoure la tumeur, mais elle affaiblit le malade) — 13 par la compression, 13 par la ciguë, 6 par la gangrène, 5 par le muriate de baryte, 5 par la carotte, 4 par la belladone, les autres par l'ammoniaque, le sedum acre, le remède de Tissier, phosphate de fer, sirop de Vital, digitale, iodure de potassium, hydro-chlorate d'or.....

Plus loin, dans le même ouvrage, nous trouvons des cas guéris par antimoine, oxyphosphate de fer, cuivre, suc gastrique, onguent cataputia, acide prussique, liqueur de Pearson, térébenthine, jusquiame, morelle, quinquina, lézard, huile de foie de morue, eau de mer, lait de chèvre nourrie avec la ciguë.

Si j'ai cité en détail toute cette longue et fastidieuse nomenclature de remèdes plus ou moins étranges, c'est pour démontrer combien *de tout temps les chirurgiens et les médecins ont été à la recherche d'un spécifique contre le cancer.*

C'est cette pensée si humanitaire qui engagea notre savant maître Velpeau à ouvrir ses salles aux expérimentations d'un nègre qui s'était affublé du titre de docteur et qui a joui pendant quelques mois, en 1859, d'une si bruyante et si triste réputation. Ce mulâtre se faisait appeler le docteur noir. J'ai dévoilé à cette époque la médecine mystérieuse de ce charlatan qui d'une part à Londres, dans le service de M. Weeden Cooke, chirurgien de l'hôpital des cancéreux, ne donnait aux malades que des feuilles d'aloès macérées dans du rhum, et d'autre part, à Paris, à la Charité, dans le service où j'étais alors interne, n'administrait que des pilules composées de nitrate de potasse et de sucre, d'après l'analyse faite par M. Regnauld, pharmacien en chef de l'hôpital de la Charité.

Nous terminerons ce chapitre par une dernière remarque, qui a beaucoup frappé notre chef de clinique, M. Poyet, c'est que la plupart de nos cancéreux venaient des pays du Nord. Il est

évident que le cancer est plus fréquent dans certaines contrées que dans d'autres, et je sais trop, malheureusement, que dans mon pays, en Picardie, il est des villages où tous les habitants meurent de cancer d'estomac; mon père, qui était médecin à Amiens et né à Maricourt-sur-Somme, est mort d'un cancer d'estomac, comme presque tous ses parents. La règle, me disait-il, dans son village, était de voir mourir les habitants, entre cinquante et soixante-dix ans, de cette terrible affection. Son compatriote, le docteur Demarquay, mort de la même maladie, était né dans un village limitrophe (Longueval) où le cancer de l'estomac semble aussi avoir établi sa résidence.

Les affections cancéreuses sont très-rares chez certains peuples, presque sans exemple chez d'autres. C'est surtout chez les nations à demi sauvages qu'on a observé cette innocuité ; mais on se demande si elle tient à l'influence du climat, ou à celle de la race, où à celle de l'alimentation et du genre de vie (Broca).

Je crois pouvoir répondre affirmativement quant à la question de l'alimentation, car dans le village de Maricourt les habitants du château, maîtres et domestiques, n'ont jamais été atteints de cancer, parce que, me disait mon père, ils ne buvaient pas de l'eau des puits du village; mais bien de l'eau qu'on allait chercher à une source située à une lieue de là. Il s'est donc présenté dans cette circonstance le même phénomène que pour le goître, qui n'atteint que les individus buvant de l'eau de la fonte des neiges, dans certaines contrées.

On dit avoir trouvé des cancers sur des momies d'Égypte ; cependant aujourd'hui dans ce pays on n'en trouve pas chez les femmes fellahs, mais seulement chez les femmes turques.

Le cancer est si rare en Afrique que le docteur Pouzin, en 1831, n'a rencontré qu'*une seule fois* chez une femme un cancer du sein sur environ *dix mille malades arabes* qui lui sont passés sous les yeux en quelques mois.

CHAPITRE XIII

RECUEIL D'OBSERVATIONS PERSONNELLES

Nous avons cru utile de faire pour les cancers du larynx ce que nous avons fait pour les polypes, c'est-à-dire de mettre sous les yeux du lecteur toutes les observations sur lesquelles s'appuie notre travail.

C'est afin de bien montrer que les conclusions contenues dans les chapitres précédents ne sont tirées que de faits dûment constatés, et ne reposent pas sur des hypothèses.

Il ne nous a pas été possible d'inscrire ici en tête des observations les noms des malades, pour des raisons faciles à comprendre, mais nous avons donné les initiales, le sexe, l'âge, la profession, la résidençe, et nous sommes entré dans les détails les plus minutieux sur la description, les symptômes, la marche, le traitement, la durée et la terminaison de la maladie.

Nous ne pouvions faire connaître le nom de nos malades sans inconvénient que lorsqu'il s'agissait de tumeurs *bénignes* purement accidentelles, aptes à guérir et non héréditaires, mais nous ne le devons pas quand nos observations ont trait à des affections du genre du cancer, de la tuberculose, de la scrofulose, de la syphilis.

J'ai réuni dans ce chapitre :

1° Trente-sept cas de cancer primitif du larynx, en les publiant dans l'ordre où les malades se sont présentés à mon observation;

2 Trois cas de cancer mixte, c'est-à-dire à cheval sur le larynx et le pharynx.

3° Quatre exemples de cancer secondaire ou de voisinage, c'est-à-dire ayant envahi d'abord une région qui avoisine le larynx; nous avons choisi parmi ceux qui, débutant par l'œsophage, gagnent ensuite le pharynx et le larynx.

Nous avons dit plus haut que nous n'avions point rencontré de cas de cancer *consécutif* du larynx *par infection*. Les cancers nés dans une région éloignée du larynx n'ont pas de retentissement métastatique sur l'organe vocal, de même que les carcinomes laryngiens n'ont aucune tendance à infester d'autres parties de l'économie.

Cependant, dans *un seul cas*, l'un de nos malades a présenté du côté des testicules une inflammation de nature douteuse, pseudo-cancéreuse, selon l'opinion du médecin traitant (observation XXI).

Si l'on songe à la relation intime qui existe entre les affections des organes sexuels et celles des organes vocaux, on est étonné que le cancer, qui attaque si souvent les testicules, la verge et l'utérus, n'ait pas de retentissement consécutif sur le larynx et réciproquement; il semble que tout le génie malin de la maladie s'épuise et meurt sur place. Nous verrons, au contraire, au chapitre des catarrhes, de la tuberculose, de la syphilis, combien ces maladies vont de l'organe vocal aux organes sexuels et réciproquement, combien souvent aussi elles marchent de pair.

OBSERVATIONS

1° CANCERS PRIMITIFS

Observation première.

Cancer encéphaloïde paraissant avoir débuté par la muqueuse qui recouvre le cartilage aryténoïde droit et ayant envahi successivement le repli ary-épiglottique droit, la corde vocale supérieure du même côté, puis tout le larynx moins l'épiglotte qui demeure intacte et plus tard s'étendant au pharynx jusqu'à l'entrée de l'œsophage.— Dysphonie et plus tard aphonie.— Gêne de la déglutition.— Salivation abondante.— Crachats sanglants et fétides.— Gêne considérable de la respiration, suffocations nécessitant la trachéotomie. — Douleurs lancinantes dans la région laryngée.— Engorgement ganglionnaire considérable.—Amaigrissement, cachexie.— Mort. — Autopsie.

M. Cr....., vétérinaire, âgé de cinquante-deux ans, vient me consulter le 12 janvier 1863, envoyé par M. le professeur Bouley d'Alfort, pour que j'examine son larynx au laryngoscope. Ce malade parle avec la plus grande difficulté et ne peut avaler que des aliments demi-solides; s'il veut boire un peu vite, il est pris de suffocations et de toux Trois heures après les repas, il rejette encore par des mouvements d'expuition quelques parcelles des aliments qu'il vient de prendre.

Depuis un an, époque à laquelle a commencé la dysphagie, il a beaucoup maigri; il fume continuellement la cigarette, même pendant la nuit, et avale la fumée.

Interrogé sur ses antécédents vénériens, il répond d'une manière très-dubitative. Il a eu des chancres, mais il ne croit pas qu'ils aient été infectants.

Outre la gêne de la parole, qui est dure et rauque, et la difficulté de la déglutition, il éprouve des douleurs lancinantes vives au niveau de l'entrée du larynx. Ces douleurs retentissent jusque dans l'oreille droite. Les ganglions sous-maxillaires sont engorgés et durs, surtout du côté droit; quelquefois M. Cr. . . . rend des crachats sanguinolents et même sanglants, d'une odeur fétide.

L'examen du larynx nous montre les particularités suivantes:

L'épiglotte rouge, injectée, est de forme normale, le cartilage aryténoïde du côté droit est transformé en une tumeur grisâtre, à surface

raboteuse, recouverte de mucosités visqueuses, striées de sang. Le repli ary-épiglottique droit est converti en un bourrelet rougeâtre qui se continue sans ligne de démarcation avec la corde vocale supérieure droite qui paraît faire partie du repli même.

En dehors, le repli ary-épiglottique remplit complétement le sinus pharyngo-laryngien.

La corde vocale supérieure, qui paraît bourgeonnante, se présente sous forme d'une tumeur arrondie, de la grosseur d'une noisette, arrivant jusque sous l'épiglotte, et masquant complétement la corde vocale inférieure droite, et une grande partie de la glotte. L'espace interaryténoïdien est comblé par une tuméfaction analogue à celle du repli ary-épiglottique droit, et toute la muqueuse de la paroi antérieure du pharynx, le long de la face postérieure du cricoïde jusqu'à l'œsophage, paraît œdématiée.

La moitié gauche du larynx quoique rouge, enflammée, apparaît saine ou du moins ne semble pas encore envahie.

Tout le larynx est baigné de salive visqueuse que le malade sécrète en grande quantité et qu'il ne peut avaler qu'au prix de vives douleurs.

Nous portons sans hésitation le diagnostic de cancer du larynx. Nous instituons néanmoins un traitement antivénérien.

Pendant tout le mois de janvier nous touchons le larynx de M. Cr..... avec des éponges imbibées tantôt de laudanum, tantôt d'une solution concentrée de chlorhydrate de morphine.

La tumeur formée par la corde vocale supérieure droite s'accroît de jour en jour. Au mois de février, la gêne de la respiration et de la déglutition ont encore augmenté; l'amaigrissement continue à faire des progrès; nous voyons le malade avec MM. les docteurs Bouillon-Lagrange, son parent (5 février), G. Sée et Demarquay (7 et 24 mars), Demarquay (31 mars), N. Gueneau de Mussy (3 avril); à cette date, la tumeur cancéreuse couvre tout le vestibule laryngien, et détermine des accidents de suffocation tels que la trachéotomie est décidée.

Elle est pratiquée le 5 avril par M. le Dr Demarquay; quelques jours après, le malade ne pouvant plus avaler est nourri avec la sonde œsophagienne; l'amaigrissement et la faiblesse vont chaque jour en augmentant. Je continue à voir le malade avec les Drs Sée, Gueneau de Mussy, Bouillon-Lagrange, Demarquay, jusqu'au jour de sa mort qui survient le 27 avril. M. Cr..... n'a jamais voulu cessé de fumer un instant, alléguant que cela ne le ferait pas mourir un jour plus tôt; mes injonctions furent infructueuses; il était d'un caractère doux et résigné; les dernières lignes qu'il écrivit furent pour me léguer son larynx après sa mort, en reconnaissance de mes soins qui le touchaient beaucoup. Je pus donc ainsi faire l'autopsie.

Autopsie. — L'examen de la pièce pathologique nous présente les

lésions suivantes : En la regardant par sa face postérieure, et après avoir ouvert l'œsophage et le pharynx par une incision médiane, on découvre une grosse tumeur pulpeuse de forme indéterminée envahissant les parois latérales et se prolongeant en avant et en haut jusqu'à la face laryngée de l'épiglotte, contre laquelle elle s'appuie.

Cette tumeur descend en bas jusqu'au niveau du bord inférieur du cartilage cricoïde, en haut elle remonte jusqu'au bord libre de l'épiglotte.

L'épaisseur de la tumeur dans certains points peut être évaluée à 5 centimètres, dans d'autres à 2 centimètres.

Elle a tout à fait l'aspect du tissu encéphaloïde ramolli. Elle est d'un gris verdâtre et exhale une odeur cancéreuse très-marquée.

Le muscle crico-aryténoïdien postérieur droit, l'ary-aryténoïdien, sont détruits.

La face postérieure du cartilage cricoïde auquel adhère la tumeur est complétement envahie. Il en est de même des cartilages aryténoïdes, de Wrisbeg et de Santorini.

Le repli aryténo-épiglottique gauche est sain. Le droit est transformé en tumeur et obstrue complétement le sinus pharyngo-laryngien correspondant.

Le sinus pharyngo-laryngien gauche est sain, mais rétréci, car la tumeur repousse de son côté le repli ary-épiglottique qui est normal.

La portion de la tumeur qui pendant la vie était accessible à la vue par le laryngoscope ressemble à une petite noix pour le volume et la forme. Les contours sont nets, excepté à droite où elle se prolonge et s'enfonce dans le sinus pharyngo-laryngé.

Cette tumeur occupe tout le vestibule du larynx qu'elle obture à la manière d'un bouchon et ne laisse accès à l'air que par une petite fente linéaire comprise entre son bord supérieur et le repli ary-épiglottique gauche.

Elle est moulée exactement sur les contours de l'orifice supérieur du larynx et sur la face laryngée de l'épiglotte qui est tout à fait saine, mais qui reste dans la position verticale sans pouvoir être abaissée sur le larynx à cause de l'obstacle apporté par la tumeur cancéreuse.

Après avoir incisé de haut en bas et sur la ligne médiane l'os hyoïde, le cartilage thyroïde qui est ossifié, l'anneau du cartilage cricoïde et les anneaux de la trachée, on voit que la tumeur fait hernie dans l'intérieur du larynx au-dessus des cordes vocales supérieures, surtout à gauche. De ce côté, elle n'a pas d'adhérences et est en contact avec la corde supérieure qui est saine.

Du côté droit, la corde vocale supérieure fait partie intégrante de la tumeur. Les tissus qui l'environnent sont épaissis, indurés, de consistance fibreuse. Les ventricules des deux côtés ainsi que les deux cordes vocales inférieures sont libres. Rien dans la trachée.

Au niveau du ligament crico-thyroïdien du côté droit, près de la ligne

médiane, on voit une ouverture fistuleuse laissant passer une sonde cannelée de trousse, qui arrive en arrière dans le pharynx au point de réunion du tiers inférieur de la tumeur avec son tiers moyen. Cette fistule est arrondie et comme faite à l'emporte-pièce.

L'examen microscopique qu'a bien voulu faire en détail M. le docteur E. Mayer, à qui nous avions confié cette pièce si intéressante, confirme notre diagnostic, cancer encéphaloïde, et nous apprend, de plus, que la plupart des muscles de ce larynx étaient en voie de dégénérescence graisseuse.

Observation II.

Cancer épithélial primitif du larynx, débutant par la corde vocale supérieure droite, envahissant plus tard le pharynx. — Dysphonie. — Dyspnée. — Cornage. — Salivation abondante. — Crachats sanguinolents. — Trachéotomie. — Mort par cachexie.

M. D...., d'Amiens, ancien fabricant, âgé de cinquante-huit ans, grand, maigre, d'une bonne constitution, retiré des affaires depuis quelques années, habitant tantôt Amiens, tantôt Le Crotoy, petit port de mer où il se livre avec ardeur à la chasse aux phoques, vient nous consulter pour la première fois le 3 mars 1863.

Il se plaint depuis quelques mois d'éprouver une sensation de gêne dans la voix et dans la respiration. Il ne peut plus, lorsqu'il est en mer, se faire entendre à une certaine distance, et lorsqu'il veut courir sur les bancs de sable, il est vite essoufflé.

Nous procédons à l'examen laryngoscopique, et nous constatons une rougeur foncée de toute la muqueuse du vestibule laryngien, avec hypertrophie de la corde vocale supérieure droite. Cette corde cache à la vue la corde vocale inférieure sous-jacente. Il existe en même temps un peu d'œdème du revêtement aryténoïdien droit.

Le malade, interrogé sur ses antécédents, n'accuse aucun symptôme syphilitique ou tuberculeux.

Nous ne trouvons rien à noter à l'examen des organes thoraciques.

Malgré les dénégations du malade, nous instituons un traitement antispécifique (pilules de protoïodure d'hydrargyre et iodure de potassium), et nous touchons la corde malade avec une solution de nitrate d'argent au 1/10. Nous revoyons le malade les 4, 5 et 6 mars. Il re-

tourne à Amiens jusqu'au 15. Nous le revoyons à partir du 16 tous les jours jusqu'à la fin du mois.

Pendant notre traitement local et général, le gonflement de la corde supérieure droite augmente peu à peu, ainsi que la dyspnée et la dysphonie.

Le 23 avril, le professeur G. Sée examine en notre présence le malade avec le plus grand soin, et ne trouve, comme nous, aucune affection thoracique se rapportant à la maladie du larynx. Il recommande, ainsi que nous l'avons déjà fait, l'abstinence de boissons alcooliques et du tabac. Nous cessons le traitement antivénérien, et ordonnons pour toute thérapeutique un régime doux et dépuratif.

Je conseille, en outre, au malade, de ne plus aller au bord de la mer.

Etat stationnaire jusqu'au 30 avril.

Le 1er mai, la respiration est de plus en plus gênée.

Je constate que la moitié droite du larynx reste presque immobile pendant les plus grands efforts d'inspiration.

Inhalations émollientes, attouchements intra-laryngiens avec des éponges imbibées de laudanum. Cataplasmes au-devant du cou. Silence absolu.

A la fin du mois de mai, la respiration est moins gênée et la voix moins étouffée. L'amélioration se continue pendant tout le mois de juin et de juillet.

Je permets au malade de retourner à son plaisir favori, la chasse en mer, au mois de juillet. Je vais lui rendre visite au mois d'août, et je constate que la voix est revenue presque à l'état normal, ainsi que la respiration.

Je revois M. D... à Paris, le 19 octobre, avec le professeur G. Sée, qui conseille la continuation d'une hygiène sévère.

Jusqu'au mois de juillet de l'année suivante (1864), je reçois des nouvelles du malade qui, se croyant complétement guéri, avait recommencé à fumer, à boire de l'eau-de-vie le matin, et à chasser pendant le mauvais temps.

Le 9 juillet 1864 la moitié droite du larynx est très-rouge et tuméfiée. M. D... a maigri et s'inquiète beaucoup du retour rapide de sa laryngite.

L'enrouement est revenu très-intense, et la dyspnée a tellement augmenté, que le malade est atteint de cornage lorsqu'il monte les escaliers un peu vite.

La pression des cartilages cricoïde et thyroïde est devenue douloureuse.

Douleurs lancinantes dans l'oreille droite et gêne pour avaler la salive. Toux. Quelques crachats sanguinolents. En présence de ces symptômes nouveaux, je crains qu'il ne s'agisse d'une affection cancéreuse,

et recommande plus que jamais de cesser l'usage du tabac et des liqueurs et de ne plus s'exposer à l'air froid.

Je fais part de mes craintes à mes savants confrères et compatriotes, MM. les docteurs Padieu et Josse, qui soignent le malade à Amiens, en leur disant que je suis effrayé de la coloration brune et de l'épaississement en masse de la muqueuse de toute la moitié droite du larynx de M. D...

Le 12 octobre 1865, M. D... revient à Paris dans un état très-alarmant. Il est complétement aphone, atteint d'un cornage continu, de suffocations intermittentes, surtout la nuit. Il éprouve toujours le besoin de cracher. La bouche est à chaque instant remplie de salive, souvent sanguinolente.

La déglutition est douloureuse. La maigreur s'est accentuée.

A l'examen laryngoscopique, on voit, confondus dans une même masse rouge foncé, la moitié de l'épiglotte, le ligament ary-épiglottique et la corde vocale supérieure du côté droit, formant une sorte de champignon ulcéré en plusieurs endroits, parsemé de stries sanguinolentes, et qui obstrue les trois quarts du vestibule laryngien, et vient au contact de la moitié gauche du larynx, même pendant les efforts d'inspiration.

L'introduction de l'air ne se fait plus qu'en arrière par un petit pertuis sinueux qui correspond à la glotte intercartilagineuse.

Il existe un certain degré d'empâtement de la partie latérale droite du cou, avec sensation très-douloureuse à la pression.

L'haleine exhale une odeur caractéristique cancéreuse. Ce dernier symptôme ne nous laisse plus le moindre doute sur la nature de l'affection.

Malgré son état, le malade retourne à Amiens, après que nous lui avons parlé de la nécessité probable d'une opération pour obvier aux menaces d'asphyxie.

Nous sommes appelé à Amiens le 10 novembre pour pratiquer la trachéotomie, mais les accès de suffocation étaient devenus si redoutables et si répétés que l'on craignait de voir à chaque minute le malade complétement asphyxié.

En face d'un péril aussi imminent, MM. les docteurs Josse et Padieu n'hésitèrent pas, avec juste raison, à faire la trachéotomie quelques heures avant mon arrivée. Cette opération, pratiquée pendant que le malade était cyanosé, ne fut accompagnée que de très-peu de douleur et d'écoulement sanguin.

Je trouvai à mon arrivée M. D... très-heureux de respirer largement par sa canule. L'examen laryngoscopique nous montre un œdème généralisé de toute l'entrée du larynx. L'épiglotte est convertie en un gros bourrelet rouge, présentant de petits points ulcérés blancs comme des aphthes et couvre toute la région sus-glottique. La muqueuse arytè-

noïdienne également tuméfiée en masse et ulcérée s'avance jusqu'à l'épiglotte.

Toutes ces parties sont recouvertes d'une salive épaisse visqueuse dont le malade a beaucoup de mal à se débarrasser.

Je revois le malade le 6 décembre à Amiens. Le gonflement laryngien a diminué. La déglutition est devenue plus facile.

Il revient à Paris le 13 décembre et je le vois plusieurs fois en consultation avec le docteur Voillemier, qui me détourne de faire des cautérisations soit au nitrate d'argent, soit avec tout autre caustique, car il est convaincu qu'en pareil cas les agents caustiques sont plus nuisibles qu'utiles. Nous nous contentons de faire des injections poudroyées à l'aide de la petite seringue de Lüer remplie d'une solution phéniquée au millième. Nous détergeons ainsi tous les jours, plusieurs fois par jour, les surfaces ulcérées et sanieuses.

Le 21 décembre M. D... retourne à Amiens et est soumis pendant quelque temps à ces injections.

Nous apprenons quelques mois après que la mort est survenue par cachexie.

Observation III.

Cancer épithélial sous-glottique précédé trois ans auparavant, ainsi que nous l'avons vu déjà (Observation XXI, p. 317), du développement d'un polype de la corde vocale inférieure droite, que nous avions pris d'abord pour un sarcome et dont le microscope nous avait démontré la nature épithéliale. La voix et la respiration qui étaient revenues presque normales pendant quelque temps, à la suite des opérations que nous avions pratiquées, s'altèrent de nouveau.

Tentatives de section avec notre guillotine à ressort. — Développement rapide de la tumeur sous-glottique nécessitant à deux reprises son extirpation à l'aide de la laryngotomie précédée de trachéotomie. — Obligation de garder la canule trachéale à demeure. — Marche envahissante du cancer. — Destruction des cartilages laryngiens et de la paroi antérieure de l'œsophage. — Dysphagie considérable. — Hémorrhagies répétées. — Mort par épuisement le 9 décembre 1869, la malade nous ayant consulté pour la première fois le 25 juillet 1863. — Autopsie.

Au mois de février 1866, je vois de nouveau Mme G. qui fait le sujet de notre observation XXI, p. 317.

Elle nous raconte que pendant toute une année elle ne s'est pas ressentie de l'affection pour laquelle elle nous avait consulté, mais que depuis plusieurs mois sa voix se perdait de nouveau et que sa respiration devenait chaque jour de plus en plus gênée. La santé générale est très-bonne. Le laryngoscope nous montre une tumeur trachéale, arrondie,

lisse, rouge foncé, qui s'engage entre les cordes vocales pendant l'expiration et les masque en partie. Ces cordes sont blanches et nettes, on ne voit plus trace de la tumeur que j'ai opérée.

Pendant deux mois, j'essaye inutilement d'arracher la nouvelle tumeur et de la détruire avec des caustiques, sans y parvenir. Je propose à Mme G. la laryngotomie. La malade étant alors soignée par M. le docteur Desormeaux pour un prolapsus utérin apparu depuis que la respiration est devenue difficile, demande à prendre l'avis de ce savant chirurgien. Nous décidons en consultation que l'opération doit être pratiquée le plus tôt possible. La laryngotomie est faite le 3 juillet 1866 par M. le docteur Desormeaux à qui nous laissons la parole (1) :

« Craignant qu'au moment où j'attaquerai la tumeur il n'y eût une hémorrhagie, et que le sang, tombant dans les bronches, produisît l'asphyxie, je pris le parti d'inciser les premiers anneaux de la trachée, afin d'y placer au besoin une canule pour assurer la respiration. Je fis donc sur la ligne médiane une incision étendue du niveau de l'os hyoïde à la partie inférieure du cou. Le larynx et la trachée étant découverts, j'incisai les trois premiers anneaux de la trachée, puis le cartilage cricoïde, au moyen du bistouri. Enfin, je divisai avec des ciseaux le cartilage thyroïde dans toute sa hauteur, en ayant soin de l'attaquer exactement sur la ligne médiane, afin d'épargner les cordes vocales.

» L'incision s'arrêtait au-dessous de l'épiglotte.

» Les deux moitiés du larynx étant écartées, je pus voir la tumeur qui prenait son point d'implantation sur la paroi droite de la cavité laryngienne, au-dessous des cordes vocales qu'elle recouvrait sans y adhérer. Elle était presque sessile, et sa masse s'étendait à la moitié inférieure de la partie droite du thyroïde. Sa couleur était rouge lie de vin, comme M. Fauvel nous l'avait montré au laryngoscope, sa consistance fongueuse vers son sommet, où elle était mamelonnée, et plus solide vers son insertion. Je fus forcé d'employer le bistouri pour la détacher, et j'enlevai les derniers restes par le grattage. Après avoir constaté avec les docteurs Fauvel et Gauchet qui assistaient à l'opération qu'il ne restait aucune trace du tissu morbide, je rapprochai la partie supérieure de la plaie et plaçai dans la partie inférieure une canule qui maintenait l'écartement des anneaux trachéens et du cricoïde, afin d'assurer la respiration s'il survenait du gonflement de la glotte, et de ménager en même temps une voie pour surveiller le siége de la tumeur et y pratiquer, au besoin, des cautérisations plus facilement que par les voies naturelles.

» Les suites furent très-simples, il n'y eut pas d'accidents, la respiration était rétablie, mais la voix manquait, et ce n'est qu'au bout de

(1) Nous empruntons à la thèse du docteur Blanc la fin de cette observation qui lui a été remise par M. le docteur Desormeaux, avec qui nous avons opéré et vu la malade plusieurs fois.

quelques semaines qu'elle revint, sans doute lorsque l'inflammation de la glotte déterminée par l'opération eut disparu. La parole alors était rauque, mais assez sonore et bien articulée,

» Dès le lendemain de l'opération, le prolapsus utérin avait disparu spontanément et je m'assurai que l'organe avait repris son siége normal. Le déplacement était donc causé par la dyspnée.

L'état des choses resta le même pendant plusieurs mois ; la santé était bonne. La malade pouvait respirer en bouchant la plaie, lorsqu'elle n'avait pas de canule, et la voix, tout en restant enrouée, s'était améliorée.

» J'aurais été tenté de fermer la portion de plaie encore ouverte, mais Mme G... désira garder la canule et l'événement lui donna raison. En effet dans les premiers jours de 1868, on put voir à travers l'ouverture de la trachée et du cricoïde quelques végétations dans le point qu'avait occupé la maladie.

» Les cautérisations de bas en haut et les tentatives d'extirpation par l'ouverture artificielle furent sans effet, et la maladie qui avait marché lentement pendant tout l'hiver commença vers le mois d'avril à faire des progrès plus rapides. Des tentatives de cautérisation à travers la glotte, faites par M. Fauvel, furent sans résultat. Il en fut de même de la cautérisation électrique tentée par M. Amussat. La tumeur se montrait de nouveau entre les cordes vocales et par son extrémité inférieure gênait l'introduction des canules qui causaient de petites hémorrhagies.

» Une nouvelle opération fut décidée et pratiquée avec M. Fauvel dans les premiers jours du mois de mai.

» La division des parties molles et des cartilages fut faite dans les cicatrices de la première incision. Les deux moitiés du cartilage thyroïde étaient unies par une substance résistante qu'il fallut inciser avec les ciseaux.

» Je ne pus pas voir par quel tissu cette cicatrice était fournie ; mais il est certain que les deux moitiés du cartilage étaient solidement réunies.

» Une fois le larynx largement ouvert, je trouvai sa cavité complétement remplie par la tumeur qui offrait le même aspect que la première et dont l'insertion occupait toute la face latérale droite du cartilage thyroïde au-dessous des cordes vocales et débordait un peu en avant sur le côté gauche et en arrière sur la face postérieure de la cavité laryngienne. Après l'avoir enlevée, je ruginai fortement tous les points d'insertion, pour être sûr de ne pas laisser de traces du tissu morbide.

» Les cordes vocales étaient restées intactes et offraient leur aspect normal, mais dans les points ruginés le cartilage était à nu.

» Le pansement fut le même que la première fois. La canule, placée entre les bords de l'incision du cartilage cricoïde, en fut bientôt chassée par l'élasticité de ce cartilage, et vint se placer dans l'incision des anneaux de la trachée. Lorsque la malade bouchait sa canule ou se ser-

et recommande plus que jamais de cesser l'usage du tabac et des liqueurs et de ne plus s'exposer à l'air froid.

Je fais part de mes craintes à mes savants confrères et compatriotes, MM. les docteurs Padieu et Josse, qui soignent le malade à Amiens, en leur disant que je suis effrayé de la coloration brune et de l'épaississement en masse de la muqueuse de toute la moitié droite du larynx de M. D...

Le 12 octobre 1865, M. D... revient à Paris dans un état très-alarmant. Il est complétement aphone, atteint d'un cornage continu, de suffocations intermittentes, surtout la nuit. Il éprouve toujours le besoin de cracher. La bouche est à chaque instant remplie de salive, souvent sanguinolente.

La déglutition est douloureuse. La maigreur s'est accentuée.

A l'examen laryngoscopique, on voit, confondus dans une même masse rouge foncé, la moitié de l'épiglotte, le ligament ary-épiglottique et la corde vocale supérieure du côté droit, formant une sorte de champignon ulcéré en plusieurs endroits, parsemé de stries sanguinolentes, et qui obstrue les trois quarts du vestibule laryngien, et vient au contact de la moitié gauche du larynx, même pendant les efforts d'inspiration.

L'introduction de l'air ne se fait plus qu'en arrière par un petit pertuis sinueux qui correspond à la glotte intercartilagineuse.

Il existe un certain degré d'empâtement de la partie latérale droite du cou, avec sensation très-douloureuse à la pression.

L'haleine exhale une odeur caractéristique cancéreuse. Ce dernier symptôme ne nous laisse plus le moindre doute sur la nature de l'affection.

Malgré son état, le malade retourne à Amiens, après que nous lui avons parlé de la nécessité probable d'une opération pour obvier aux menaces d'asphyxie.

Nous sommes appelé à Amiens le 10 novembre pour pratiquer la trachéotomie, mais les accès de suffocation étaient devenus si redoutables et si répétés que l'on craignait de voir à chaque minute le malade complétement asphyxié.

En face d'un péril aussi imminent, MM. les docteurs Josse et Padieu n'hésitèrent pas, avec juste raison, à faire la trachéotomie quelques heures avant mon arrivée. Cette opération, pratiquée pendant que le malade était cyanosé, ne fut accompagnée que de très-peu de douleur et d'écoulement sanguin.

Je trouvai à mon arrivée M. D... très-heureux de respirer largement par sa canule. L'examen laryngoscopique nous montre un œdème généralisé de toute l'entrée du larynx. L'épiglotte est convertie en un gros bourrelet rouge, présentant de petits points ulcérés blancs comme des aphthes et couvre toute la région sus-glottique. La muqueuse aryté-

noïdienne également tuméfiée en masse et ulcérée s'avance jusqu'à l'épiglotte.

Toutes ces parties sont recouvertes d'une salive épaisse visqueuse dont le malade a beaucoup de mal à se débarrasser.

Je revois le malade le 6 décembre à Amiens. Le gonflement laryngien a diminué. La déglutition est devenue plus facile.

Il revient à Paris le 13 décembre et je le vois plusieurs fois en consultation avec le docteur Voillemier, qui me détourne de faire des cautérisations soit au nitrate d'argent, soit avec tout autre caustique, car il est convaincu qu'en pareil cas les agents caustiques sont plus nuisibles qu'utiles. Nous nous contentons de faire des injections poudroyées à l'aide de la petite seringue de Lüer remplie d'une solution phéniquée au millième. Nous détergeons ainsi tous les jours, plusieurs fois par jour, les surfaces ulcérées et sanieuses.

Le 21 décembre M. D... retourne à Amiens et est soumis pendant quelque temps à ces injections.

Nous apprenons quelques mois après que la mort est survenue par cachexie.

Observation III.

Cancer épithélial sous-glottique précédé trois ans auparavant, ainsi que nous l'avons vu déjà (Observation XXI, p. 317), du développement d'un polype de la corde vocale inférieure droite, que nous avions pris d'abord pour un sarcome et dont le microscope nous avait démontré la nature épithéliale. La voix et la respiration qui étaient revenues presque normales pendant quelque temps, à la suite des opérations que nous avions pratiquées, s'altèrent de nouveau.

Tentatives de section avec notre guillotine à ressort. — Développement rapide de la tumeur sous-glottique nécessitant à deux reprises son extirpation à l'aide de la laryngotomie précédée de trachéotomie. — Obligation de garder la canule trachéale à demeure. — Marche envahissante du cancer. — Destruction des cartilages laryngiens et de la paroi antérieure de l'œsophage. — Dysphagie considérable. — Hémorrhagies répétées. — Mort par épuisement le 9 décembre 1869, la malade nous ayant consulté pour la première fois le 25 juillet 1863. — Autopsie.

Au mois de février 1866, je vois de nouveau Mme G. qui fait le sujet de notre observation XXI, p. 317.

Elle nous raconte que pendant toute une année elle ne s'est pas ressentie de l'affection pour laquelle elle nous avait consulté, mais que depuis plusieurs mois sa voix se perdait de nouveau et que sa respiration devenait chaque jour de plus en plus gênée. La santé générale est très-bonne. Le laryngoscope nous montre une tumeur trachéale, arrondie,

Quant au larynx enlevé, nous l'aurions remplacé par l'ingénieux appareil de Billroth, qui permettait à son opéré de parler haut lorsqu'on avait émis en face de lui, près du cou, des sons au diapason du larynx artificiel.

Mais, je le répète, aurait-il été possible de maintenir dans l'œsophage l'extrémité d'une sonde œsophagienne à demeure, ou un tube de gutta-percha prenant son point d'appui sur le larynx artificiel? C'est une question que l'avenir résoudra.

Observation IV.

Carcinome encéphaloïde débutant par la corde vocale supérieure gauche, envahissant plus tard la corde vocale supérieure droite puis toute la glotte.— Enrouement.— Dyspnée.— Crachats hémorrhagiques.— Douleurs lancinantes.— Engorgement ganglionnaire.— Suffocations.— Trachéotomie.— Champignons cancéreux sortant entre les lèvres de la plaie trachéale et la canule.— Laryngorrhagies abondantes.— Cachexie.— Dysphagie.— Mort.

M. P...., choriste au Théâtre-Italien de Paris, âgé de cinquante-cinq ans, vient nous consulter, le 12 mai 1863, pour être fixé sur la cause d'un enrouement dont il est atteint depuis six mois et qui l'empêche de remplir ses fonctions théâtrales.

D'une bonne santé générale et vigoureux, il ne se plaint d'aucun symptôme morbide. Il a beaucoup fumé, il mène une vie joyeuse et attribue sa maladie à des excès de voix. Il chantait continuellement en dehors de son théâtre. Il n'éprouve dans le larynx qu'un peu de cuisson du côté gauche, avec retentissement dans l'oreille du même côté.

Nous procédons à l'examen laryngoscopique, et nous constatons que la corde vocale supérieure gauche est hypertrophiée, granulée, d'un rouge foncé sanguinolent, et vient faire au milieu de l'aire de la glotte une saillie triangulaire qui dérobe à la vue tout le tiers moyen de la corde vocale inférieure gauche, aussi bien pendant la phonation que pendant la respiration. Aucun signe passé ou présent de syphilis ou de tuberculose. Nous soumettons néanmoins le malade à un traitement antisyphilitique pendant tout le mois de mai et juin sans aucun résultat. Pendant ces deux mois, nous pratiquons tous les trois à quatre jours sur la corde malade des attouchements, tantôt avec la teinture d'iode, tantôt avec le nitrate d'argent, solide ou liquide, tantôt avec l'acide chromique. Ces cautérisations n'amènent aucun résultat.

Le 4 juillet 1863, l'enrouement a augmenté, et d'intermittent est devenu continu.

Nous faisons, pendant tout le mois de juillet, des cautérisations à la teinture d'iode. Nous les cessons pendant le mois d'août, et nous recommandons au malade un silence absolu et un régime doux.

Dans les premiers jours de septembre, nous remarquons à l'examen laryngoscopique que la muqueuse aryténoïdienne droite commence à s'œdématier. Tout le vestibule laryngien est rempli de mucosités épaisses, d'une expuition très-difficile.

Au mois d'octobre, douleurs lancinantes dans l'oreille gauche. Empâtement manifeste de la région cervicale gauche.

Au mois de décembre survient une bronchite cartarrhale intense avec laquelle apparaissent pour la première fois des symptômes de dyspnée.

Je conseille au malade d'aller à Menton, d'où il nous écrit un mois plus tard que la toux occasionnée par sa bronchite a beaucoup diminué, mais que la dyspnée existe toujours.

Nous le revoyons le 11 avril 1864, et nous constatons que l'affection cancéreuse du larynx a fait de grands progrès. Toute la masse carcinomateuse gauche fait saillie dans la glotte, et ne laisse plus pour la respiration qu'une petite fente triangulaire dans la région interaryténoïdienne.

Aphonie complète. Dyspnée considérable. Douleurs lancinantes continues dans l'oreille gauche et au niveau du cartilage thyroïde.

Engorgement ganglionnaire sous-maxillaire gauche très-marqué. Déglutition douloureuse. Amaigrissement.

De concert avec le professeur Tardieu, nous envoyons le malade aux eaux de Creuznach. Cette cure ne lui procure aucun soulagement, et, lorsque je le revois, je ne puis m'empêcher de lui cacher la vérité lorsqu'il me demande s'il peut encore vivre longtemps dans cet état, sans subir l'ouverture de la trachée, et lui conseille de se décider à cette opération dans deux mois au plus tard.

Nélaton, consulté à ce sujet, se prononce pour l'urgence de l'opération dans un bref délai.

Des phénomènes de suffocation de plus en plus graves rendent absolument nécessaire la trachéotomie, le 24 juillet 1864. Pendant les mois de juillet et août, nous constatons que sous l'influence de la trachéotomie, qui a eu pour conséquence immédiate d'amener le repos de l'organe vocal, il s'est produit une légère amélioration dans l'état local de la muqueuse sus-glottique, c'est-à-dire une diminution de l'œdème et de la rougeur de cette muqueuse.

Malheureusement cette amélioration n'est que passagère, et, dans les derniers jours d'août, l'inflammation cancéreuse a repris sa marche envahissante.

Il survient des ulcères sanieux, grisâtres, sanguinolents, sur le repli ary-épiglottique gauche.

Le malade ne mange plus qu'avec douleur et difficulté. La déglutition détermine des quintes de toux et des crachements de sang.

Il est continuellement tourmenté du besoin de rendre une grande quantité de salive visqueuse, quelquefois rougeâtre.

Le côté droit du larynx subit la même dégénérescence que le côté gauche.

Il va une seconde fois à Menton, et nous écrit de cette station, le 28 octobre 1864, une lettre très-détaillée sur son état, lettre dont nous détachons le passage suivant :

« Depuis cinq semaines, je me trouve beaucoup plus malade qu'auparavant. Je crache le sang et en rends abondamment par l'ouverture de ma trachée.

« Ma canule représente une cannelle de marchand de vin (*sic*), et ça me brûle comme si j'avalais du vitriol ; je vais, suivant votre conseil, aller à Amélie-les-Bains.

M. P... revient à Paris au mois de février 1865, dans un état de cachexie très-avancé.

Il s'est joint à tous les symptômes graves que nous avons énumérés plus haut une complication des plus funestes, c'est-à-dire une production abondante de champignons cancéreux sur les lèvres de la plaie trachéale. Ces excroissances chassent à chaque instant la canule de la trachée, et donnent lieu à un écoulement purulent sanieux fétide et à des élancements très-douloureux. Nélaton conseille la destruction de ces végétations à l'aide des flèches de Maisonneuve, qui sont appliquées avec succès et amènent la chute d'une partie de ces végétations.

L'introduction et le maintien de la canule se font plus facilement. Cependant le malade me dit que la canule étant sortie tout d'un coup à la suite d'une quinte de toux pendant la nuit, il a essayé plus de quarante fois de la remettre sans y réussir, et a été obligé de passer la nuit sans canule. Il m'écrit pour que je lui envoie tout de suite mes pinces courbes à polypes, dont il m'a souvent vu me servir à ma clinique.

Je m'empresse de répondre à ses désirs, et il arrache en ma présence, à travers l'ouverture trachéale, un morceau de cartilage nécrosé, et remet ensuite très-facilement sa canule.

Les jours suivants, il continue à arracher avec mes pinces tantôt des morceaux de chairs pourries (selon son expression), tantôt de petits morceaux de cartilage nécrosé.

Ce malheureux malade, d'un courage et d'une patience à toute épreuve, finit par succomber, ne pouvant plus ni respirer ni s'alimenter.

Observation V.

Cancer épithélial débutant par la moitié gauche du larynx et envahissant bientôt tout le vestibule laryngien. — Dysphonie. — Aphonie. — Cornage succédant à un traumatisme violent du larynx au milieu d'une rixe. — Suffocations. — Trachéotomie pendant l'asphyxie. — Délire furieux succédant à l'opération. — Engorgement ganglionnaire du cou. — Douleurs lancinantes. — Ptyalisme douloureux et abondant. — Dysphagie. — Cachexie. — Mort.

M. L..., brasseur à Avesnes-le-Comte, âgé de soixante et un ans, grand, fort, d'une vigoureuse constitution, nous est adressé, le 18 juillet 1863, parson médecin, M. le Dr Guilbert, qui nous donne par écrit les renseignements suivants :

« M. L... est affecté, depuis sa jeunesse, de plaques ou taches cuivrées sur diverses parties du corps. Cette affection est héréditaire; il la tient de sa mère, et plusieurs de ses frères et sœurs en sont aussi atteints. Il y a huit ans il a fait, pendant quelque temps, usage de dépuratifs et de bains qui ont fait disparaître ces taches pendant un temps assez long.

» Pendant sa jeunesse, notre malade a un peu abusé des boissons spiritueuses, mais depuis un grand nombre d'années déjà il suit un régime confortable et bien réglé. Il nie tout antécédent spécifique.

» Toujours sujet à s'enrhumer du cerveau, il lui arrivait souvent d'éternuer et de se moucher abondamment pendant quatre ou cinq jours, puis cela disparaissait sans catarrhe des bronches.

» A l'époque où je fus appelé pour voir le malade, c'est-à-dire à la fin du mois d'avril 1862, il éprouvait de la gêne à la gorge, toussait souvent, mais ne crachait pas. Cet état, qu'il prenait pour un rhume, existait depuis environ trois mois et avait débuté par le coryza habituel, qui, au lieu de disparaître, avait gagné successivement le pharynx, le larynx et la trachée. La voix, quand je vis le malade, était presque éteinte, mais la respiration était parfaitement libre. Outre cela, M. L... éprouvait alors assez fréquemment des battements de cœur et des étourdissements. Un flux hémorrhoïdal qu'il avait depuis longtemps avait disparu depuis six mois. L'examen du pharynx montrait une grande quantité de granulations rouges, que je cautérisai d'abord avec une solution de nitrate d'argent au 1/10e, puis avec une solution au 1/2. Je pratiquais ces cautérisations avec une éponge fixée à une baleine recourbée.

» Je prescrivis l'aloès pour rappeler les hémorrhoïdes, puis quelques autres purgatifs drastiques à des intervalles de dix et quinze jours, puis l'usage de l'iodure de potassium, jusqu'à l'apparition de symptômes d'iodisme, enfin des vésicatoires volants au-devant du cou.

» Régime doux, — exercice modéré, — bains tièdes. — Sous l'influence de ce traitement, les granulations pharyngiennes, les étourdissements

et les battements de cœur disparurent. Le flux hémorrhoïdal ne se reproduisit pas. L'aphonie persista.

» Je prescrivis des sangsues à l'anus sans aucun résultat.

» Je vis M. L... au mois de janvier 1863, pour lui donner des soins pour des coups de bâtons que lui avaient donnés deux malfaiteurs. L'une des blessures à la tête était assez grave. De plus, l'un des assaillants l'avait saisi fortement à la gorge. A partir de cette époque, l'état déjà grave des voies aériennes supérieures s'est progressivement aggravé. Le malade a suivi successivement plusieurs traitements, entre autres un traitement mercuriel, qui a paru apporter un peu d'amélioration dans son état. Mais depuis quelque temps la maladie a repris sa marche envahissante, la respiration devient gênée, et je vous adresse ce malade pour connaître l'état exact de son larynx et le meilleur traitement à instituer. »

— Au laryngoscope, je trouve l'épiglotte parfaitement saine, ainsi que toute la moitié droite du larynx. La corde vocale supérieure gauche est tuméfiée et bourgeonnante. Elle se confond en dehors avec le repli aryténo-épiglottique, qui est œdématié et obstrue en partie le sinus pharyngo-laryngé. Du côté de la glotte, cette corde supérieure cache complétement la corde inférieure et l'entrée du ventricule; elle obstrue une partie de l'ouverture glottique, ce qui explique la dyspnée. En arrière, la muqueuse qui recouvre le cartilage aryténoïde gauche est boursouflée, rouge, tendue, luisante. Tout le larynx est tellement rempli de mucosités gluantes, visqueuses, que nous ne pouvons voir au premier examen s'il existe des ulcérations.

Le malade est tourmenté d'un ptyalisme abondant, d'autant plus gênant qu'il commence à éprouver de la difficulté pour avaler.

Les ganglions sous-maxillaires à gauche sont engorgés.

Le 22 juillet, je fais faire à M. L.... une inhalation prolongée d'eau de guimauve et de pavot, avant de pratiquer l'examen laryngoscopique. Les mucosités sont moins abondantes, mais je suis obligé malgré cela, et pour voir distinctement les surfaces, de nettoyer le larynx avec des éponges imbibées d'eau tiède. Je vois alors que la corde vocale supérieure gauche est représentée par une tumeur du volume d'une grosse noisette. Cette tumeur est arrondie, rugueuse à sa surface qui est comme chagrinée et ulcérée dans toute son étendue. Je porte le diagnostic de cancer primitif du larynx.

Tous les jours, jusqu'au 12 août, je touche la surface de cette tumeur, tantôt avec une solution de nitrate d'argent, tantôt avec une solution d'acide chromique au 1/10. Je prescris l'iodure de potassium et le protoiodure d'hydrargyre; inhalations émollientes; malgré ce traitement, l'œdème laryngien s'étend tous les jours, l'espace interaryténoïdien est envahi, puis la corde vocale supérieure droite. Des accès de suffocation surviennent et je juge la trachéotomie urgente. M. le Dr Demarquay,

appelé en consultation le 14 août, partage notre avis, et nous remettons l'opération au 16 août sauf urgence. Dans la nuit du 15 août, un nouvel accès de suffocation terrible rend l'opération nécessaire. Elle est pratiquée à 10 heures du soir par M. le Dr Demarquay aidé par le Dr Plouviez dans la maison de santé de qui le malade a été transporté. Il se produit une hémorrhagie abondante pendant l'opération; je vois le malade à minuit et je passe la nuit auprès de lui.

Le 16, à 10 heures du matin, M. L.... est pris d'un accès de délire furieux. Il veut retourner chez lui, à Avesne-le-Comte, se croyant entouré de brigands, il se lève, saisit un chandelier et en frappe violemment à la tête sa dame de compagnie et la blesse grièvement; il me poursuit dans la chambre, armé d'une bouteille dont il me menace; je n'ai que le temps de saisir les cordons qui maintiennent la canule trachéale et d'arracher celle-ci violemment, le malade tombe immédiatement comme asphyxié, on peut alors lui mettre nne camisole de force, la canule est replacée et il s'endort tranquillement; deux heures après, il n'a aucun souvenir de cette scène pénible.

La trachéotomie est suivie d'une légère amélioration dans l'état local, l'œdème diminue sensiblement.

Je vois le malade jusqu'au 1er septembre, me contentant de toucher son larynx avec des éponges imbibées de laudanum, et de faire faire des inhalations avec une solution de bromure de potassium.

Le 1er septembre, je le vois avec le professeur G. Sée et Demarquay. Le traitement hydrargyrique est de nouveau institué.

Le 5 septembre, le malade retourne dans son pays; avant son départ, je constate peu d'amélioration dans l'état de son larynx; la salivation est toujours abondante; la déglutition est de plus en plus difficile; les ganglions sous-maxillaires ont augmenté; l'état général est mauvais, M. L..... commence à maigrir.

Je n'ai plus de renseignements que par les lettres qu'il m'écrit: Le 7 septembre, il se trouve très-faible.

Le 27 octobre, il a des douleurs lancinantes dans la région du larynx; il souffre de l'oreille gauche et est sujet à de violents maux de tête.

Je le revois au mois de février 1864. La tumeur formée par la corde supérieure gauche a envahi tout le larynx et se présente sous forme d'un bouchon moulé sur l'orifice supérieur du larynx. Toute la partie antérieure du cou est d'une dureté ligneuse; les ganglions sous-maxillaires sont énormes.

La déglutition est excessivement difficile.

Le malade nous quitte une dernière fois pour suivre chez lui un traitement simplement palliatif que je lui ai prescrit.

Le 12 juillet 1864, il m'écrit que la déglutition est à peu près impossible; la salive qu'il ne peut avaler le fait tousser; depuis deux mois, il ne prend que du lait, du bouillon et des œufs frais.

Le 13 juillet, son médecin, M. le Dr Guilbert, m'écrit que la déglutition est impossible, les liquides reviennent par le nez ; de plus, M. L..... souffre de douleurs violentes dans les maxillaires et dans les tempes. Il y a 15 jours, nous dit-il, il s'est formé dans le pharynx un abcès qui s'est ouvert de lui-même, et il y a deux jours, il a rendu en toussant un corps consistant, caséeux, qui est probablement un morceau de la tumeur laryngée.

Le malade a été vu par MM. les Drs Stallard et Serré d'Arras qui ont prescrit de la liqueur de Fowler, de la liqueur de Pearson, des frictions avec de la pommade à l'iodure de plomb et de l'onguent belladoné.

A partir de ce moment, l'amaigrissement fait de rapides progrès, la cachexie survint bientôt, et j'appris que le malade était mort épuisé à très-peu de temps de là.

Observation VI.

Carcinome épithélial de la corde vocale inférieure gauche, ayant envahi ensuite le pharynx, puis tout le larynx. — Enrouement, gêne de la déglutition. — Aphonie. — Dyspnée, cornage, accès de suffocation. — Salivation abondante. — Crachats sanguinolents. — Fétidité de l'haleine. — Engorgement ganglionnaire très-considérable. — Antécédents syphilitiques. — Traitement mercuriel. — Traitement sulfureux. — Amélioration passagère très-peu marquée. — Cachexie. — Mort.

Le 15 mars 1865, je vois en consultation, avec M. le professeur Trousseau, M. B... d'Arras, âgé de trente-neuf ans, négociant en huiles.

Ce malade nous raconte qu'au mois de novembre 1863, il eut un violent mal de gorge qui nécessita l'application de sangsues autour du cou.

Le mal de gorge disparut, mais la voix resta voilée et il continua à avoir au niveau du larynx un sentiment de gêne très-prononcé, du côté gauche.

Il appliqua successivement sur le cou plusieurs vésicatoires volants qui n'amenèrent aucun résultat ; la voix revint cependant presque normale et n'est redevenue mauvaise que depuis le mois d'octobre dernier, mais depuis cette époque, son altération a fait de tels progrès qu'aujourd'hui le malade ne parle plus qu'en chuchotant.

Ce qui inquiète surtout M. B., c'est que depuis deux mois il remarque que sa respiration est gênée, et que cette gêne augmente tous les jours.

Depuis trois semaines environ, il fait entendre en inspirant un bruit de cornage très-dur, enfin il a eu plusieurs accès de suffocation survenus en avalant des liquides. Les ganglions du cou et sous-maxillaires du côté gauche sont sensiblement engorgés.

Au laryngoscope, je vois et je montre à Trousseau une tuméfaction végétante, grenue, rouge, ulcérée, englobant complétement la corde vocale supérieure gauche, compliquant un œdème assez considérable du repli aryténo-épiglottique gauche et de la muqueuse qui recouvre le cartilage aryténoïde du même côté.

Cette tuméfaction est ulcérée ; elle cache complétement la corde vocale inférieure et obstrue les deux tiers environ de la glotte.

Nous diagnostiquons d'après ces signes objectifs ou un cancer épithélial ulcéré, ou une ulcération syphilitique.

Voici ce que le malade nous dit de ses antécédents.

Ayant commencé le commerce très-jeune, il s'est beaucoup fatigué et a eu souvent à souffrir des intempéries. Buvant de l'alcool en assez grande quantité, il fumait énormément.

D'une vigoureuse santé, à l'âge de trente-deux ans il eut du côté droit une pneumonie pour laquelle il garda le lit pendant quinze jours. Il eut bientôt une rechute qui guérit assez rapidement.

Depuis, il a toujours toussé un peu, mais n'a jamais craché de sang.

Douleurs rhumatismales dans l'épaule gauche, ne s'irradiant pas dans le bras.

Interrogé au point de vue de la syphilis, il nous dit qu'il contracta à l'âge de dix-huit ans un chancre qui fut cautérisé à la pierre infernale. — Il fut soumis à cette époque à un traitement mercuriel. Jamais il n'a eu de roséole ni de croûtes dans la tête. Deux mois après la disparition du chancre, il eut cependant des plaques muqueuses anales.

A vingt ans, nouveau chancre qui disparut au moyen d'une pommade au calomel. Le malade reprit pendant quelque temps des pilules de protoïodure, puis ne se soigna plus. Tous les ans, nous dit-il, il a une petite ulcération préputiale qui se cicatrise d'elle-même.

Il s'est marié à vingt-deux ans ; sa femme n'a jamais fait de fausses couches. Leur premier enfant mourut en nourrice présentant des plaies et des taches à la peau. Deux autres enfants n'ont jamais rien eu et sont bien portants. L'un est âgé de quinze ans et demi, l'autre de dix ans.

Du côté des ascendants du malade, nous ne trouvons rien de particulier à noter.

Nous omettions de signaler qu'il y a deux ans le malade eut sur le front une éruption de boutons cuivrés pour lesquels un médecin ordonna l'iodure de potassium. M. B... ne put prendre ce médicament qui amena des accidents d'iodisme. Ricord, à cette époque, le mit de nouveau à un traitement mercuriel.

En présence de ces antécédents, nous espérons donc que l'ulcération laryngée est de nature spécifique, et Trousseau nous engage vivement à essayer de nouveau un traitement hydrargyrique tout en traitant le larynx localement par des cautérisations, et en surveillant le malade

pour pouvoir faire la trachéotomie, si elle devient indispensable par suite de l'augmentation de l'œdème.

Le 16 et le 17 mai, je revois le malade et je fais des attouchements sur l'ulcération laryngienne avec une éponge imbibée de teinture d'iode. Les 3, 4, 5, 6, 7, 8 avril, je continue ces cautérisations, mais ayant remarqué que l'œdème a encore augmenté, que la respiration devient de plus en plus gênée, j'engage le malade à entrer à la maison de santé du docteur Plouviez, où il pourra être surveillé et où en cas de besoin on pourrait parer à un danger de suffocation immédiate. Le 10, je vois M. B..., avec le professeur Nélaton, à qui je montre l'ulcération laryngienne.

Les ganglions du cou sont très-volumineux. Une salivation abondante gêne le malade, qui depuis quelques jours crache un peu de sang.. Haleine fétide.

En présence de ces symptômes, Nélaton confirme le diagnostic de cancer du larynx et dit que nous avons affaire à un carcinome épithélial.

En raison même de la marche rapide de la maladie, il repousse toute idée d'opération.

Il engage le malade à faire des inhalations émollientes et balsamiques et nous décidons que de temps à autre, lorsque les douleurs du malade seront trop vives, je toucherai l'ulcération avec un pinceau imbibé d'une solution de chlorhydrate de morphine.

Le 12, le 19, le 20, attouchements du larynx, amélioration apparente de l'état local. L'état général est de plus en plus détestable, le malade maigrit à vue d'œil. Au mois de mai, il veut absolument faire une cure sulfureuse à Enghien, où je le vois les 15, 16, 18, 20, 30.

Je le revois encore le 1er juin, le 28, le 29, le 30. Il m'annonce que malgré son état grave, il ne peut rester plus longtemps à Paris. Il retourne donc à Arras, et deux mois après nous apprenons sa mort survenue par asphyxie.

Observations VII.

Cancer encéphaloïde de la moitié gauche du larynx. — Aphonie complète. — Engorgement des ganglions de la région cervicale gauche. — Dysphagie. — Douleurs lancinantes. — Mort par asphyxie.

Monsieur D..., négociant à Calais, âgé de soixante-cinq ans, nous est adressé le 18 mai 1865 par le docteur Perrochaud de Boulogne-sur-mer et le docteur Bréjaud [illegible] constitution, il a contracté il y a six ans [illegible] iques fréquents, à la

suite de voyages répétés par de mauvais temps entre Calais et Boulogne-sur-mer. Ces catarrhes étaient accompagnés d'enrouements qui amenaient souvent des extinctions de voix. Il est pris en outre de rhumatismes du bras gauche qui le font beaucoup souffrir. Il se plaint aujourd'hui de picotements douloureux ayant leur siége dans le côté gauche du larynx et d'engorgement ganglionnaire dans la région cervicale du même côté, de gêne pour avaler, surtout les aliments solides. La voix est complétement éteinte depuis quinze jours.

La respiration est un peu difficile, surtout lorsqu'il monte les escaliers ou qu'il marche vite. Je constate à l'examen laryngoscopique que toute la moitié gauche de la glotte est gonflée, rouge, granulée et immobile. Il existe sur le milieu de la face supérieure de la corde vocale supérieure gauche une ulcération grisâtre, sanieuse. Le cartilage aryténoïde droit ainsi que la corde vocale du même côté ont conservé leur mobilité et leur couleur normale.

Bien que le malade n'accuse pas d'antécédent spécifique, je le soumets jusqu'au 10 juillet à un traitement antispécifique qui n'amène aucune amélioration. Le 11 juillet, je fais suivre à Enghien à M. D... un traitement sulfureux consistant surtout en inhalations particulièrement dirigées contre un catarrhe bronchique accompagné d'expectoration très-abondante.

Le 31 juillet, diminution des mucosités bronchiques, mais augmentation rapide de l'inflammation cancéreuse de tout le côté gauche de la glotte qui est devenu beaucoup plus rouge et plus douloureux.

Je préviens le fils du malade de la gravité de mon pronostic en lui disant que tout traitement local serait plus nuisible qu'utile et que son père devra s'en tenir à un traitement palliatif, que le docteur Bréjaud lui fera suivre à Calais.

J'apprends quelques mois après que le malade est mort en proie à des phénomènes asphyxiques.

Observation VIII.

Carcinome médullaire ayant commencé par la moitié supérieure gauche du larynx, envahissant ensuite la région interaryténoïdienne du côté de la trachée et la corde vocale supérieure droite. Dysphonie. — Aphonie. — Dyspnée, cornage. — Arrachements des végétations cancéreuses à la suite desquels la dyspnée disparaît et la voix s'améliore. Le malade est perdu de vue. — Mort ultérieure. Pl. XII. fig. 4.

M. F..., vétérinaire au 2e régiment des cuirassiers de la garde impériale, nous prie, le 26 juin 1865, de l'examiner au laryngoscope, afin de

[illegible]

[illegible] maladie

[illegible] normale

[illegible] au

[illegible] repais

[illegible] différent leur

[illegible]

[illegible] la region

[illegible] forme une

[illegible] ainsi dire

[illegible] à l'ar-

[illegible]

[illegible]

[illegible]

[illegible]

[illegible]

[illegible]

[illegible]

[illegible]

[illegible]

[illegible] M. F...

[illegible] que les

[illegible] mais

[illegible]

[illegible] hypertrophiées

[illegible] ne laissent

[illegible] les vocales infé-

[illegible] La corde vo-

[illegible] dans son tiers ante-

[illegible] grosse comme un grain de

chènevis et d'aspect semblable à celles que nous avons arrachées en grand nombre sur les cordes vocales supérieures.

Dans la région aryténoïdienne, on remarque en avant du cartilage aryténoïde gauche une tumeur de même nature et de même aspect, divisée en cinq lobes et de la grosseur d'un pois.

Les jours suivants, je parviens à arracher ces deux tumeurs, et le malade recouvre de plus en plus l'intégrité de sa voix et de sa respiration ; mais l'examen histologique nous ayant appris la nature de ces tumeurs (cancer encéphaloïde), nous faisons part de nos craintes et de notre peu d'espoir de guérison au fils du malade. Nous perdons M. F... de vue ; sur nos conseils, il s'est retiré à la campagne pour se livrer à un repos complet de l'organe vocal et suivre un régime très-doux.

Nous apprenons que le malade a succombé un an après.

Observation IX.

Cancer encéphaloïde ayant envahi tout le vestibule laryngien et les cordes vocales inférieures. Sténose considérable de la glotte. — Aphonie. — Dyspnée. — Cornage. — Traité au début à Londres par des cautérisations énergiques au nitrate d'argent. — Traitement spécifique. — Menaces d'asphyxie. — Refus de se laisser trachéotomiser. — Mort subite quarante-huit heures après ce refus.

Le 21 avril 1866, mon très-honorable et regretté confrère et ami, sir Oliffe, médecin de l'ambassade anglaise, me prie d'examiner au laryngoscope sir G..., cousin de la reine d'Angleterre, atteint depuis deux ans d'aphonie, de dyspnée, et à certains moments de cornage. Le malade, âgé de cinquante-quatre ans, de belle taille, de vigoureuse constitution, nous raconte que depuis plusieurs mois il est cautérisé énergiquement à Londres par le Dr R..., à l'aide d'une solution concentrée de nitrate d'argent, et qu'il a suivi une médication spécifique sans aucun résultat.

Fatigué de ces traitements, qui d'une part amenaient de vives douleurs dans le larynx, et d'autre part lui donnaient de violents maux d'estomac, il me demande instamment de lui dire quelle est la nature de sa maladie et la meilleure thérapeutique à suivre.

Je l'examine au laryngoscope en présence de notre confrère, et nous constatons que toute la partie supérieure interne du larynx est convertie en une masse dure, d'un rouge brun, sanguinolente, bourgeonnante. C'est à peine si l'on aperçoit pendant les plus grands efforts d'inspiration le bord libre des cordes vocales inférieures qui sont représentées par deux cordons rouges, épaissis, et ulcérés en dents de scie.

Ces vestiges de cordes ne s'écartent pendant l'inspiration que de quel-

ques millimètres en arrière. La voix est tout à fait éteinte. Il ne sort que de temps à autre des sons rauques et pénibles à entendre. Il nous est impossible de voir de quel côté l'affection a débuté. Le malade ne se plaint ni de douleurs d'oreilles, ni de douleurs laryngées. Il salive beaucoup, mais la déglutition est normale. Pas de ganglions cervicaux.

En présence de ces symptômes et de l'absence de signes tuberculeux et enfin de l'insuccès du traitement spécifique, nous n'hésitons pas à porter le diagnostic de carcinome primitif du larynx.

Notre opinion est partagée par sir Oliffe, et d'un commun accord nous proposons au malade, si l'étouffement devient plus grand, de pratiquer la trachéotomie.

Il repousse absolument cette idée et nous demande à essayer d'abord les effets d'un traitement sulfureux à Enghien.

Depuis le 23 avril jusqu'au 9 mai, sir Th... G... va tous les jours à Enghien à la salle d'inhalation pendant une heure, et boit deux verres d'eau à la source du roi.

La dyspnée et le cornage augmentent de plus en plus ainsi que la salivation.

Le 19 mai, en constatant au laryngoscope que la sténose laryngée a fait de tels progrès, que c'est à peine si dans leur tiers postérieur les cordes vocales inférieures s'écartent de 2 à 3 millimètres, je dis au malade qu'il faut à tout prix pratiquer la trachéotomie d'ici trois ou quatre jours.

Il s'y refuse encore énergiquement.

Je préviens alors son valet de chambre à l'hôtel de Londres, rue Castiglione où il demeurait, de venir vite me chercher dès qu'il verra son maître en état d'asphyxie, et je recommande à sir G... de conserver la nuit quelqu'un auprès de lui en cas de suffocation.

Le 21 mai, à deux heures du matin, le malade se sentant asphyxier, ne pouvant appeler à son secours le domestique couché à l'extrémité de la chambre, se précipite pour avoir de l'air vers la fenêtre qu'il n'a pas le temps d'ouvrir et tombe mort en brisant les vitres.

Le domestique réveillé à ce bruit essaya de le ranimer.

Appelé une demi-heure plus tard, je ne puis que constater la mort dont la trachéotomie eût certainement éloigné le terme.

Observation X.

Carcinome encéphaloïde de la moitié gauche du larynx regardé au début comme tumeur fibro-plastique. Troubles vocaux et respiratoires depuis deux ans. — Gêne considérable de la respiration causée par une tumeur glottique volumi-

neuse. — Trachéotomie. — Arrachement de la tumeur. — Amélioration passagère. — Reproduction rapide de la tumeur. — Morcellement avec le couteau galvanique de Voltolini. — Arrachements successifs. — Cautérisations avec l'acide chromique. — Améliorations puis rechutes. — Hémorrhagies. — Engorgement ganglionnaire du cou. — Gêne de la déglutition. — Salivation abondante. — Douleurs lancinantes. — Formation d'abcès laryngiens et autour de la canule extérieurement. — Gêne croissante de la déglutition. — Amaigrissement. — Hémorrhagies répétées. — Cachexie. — Mort. — Planche XII, fig. 1 et 1 bis, avant et après la cautérisation galvanique. — Examen histologique, planche XIX.

Cette observation se divise en deux parties, la première partie comprend la période pendant laquelle le malade a été vu, examiné et opéré par M. le docteur Edouard Fournié, qui en a publié, dans la *Gazette des hôpitaux* du 6 juillet 1867, l'histoire accompagnée d'un dessin histologique représentant la structure fibro-plastique de la tumeur arrachée.

Nous donnons donc d'abord cette première partie entre guillemets.

La seconde, recueillie par nous, comprend l'histoire du malade pendant qu'il s'est ensuite soumis à nos soins; elle a été publiée dans la thèse inaugurale de M. le docteur Blanc, de Lyon, à qui nous l'avons communiquée en 1872.

Première partie. — « M. D..., de Lille, est âgé de soixante-deux ans.

» Depuis environ cinq ans, ce malade éprouvait des troubles vocaux et respiratoires qui allaient toujours en croissant , malgré les traitements employés. Depuis deux ans, la voix était complétement abolie, et dans ces derniers temps les difficultés de la respiration étaient telles, que le malade se décida à venir à Paris, pour consulter M. Mounié, médecin en chef du Val-de-Grâce. Obligé de partir pour le camp de Châlons, où l'appelaient ses fonctions de médecin en chef, notre éminent confrère me confia son malade, que j'examinai au laryngoscope. Je constatai la présence d'une tumeur volumineuse et faisant littéralement bouchon dans la cavité laryngienne ; à peine distinguait-on, vers le centre de la tumeur un pertuis linéaire long de 8 à 10 millimètres, à travers lequel l'air rentrait et sortait avec la plus grande difficulté. Pour mieux apprécier quelle pouvait être la nature de cette tumeur dont la surface était inégale, bosselée, j'introduis pour la toucher un stylet courbé ; mais le plus léger contact détermine un violent accès de toux et une petite hémorrhagie. Le lendemain, il présentait des signes de suffocation si sérieux, que la trachéotomie fut jugée indispensable et pratiquée quelques instants après par M. Maisonneuve.

» Quatre jours après, je pus renouveler mes explorations laryngoscopiques, et je songeai dès lors à extirper la tumeur.

» Un premier procédé, séduisant par sa simplicité, consistait à prolonger en haut l'ouverture trachéale et à diviser le thyroïde; mais, sur un sujet de soixante-deux ans, dont les cartilages sont déjà ossifiés, l'écar-

tement des lames du thyroïde ne se fait pas sans grande difficulté, surtout lorsqu'une tumeur est implantée, comme c'était le cas ici, sur sa face postérieure.

» D'ailleurs, dans cette opération, on intéresse toujours plus ou moins les rubans vocaux, et la voix reste définitivement compromise. Des motifs non moins sérieux me firent rejeter la laryngotomie thyro-hyoïdienne.

» Bref, mes préférences s'adressent au procédé le plus simple, le plus naturel, le moins compromettant pour le malade : à l'extirpation de la tumeur par la bouche.

» Aidé du laryngoscope, la difficulté ne consistait pas précisément à saisir la tumeur avec des pinces courbes et à l'arracher, mais il y avait à craindre en agissant ainsi une hémorrhagie abondante, car la tumeur saignait au moindre contact. Cette considération me conduisit à l'idée de saisir la tumeur dans l'anse métallique d'un serre-nœud à tige recourbée. Cet instrument, construit sur mes indications par MM. Robert et Collin fut essayé, mais rejeté aussitôt, à cause de la difficulté insurmontable que j'éprouvai à placer l'anse tout autour de la tumeur.

» Il fallait absolument avoir recours à l'arrachement avec des pinces courbes. Toujours préoccupé (mais à tort, comme on le sait) de l'éventualité possible d'une hémorrhagie, je fis construire par MM. Robert et Collin une canule trachéale dont l'enveloppe extérieure présentait un grand orifice en regard de la cavité laryngienne, tandis que la canule intérieure ne présentait aucune solution de continuité. Mon intention était de tamponner la partie inférieure du larynx en introduisant un morceau d'éponge préparée à travers l'orifice de la canule extérieure et de maintenir ce tamponnement par le seul fait de la mise en place de la canule extérieure. Les choses étant ainsi préparées, j'introduisis les pinces courbes dont je me sers habituellement ; la tumeur fut saisie, mais elle était si dure que les mors de la pince glissèrent sur elle, et je ne retirai que quelques lambeaux ramollis de la périphérie.

» MM. Robert et Collin fabriquèrent pour la circonstance un nouveau système de pinces ; et cette fois, à peu près sûr du succès, je pris rendez-vous avec M. Mounié pour faire l'opération.

» C'était le 28 mai. Familiarisé par les tentatives antérieures et rassuré sur le compte de l'hémorrhagie, je négligeai de faire le tamponnement projeté. Un aide tenait avec ses deux mains la tête du malade ; ce dernier maintenait avec ses doigts la langue en dehors de la bouche. Quant à moi, le miroir réflecteur sur le front (seul éclairage possible quand on veut opérer facilement dans le larynx) (1), j'appliquai avec la main

(1) Nous sommes bien loin de partager cette opinion, nous professons, au contraire, que l'éclairage *immobile* devant la bouche du malade *immobile* donne une facilité et une sûreté de main beaucoup plus grandes. L'opérateur est libre

gauche le petit miroir laryngien au fond de la gorge, et, avec la main droite j'introduisis les pinces courbes dans le larynx. Par deux fois, la tumeur fut saisie, mais elle échappa aux étreintes de la pince; la troisième fois enfin, elle fut enlevée.

» La forme de ce produit était en ce moment ovoïde, son grand diamètre mesurait 2 centimètres et demi, et la surface d'arrachement présentait 1 centimètre de large sur 2 centimètres de long; sa consistance était très-ferme, presque cartilagineuse.

» Le malade n'avait pas souffert du fait même de l'extirpation, et la quantité de sang qui s'était écoulée dans la trachée, le long des parois de la canule, était tout à fait insignifiante.

» La cavité laryngienne étant remplie de caillots de sang, il nous fut impossible de continuer pour le moment nos investigations.

» Le lendemain nous constatâmes, avec le laryngoscope que la tumeur était implantée sur toute la longueur de l'angle thyroïdien et sur une partie de sa lame latérale gauche, depuis l'insertion des rubans vocaux jusqu'aux ligaments aryténo-épiglottiques.

» Je constatai également la présence d'une tumeur grosse comme une petite noisette sur la face antérieure du cartilage aryténoïde droit, et un morceau de pédicule, gros comme un pois volumineux à la base de l'épiglotte. Séance tenante, la petite tumeur fut enlevée, et deux jours après il en fut de même pour le pédicule.

» Dès le lendemain de l'opération, le malade pouvait facilement respirer malgré l'occlusion volontaire de la canule, et trois jours après il avait recouvré une partie de la voix qu'il avait perdue depuis deux ans.

» Cependant tout n'était pas fini. La cavité laryngienne présentait des plaies suppurantes, et sa surface était encore dans quelques points très-tuméfiée.

» Des cautérisations journalières avec une solution concentrée de nitrate d'argent, portée dans le larynx au moyen d'un peu de coton fixé à l'extrémité recourbée d'un stylet en argent, rétablirent les parties dans leur état normal.

» Pour pratiquer plus facilement ces petites opérations, la canule trachéale a été conservée ; mais aujourd'hui la respiration est tout à fait libre; la voix est complétement revenue, le malade pourra définitivement la retirer

» La tumeur, examinée au microscope par M. Paulet, professeur d'anatomie au Val-de-Grâce, est dite fibro-plastique. »

Deuxième partie. — Je vois M. D... pour la première fois le 9 août. La canule n'a pu être retirée et, de plus, la voix est totalement perdue

de tous ses mouvements, il n'est pas gêné par la crainte de voir disparaître subitement dans l'obscurité les parties qu'il aura cessé d'éclairer à la suite d'un mouvement de tête involontaire.

et la respiration est impossible par la bouche. Je constate dans le larynx la présence d'une énorme tumeur remplissant tout le vestibule laryngien, du volume d'une noix, plus développée du côté gauche que du côté droit où l'on aperçoit encore une partie de la corde vocale supérieure. L'épiglotte et les cartilages aryténoïdes sont complétement sains. (Pl. XII fig. 1).

Il est impossible de voir sur quel point la tumeur s'est développée. Elle est comme gélatineuse, grenue et sillonnée de petits vaisseaux dilatés, recouverte d'un enduit visqueux. L'haleine du malade est fétide. Il ne passe que très-peu d'air par son larynx.

Pendant sept jours consécutifs, j'attaque la tumeur avec le couteau de Voltonini rougi par la pile au bichromate de potasse. Je détermine ainsi le morcellement de la tumeur, ce qui me permet, le 29 août, d'arracher avec mes pinces plusieurs morceaux, entre autres un morceau gros comme un haricot; depuis le 1er jusqu'au 18 septembre, je continue les cautérisations galvaniques.

Le 18, la respiration par la bouche est devenue assez facile, et l'air passe par une large ouverture entre la corde vocale inférieure droite et ce qui reste de la tumeur. Le cartilage aryténoïde droit est sain, le gauche est un peu déformé et gonflé. La tumeur, d'un rouge vif, offre un plan incliné qui va en s'abaissant du côté de la glotte, la voix est tout à fait perdue.

Je n'ai qu'à me louer de la galvano-caustie en voyant le résultat obtenu, surtout si l'on songe que pendant toutes mes manœuvres opératoires, il ne s'est pas produit une seule hémorrhagie.

Le 19, nouvelle cautérisation en présence du docteur Amussat.

Le 1er octobre, le malade repart pour Lille.

La veille de ce jour, je fais prendre une seconde fois par Lackerbauer le dessin du larynx de M. D..... (Pl. XII, fig. 1 *bis*.).

L'épiglotte est toujours complétement saine.

Les deux cordes vocales supérieures, très-tuméfiées, sont d'un rouge brun très-foncé, et cachent presque complétement les deux cordes vocales inférieures; on distingue tout à fait en arrière une petite portion de la corde vocale inférieure droite qui apparaît blanche et semble être saine.

Le repli ary-épiglottique droit et l'aryténoïde du même côté sont très-légèrement gonflés; sur le bord interne du repli ary-épiglottique gauche s'est formée une tumeur en forme de massue qui recouvre une partie de la corde vocale supérieure correspondante; quant à l'aryténoïde gauche, la muqueuse qui le recouvre est très-tuméfiée, on ne voit aucune ulcération; il n'y a pas de pus dans le larynx.

L'ouverture glottique est représentée par un orifice de quelques millimètres d'étendue.

L'examen microscopique des morceaux que nous avons arrachés a été

fait avec M. le Dr Chéron, et c'est sur une de ses préparations que nous avons fait dessiner la planche XIX de notre Atlas. Nous avons affaire à un carcinome encéphaloïde; nous prévoyons donc la répullulation rapide de la tumeur.

Le 24 octobre, le malade m'écrit qu'il a eu une hémorrhagie qui lui a fait perdre la valeur d'un verre de sang, et comme il a l'habitude de se voir au laryngoscope, il me dit que les quatre endroits brûlés avant son départ sont très-rouges.

Le 28, nouvelle lettre: les points rouges ont disparu; mais il existe un point au côté gauche qui commence à bourgeonner.

Les tissus qui entourent la canule sont indurés.

Le 4 novembre, 3e lettre: Il commence à éprouver de la gêne de la déglutition.

Le 11, il revient à Paris, je le cautérise tous les jours avec une solution d'acide chromique au 1/20e.

Le 2 décembre, arrachement d'une partie de la tumeur avec mes pinces.

Depuis le 4 jusqu'au 20, cautérisations avec l'acide chromique.

A cette date, la tumeur a presque disparu; la voix est un peu revenue, le malade repart pour Lille.

Au mois de janvier 1868, il m'écrit que, malgré les cautérisations qu'il se fait très-bien lui-même dans le larynx, il ne peut plus respirer par la bouche.

Nouveau voyage à Paris au mois de février.

Nouvelles cautérisations; j'arrache encore des morceaux de la tumeur.

Le 4 mars, je parviens à faire arriver à travers la glotte, jusqu'à la canule, l'éponge qui me sert aux cautérisations.

Nouveau départ pour Lille.

Le 12 avril, il m'apprend que les cautérisations répétées qu'il se fait lui-même ont amené la chute de gros morceaux de la tumeur, qu'il a pu retirer par l'ouverture trachéale.

Il boit et mange bien et peut même un peu parler; mais le 1er mai, le mieux a disparu; il s'est formé dans le larynx deux gros abcès qui se sont ouverts spontanément en donnant issue à beaucoup de pus fétide et très-clair.

Il nous dit que son cou est devenu aussi gros que sa tête, et qu'il a pris en avant la consistance ligneuse.

Au mois de juin, il revient à Paris; je reprends les cautérisations, le 19, je lui perce un abcès intrà-glottique, analogue aux deux qui se sont ouverts spontanément.

Le 30, il m'écrit qu'un autre abcès s'est formé et que malgré cette complication il se trouve mieux.

Le 15 octobre, il a eu, nous écrit-il, quatre hémorrhagies très-abondantes, il y a deux mois; puis il vient d'être atteint de fluxion de poi-

trine, suivie de deux autres hémorrhagies très abondantes par la bouche, le nez et la conjonctive, une syncope s'est produite à la suite de la dernière perte de sang.

Il [illegible] et toute la deglutition est très difficile et douloureuse; il s'est fait autour de la vaste [illegible] de la muqueuse du pharynx d'un adulte.

Tels sont les faits [illegible] que M. [illegible] me donne dans sa [illegible] [illegible] [illegible]

Rien à noter dans les antécédents du malade : ni syphilis, ni tuberculose.

Bonne santé générale.

N'étaient l'enrouement et la gêne de la respiration, lorsque le malade monte les escaliers ou marche un peu vite, M. le comte M..... n'aurait à se plaindre en aucune façon de sa santé. Toutes les fonctions s'accomplissent bien.

Ce n'est que depuis deux ans seulement qu'il a commencé à s'apercevoir d'un changement de timbre dans la voix. Il n'éprouve aucune douleur au niveau du larynx, ni dans les régions circonvoisines.

Je fais part à mon confrère de mes craintes sur la spécificité cancéreuse de l'affection que nous avons sous les yeux, et je me contente de prescrire, pour le moment, un régime antiphlogistique et une hygiène sévère. Silence absolu. Défense de fumer. Je préviens le malade de l'accroissement probable de la dyspnée, qui nécessitera à un certain moment la trachéotomie.

Je ne revois M. le comte M..... que dans les premiers jours du mois d'août de l'année suivante, à son retour d'Italie. Je fais dessiner son larynx le 25 août 1868, par Lackerbauer (voy. pl. XII, fig. 6), et je constate les particularités suivantes.

L'épiglotte est restée intacte, ainsi que les replis ary-épiglottiques. La corde vocale supérieure gauche s'est ulcérée. Le milieu de sa face supérieure laisse sourdre un peu de pus sanguinolent.

L'apophyse vocale de la corde vocale inférieure gauche a été détruite; on ne voit plus que le tiers moyen de cette corde, car son tiers antérieur est dérobé à la vue, ainsi que le tiers antérieur de la corde inférieure droite, par une masse gélatineuse trilobée, kystique, grise, transparente, située au niveau du tubercule de Czermak.

Nous constatons, en outre, aujourd'hui, que la muqueuse interaryténoïdienne et la corde vocale supérieure gauche ont été envahies, depuis notre dernier examen, par la maladie cancéreuse. Elles présentent de l'épaississement et un aspect granulé tout à fait caractéristique.

Le malade est devenu complétement aphone. La difficulté de respirer, lorsqu'il a fait le moindre effort, commence à l'inquiéter gravement. Je ne puis lui cacher mes craintes et l'urgence de procéder sous peu de jours à l'ouverture de la trachée pour parer de suite aux accidents imminents d'asphyxie.

Mon confrère, M. Vio-Bonato, partage complétement mon avis, mais le malade nous demande à consulter notre illustre maître et ami Nélaton.

Le 26 août, nous montrons à Nélaton le larynx de M. le comte M...., et comme nous il juge la trachéotomie urgente.

Le malade, effrayé à l'idée de cette opération, nous demande la permission de retourner encore dans son pays afin de mettre ordre

à ses affaires, nous promettant de revenir bientôt pour subir l'opération.

Nous apprenons, quelque temps après, par M. Vio-Bonato, que notre malade est mort subitement quelques jours après son arrivée à Naples, au moment où il se baissait pour mettre ses chaussures.

Remarques. — Nous ferons observer que les symptômes qui accompagnent ordinairement le cancer laryngien ont fait ici presque complétement défaut, à l'exception de l'aphonie et de la dyspnée. Nous n'avons eu à noter ni douleurs locales, ni douleurs irradiées, ni engorgement ganglionnaire, ni empâtement de la région cervicale, ni crachats sanguinolents. Le malade est mort *subitement* avant que ces symptômes aient eu le temps d'apparaître.

La trachéotomie aurait certainement prolongé de plusieurs mois l'existence de ce malade.

Observation XII.

Cancer épithélial ayant envahi à son début la moitié gauche du larynx puis toute la cavité intra-laryngienne. — Dysphonie. — Aphonie. — Dyspnée. — Suffocations. — Trachéotomie suivie de paralysie du bras gauche. — Dysphagie. — Engorgement des ganglions cervicaux. — Crachats sanguinolents. — Cachexie. — Mort.

M. D....., fabricant d'eau de Seltz à Créteil, âgé de cinquante-deux ans, maigre, d'une taille moyenne, a toujours joui d'une bonne santé jusqu'à la fin de l'année 1867. Cependant, depuis un an environ, il est atteint de temps à autre d'enrouements passagers, pendant la durée desquels il éprouve dans le larynx des douleurs lancinantes. Au mois de janvier 1868, il fut pris d'un enrouement plus intense que d'habitude, et peu à peu sa voix devint de plus en plus défectueuse. A l'époque où nous le voyons, sa voix est très-rauque, et depuis un mois environ il éprouve une gêne assez notable de la respiration. Jamais, cependant, il n'a eu d'étouffements.

Il remarque que depuis quelques jours il salive beaucoup, et il éprouve une légère difficulté à avaler cette salive. Les aliments, quelle que soit leur nature, passent avec la plus grande facilité. Les ganglions

du côté gauche du cou sont un peu engorgés. Aucun antécédent spécifique ou tuberculeux.

Quand je vois le malade pour la première fois, le 1er avril 1868, voici ce que je constate au laryngoscope : l'épiglotte, et toute la moitié droite du larynx sont saines. Le côté gauche, au contraire, est le siége d'un œdème dur, rouge, sanguinolent. Cet œdème porte surtout sur la corde vocale supérieure, qui a triplé de volume. Elle cache complétement la corde vocale inférieure située au-dessous d'elle, et fait dans l'ouverture de la glotte une saillie qui l'obstrue considérablement, ce qui explique la gêne de la respiration. Quant à la légère gêne de la déglutition, nous en trouvons l'explication dans le gonflement assez marqué de la muqueuse qui recouvre le cartilage aryténoïde gauche et de celle qui précède l'entrée de l'œsophage et la face postérieure du muscle aryténoïdien. En aucun endroit nous ne remarquons d'ulcérations.

Nous mettons le malade aux frictions mercurielles matin et soir, avec 4 grammes d'onguent napolitain, et nous lui prescrivons l'iodure de potassium à la dose de 4 grammes par jour. Deux fois par semaine, nous touchons son larynx avec un mélange à parties égales de teinture d'iode et de teinture d'opium.

Pendant le mois d'avril et la première moitié de mai, une faible amélioration semble se produire dans l'état de M. D...

Le 12 juin, le malade, que j'avais vu la veille dans un état assez satisfaisant, me raconte que dans la nuit il a été pris d'un accès de suffocation. Au laryngoscope, je trouve que l'œdème de la corde supérieure a presque doublé de volume. Le repli ary-épiglottique gauche est lui-même très-gonflé et masque presque toute la gouttière pharyngo-laryngée du côté gauche, ce qui rend la déglutition des liquides plus difficile.

Les jours suivants, l'œdème envahit l'espace interaryténoïdien, le repli ary-épiglottique droit, la corde vocale supérieure droite. Une ulcération végétante se produit sur la face supérieure de la corde vocale supérieure gauche.

La respiration devient de plus en plus difficile. Le malade fait entendre un bruit de cornage rude; il ne peut plus parler qu'en chuchotant, se plaint de douleurs vives dans le larynx et dans l'oreille gauche. La quantité énorme de salive qu'il ne peut plus avaler le gêne beaucoup ; quelques crachats sanglants.

Je l'engage à entrer à l'hôpital Lariboisière, où, après une succession d'accès de suffocation, il est trachéotomisé par le Dr Isambert, suppléant de M. le Dr Moissenet. La trachéotomie est pratiquée par le procédé trop expéditif de Langenbeck, mais il survient, aussitôt après la section des cerceaux de la trachée, une hémorrhagie abondante pendant laquelle le malade tombe en syncope.

Je le ranime en pratiquant la respiration artificielle, et je fais apporter un ballon rempli d'oxygène dont je mets l'ouverture en communication avec la canule trachéale, à l'aide d'un tube de caoutchouc. Sous l'influence de ces inhalations d'oxygène, l'asphyxie disparaît; mais l'hémorrhagie en nappe continuait cependant, et le sang qui tombait dans la trachée faisait beaucoup tousser le malade, que nous craignions à chaque instant de voir mourir suffoqué par le sang. J'arrête l'hémorrhagie en comprimant avec des pinces à pansement les lèvres de la plaie trachéale. C'est alors que nous remarquons une complication fâcheuse dans l'état de M. D... Pendant la durée de l'hémorrhagie, il a été frappé de paralysie complète du bras gauche, dont la motilité et la sensibilité sont complétement abolies.

Cette complication persista jusqu'à la mort du malade. Je revois M. D... deux et trois fois par semaine, jusqu'au 5 septembre. L'état général demeure assez bon; mais l'ulcération de la corde supérieure gauche fait chaque jour des progrès. Tout le larynx est œdématié et bourgeonnant, et la déglutition est douloureuse par suite de l'envahissement de la muqueuse aryténoïdienne par l'ulcération. Les douleurs du cou sont très-vives, la salivation de plus en plus abondante. De temps à autre, il se produit de petites hémorrhagies. Les ganglions sous-maxillaires et toute la région antérieure du cou sont indurés et douloureux. L'haleine exhale une odeur cancéreuse caractéristique. Je revois le malade le 1er décembre. Je constate qu'il a beaucoup maigri, qu'il a pris la teinte cachectique particulière aux individus atteints de cancer. Il ne peut plus déglutir, il n'ouvre plus que très-difficilement la bouche, car toute la région massétérine des deux côtés est devenue très-douloureuse. Il souffre dans les deux oreilles et dans les articulations temporo-maxillaires. Je ne puis faire l'examen laryngoscopique. Je constate que M. D... rend par sa canule une assez grande quantité de pus fétide qui a amené une irritation considérable de la peau du cou. Je lui prescris des préparations opiacées, des inhalations émollientes.

Quelque temps après, j'apprends sa mort, survenue à l'hôpital Saint-Antoine, où il était entré, pour se soumettre à des cautérisations galvaniques.

Observation XIII.

Carcinome encéphaloïde de la moitié gauche du larynx, ayant envahi la corde vocale supérieure, et le ventricule de Morgagni. La moitié droite du larynx est intacte.— Aphonie et cornage.—Trachéotomie.— Engorgement ganglionnaire.— Douleurs lancinantes.— Mort subite. — Planche XII, fig. 2.

Mme L..., âgée de quarante-sept ans, concierge rue Charlot 28, vient

le 18 août 1868 nous consulter à notre clinique pour une gêne considérable de la respiration et de la phonation. C'est une femme d'apparence vigoureuse, grosse, de taille moyenne, cheveux châtains; sa santé générale est bonne. Elle se plaint depuis trois ou quatre ans d'altération dans la voix, qui, d'abord enrouée, a fini par disparaître complétement depuis plusieurs mois. Elle a éprouvé en même temps des phénomènes de dyspnée qui, d'abord intermittents, sont devenus continus. Elle ne peut respirer qu'à la condition de faire des efforts notables d'inspiration, et lorsqu'elle monte les escaliers un peu vite, elle est prise de cornage. Elle n'accuse aucun antécédent spécifique et l'auscultation des organes thoraciques ne donne que des signes négatifs.

Nous procédons à l'examen laryngoscopique, qui se pratique très facilement, et nous constatons les caractères suivants que Lackerbauer a reproduits avec la plus grande fidélité (Pl. XII fig. 2).

L'épiglotte, large, mince, est sillonnée à sa face inférieure de petits vaisseaux variqueux rouges, formant un réseau très-serré. Toute la moitié droite du larynx est à l'état normal, et animée de ses mouvements physiologiques. La corde vocale inférieure de ce côté est blanche, nacrée et très-bien développée.

Au contraire, toute la moitié gauche du larynx, sauf le repli ary-épiglottique, la muqueuse qui revêt les cartilages de Wrisberg, de Santorini et aryténoïde est malade, c'est-à-dire convertie en une masse bourgeonnante, d'aspect encéphaloïde, et qui n'a conservé que de très-loin la forme des parties envahies. C'est ainsi que la corde vocale supérieure est représentée par une tumeur triangulaire qui recouvre une grande partie de l'attache antérieure de la corde vocale inférieure droite, et vient faire saillie dans l'aire de la glotte, même pendant les plus grands efforts d'inspiration.

Toute cette corde supérieure tuméfiée, bourgeonnante, sanguinolente, surtout près du repli ary-épiglottique gauche, sur lequel elle se moule, cache complétement à la vue tout le ventricule gauche du larynx et toute la corde vocale inférieure du même côté, excepté dans un très-petit espace en arrière, où l'on voit encore à peine un petit point blanc, indiquant le point d'attache postérieur de cette corde.

Au-dessous de cette tumeur, et séparée par une ligne d'ombre qui rappelle vaguement l'entrée ventriculaire, on découvre une seconde masse de même aspect que la première et qui paraît venir de la région sous-glottique. Cette seconde moitié de la tumeur est moulée sur la région interaryténoïdienne. A base arrondie en arrière, et à pointe triangulaire en avant, elle vient au contact, par sa face latérale droite, avec le bord libre de la corde vocale inférieure droite.

Cette portion trachéale, ou pour mieux dire sous-glottique, présente à sa surface des mamelons plus petits que ceux de la portion sus-glottique.

Pendant les efforts de phonation, toute la moitié gauche du larynx reste immobile, tandis que la moitié droite vient s'appuyer fortement contre la masse encéphaloïde. La corde vocale inférieure droite se loge entre les deux lobes de la tumeur.

Le dessin qui reproduit tous ces détails est pris le 31 août 1868.

Nous proposons à la malade la trachéotomie afin de remédier d'une part aux menaces d'asphyxie imminente, d'autre part pour nous permettre de détruire la tumeur par galvano-caustie avec arrachements, sans craintes d'amener des suffocations dangereuses.

Mme L... refuse énergiquement toute espèce d'opération, et nous ne la revoyons ensuite qu'à d'assez longs intervalles, deux ou trois fois.

Remarques. — Nous avons, dès notre premier examen, diagnostiqué un carcinome encéphaloïde, car nous ne trouvions au laryngoscope aucun des caractères des végétations ou tumeurs de nature syphilitique ou tuberculeuse. En outre, sans faire entrer en ligne de compte l'âge de la malade, nous étions frappé de la délimitation exacte unilatérale de la maladie. — Nous avons souvent rencontré dans les cas de cancer cette délimitation si nette qui rappelle en tout point la marche du cancer lingual.

Nous perdons de vue la malade au mois de novembre. Nous trouvons la fin de son histoire dans la thèse de notre élève M. le docteur E. Blanc (1), p. 66. (Observation VIII recueillie par Moura Bourouillou). Nous en donnons l'extrait suivant :

« Le 1er décembre 1868, voix de chuchotement, déglutition normale.

» La pression sur le côté gauche du cou, au niveau de l'os hyoïde, provoque une assez vive douleur... La palpation fait constater un peu d'empâtement dans les points douloureux du cou.

» L'examen au laryngoscope montre une tumeur rouge, de la grosseur d'une moitié de noisette, lisse, immobile, même pendant l'émission des voyelles, à base large et située à l'extrémité arytenoïdienne du repli sus-glottique gauche.

» La corde vocale et l'arytenoïde droit, seuls mobiles, s'appliquent contre la tumeur pendant la phonation. Au-dessous de celle-ci, on aperçoit une pointe blanche également immobile et qui paraît être l'apophyse antérieure de l'arytenoïde malade.

» M. Moura prescrit un verre d'eau de Sedlitz le matin pendant trois jours chaque semaine, la douce-amère et la saponaire. [illegible]

(1) [illegible] Montpellier, 1872.

sangsues, tous les quinze jours qui suivront les époques menstruelles, à la partie interne des cuisses. Il maintient en même temps l'iodure de potassium à l'intérieur et les frictions de pommade iodée.

» Le 18, il y a un peu moins d'étouffements. La tumeur laryngienne est moins saillante ; la trachée est visible. Au-dessous de la tumeur de la glotte, on aperçoit des traces de végétations ou excroissances ; la corde vocale droite est saine. L'iodure de potassium fatigue l'estomac, on le supprime.

» 10 janvier 1869. — La tumeur laryngienne est toujours très-rouge, unie ; elle envahit tout le repli sus-glottique gauche. La face interne de l'aryténoïde est rugueuse, polypoïde ; même traitement.

» 3 mars. La dernière application de sangsues a fait cesser les maux de tête, mais la dyspnée augmente. La tuméfaction du repli sus-glottique gauche ferme l'orifice glottique de manière à ne laisser qu'un étroit passage à l'air.

» Le 10, la respiration se fait mieux, la tumeur est moins rouge et moins saillante. La base de la langue est très-rouge et très-injectée.

» Le 12 et le 24 on pratique deux scarifications sur le côté gauche de la base de la langue.

» 14 avril. — La tumeur est réduite de près d'un tiers ; la malade respire mieux. — Emplâtre de thapsia au devant du cou et de la poitrine.

» 12 mai. — La malade, qui allait assez bien encore le 7, veut recevoir sa famille à l'occasion de sa fête. Elle se fatigue et est prise d'accès de suffocation. A partir de ce moment, la malade ne boit plus que de travers ; la tumeur est redevenue très-grosse.

» M. Moura pratique une troisième scarification, toujours du côté gauche. Bon résultat.

» 27 juillet. — Il y a deux jours, accès d'étouffement qui a duré dix minutes, après lequel la malade a, dit-elle, craché un morceau de peau comme si elle avait eu le croup ; la dyspnée a cessé ensuite. D'après la dernière visite, la tumeur est à peu près dans la même situation.

» 11 novembre. — La dyspnée est revenue, et la tuméfaction est plus étendue. L'examen du larynx à l'aide du soleil est fait par M. Moura devant M. Voillemier qui rejette toute opération.

» Le 25. — La malade ne peut ni travailler ni dormir. Le moindre travail, la moindre course, l'oppressent ; elle s'arrête, s'assied, elle tousse et ne crache pas, dit-elle ; elle sent des élancements dans le côté gauche du cou.

» La respiration laryngienne est sifflante, le cornage se fait entendre à distance.

» Le larynx est dévié, la tuméfaction se prononce sur la paroi externe du vestibule.

» On pratique une quatrième scarification, n'ayant pas d'autre moyen

de soulager la malade, dont la forte constitution contraste avec la grave maladie dont elle est atteinte.

» Le 26, la nuit a été bonne, la respiration se fait mieux, le passage de l'air s'effectue à travers l'espace compris entre la tuméfaction et l'aryténoïde droit. La tuméfaction augmente sur la paroi externe du vestibule.

» Cinquième scarification des deux côtés de la base de la langue.

» 22 décembre. — Le larynx se dévie de plus en plus ; la face laryngienne de l'épiglotte se tourne vers le côté droit du pharynx. L'aryténoïde gauche est rouge et gros.

» Les règles sont en retard de 10 jours.

» Sixième et dernière scarification.

» La malade étant dans une situation des plus graves, et sachant que la trachéotomie seule peut lui permettre la respiration, réclame l'opération ou la mort, M. Moura la soumet alors à l'examen de M. le professeur Dolbeau qui consent à pratiquer la trachéotomie le 10 février 1870, dans son service à l'hôpital Beaujon. Deux jours après, à la suite d'un refroidissement considérable de l'atmosphère, une bronchite intense se déclare : toux quinteuse ; expectoration abondante les jours suivants : phlegmon de la gaîne du sterno-cléido-mastoïdien ; large incision de la gaîne qui donne issue à une suppuration diffuse.

» 24 mars. Tout danger ayant disparu, l'examen laryngoscopique fait constater une amélioration considérable de la tuméfaction du larynx. Toute la moitié gauche est immobile ; la région crico-aryténoïdienne est violacée, engorgée ; le repli sus-glottique ne forme plus une tumeur aussi étendue, et laisse voir le vestibule et la glotte.

» La corde vocale gauche est immobile, grosse comme un tuyau de plume, ni rouge, ni violacée ; le repli sus-glottique, autrefois si déformé, est parallèle à la corde vocale, de grosseur proportionnelle, à peine rouge ; l'orifice du ventricule de Morgagni est très-visible entre la corde vocale et le repli.

» Du côté droit, le larynx est normal et fonctionne imparfaitement cependant. Une ouverture triangulaire petite, interaryténoïdienne, permet seule le passage de l'air. La moitié gauche de la région glottique empiète sur la moitié droite. L'épiglotte est saine comme aspect, toujours déviée, mais moins.

» La malade a conservé la canule depuis sa sortie de Beaujon, 24 mars, jusqu'à sa mort, survenue subitement vers les premiers jours d'avril 1871, à l'hôpital Beaujon où elle était rentrée depuis une vingtaine de jours.

» Dans le courant de l'année 1870, la tuméfaction laryngienne s'était reproduite peu à peu ; la déglutition également était devenue des plus pénibles, et l'engorgement du côté gauche du cou considérable, dur, avec douleurs lancinantes.

» L'autopsie a été faite, et l'examen de la tumeur a prouvé sa nature cancéreuse. »

Remarques. — Nous voulons attirer l'attention sur quelques points intéressants de cette observation, qui serviront, j'espère, à tracer plus tard un dessin classique du cancer laryngien.

Je tiens donc à faire remarquer que cette malade était d'une constitution vigoureuse qui contrastait étrangement avec la gravité de l'affection dont elle était atteinte depuis longtemps. Mme L... était venue nous consulter le 18 août 1868, et sa voix avait subi une altération sérieuse déjà depuis trois ans au moins, ce qui fait remonter le début de la maladie à 1865, et c'est le 10 février 1870 qu'elle subit la trachéotomie; l'affection cancéreuse a mis cinq ans à se développer au point d'amener la mort par asphyxie, si la main du chirurgien n'était pas intervenue. *L'opération a fait vivre* Mme L... jusqu'en avril 1871, c'est-à dire *quatorze mois en plus*. Aussitôt après l'ouverture de la trachée, une amélioration considérable de la tuméfaction intralaryngienne se produit. Puis la maladie, après ce temps d'arrêt suit sa marche fatalement progressive, l'œdème laryngien reparaît, la dysphagie, l'adénite cervicale, les douleurs lancinantes l'accompagnent et la malade meurt *subitement*.

Observation XIV.

Cancer de la corde vocale supérieure gauche dont le début remonte à trois ans — Étouffement. — Cornage, aphonie. — Crachats sanguinolents. — Aggravation progressive de tous ces symptômes — Attouchements au laudanum, à l'iode et au perchlorure de fer. — Mort. (Pl. XIII, fig. 4.)

Le 23 avril 1868, M. W... âgé de soixante-deux ans, nous consulte pour un enrouement très-marqué dont il est atteint depuis un an environ. Cet enrouement est survenu peu à peu sans cause appréciable; plusieurs laryngoscopistes de Paris et de Francfort, consultés par le malade, ont porté le diagnostic de laryngite glanduleuse simple. M. W. a dans la gorge la sensation d'un corps étranger qui le force à hemmer et à tousser

à chaque instant. Depuis quelque temps, il expectore des crachats sanieux, striés de sang.

La déglutition se fait très-bien et sans souffrance.

Au laryngoscope, je constate une tuméfaction considérable de la corde vocale supérieure gauche. Cette tuméfaction est telle qu'il est impossible de voir l'entrée du ventricule et la corde vocale inférieure gauche. C'est surtout le bord libre de la corde qui est le siége de l'intumescence. La coloration de toute la muqueuse laryngée est d'un rouge sombre, vineux. On dirait qu'une hémorrhagie va se produire. Cette coloration est très-bien reproduite (pl. XIII, fig. 4) et c'est pour la mieux faire ressortir que nous avons placé dans la même planche les figures 1 et 7 (1). En présence de ce gonflement de la corde et de *la rougeur particulière de la muqueuse, nous portons le diagnostic de cancer laryngien.*

Cependant, les ganglions du cou ne sont pas indurés, et le malade qui est petit et maigre n'offre pas la teinte cachectique que l'on trouve chez les cancéreux, mais cela est explicable parce que l'affection est encore au début. Je vois pendant quelque temps le malade. Malgré des attouchements au laudanum et à la teinture d'iode, le gonflement de la corde vocale supérieure gauche fait des progrès, et la muqueuse aryténoïdienne du même côté commence aussi à se tuméfier.

Le malade quitte Paris pour aller à Francfort où le diagnostic de carcinome laryngien fut alors porté aussi par M. le docteur Schmidt qui continua à soigner le malade et qui nous annonça que la mort était survenue par asphyxie.

Il est une chose remarquable dans cette observation, c'est que la coloration seule de la muqueuse laryngée nous a suffi pour établir le diagnostic.

C'est en effet le seul guide qu'ait dans ce cas le laryngoscopiste, car les autres signes et symptômes appartiennent aussi bien à une laryngite catarrhale chronique ou à une laryngite hyperplasique.

Observation XV.

Cancer épithélial débutant par les cordes vocales supérieure et inférieure du côté gauche. — Dysphonie. — Essoufflement. — Amaigrissement. — Traite-

(1) Ces figures représentent les larynx de deux malades atteints de laryngite glanduleuse catarrhale chronique dont on trouvera les observations dans l'*appendice* qui termine ce volume.

ment antisyphilitique. — Attouchements laryngiens avec laudanum, nitrate d'argent, teinture d'iode, successivement. — Envahissement de la moitié droite de l'organe vocal.— Dyspnée. — Suffocations.— Cornage.— Crachats sanguinolents. — Trachéotomie. — Mort par suite de pneumonie. – Autopsie (fig. 144, p. 691). — Examen microscopique (1). (Pl. XX.)

Première partie. — M. de C...., âgé de cinquante-huit ans, grand, maigre, d'une vigoureuse constitution, nous consulte le 5 novembre 1868. Il nous raconte que, il y a trois ans, sa voix commença à s'enrouer sans cause appréciable et que depuis cette époque la dysphonie a fait des progrès très-sensibles. Lorsque nous le voyons, la voix est rauque et dure.

M. de C.... se plaint en outre de douleurs sourdes dans tout le larynx, de difficulté dans l'exercice de la parole et d'essoufflement, de fatigue pendant la marche.

L'essoufflement n'a commencé à paraître que depuis deux mois environ.

Le malade est amaigri quoique mangeant et digérant bien, il n'a jamais eu de maladie de poitrine: l'examen du thorax ne révèle rien, tous les organes sont à l'état normal. Cependant, on trouve quelques petits filets de sang dans les crachats, sans quintes de toux, ni efforts. M. de C. ne fume pas et est très-sobre. Il ne s'accuse que d'un défaut, celui de beaucoup parler, malgré les douleurs qu'il ressent dans le larynx lorsqu'il abuse de la parole. Il nie tout antécédent syphilitique.

A l'examen du larynx, je constate une altération très-grande de toute la corde vocale inférieure gauche qui est d'un rouge livide le long de son bord libre, et présente au milieu de ce bord une végétation rouge, en forme de polype à base large, à surface grenue et de la grosseur d'un petit pois. En faisant pousser au malade le son *è*, on s'aperçoit que cette tumeur n'est pas isolée de la corde, qu'elle n'en est qu'une portion tuméfiée, œdématiée.

La corde vocale supérieure du même côté participe à cette inflammation.

Toute la moitié droite du larynx est saine.

La couleur rouge sombre, la teinte un peu plombée de la moitié gauche du larynx, me font craindre une affection de mauvaise nature; car, dans la tuberculose et dans la syphilis, on ne rencontre pas cette teinte particulière et l'on trouve d'autres caractères absents ici.

Cependant, je soumets le malade à un traitement antisyphilitique et je touche toute la partie malade du larynx avec des éponges imbibées tantôt de laudanum, tantôt d'une solution concentrée de nitrate d'argent, tantôt de teinture d'iode. J'ordonne le silence.

(1) Nous avons communiqué la première partie de cette observation au docteur Blanc, qui l'a insérée dans sa thèse (loc. cit.) et nous lui empruntons la seconde partie.

Le 20 et le 26 décembre, malgré la médication, le gonflement et la rougeur de la moitié gauche du larynx ont augmenté.

Le 2 janvier et les jours suivants, je constate que la moitié droite de l'organe vocal commence à devenir malade, et à prendre la même teinte que le côté gauche. Je n'ai plus aucun doute sur la nature de l'affection; je cesse tout traitement local et la médication spécifique; j'ordonne le séjour dans les pays chauds et un régime anticancéreux à la ciguë.

Je ne revois le malade qu'en 1870; la voix est de plus en plus défectueuse; les cordes vocales du côté droit sont prises à leur tour; la dyspnée a augmenté d'une manière notable et la suffocation est à craindre; ganglions sous-maxillaires engorgés; salivation abondante; j'adresse le malade à la Maison municipale de santé pour y subir l'opération de la trachéotomie, le seul moyen de faire cesser les accidents de suffocation qui menacent la vie.

Seconde partie. — A son entrée, le 24 février 1870, à 4 heures du soir, il se présente dans l'état suivant : étendu horizontalement dans son lit, il est en proie à une dyspnée extrême. Le pouls est à 96, la respiration, à 36, la température à 36° 8/10. Les inspirations sont longues, sifflantes, rudes, les expirations prolongées. Le visage est pâle, les yeux enfoncés, entourés d'un cercle palpébral bleuâtre. Le front et les extrémités sont couverts de gouttes de sueur un peu froide, visqueuse. Il n'y a pas à ce moment d'accès de suffocation, pas de toux; mais depuis quelque temps quelques crachats visqueux, adhérents, intimement mélangés à une petite quantité de sang. L'impulsion cardiaque est forte et sèche, frappe désagréablement l'oreille et soulève presque la tête de celui qui l'ausculte.

L'artère temporale a des flexuosités très-marquées; la radiale surtout est un peu flexueuse, dure, roulant sous le doigt; toutes les artères superficielles battent avec force.

Le malade éprouve de fréquentes envies d'uriner qui n'aboutissent qu'à l'expulsion d'une très-petite quantité de liquide. La vessie ne dépasse pas la symphyse pubienne. Il peut se tourner, parler très-bas, mais distinctement.

Le lendemain 25 février l'opération est pratiquée.

Le malade étant placé dans une situation commode pour l'opération, M. le docteur Demarquay cherche d'abord à déterminer les rapports des parties constituantes du cou. Ce dernier est court, et le cartilage cricoïde se trouve placé à un travers de doigt au-dessus de la partie supérieure du sternum.

M. Demarquay fit sur la ligne médiane une incision qui s'étendait de la partie moyenne du larynx jusqu'au sternum. Il divisa successivement les tissus, liant les vaisseaux à mesure qu'ils étaient coupés et il arriva

avec difficulté sur la partie supérieure de la trachée-artère. Pour la découvrir dans une étendue convenable, il dut disséquer derrière le sternum en ayant bien soin de ménager le tronc brachio-céphalique, que l'on sentait battre à une petite distance.

L'opération aurait pu être rendue plus facile en faisant l'ablation partielle du cartilage cricoïde et en pratiquant la laryngo-trachéotomie. Mais en agissant ainsi, la canule aurait été placée dans le larynx au centre de la partie malade, en contact avec la muqueuse douée d'une grande sensibilité.

Ce sont ces circonstances qui ont toujours porté M. Demarquay à rejeter dans les cas de maladie du larynx la laryngo-trachéotomie. Ajoutez à cela pour lui que si la maladie était curable, on condamnerait le malade, par la destruction partielle du cartilage cricoïde, à porter toujours une canule. Pour toutes ces raisons, il donna la préférence à la trachéotomie qu'il parvint à pratiquer. A deux reprises, l'opération a dû être suspendue pour laisser le malade respirer librement. L'écoulement sanguin a été presque nul, l'opération, depuis le premier coup de bistouri jusqu'à l'introduction de la canule a duré dix-huit minutes.

L'état du malade fut très-amélioré par le fait de l'opération, mais il succomba le quatrième jour à une pneumonie.

Le docteur Fauvel se rend alors à la Maison de santé accompagné de Lackerbauer qui dessine la coupe médiane du larynx (voy. fig. 144, p. 691).

L'autopsie, pratiquée le 3 mars, montra ce qui suit.

Cavité abdominale. — Les reins, la rate, sont parfaitement sains. Le foie présente sur sa face convexe une cicatrice linéaire, superficielle, de 5 à 6 centimètres, dirigée un peu obliquement de bas en haut et de droite à gauche.

La cavité crânienne n'a pu être ouverte.

Cavité thoracique. — Les parois ne présentent aucune trace cicatricielle.

Le cœur est volumineux et flasque. Les cavités sont dilatées. Les parois sont peu épaisses, la substance musculaire est légèrement graisseuse.

L'aorte, depuis son origine jusqu'à la naissance des artères des membres supérieurs, présente une dilatation uniforme, qui contraste avec la diminution de calibre de ce gros tronc, à partir de l'aorte ascendante. Les cavités droites du cœur sont remplies de sang noir, fluide, qu'on enlève à l'aide d'un filet d'eau. Il reste un caillot fibrineux, aplati, enclavé dans les colonnes charnues, et les cordages tendineux jaunâtres, faciles à dissocier et se prolongeant à une distance de plusieurs centimètres dans le système à sang veineux.

De chaque côté le poumon est retenu à la paroi thoracique par quelques tractus celluleux.

Le lobe supérieur de chaque poumon est complétement sain. Le lobe inférieur, surtout à la base, est noir, foncé, non crépitant sous le doigt, dense, carnifié, présentant çà et là de petites vacuoles irrégulières remplies de pus et entourées d'une couche de tissu très-dense, se laissant couper par tranches, comme on ferait d'une rate très-ferme.

Ces vacuoles existent aussi à la surface du poumon.

D'ailleurs le tissu pulmonaire, même dans ses points les plus carnifiés, coupés par tranches très-fines, continue à surnager sur l'eau, ou du moins ne tombe point au fond du vase.

Larynx. L'arbre aérien, depuis l'épiglotte jusqu'à la bifurcation de la trachée, présente deux parties bien distinctes, séparées par le cricoïde.

1° Tout ce qui est au-dessus forme un entonnoir à évasement supérieur, composé lui-même de deux portions.

L'une, supérieure, comprend le vestibule ou portion sus-glottique du larynx et a conservé sa capacité et surtout sa dilatabilité normale.

L'autre, inférieure, correspond au larynx proprement dit et s'étend depuis le sommet des cartilages aryténoïdes jusqu'au cricoïde. Cette partie forme un conduit rétréci dont les parois sont composées de la façon suivante.

En arrière, par les cartilages aryténoïdes et par la paroi postérieure du larynx formant à ce niveau la paroi antérieure du pharynx.

En avant la paroi est incomplète, car il y a séparation des deux moitiés du cartilage thyroïde, sur la ligne médiane, par usure progressive de dedans en dehors.

Cette division avait été constatée sur le cadavre avant l'enlèvement de la pièce. On pouvait en effet à travers la peau imprimer quelques légers glissements des deux pièces l'une sur l'autre.

Latéralement, la paroi est constituée par deux lames du thyroïde, très-dures, très-résistantes. Si d'un coup de ciseau on achève la division du cartilage thyroïde, on voit la cavité du larynx rétrécie et réduite à une sorte de filière étroite.

De chaque côté, les portions sous-glottiques et les ventricules du larynx sont remplis par une excroissance fongueuse et saignante d'un gris rougeâtre.

A droite, les deux tiers antérieurs des deux cordes vocales sont envahis par la production morbide, mais le tiers postérieur est intact et l'espace compris entre les deux cordes vocales conservé.

A gauche, les deux cordes vocales sont complétement érodées et usées. Il ne reste qu'une languette de la corde vocale inférieure.

L'espace compris entre les deux cordes est comblé par les végétations.

Tout l'espace compris en arrière d'un plan passant par le bord postérieur des aryténoïdes est complétement indemne.

En deux mots, la glotte vocale a disparu, la glotte respiratoire est intacte, ce qui s'accorde avec l'aphonie du vivant sans que pour cela il y eût asphyxie.

2° Le cricoïde forme la partie la plus rétrécie; l'isthme de la pièce est sinon ossifié, au moins calcifié.

3° A partir du cricoïde, la trachée se dilate progressivement jusqu'à la bifurcation. Toute la portion purement membraneuse du conduit aérien présente sur la ligne médiane, et de chaque côté, une série de faisceaux dirigés de haut en bas, soulevant la muqueuse et se bifurquant comme la trachée.

Examen histologique fait par M. le docteur A. Hénocque. — La tumeur a été examinée dans ses diverses parties, c'est-à-dire :

1° Au niveau des cordes vocales.

2° Au niveau des ventricules.

3° Au-dessus des cordes vocales.

4° Dans le périchondre de la face interne et de la face externe du thyroïde.

5° Dans le cartilage thyroïde.

J'indiquerai les particularités présentées par l'examen fait en ces diverses parties et j'y ajouterai quelques considérations sur la nature de la tumeur et sur son mode de propagation.

1° *Au niveau des cordes vocales* la tumeur est constituée par une masse fongueuse et ulcérée, molle, ne se laissant pas diviser en masses papillaires, mais formant des granulations volumineuses qui se réduisent facilement en pulpe.

La dégénérescence a envahi les cordes vocales dans une partie de leur épaisseur. Elle semble s'arrêter à la partie musculaire, mais la muqueuse, en certains points, a complétement disparu.

En enlevant par le grattage les éléments les plus superficiels, on trouve qu'ils sont composés de cellules épithéliales irrégulières, aplaties et présentant les formes les plus variées. Dans la plupart de ces cellules on trouve un noyau très-distinct, avec un ou deux nucléoles et quelques granulations graisseuses situées, soit dans le noyau, soit autour du noyau.

Dans les cellules qui sont le plus aplaties, le noyau est plus étroit et moins apparent.

On trouve des éléments épithéliaux en forme de raquette, de cylindres allongés, irrégulièrement aplatis, et de fuseaux renflés à leur partie moyenne où se trouve le noyau; enfin certains éléments, fusiformes

dans une partie de leur étendue, se renflent soit à une extrémité, soit ux deux extrémités, et alors présentent deux noyaux. On trouve également de ces cellules complexes qui semblent formées de la réunion de plusieurs cellules épithéliales qui ont été autrefois désignées sous le nom de cellules mères.

Quelques grosses cellules présentent des cavités qui renfermaient d'autres cellules épithéliales plus petites et dont on retrouve le moule en divers points de la grosse cellule.

Des coupes fines pratiquées dans l'épaisseur des masses fongueuses et perpendiculairement à la surface de la muqueuse, montrent l'ensemble de la texture de la tumeur.

La tumeur semble entièrement constituée par un amas de cellules épithéliales formant une masse compacte, et qui ne présente en aucun point la forme de cul-de-sac glandulaire, ni l'aspect des masses cylindriques ou arrondies qui ont été désignées sous le nom de productions hétéradeniques, et qui rappelle plus ou moins nettement l'aspect des glandes.

Cependant un examen plus minutieux permet de distinguer dans la tumeur trois zones principales qui doivent êtres décrites séparément.

Dans la zone profonde, et qui répond au tissu sous-muqueux, on retrouve le tissu lamineux et des vaisseaux; mais les faisceaux sont écartés, et entre eux on reconnaît des éléments cellulaires qui ont les caractères de l'épithelium jeune, c'est-à-dire des cellules épithéliales arrondies ou des noyaux entourés de protosplasma analogue à ceux qui se rencontrent dans le corps muqueux de la peau.

Dans la zone moyenne, on trouve des cellules épithéliales assez régulièrement polyédriques avec angles arrondis, surtout vers la partie externe; mais, vers la partie profonde, il est plus difficile de séparer les éléments épithéliaux, et en bien des points on ne trouve que des noyaux analogues à ceux de l'épithélium, entourés d'une masse granuleuse de protoplasma au milieu de laquelle on voit des traces de segmentation.

Dans la zone externe ou superficielle, il n'y a que des éléments épithéliaux aplatis, déformés, constituant une masse entièrement formée de cellules épithéliales ayant déjà les caractères indiqués.

En résumé, au niveau des cordes vocales, la tumeur est constituée en grande partie par des éléments épithéliaux qui ont envahi la muqueuse et le tissu sous-muqueux. Ils sont disposés

en plaque épaisse dans laquelle on peut disposer trois zones qui correspondent à diverses phases du développement et de l'envahissement.

Cette texture se retrouve avec quelques particularités secondaires dans toute l'étendue de la production morbide.

2° *Au niveau des ventricules*, nous n'avons à signaler d'autre particularité que la présence de quelques cellules épithéliales cylindriques à cils vibratiles trouvés sur les limites de la dégénérescence.

3° *Au dessous des cordes vocales*, avec une texture analogue, on rencontre un nombre considérable de ces productions à peu près constantes dans l'*épithélioma* et qui ont été désignées sous le nom de globules épithéliaux, productions perlées, et qui sont des formations épithéliales atteintes de dégénerescences dite hyaline.

4° *Le périchondre du cartilage thyroïde* est le siége d'altérations importantes. Elles se rencontrent au niveau de la partie du cartilage détruite par ulcération.

Le périchondre est épaissi, et à l'examen microscopique on reconnait que cette augmentation de volume est en grande partie due à une infiltration d'éléments épithéliaux.

L'infiltration existe d'ailleurs dans le périchondre de la face externe du cartilage thyroïde, bien au delà de la partie ulcérée, et dans le périchondre recouvrant une portion de cartilage qui ne nous a pas présenté d'altération particulière.

5° *Cartilage thyroïde.* Au niveau de l'ulcération du cartilage on ne retrouve qu'un tissu fibreux composé d'éléments lamineux et de fibres élastiques à noyaux, au milieu desquels sont infiltrés des éléments épithéliaux.

Ce tissu présente également à l'œil nu l'aspect du fibro-cartilage ramolli; il se confond entièrement avec le périchondre.

Vers les bords de l'ulcération, le tissu cartilagineux présente des altérations remarquables, et qui montrent les divers modes d'envahissement du cartilage par l'épithélium.

Nous les signalerons sous le nom d'envahissement direct et d'envahissement par transformation successive.

Dans le premier cas, qui est, croyons-nous, peu connu, il y a transformation brusque du tissu cartilagineux en tissu épithélial. Le tissu cartilagineux est comme découpé nettement et remplacé par du tissu épithélial.

D'autre part, on voit des chondroplastes qui ne paraissent nullement altérés et presque contigus à ces éléments des cellules épithéliales.

Cependant on peut, dans plusieurs points, distinguer entre le cartilage et l'épithélium une zone étroite qui montre le mode d'envahissement ou de transformation.

Dans cette zone, la substance hyaline fondamentale est remplacée par une masse granuleuse, dans laquelle on trouve, surtout du côté de l'épithélium, des noyaux entourés d'une masse de protoplasma et même des cellules épithéliales arrondies, disposition analogue à celle que nous avons vue à la zone moyenne des portions de la tumeur qui ont envahi la muqueuse. Dans quelques points, les cavités des chondroplastes sont encore remarquables parce qu'elles ne sont qu'en partie comprises dans la masse granuleuse; mais elles sont remplies par des éléments épithéliaux.

Nulle part, cependant, je n'ai pu voir dans les chondroplastes, situés au milieu de substance cartilagineuse non altérée et encore transparente, des éléments épithéliaux renfermés dans les cavités des chondroplastes, ce qui indiquerait une transformation des cellules de cartilage en cellules épithéliales.

Pour moi, il y a, dans ce cas, envahissement direct du cartilage par l'épithélium, en ce sens que la masse hyaline fondamentale du cartilage se transforme en une masse granuleuse, opaque, au sein de laquelle se développent les cellules épithéliales.

Mode d'envahissement par transformation successive. — Dans les parties du cartilage les plus voisines de l'ulcération, on observe des ulcérations d'un autre ordre. En effet, au voisinage du périchondre, on voit une multiplication des cellules contenues dans les chondroplastes, puis la substance fondamentale devient striée, fibrillaire, et à un degré plus avancé elle ne se distingue plus du tissu fibreux du périchondre; en même temps, on trouve des cellules épithéliales infiltrées dans ce tissu transformé.

Il y a donc transformation fibroïde du cartilage et envahissement du tissu transformé par l'épithélium.

Conclusions. — Cette tumeur du larynx est un *épithélioma*, dont le point de départ semble devoir être rapporté à la partie

de la muqueuse voisine de l'insertion antérieure des cordes vocales. Cet épithélioma ne rappelle en rien la structure glandulaire ; il paraît plutôt s'être développé à la surface de la muqueuse, et il a envahi progressivement la muqueuse, le tissu sous-muqueux, puis le périchondre et le cartilage thyroïde.

La forme de l'épithélium dominante est la forme pavimenteuse, c'est-à-dire un épithélium se rapprochant de celui qui tapisse les cordes vocales. La tumeur, en se développant, puis en s'ulcérant sur divers points, a formé des mamelons fongueux qui ont déterminé l'aspect extérieur.

Observation XVI.

Cancer encéphaloïde ayant envahi la corde supérieure gauche, la corde inférieure du même côté, le cartilage aryténoïde et déterminant un œdème considérable qui nécessite la trachéotomie.

Dysphonie puis aphonie. — Gêne de la respiration. — Cornage. — Accès de suffocation. — Salivation abondante. — Crachats sanguins. — Douleurs lancinantes. — Gêne de la déglutition. — Engorgement ganglionnaire considérable. — Cachexie. — Mort.

Monsieur T..., ancien négociant, âgé de soixante-douze ans, m'est adressé le 27 mai 1869 par M. le docteur Demarquay.

Le malade, malgré son âge, jouit d'une bonne santé, et nous dit que s'il respirait librement et pouvait parler, il n'aurait rien à souhaiter.

L'affection dont il est atteint a débuté, nous dit-il, il y a quatre ans. Au début, ce fut une simple dysphonie qui attira son attention. Plus tard, la voix devint rauque, mais ces différents phénomènes attirèrent peu son attention.

Cependant, au bout de deux ans, la voix était presque complétement perdue, de plus, il commençait à ressentir des élancements douloureux dans la région gauche du cou.

Il suivit alors différents traitements qui n'amenèrent que des résultats passagers. Depuis huit mois environ, la voix est totalement perdue et les douleurs ont considérablement augmenté ; de plus, la respiration a commencé à cette époque à s'embarrasser. Au début, ce ne fut qu'une simple gêne lorsqu'il voulait marcher vite ou monter un escalier, mais depuis trois semaines il a des suffocations et il fait entendre un bruit de cornage intense.

Autour du cou, les ganglions, surtout à gauche, sont engorgés. Le malade ne peut nous dire à quelle époque a commencé cette tuméfaction.

Depuis quinze jours, la déglutition ne se fait plus sans douleurs, ce qui est d'autant plus gênant pour le malade qu'il a toujours, nous dit-il, la bouche remplie de salive visqueuse et gluante.

Le corps thyroïde nous paraît être hypertrophié.

Nous constatons et nous faisons voir à M. Demarquay un œdème considérable de tout le larynx, beaucoup plus prononcé du côté gauche. Les cordes vocales supérieures cachent les inférieures, sont bourgeonnantes, sanguinolentes, couvertes de pus.

L'examen est rendu très-difficile par l'anhélation du malade et par la quantité de salive qui remplit la bouche.

Le lendemain 28, la trachéotomie est pratiquée par M. Demarquay. L'opération dure une demi-heure. Trois artères sont ouvertes et liées. Le corps thyroïde est sectionné dans toute sa longueur. Il se fait une hémorrhagie en nappe très-difficile à arrêter.

Trois anneaux de la trachée et le cricoïde ossifiés résistant au bistouri sont incisés avec de forts ciseaux.

A la suite de l'opération, une amélioration sensible se produit dans l'état général du malade.

Je le mets à un traitement antiphlogistique et je lui fais faire des inhalations émollientes. J'espère que le simple repos de l'organe amènera une diminution de l'œdème glottique.

Le 26 juin, je revois M. T..., avec Demarquay. Nous constatons que l'œdème a beaucoup diminué. La corde supérieure gauche est seule ulcérée et en partie détruite, la muqueuse aryténoïdienne gauche est rouge et fongueuse. Les cordes inférieures sont rouges, un peu tuméfiées, mais se meuvent très-bien. La voix est revenue et le malade peut parler avec une canule de Broca.

Le malade repart pour son pays, et suit un traitement où entre de la ciguë.

Je le revois le 10 juillet. La santé générale est très-bonne. Le larynx, très-rouge, est presque complétement dégonflé, mais l'ulcération de la corde supérieure gauche commence à envahir la muqueuse aryténoïdienne du côté de la trachée. La déglutition est un peu douloureuse. La voix est passable. Le sommeil est très-bon, cependant la salivation, qui a persisté, le réveille de temps en temps. Encore quelques douleurs lancinantes. En présence d'un résultat aussi inespéré, je crois avoir fait une erreur de diagnostic. Bien que le malade nie tout antécédent spécifique, je le mets à un traitement mercuriel et iodé.

Je ne le revois plus jusqu'au 12 octobre.

A cette date, l'œdème a reparu, l'ulcération a envahi tout le cartilage aryténoïde gauche, qui est remplacé par une tuméfaction de la grosseur

d'une grosse noisette. La déglutition est excessivement douloureuse. — Douleurs lancinantes et douleurs de tête intolérables. Salivation de plus en plus abondante. Les ganglions sous-maxillaires sont énormes et toute la région du cou, en avant, a pris une consistance ligneuse. L'haleine est fétide et une grande quantité de pus est rejetée par la canule. Je n'ai plus alors de doutes sur la justesse de mon premier diagnostic, surtout quand le malade nous dit qu'il a eu à quatre reprises différentes des hémorrhagies assez abondantes et par sa canule et par la bouche. Je ne revois plus M. T... à partir de ce jour, et trois mois plus tard j'apprends sa mort. Dans les derniers temps de sa vie seulement, il avait considérablement maigri, et sa peau avait pris une teinte ictérique très-marquée.

Observation XVII.

Cancer encéphaloïde ayant débuté par la corde vocale supérieure droite et envahissant ensuite tout le larynx. — Œdème de toute la muqueuse laryngée. — Engorgement ganglionnaire considérable.— Dysphonie.— Aphonie.— Cornage — Expuitions sanguines. — Salivation abondante.— Amaigrissement.—Trachéotomie.— Amélioration sensible.

M. C....., âgé de soixante-trois ans, maigre, vigoureux, ayant toujours joui d'une bonne santé, m'est adressé, le 12 juillet 1869, par notre savant confrère, M. Tripier.

Lorsque nous voyons ce malade, il est dans un état extrême d'anhélation, et il fait entendre un bruit de cornage très-rude. Il nous raconte, en voix de chuchotement, qu'il souffre depuis plusieurs années de la gorge, et que depuis un an environ il ressent dans tout le côté droit de l'organe des élancements douloureux qui retentissent jusque dans l'oreille. Les ganglions du côté droit du cou, que nous trouvons très-volumineux, ont commencé à s'engorger il y a huit mois seulement.

La respiration n'a été gênée que lorsque les ganglions se sont tuméfiés, mais la dyspnée que nous observons n'existe que depuis deux mois. Il réclame une opération qui lui permette de respirer plus librement.

La voix est complétement éteinte. Cette aphonie est survenue petit à petit, mais la voix a commencé à s'altérer dès le début de l'affection.

M. C.... se plaint, en outre, d'une salivation abondante qui l'empêche de reposer même la nuit; de plus, il a rendu, à divers intervalles, une assez grande quantité de crachats sanglants, qu'il compare à de la gelée de groseille.

Depuis deux mois, il trouve qu'il a maigri considérablement.

Le laryngoscope nous montre toute la moitié supérieure droite du larynx tuméfiée. L'épiglotte forme un gros bourrelet qui empêche de voir les cordes vocales inférieures à leur angle antérieur. Le côté gauche de l'épiglotte est sain.

On voit qu'une petite portion de la partie postérieure de la corde vocale supérieure droite est bourgeonnante et ulcérée.

La muqueuse qui recouvre le cartilage aryténoïde droit est tuméfiée, d'un rouge blafard, fongueuse, saignante.

Le repli ary-épiglottique est œdématié et obstrue presque complétement la gouttière pharyngo-laryngée.

La corde vocale inférieure gauche, la corde supérieure du même côté, sont saines, le cartilage aryténoïde et le repli ary-épiglottique sont tuméfiés.

Quant à l'orifice glottique, le gonflement général de l'organe en a fait un simple orifice triangulaire, situé à gauche et en arrière, par où passe le peu d'air que le malade respire.

Je revois le malade le 13 juillet, avec Nélaton, qui juge la trachéotomie urgente.

Cette opération est pratiquée le 14 par l'habile chirurgien. Pendant l'opération, il n'y a aucune hémorrhagie, et, dès le 18, le malade peut se lever.

Je le revois le 25, et j'institue un traitement spécifique.

Le 31, l'œdème laryngien a considérablement diminué, et je peux voir qu'une grande partie de la corde supérieure droite a été détruite par un travail ulcéreux. La corde inférieure est saine, mais rouge et tuméfiée.

A partir de ce jour, je ne le revois plus et n'ai pas reçu de ses nouvelles.

Observation XVIII.

Cancer encéphaloïde ayant débuté par la corde vocale supérieure gauche. — Raucité. — Aphonies intermittentes. — Gêne de la respiration. — Douleurs pendant la déglutition et dans la région laryngienne. — Pas d'amaigrissement sensible. — Dyspnée survenant rapidement. — Mort subite.

M. le maréchal F..., de Venezuela, âgé de cinquante ans, vint en France à la fin de l'année 1868, consulter le Dr Ricord pour un engorgement du cordon et un écoulement uréthral purulent, qu'il avait depuis un grand nombre d'années déjà. Son larynx, à cette époque, n'était pas douloureux, cependant la voix, de temps en temps, était rauque, et le malade avait souvent des extinctions de voix après avoir commandé ses troupes, soit pendant des manœuvres, soit pendant

des combats, qui se renouvelaient souvent dans l'État de l'Amérique du Sud dont il était le président.

Le Dr Ricord lui conseilla les eaux d'Ems, où il alla en 1869, pendant les mois de juin, de juillet et d'août. Rentré à Paris au mois de septembre, sa voix commença à s'enrouer. Croyant à une affection passagère, il ne se tourmenta pas, et ce n'est qu'en voyant la persistance de l'enrouement qu'il vient me consulter le 20 octobre 1869, pour la première fois.

C'est un homme grand, très-vigoureux, qui ne présente aucun antécédent tuberculeux et qui nie toute contagion spécifique. Il fume énormément et est d'une grande sobriété. Il attribue son enrouement à un refroidissement contracté en chemin de fer, et nous dit que la vie irrégulière des camps, les fatigues, l'humidité des forêts de son pays, ont contribué à lui rendre le larynx très-susceptible aux variations de température (*sic*). Jamais il n'a craché de sang. Les ganglions sous-maxillaires ne sont pas engorgés. La respiration se fait avec facilité. Pas de douleurs dans la région laryngienne ni dans les oreilles.

Au laryngoscope, je trouve une rougeur sombre de la corde vocale supérieure gauche, qui est aussi très-gonflée et masque en partie la corde vocale inférieure située au-dessous d'elle. Je ne vois aucune ulcération. Tout le reste du larynx est normal. Cependant les cordes vocales inférieures sont un peu injectées.

Pendant tout le mois de novembre et celui de décembre, je mets le malade aux frictions mercurielles et à l'iodure de potassium. Tous les trois jours, je touche son larynx avec un pinceau imbibé de teinture alcoolique d'aloès. Cette médication amène une amélioration assez sensible. La voix revient un peu plus claire, mais ne recouvre pas son timbre normal.

Pendant tout le mois de janvier 1870, je perds le malade de vue.

Je le revois le 21 février seulement. La voix est devenue très-rauque, et en outre la respiration fait un peu défaut lorsqu'il monte les escaliers.

La tuméfaction de la corde vocale supérieure gauche a fait de grands progrès et s'est étendue au repli ary-épiglottique gauche et à la muqueuse qui tapisse le cartilage aryténoïde du même côté.

On ne voit plus la corde vocale inférieure gauche; le champ de la glotte se trouve très-rétréci. Sur la partie la plus élevée de la corde supérieure tuméfiée, on voit une petite ulcération à bords inégaux qui paraît être peu profonde. Je remets le malade à l'iodure de potassium, en le prévenant toutefois que, malgré le traitement, l'œdème peut augmenter d'un moment à l'autre et nécessiter la trachéotomie.

Il nous dit qu'il souffre un peu dans le larynx (*penosa incomodidad*), mais qu'il ne souffre pas dans les oreilles.

Salivation plus abondante que d'habitude.

Les ganglions du cou sont un peu engorgés. Il n'y a pas de mauvaise odeur de l'haleine ni d'amaigrissement.

Le teint du malade, qui est très-brun naturellement, ne paraît pas avoir de tendance à jaunir.

Pas de crachats sanglants.

Je vois le malade les 21, 25, 28 février. Légère amélioration, mais l'œdème existe toujours.

Je le revois le 8 avril, et je constate le même état.

Il quitte la France le 8 mai.

Arrivé à la Martinique après avoir très-bien supporté le voyage, il s'y plaint d'un peu de gêne croissante de la déglutition.

Il passe quatre jours dans ce pays. Le quatrième, il se promène en voiture et se trouvait assez bien.

Dans la nuit, il est pris d'un accès de suffocation et succombe avant l'arrivée du médecin, à qui le malade avait dit, sur mes indications, de tenir tout prêts les instruments nécessaires à une trachéotomie qui pouvait être urgente d'un instant à l'autre.

Observation XIX.

Le 27 novembre 1869, le docteur Demarquay m'adresse M. l'abbé F... âgé de cinquante-deux ans ; ce malade est grand, maigre et a toujours joui d'une bonne santé. Il y a deux ans environ, sa voix commença à s'enrouer et les ganglions sous-maxillaires s'engorgèrent. Depuis trois mois environ, il est complétement aphone, et il ressent dans toute la région du cou des douleurs lancinantes qui se propagent jusque dans l'oreille gauche.

Au laryngoscope je trouve tout le larynx ulcéré. Les deux cordes vocales supérieures sont bourgeonnantes, tuméfiées ; les cordes inférieures sont couvertes de pus et érodées à leur surface. Leurs bords libres sont dentelés et ulcérés. L'épiglotte, les replis ary-épiglottiques, les aryténoïdes sont sains. L'espace interaryténoïdien est légèrement tuméfié et rouge. C'est surtout cette tuméfaction qui empêche les cordes vocales inférieures de se rapprocher, ce qui est cause de l'aphonie.

Je conseille au malade les eaux de Creuznach et un traitement ioduré. Je ne l'ai pas revu depuis.

Observation XX.

Cancer épithélial débutant par un léger enrouement en 1864. — Traitement infructueux à Luchon et à Cauterets.— Examen laryngoscopique en 1870 montre que toute la partie droite du larynx est rouge, gonflée, tuméfiée, immobile.— La mobilité est conservée à gauche, la corde inférieure est un peu rouge. — Aphonie. — Dyspnée. — Menaces de suffocation. — Œdème pulmonaire. — Trachéotomie suivie d'une grande amélioration pendant cinq mois. — Puis dysphagie. — L'ouverture trachéale devient cancéreuse. — Communication entre l'œsophage et la trachée. — Mort dans un état d'émaciation extrême

M. R..., de Toulouse, qui fait le sujet de cette observation si intéressante, n'est venu me consulter qu'une fois, et sans l'obligeance de mon savant confrère et ami, le professeur Bonnemaison, chirurgien de l'Hôtel-Dieu de Toulouse, que je vis il y a quelque temps à ma Clinique, il ne m'eût pas été possible de publier la narration suivante. J'interrogeai notre confrère sur la marche et la terminaison du cancer laryngien de son compatriote, il me dit que le malade avait été soigné par le docteur Dazet, trachéotomisé en sa présence par le docteur Ribell, mais que, pour avoir plus de détails, aussitôt son retour à Toulouse, il en conférerait avec le docteur Dazet. Quelques jours après, je recevais effectivement une lettre du docteur Bonnemaison renfermant l'observation complète de M. R....., écrite par le docteur Dazet.

Je la trancris donc entièrement, sans y rien changer :

« M. F... R....., âgé de quarante-trois ans, fabricant de billards et chef d'atelier pour constructions, d'un tempérament bilioso-sanguin et d'une constitution robuste, éprouvait à certaines époques de l'année, depuis 1864, un léger enrouement qu'il attribuait à la fatigue de sa profession.

» Préoccupé uniquement de son travail, et avide d'arriver à une position qui lui permît de se retirer le plus tôt possible des affaires, il avait toujours négligé cette légère indisposition. Quelques tisanes émollientes, quelquefois un sirop pectoral, avaient toujours suffi pour amener une amélioration notable, et à la longue une disparition momentanée de ces accidents qui, jusqu'en 1868, n'avaient encore porté aucune atteinte sérieuse à sa santé toujours satisfaisante.

» Cette année, d'après les conseils d'un de ses amis, et sur les instances de sa femme, il consentit à aller passer une quinzaine de jours à Bagnères-

de-Luchon, plutôt dans le but de se distraire que de suivre un traitement. Là, il se décida, non sans peine, à aller consulter un médecin de la localité, qui porta le diagnostic de laryngite chronique et lui conseilla pendant son séjour l'usage des eaux en boissons et en gargarismes.

» Le résultat obtenu ne fut pas bien sensible, et dans l'hiver de 1869 il vit son enrouement reparaître et même devenir plus intense, ce qui commença à lui causer quelques inquiétudes.

» Consulté à cette époque sur l'opportunité des eaux de Cauterets, je ne crus pas devoir le détourner de se rendre à cette station thermale. Il partit vers le mois de juillet avec l'intention, bien arrêtée cette fois, de suivre un traitement régulier, après avoir pris l'avis et les conseils d'un médecin de la localité. Celui-ci, après un examen laryngoscopique minutieux, le soumit à l'usage de l'eau de la Raillère et à quelques badigeonnages du larynx avec le sulfate de cuivre.

» Il se trouva très-mal de ce traitement, et peu de temps après sa rentrée à Toulouse, l'enrouement encore léger ne tarda pas à progresser et persista jusqu'au mois d'août 1870.

» Vers le mois de mars 1870 et plus tard, en mai, le docteur Bonnemaison et moi procédâmes à un examen laryngoscopique minutieux, qui nous permit de constater les lésions suivantes : la partie droite du larynx est soulevée sous forme de tumeur englobant la corde vocale supérieure qui est rouge et vascularisée; cette partie, qui demeure immobile quand on prescrit au malade de proférer la lettre E, ferme surtout la région postérieure de la glotte. La corde vocale gauche a conservé sa mobilité, mais est un peu rouge et gonflée. Le repli ary-épiglottique du côté droit est rouge, très-gonflé et se confond presque entièrement avec la tumeur principale qui siége au niveau de la glotte. Le diagnostic porté par nous est celui de tumeur peut-être maligne, mais que d'après les antécédents du sujet nous espérons plutôt être syphilitique, ce qui nous conduit à insister sur la nécessité d'un traitement antisyphilitique qui d'ailleurs a déjà été prescrit à deux reprises.

» Au mois d'août 1870, sur nos conseils, le malade se rendit à Paris pour consulter un spécialiste. Il revint dans sa famille un peu consolé avec une consultation écrite du docteur Fauvel. Il reprend le traitement antisyphilitique, qui lui avait été prescrit, avec le même insuccès.

» L'affection laryngée semble au contraire faire des progrès de plus en plus sensibles, et à la fin d'août, l'aphonie était complète. La respiration elle-même devient un peu gênée. Il va néanmoins passer quelques jours à la campagne où sa situation, loin de s'améliorer, s'aggrave de plus en plus. Vers les premiers jours du mois d'octobre, il est pris subitement de menaces de suffocation, ce qui le décide à rentrer à Toulouse au plus vite.

» Appelé immédiatement à son arrivée, nous le trouvons en proie à des angoisses très-vives, sa respiration est très-laborieuse, un œdème pul-

monaire presque généralisé, conséquence du rétrécissement de l'ouverture de la glotte, entrave presque complétement l'hématose. Aussi, *la trachéotomie, qu'on avait déjà fait entrevoir au malade et à la famille, comme une ressource utile et seule capable de conjurer ces accidents, fut-elle décidée après avoir pris les conseils des docteurs Bonnemaison et Noguès, et pratiquée le 20 octobre par le docteur Ribell.* Après l'opération, le calme renaît chez le malade qui, débarrassé des menaces d'asphyxie, revient à la vie et reprend courage.

» *Pendant quatre ou cinq mois, appétit, digestion, sommeil, tout s'accomplit d'une manière régulière.* Pas de traces de dysphagie jusqu'au mois d'avril 1871.

» A partir de ce moment, l'ouverture de la trachée commence à s'agrandir. Le cancer gagne les bords de la plaie, les tissus ramollis et fongueux se déjettent au dehors en forme de champignons, entourant tout le pourtour de l'orifice sur une largeur de un centimètre et demi et conservant avec l'intérieur du larynx des adhérences solides et résistantes. Un écoulement sanieux et fétide s'échappe en même temps de cette masse charnue et végétante ; écoulement qui ne tarda pas à affaiblir le malade ; la déglutition commence aussi à devenir pénible et l'alimentation difficile. L'œsophage lui-même, jusqu'ici indemne, ne tarde pas à être atteint par l'extension du cancer et communique avec le larynx. L'alimentation, déjà pénible, devient de plus en plus difficile, et vers les premiers jours de mai les aliments liquides, les seuls qui puissent passer, s'échappent en grande partie par l'orifice de la trachée considérablement agrandi, ce qui vient aggraver la situation du malade qui dépérit de plus en plus faute d'une alimentation suffisante et par suite de la cachexie cancéreuse. Fatigué de la vie, il refuse de s'alimenter par la sonde œsophagiènne, et expire le 1er juin 1871 après avoir enduré d'atroces souffrances, dans un état d'émaciation extrême, *huit mois et dix jours après l'opération de la trachéotomie.* »

Observation XXI.

Cancer épithélial ayant débuté par la corde vocale supérieure gauche. — Raucité. — Gêne de la déglutition. — Douleurs lancinantes dans la région laryngée et dans l'oreille gauche. — Salivation abondante. — Tuméfaction commençante des ganglions sous-maxillaires. — Crachements de sang. — Amaigrissement. — Cornage. — Mort.

Le 11 avril 1872, M. M..., âgé de cinquante-six ans, adjudant au ministère des finances, nous est adressé par notre confrère et ami, M. le docteur de Pietra-Santa.

Grand, bien constitué, d'un tempérament sanguin, M. M..., se plaint de ce que depuis sept mois environ sa voix devient rauque, dure, et de ce qu'il ne peut plus monter les escaliers sans essoufflement.

La santé générale est très-bonne, il n'a jamais fait aucune maladie et nie tout antécédent syphilitique. Rien au poumon. Il a toujours beaucoup fumé, ce n'est que depuis que sa voix est très-mauvaise, c'est-à-dire depuis deux mois environ, qu'il a abandonné complétement l'usage du tabac.

A l'examen laryngoscopique, nous trouvons la corde vocale supérieure gauche tuméfiée, rouge sombre, divisée en deux lobes, cachant complétement la corde vocale inférieure sous-jacente, et empiétant sur l'ouverture glottique qui se trouve être rétrécie d'un quart de son étendue environ. Le reste du larynx est sain ; cependant les replis aryépiglottiques sont rouges, injectés, et la muqueuse qui recouvre le cartilage aryténoïde gauche est tuméfiée et œdémateuse.

La déglutition se fait normalement. Les ganglions sous-maxillaires sont un peu engorgés. On en trouve trois de la grosseur d'une noisette, très-durs, qui roulent sous le doigt.

Quoique le malade nous affirme ne jamais avoir contracté aucune affection vénérienne, nous le mettons aux frictions hydrargyriques et à l'iodure de potassium.

Le 23 avril, nous le revoyons, la déglutition est un peu douloureuse et il commence à apparaître de la salivation. Nous touchons le larynx avec une solution de nitrate d'argent au 1/10e, et nous interrompons les frictions mercurielles qui paraissent n'avoir amené aucune amélioration.

Les ganglions sous-maxillaires sont plus nombreux et ont augmenté de volume. La tuméfaction de la corde vocale supérieure gauche est plus prononcée et paraît envahir la muqueuse qui recouvre le cartilage aryténoïde gauche.

Le 4, le 11, le 23 mai, le 5 juin, la tuméfaction laryngienne augmente progressivement ; la respiration devient de plus en plus gênée, la voix de plus en plus éteinte. La déglutition est très-difficile à cette dernière date, et chose que nous avons remarquée bien souvent dans cette affection, la salive, qui est sécrétée en grande abondance, est plus douloureuse à avaler que les liquides et même que les aliments demi-solides.

Le malade, le 10 juin, part pour Amélie-les-Bains. Nous le revoyons le 26 juillet, les symptômes que nous avons signalés ont augmenté d'intensité ; de plus, M. M..., se plaint de douleurs lancinantes dans le larynx et dans l'oreille droite.

A plusieurs reprises, il a craché du sang rouge, rutilant, sans tousser, en faisant un simple effort d'expuition.

Il a légèrement maigri. Cependant son état général est encore satisfaisant. Les ganglions sous-maxillaires sont volumineux et le laryngo-

scope nous montre que le bord libre de la corde vocale supérieure gauche est ulcéré et suppurant. Il est impossible de voir la corde inférieure, et l'orifice glottique paraît être réduit du tiers environ.

La respiration du malade est plus gênée depuis quelques jours, avec un bruit de cornage assez marqué. La voix est rauque, et ne peut être entendue d'une pièce dans une autre.

En résumé, le traitement hydrargyrique et ioduré, la cure thermale à Amélie-les-Bains, n'ont amené aucun résultat et n'ont pas enrayé la marche de l'affection que nous avions diagnostiquée dès le début (cancer du larynx).

Nous perdons ce malade de vue, mais nous apprenons par M. le docteur de Pietra-Santa qu'il est mort huit mois après par asphyxie, après avoir beaucoup maigri, et avoir pris la teinte jaune-paille que revêtent les malades atteints de cancer.

La salivation dans les derniers temps était extraordinairement abondante ; la respiration très-difficile et râlante répandait une odeur cancéreuse très-marquée, et les ganglions sous-maxillaires et cervicaux étaient si développés que le malade ressemblait aux strumeux atteints d'écrouelles.

Observation XXII.

Cancer encéphaloïde du vestibule laryngien ayant envahi d'abord la moitié gauche de l'organe vocal. — Aphonie. — Dyspnée. — Suffocations. — Mort.

Le 24 avril 1872, Monseigneur Bécel, évêque de Vannes, que nous avions heureusement guéri d'une laryngite catarrhale granuleuse, nous adresse M. L..., de Vannes, en nous priant de l'examiner au laryngoscope et de lui écrire toute notre pensée sur la gravité de son état.

M. L..., d'une bonne constitution extérieure, âgé de soixante-neuf ans, est atteint depuis plusieurs mois d'aphonie, de suffocations et de légère dysphagie, accompagnées de douleurs obtuses dans la région laryngienne. Je constate à l'examen laryngoscopique que tout le vestibule laryngien est rempli par une masse rougeâtre sanguinolente divisée en deux lobes inégaux. Le lobe gauche, beaucoup plus volumineux, rappelant vaguement les contours et la forme de la corde vocale supérieure se confond sur la ligne médiane avec le lobe droit, qui a mieux conservé l'aspect de la corde supérieure droite aux dépens de laquelle il est formé.

La coloration et l'induration de toutes ces parties ainsi que l'âge du malade, la marche de l'affection, l'absence de tous symptômes anciens ou actuels de syphilis ou de tuberculose nous font porter sans hésitation le diagnostic de carcinome laryngien.

Les deux examens laryngoscopiques que nous répétons le 25 et le 27 avril confirment de plus en plus cette opinion.

Nous prévenons le fils du malade de la gravité de notre pronostic, en lui disant d'en faire part à Monseigneur l'évêque de Vannes.

Nous instituons un traitement palliatif et calmant.

Gouttes noires des Quakers. Bromure de potassium...

Quelque temps après, nous apprenons qu'aux symptômes décrits plus haut s'ajoutent une salivation continuelle et de la dysphagie.

L'oppression est devenue de plus en plus intense. La mort du malade survient quelques mois plus tard.

Observation XXIII.

Cancer épithélial ulcéré de la moitié gauche du larynx, descendant jusque dans la trachée. — Aphonie depuis deux ans.— Crachats sanguinolents. — Quintes de toux.— Suffocations.— Douleurs dans l'oreille gauche.— Dysphagie.— Traitement antisyphilitique. — Cachexie.— Mort.

M. E. A., cultivateur à Pontoise, âgé de cinquante-sept ans, d'une belle constitution, nous est adressé à Paris, le 5 juin 1872, par son médecin M. le Dr Prestat, afin de procéder à l'examen laryngoscopique, car le malade est atteint d'aphonie depuis deux ans environ. Cette aphonie a été précédée d'un enrouement qui a toujours été en augmentant, malgré les traitements les plus rationnels. Pas d'antécédents spécifiques; pas de symptômes de tuberculose.

Nous constatons, à l'aide du miroir laryngien, la présence d'une ulcération grisâtre qui a envahi toute la partie médiane de la corde vocale supérieure et inférieure gauches, s'étendant jusque dans la trachée.

Cette ulcération mal limitée, à fond sale, à bords végétants nous fait d'abord penser à une gomme ulcérée. Elle est accompagnée de douleurs lancinantes dans l'oreille gauche et de douleurs obtuses le long de la région cervicale du même côté; le malade se plaint d'être pris de quintes de toux suffocantes pendant la journée et d'être reveillé très-souvent la nuit par des besoins d'expuition de crachats quelquefois sanguinolents.

Nous prescrivons un traitement antispécifique, tout en écrivant à notre confrère le Dr Prestat que nous croyons plutôt à une affection cancéreuse.

Nous revoyons M. E. A..... le 30 juin et nous n'avons plus de doute sur la nature carcinomateuse de son ulcération laryngienne, car elle a détruit de plus en plus toute la moitié gauche du larynx; il ne reste plus trace des cordes vocales supérieures et inférieures de ce côté. Il est survenu un œdème de la muqueuse aryténoïdienne et du repli ary-

épiglottique gauche, œdème caractéristique par sa couleur rouge foncé et par son aspect induré.

Tous les symptômes que nous avons énumérés plus haut se sont aggravés. Nous nous bornons à conseiller des inhalations émollientes, des cataplasmes sur la région gauche du cou, des potions calmantes et l'application d'ouate laudanisée dans l'oreille gauche.

Bromure de potassium à l'intérieur.

Sous l'influence de cette médication, les phénomènes douloureux s'amoindrissent, mais le 29 juillet nous constatons que l'ulcération a envahi la face inférieure de l'épiglotte dont le bord libre est devenu œdémateux.

Le 9 août, la dysphagie apparaît pour la première fois: les ganglions sous-maxillaires gauches deviennent douloureux et gonflés.

Le 1er septembre, le malade ne peut plus se nourrir que d'aliments demi-liquides.

La déglutition détermine des quintes de toux qui durent assez longtemps après les repas.

Le 28 septembre, l'examen laryngoscopique s'effectue difficilement par suite de l'irritabilité excessive de la région pharyngienne. L'épiglotte, très-tuméfiée, sanieuse, grisâtre, ulcérée en plusieurs points, cache l'entrée de la glotte.

Le 28 octobre, amaigrissement considérable; difficulté très-grande pour avaler quelques gouttes de liquide; tuméfaction énorme de toute la région cervicale gauche qui gagne la région parotidienne et éveille des douleurs insupportables lorsque le malade essaye d'ouvrir la bouche.

Nous prescrivons des préparations morphinées à l'intérieur et à l'extérieur.

Quelques jours après M. le Dr Prestat nous écrit que le malade a succombé à la suite d'une inanition prolongée ayant hâté les progrès de la cachexie.

Observation XXIV.

Le 30 octobre 1872, M. C...., de Melun, âgé de soixante-trois ans, me consulte pour une aphonie remontant à plusieurs mois et compliquée d'une gêne extrême de la respiration et de la déglutition. Ce malade m'est adressé par notre confrère M. le Dr Marchesi, de Melun, qui me donne sur lui les renseignements suivants :

L'affection a débuté il y a deux ans par une dysphonie légère qui a fait des progrès lents, mais continus. Il y a huit mois environ la voix se perdit presque complétement et un peu de dyspnée commença à appa-

raître lorsqu'il marchait vite ou montait les escaliers. Cette dyspnée augmente progressivement, et depuis un mois environ M. C..... fait entendre un bruit de cornage très-rude.—Quelques accès de suffocation.

Depuis un an, douleurs lancinantes dans la région laryngée et dans l'oreille gauche; salivation abondante; pas de crachats sanglants; les ganglions sous-maxillaires sont engorgés des deux côtés; ils sont petits et durs. La pression à l'extérieur du cou n'est pas douloureuse.

Au laryngoscope, je trouve l'épiglotte saine; le repli ary-épiglottique gauche est tuméfié et œdémateux; la corde vocale supérieure gauche est rouge foncé et présente à sa partie postérieure à son insertion aryténoïdienne une ulcération fongueuse, bourgeonnante, à bords bien circonscrits, couverte d'un pus grisâtre, paraissant être de nature syphilitique.

La muqueuse qui recouvre le cartilage aryténoïde gauche est tuméfiée, renversée en avant, non ulcérée.

La corde vocale inférieure gauche est saine, mais immobile sur la ligne médiane; la tuméfaction de l'aryténoïde d'une part, l'immobilité de la corde gauche de l'autre, déterminent un rétrécissement notable de l'orifice respiratoire, ce qui explique la dyspnée.

Interrogé sur ses antécédents M. C..... nous dit qu'il a toujours joui d'une bonne santé et qu'il n'a jamais contracté aucune affection vénérienne.

Cependant, je revois le malade avec son médecin M. le Dr Marchesi, et nous convenons de lui faire suivre un traitement spécifique. En raison de la gravité des symptômes, nous adoptons les injections hypodermiques mercurielles selon la formule de Liégeois.

Ces injections furent continuées jusqu'au 4 décembre sans amener de résultat. Les ganglions du cou, à cette date, avaient beaucoup augmenté, la respiration était de plus en plus gênée et la déglutition excessivement douloureuse. Le malade quitte Melun. Son médecin, M. Marchesi, qui nous donne ces détails, ne le revit plus, il a appris que M. C... était mort deux mois plus tard et nous l'écrivit.

Observation XXV.

Carcinome encéphaloïde ayant envahi tout le larynx, sans qu'on puisse voir le point initial.— Œdème considérable de tout le vestibule. — Induration des régions latérales du cou et des ganglions sous-maxillaires. — Abolition complète de la voix.— Dyspnée et menaces d'asphyxie. — Gêne considérable de la déglutition.— Douleurs lancinantes dans la région du larynx. — Mort subite.

Le 1er février 1873, Mme G..., âgé de quarante-cinq ans, blanchisseuse à Boves, près Amiens, vient nous consulter pour des accès violents de suffocation dont elle est atteinte depuis deux mois environ.

D'une belle constitution, elle n'accuse aucun antécédent spécifique ou tuberculeux. Il y a deux ans, nous dit-elle, à la suite d'un rhume prolongé, sa voix commença un peu à s'altérer, mais, à cette époque, elle ne ressentait aucune douleur dans le larynx. Peu à peu, le timbre de sa voix diminua, et enfin, depuis onze mois environ, elle ne peut plus parler qu'en chuchotant.

A partir de cette époque, elle commença à ressentir dans la gorge un sentiment de brûlure, et elle remarqua qu'elle avait des glandes sous le cou.

Il y a cinq mois, ces glandes augmentèrent considérablement de volume, et les douleurs du cou, très-supportables au début, devinrent très-intenses. La respiration, jusqu'à ce jour parfaitement libre, se prend à son tour. Ce n'était au début qu'un peu de gêne, mais elle alla rapidement en augmentant, et depuis quatre mois, Mme G... fait entendre, en respirant, un bruit de cornage très-rude. Il y a deux mois, pour la première fois, elle eut un accès de suffocation pendant la nuit.

Cet accès se renouvela douze jours après; depuis quinze jours environ, la malade n'ose plus se coucher dans un lit, de peur d'asphyxie.

Quant à la déglutition, elle a toujours été facile jusqu'au mois de janvier. A cette époque, la malade remarqua qu'elle avait une certaine difficulté à avaler sa salive, qui était toujours en très-grande abondance dans la bouche. Depuis ce temps, la déglutition de la salive et des aliments est devenue très-douloureuse.

Au laryngoscope, je trouve tout le vestibule laryngien œdématié et rouge. L'épiglotte est saine, mais la muqueuse qui recouvre les aryténoïdes et les replis ary-épiglottiques forment de chaque côté de la glotte deux bourrelets qui obstruent presque complétement les sinus pharyngo-laryngiens.

Les deux cordes vocales supérieures sont boursouflées, rouges, sanguinolentes et se touchent presque sur la ligne médiane par leurs bords libres. De plus, ces deux cordes sont ulcérées, végétantes, surtout celle du côté gauche. Impossible de voir la glotte et les cordes vocales inférieures.

Je propose la *trachéotomie* comme moyen palliatif. *La malade s'y refuse* énergiquement et repart le soir même pour Boves.

J'apprends qu'elle est *morte subitement trois jours après.*

Observation XXVI.

Cancer épithélial de l'épiglotte. Celle-ci, de la grosseur d'un marron, empêche de voir le reste du larynx. Douleurs lancinantes dans le larynx et dans l'oreille

droite. — Salivation très-abondante. — Déglutition très-douloureuse. — Amaigrissement considérable. — Raucité. — Cachexie. — Mort.

M. B..., notaire à Saint-Amand-les-Eaux, nous est adressé le 18 octobre 1873 par notre confrère et ami, M. le docteur Davaine, de Paris. M. B..., âgé de soixante-trois ans, est maigre, bien constitué, n'a jamais eu aucune maladie. Aucun antécédent syphilitique ou tuberculeux. Rien du côté des ascendants.

Il nous raconte qu'il a commencé à souffrir de la gorge il y a dix-huit mois environ. Ce ne fut d'abord que quelques douleurs lancinantes se répétant à des intervalles très-éloignés, puis peu à peu la déglutition devint pénible, et au moment où nous voyons M. B..., elle est très-douloureuse. Depuis six mois environ, ces douleurs sont très-vives et retentissent dans l'oreille droite. Elles sont surtout très-accentuées pendant les repas.

Il est tourmenté par une salivation si abondante. que le sommeil est interrompu à chaque instant.

Pendant les repas, il lui arrive à tout moment d'avaler de travers (*sic*) et les parcelles d'aliments, à la suite des quintes de toux, lui reviennent par le nez.

Depuis trois semaines environ, il a craché du sang à quatre reprises différentes et nous ne trouvons rien à la poitrine. A tout moment, il est pris de quintes de toux qui paraissent être occasionnées par un chatouillement de la région aryténoïdienne.

La voix, depuis quatre mois environ, est sourde et rauque, cependant il peut se faire comprendre facilement.

Du côté droit du cou, nous trouvons des ganglions sous-maxillaires assez volumineux et durs. Le malade nous dit qu'ils n'ont apparu que depuis quinze jours seulement.

A l'examen laryngoscopique, nous trouvons l'épiglotte transformée en une tumeur du volume d'un marron. Cette tumeur empiète sur les tissus qui tapissent la gouttière pharyngo-laryngée du côté droit. Elle est de couleur grise, recouverte de mucosités, inégale, échancrée sur les côtés et ulcérée du côté gauche. L'ulcération occupe tout son côté gauche ; elle est rouge, saignante, chagrinée à sa surface et fournit un pus qui baigne tout le larynx.

La tumeur masque la glotte, il est impossible de voir les cordes vocales supérieures et inférieures ; c'est à peine si l'on voit une petite étendue de la gouttière pharyngo-laryngée du côté gauche qui paraît saine. Le repli glosso-épiglottique médian partage la tumeur en deux portions égales, tandis que les replis glosso-épiglottiques latéraux et pharyngo-épiglottiques ne peuvent être distingués.

Nous basant sur les antécédents du malade qui, nous dit-il, a beaucoup maigri depuis sept mois, sur son âge, sur l'aspect de la tumeur, sur

l'ulcération dont elle est le siége, sur la salivation abondante, sur l'engorgement des ganglions du cou, et surtout sur l'absence de tout antécédent syphilitique ou tuberculeux, nous portons le diagnostic de cancer épithélial de l'épiglotte.

C'est la seule fois que nous ayons vu une affection de cette nature se localiser sur cet organe, mais il en existe plusieurs cas dans la science.

Sans espoir de succès, nous mettons le malade à un traitement mercuriel et ioduré.

Il nous dit alors qu'il a été examiné par notre confrère et ami, M. le professeur Parise, chirurgien très-distingué de l'hospice de Lille, et que nous nous trouvons être du même avis au point de vue du traitement à suivre.

Le malade retourne dans son pays où ses affaires le rappellent impérieusement. Nous n'avons plus de ses nouvelles jusqu'au jour où M. le docteur Parise nous écrit que notre diagnostic s'est confirmé et que M. B... est mort dans l'état de cachexie le plus profond, ne pouvant plus déglutir et très-gêné de la respiration. La mort en un mot a été aussi bien le résultat de l'inanition que de l'asphyxie.

Observation XXVII.

M. N..., âgé de cinquante-huit ans, m'est adressé le 26 février 1874 par notre confrère M. le docteur Jallaguier, de Lagny.

Ce malade est atteint d'un œdème considérable de tout le larynx et l'ouverture glottique est presque complétement obstruée par une tumeur volumineuse de la corde vocale supérieure gauche qui ne laisse qu'un étroit passage à l'air, tout à fait en arrière.

Aphonie, cornage, accès de suffocation, s'étant établis lentement. L'affection a débuté il y a trois ans par une raucité subite survenue après un refroidissement. Tuméfaction des ganglions du cou. Douleurs d'oreilles, salivation abondante, quelquefois sanguinolente. Je porte le diagnostic de cancer laryngien encéphaloïde, et j'ordonne néanmoins au malade un traitement ioduré et au chlorure d'or.

Je n'avais plus de nouvelles de ce malade, lorsqu'en 1875 M. le Dr Jallaguier me donne sur lui les quelques renseignements suivants :

L'augmentation de la tumeur laryngée s'est faite progressivement, amenant une gêne de plus en plus considérable de la respiration. Le malade est mort par asphyxie. Un mois auparavant, il s'était produit dans la région de l'épididyme, à droite, une ulcération assez étendue, très-douloureuse, d'où s'écoulait du pus d'apparence *caséeuse*. Selon notre confrère, les douleurs lancinantes très-vives éprouvées par M. N... dans la région scrotale, l'engorgement ganglionnaire inguinal très-volumi-

neux et très-dur, pouvaient éveiller la pensée que la lésion du larynx s'était reproduite dans la région testiculaire droite.

Observation XXVIII.

Cancer épithélial paraissant avoir débuté par la corde vocale supérieure droite et ayant envahi ultérieurement tout le larynx. — Gêne considérable de la respiration. — Gêne modérée de la déglutition. — Crachats sanguinolents. — Salivation. — Ganglions sous-maxillaires et cervicaux durs. — Asphyxie. — Trachéotomie suivie d'une amélioration sensible. — Traitement antisyphilitique et calmant. — Mort par cachexie.

Le samedi 11 avril 1874, notre savant confrère et ami, M. le docteur Heurtaux, professeur à l'école de médecine de Nantes, et chirurgien de de l'Hôtel-Dieu, m'adresse M. G... directeur des Contributions directes à la Roche-sur-Yon, avec prière de l'examiner au laryngoscope, et de parer ensuite selon la nature de la maladie aux accidents de suffocation qui menacent M. G... de le faire mourir asphyxié d'instants en instants.

Le malade vient me consulter de suite en descendant du chemin de fer, il a passé une très-mauvaise nuit, craignant toujours de suffoquer. Il est d'une taille au-dessus de la moyenne, âgé de cinquante-neuf ans et huit mois, n'est pas amaigri ; il est atteint d'un cornage dur, rauque, râpeux et tellement serré, qu'on croirait toujours que M. G... va bientôt périr asphyxié. A cause de cet état d'anhélation, le laryngoscope est mal supporté, cependant je finis par constater un état de congestion violente avec œdème dur, généralisé de toute la muqueuse sus-glottique et glottique, surtout du côté droit. Les cartilages aryténoïdes sont presque immobiles, les cordes vocales inférieures gonflées, rouge brun, ne peuvent s'écarter l'une de l'autre pendant l'inspiration de plus de 3 à 4 millimètres, mais se rapprochent pendant la phonation.

La corde droite est très-gonflée, présente des végétations dures, rouges, saignantes, d'aspect cancéreux. Plusieurs végétations bourgeonnantes ont l'air de sortir du ventricule droit ; il est impossible de songer à les arracher, vu la largeur de leur base d'implantation.

Tels sont les symptômes objectifs fournis par un premier examen laryngoscopique.

Je constate sur le côté droit du cou un engorgement ganglionnaire et des plaques dures. Il existait au début de la maladie une douleur vive au niveau de la jonction des lames du cartilage thyroïde, mais qui a tout à fait disparu aujourd'hui.

Le malade ne souffre pas du larynx, il peut manger facilement,

quoique cependant la déglutition des aliments solides commence à être quelquefois un peu difficile, il ne dort plus la nuit que par petits intervalles, dans la crainte d'étouffer.

M. le Dr Gouraud, de la Roche-sur-Yon, qui soigne le malade depuis quelque temps, n'a pas cru à une affection syphilitique.

M. le Dr Heurtaux, qui n'a été consulté qu'une seule fois, avant-hier, a conseillé cependant l'iodure de potassium, tout en rejetant l'idée de la spécificité.

Quoique partageant aussi à ce point de vue l'opinion de mes honorables collègues, je prescris un traitement spécifique complet, j'ordonne une pilule de protoiodure d'hydrargyre, matin et soir, en même temps un gramme d'iodure de potassium, pastilles de chlorate de potasse, silence absolu.

Mais bien convaincu que nous avons sous les yeux une affection évidemment carcinomateuse, car le malade n'offre et n'a offert aucun signe de tuberculose, je le préviens que je serai très-probablement obligé de faire la trachéotomie dans peu de jours, à moins que le traitement institué n'amène le dégonflement de la muqueuse laryngée et la mobilité des cordes vocales.

C'est au mois de juillet 1873 que M. G... fait remonter le début de sa maladie; il fut pris à cette époque d'un rhume violent à la suite duquel sa voix resta voilée.

Pendant les mois d'août et de septembre l'enrouement fit de sensibles progrès; à plusieurs reprises M. G..... prit des eaux-bonnes, de l'eau de goudron; à la fin de septembre, fumigations balsamiques et inhalations chaudes. Il continua ce traitement jusqu'au mois de février 1874 sans aucun résultat satisfaisant.

A partir de ce moment, il commença à ressentir des picotements dans la région laryngée, et il apparut à gauche et à droite du cou un ganglion assez douloureux, celui de gauche disparut bientôt, mais celui de droite augmenta de volume.

Depuis deux mois il est sujet, me dit-il, à des éternuments violents et répétés pendant lesquels il rejette des petits grains blancs et des filets de sang. C'est aussi depuis deux mois que la gêne de la respiration est apparue d'une façon constante; très-légère au début, elle est arrivée aujourd'hui jusqu'aux dernières limites.

Le malade nous dit que toujours, depuis vingt ans, il a eu la respiration un peu courte; mais jamais avant son affection laryngée il n'avait eu de véritables accès de suffocation.

Le traitement suivi depuis un mois consiste en badigeonnages de teinture d'iode au cou, gouttes d'iode mêlées à la boisson, capsules de Gille, tisane d'hysope avec sirop d'érysimum, respirations de benjoin en poudre brûlé sur un réchaud.

Je ne puis cacher à M. G..... toute la gravité de son état, et l'invite à

entrer dans une maison de santé, afin de se trouver nuit et jour sous la surveillance d'un médecin qui devra se hâter de m'appeler en cas de cyanose, afin de pratiquer la trachéotomie.

Je suis bien convaincu qu'il s'agit ici d'un cancer du larynx, je préviens la femme du malade que l'opération ne pourra que prolonger les jours de son mari, mais que l'affection étant de nature cancéreuse, et, fatalement, progressivement envahissante, il ne faut pas compter sur la guérison.

M. G.... entre le soir même à la maison de santé du Dr Plouviez, et je recommande bien que l'on ne me prévienne pas aussi tard que dans le cas de M. L..... (observation V) où l'on eut tant de peine à faire revenir la respiration après la trachéotomie pratiquée pendant un état de cyanose très-avancée.

M. G... est très-effrayé à l'idée de cette opération et me prie instamment d'essayer tout autre moyen ; je lui ordonne des révulsifs énergiques, des purgations, silence absolu et un grand repos, mais en lui avouant que nous serons toujours obligé dans trois ou quatre jours au plus tard d'avoir recours à l'ouverture de la trachée.

Le lundi matin 13 avril, je constate moins de cornage, le lundi soir, je montre au laryngoscope à mon savant ami M. le docteur Péan, chirurgien de l'hopital Saint-Louis, l'état de l'intérieur du larynx, et notre confrère est absolument de mon avis, c'est-à-dire de faire la trachéotomie vendredi 17 au plus tard.

Nous fixons ce jour comme dernier délai, à moins qu'il ne survienne une rémission dans les symptômes d'asphyxie.

Je crains de voir arriver ici une mort subite comme dans le cas (observation IX) où la suffocation arriva d'une façon si foudroyante que le malade avait cessé de vivre quand j'arrivai près de lui pour faire la trachéotomie.

Le cornage s'accentue de plus en plus le mardi et le mercredi, et indique que la sténose laryngée ne tardera pas à devenir complète ; M. G..., qui s'était d'abord énergiquement opposé à la trachéotomie, s'y résigne le jeudi, et nous procédons le vendredi 17 à cette opération avec le Dr Péan, aidé par M. le Dr Plouviez et par M. Poyet, mon chef de clinique.

M. G..... demande à être chloroformisé ; nous avons le regret de ne pouvoir céder à son désir, car nous regardons la chloroformisation en pareil cas comme très-dangereuse.

La trachéotomie est faite par le procédé Trousseau, avec lenteur, en coupant couche par couche et sans précipitation, d'abord la peau, puis le tissu cellulaire sous-cutané et toutes les parties sous-jacentes en ayant soin d'écarter les veines et les artères sur les côtés à l'aide de la sonde cannelée; nous repoussons à la droite du malade un gros paquet de veines thyroïdiennes que nous aurions certainement sectionnées, si nous avions employé le procédé rapide ou la galvano-caustie ; nous n'avons

besoin d'employer pour arrêter une hémorrhagie insignifiante que de cinq petites pinces à forcipressure de M. Péan. La trachée descendant très-bas; nous enlevons suivant le procédé de Nélaton une rondelle du cartilage cricoïde que nous avions mis à nu ainsi que la trachée, il suffit alors de n'inciser que deux anneaux du canal trachéal pour introduire une grosse canule n° 5; nous nous servons pour ce dernier temps de l'opération *d'un mandrin creux métallique, porte-canule, à extrémité libre conique*, imaginé par notre confrère pour remplacer les pinces dilatatrices.

Aussitôt apres l'introduction de la canule, le malade se trouve soulagé, heureux de respirer largement, et de rejeter une grande quantité de mucosités visqueuses, épaisses, amassées depuis longtemps dans les tuyaux bronchiques et que la sténose de l'organe vocal l'empêchait d'expulser.

Comme toujours, il survient une amélioration très-grande dans l'état local et le malade peut dormir sans crainte d'être réveillé par un accès de suffocation.

J'ordonne l'iodure de potassium et le chlorure d'or. Je constate cinq jours après l'opération un certain degré de décongestion du larynx, je pratique tous les jours des attouchements avec une petite éponge imbibée de teinture d'iode étendue de moitié teinture d'opium.

M. G...,. retourne à la Roche-sur-Yon, le 30 avril; je lui prescris à son départ, outre l'iodure de potassium et le chlorure d'or, les gouttes noires des quakers et du sirop de conicine.

Le 5 juillet, je reçois une lettre de sa femme, dont j'extrais les détails suivants:

« L'état de M. G .. est de plus en plus grave, de grandes faiblesses qui surviennent tous les deux ou trois jours sont suivies de prostration, puis il paraît reprendre un peu de forces; les souffrances sont beaucoup plus insupportables, la grosseur du cou est devenue énorme et a gagné l'autre côté; les chairs (*sic*) qui entourent la canule sont gonflées et commencent à se ronger et à couler constamment. Il survient quelquefois du sang en abondance, dans ce cas, M. G.... souffre beaucoup plus et manque d'étouffer, l'insomnie ne lui permet même pas une minute de trêve dans ses cruelles douleurs.

» Le samedi 18 août, au matin, il est survenu un étouffement tel que M. G... asphyxiait; le médecin appelé en toute hâte n'a eu que le temps d'enfoncer profondément, à travers l'ouverture de la canule, un écouvillon.

» Un nouvel étouffement de même nature se reproduit le dimanche matin à neuf heures et l'après-midi à trois heures; le malade pratique lui-même l'écouvillonnage et rend ensuite par la canule une énorme quantité de matière purulente et de sang; on est obligé de changer toutes

les demi-heures les linges qui entourent la canule, autour de la plaie trachéale devenue très-grande et sanieuse.

» Après cet écoulement de pus et de sang par la canule, le malade, un peu soulagé, passe la nuit tantôt dans son fauteuil, tantôt dans son lit; le voyant comme à l'ordinaire, « je l'ai quitté (m'écrit madame G.....) » sur les trois heures et demie du matin, il venait de m'écrire sur son » ardoise : « Tu me feras venir le docteur Gouraud pour six heures, » n'est-ce pas, je t'en prie. » Je lui offris de l'envoyer chercher de suite lui demandant s'il était plus souffrant. « Oh! non, me dit-il. »

« Vous voyez, ajoute madame G....., mon mari avait parfaitement » toute sa connaissance, il était encore dans son fauteuil lorsque je le » quittai ; à quatre heures et demie, la sœur m'appelle, mon mari n'avait » plus que quelques instants à vivre, il avait encore eu la force de se » coucher, puis tout d'un coup il a complétement changé, est devenu » extrêmement pâle, la respiration très-calme.., a tourné ses yeux vers » sa fille et moi, puis a rendu son dernier soupir avec calme à cinq » heures et demie du matin. »

Madame G.... avait remarqué que quelques jours avant la mort la respiration était devenue plus difficile et la déglutition plus facile, moins douloureuse. — Le dimanche 19 août, dans l'après-midi, l'odorat était revenu, sens dont il ne jouissait plus depuis la trachéotomie.

Observation XXIX.

Carcinome encéphaloïde ayant débuté par la corde vocale supérieure gauche et ayant envahi successivement toute la portion gauche du larynx.— Altération légère de la voix au début, puis aphonie complète. — Gêne de la respiration, accès de suffocation nécessitant la trachéotomie. — Salivation abondante.— Crachements de sang.— Tuméfaction des ganglions sous-maxillaires gauches.— Douleurs dans la région laryngée et s'étendant jusque dans l'oreille et toute la tête.— Dysphagie.— Mort.

Au commencement du mois de décembre 1874, je suis appelé en toute hâte à La Ferté-Macé, par notre confrère M. le Dr Lory, pour pratiquer la trachéotomie sur un de ses malades, M. X..., qui depuis quelques jours a des accès de suffocation formidables.

A mon arrivée, je trouve le malade déjà trachéotomisé, car il avait eu pendant la nuit un accès si violent qu'il n'y avait plus moyen de retarder l'opération, sous peine de voir survenir une asphyxie complète. Le chirurgien, qui n'avait à sa disposition qu'une canule d'enfant, l'avait utilisée. Je n'eus donc qu'à agrandir l'ouverture trachéale pour placer une canule du calibre 6.

Voici les renseignements que le Dr Lory me donne sur son malade.

Il est âgé de quarante-neuf ans et a toujours joui d'une bonne santé. Il y a deux ans, apparut une légère altération de la voix, à laquelle le malade ne porta aucune attention. Peu à peu, la voix s'enroua davantage, et depuis quatre mois elle est complétement perdue. A la même époque est survenue une gêne d'abord légère de la respiration, et depuis trois semaines environ des accès de suffocation revenant surtout la nuit ont été progressivement en se rapprochant. Il n'y a qu'un mois environ que M. N... éprouve quelque gêne pour avaler même sa salive, qui est sécrétée en très-grande abondance.

A l'angle de la mâchoire du côté gauche, on trouve deux ganglions indurés indolores. Pas d'antécédents syphilitiques. Rien à la poitrine.

Le laryngoscope nous montre une tuméfaction considérable, d'un rouge brun, de la corde vocale supérieure gauche, qui obstrue presque complétement le larynx. L'ouverture glottique est entièrement cachée. L'aryténoïde du côté gauche est volumineux. Je porte le diagnostic de carcinome laryngien.

Le Dr Lory veut bien me tenir au courant de ce qui se passera chez notre opéré.

15 décembre. Amélioration sensible dans l'état général; M. N... avale encore avec difficulté les aliments solides, qui pénètrent quelquefois dans le larynx.

Expectoration assez abondante de mucosités blanchâtres, jaunâtres, accompagnées, mais rarement, de stries sanguinolentes.

29 décembre. L'amélioration devient de plus en plus sensible. La déglutition se fait beaucoup plus facilement. L'haleine et les crachats ne sont pas fétides.

Il y a eu par la canule et par la bouche rejet d'une certaine quantité de sang pur et rouge.

L'engorgement de la région laryngienne diminue, mais sur les bords de la plaie trachéale il se forme des bourgeons charnus que le nitrate d'argent ne réprime que très-difficilement.

8 janvier. Exsudation purulo-sanguinolente par la canule. Douleurs dans la région laryngienne.

24 janvier. État général aussi satisfaisant que possible; mais augmentation sensible du volume des glandes sous-maxillaires gauches.

25 janvier. Gêne assez notable pour manger. — Douleurs dans le larynx, l'oreille gauche et jusque dans le sommet de la tête; sommeil moins bon.

24 avril. Pendant trois mois, le malade a pu avaler et dormir facilement; mais, depuis quelques semaines, la déglutition des solides est devenue très-difficile; l'insomnie est presque complète. Douleurs lancinantes dans le larynx, hémicrânie gauche continuelle. Contracture

des masséters. De temps à autre quelques hémorrhagies par la canule. Engorgement de plus en plus considérable des ganglions du cou.

A cette époque, je revois le malade, qui vient me consulter à Paris.

Aux renseignements donnés par notre confrère, je n'ai qu'à ajouter le résultat de l'examen laryngoscopique.

La tuméfaction de la corde supérieure gauche a diminué considérablement, mais elle est le siége d'une ulcération grise, ecchymotique, sanglante, qui occupe toute sa surface.

On ne peut voir la corde inférieure sous-jacente. L'aryténoïde gauche et le repli ary-épiglottique du même côté sont rouges et tuméfiés.

L'épiglotte est saine, ainsi que toute la moitié droite de l'organe, qui est seulement un peu congestionnée.

L'affaiblissement du malade est assez marqué.

Il a des quintes de toux qui le font beaucoup souffrir. — Il attire surtout notre attention sur la difficulté qu'il éprouve à faire mouvoir ses mâchoires.

11 mai. Amélioration légère. Le malade, qui depuis un mois suit un traitement mercuriel, a un peu de stomatite. Interruption du traitement.

11 juin. Amélioration dans l'état général, mais de temps à autre surviennent des accès de suffocation occasionnés par la présence de mucosités visqueuses dans la canule et la trachée.

Je n'ai plus de nouvelles de ce malade.

Au mois d'octobre, son médecin, en m'annonçant sa mort, me donne les détails suivants :

Dans les derniers temps de la vie, les douleurs de tête avaient disparu, le sommeil était redevenu bon. Il s'était formé au devant du larynx un abcès fluctuant qui ne fut pas ouvert.

De temps à autre, hémorrhagies légères.

Gêne, mais non impossibilité de la déglutition.

Quoique le malade pût se nourrir, il s'amaigrit beaucoup, et la faiblesse augmenta graduellement.

Les suffocations dont nous avons parlé plus haut devinrent de plus en plus fréquentes. Le Dr Lory était obligé souvent de faire avec une éponge un ramonage de la trachée, ce qui amenait l'expulsion de bouchons muco-purulents et le rétablissement de la respiration.

Dans les deux derniers jours de la vie, le malade fut en proie à une grande tristesse. Sa faiblesse était extrême, le pouls à 130.

Enfin, il s'éteignit sans agonie, conservant jusqu'au dernier moment l'intégrité de ses facultés intellectuelles.

Observation XXX.

M. D....., de Paris, âgé de soixante-trois ans, nous consulte le 23 janvier 1875. Grand et bien constitué, d'une obésité assez prononcée, il est atteint d'un cornage très-rude; la voix est presque complétement éteinte.

La maladie dont il se plaint a débuté il y a quatre ans environ par une aphonie complète survenue à la suite d'un refroidissement. Au bout de quelques jours, la voix revint, mais un peu voilée; puis elle devint rauque et depuis onze mois elle est complétement éteinte.

A partir du jour où sa voix s'éteignit, la respiration s'altéra, le malade alors cessa de fumer.

De même que la voix s'était éteinte progressivement, de même la respiration devint de plus en plus difficile.

Il s'établit il y a quatre mois une salivation très-abondante. De petits ganglions sous-maxillaires, dont le malade avait remarqué l'existence il y a deux ans déjà, ont augmenté considérablement de volume et déforment tout le côté gauche du cou. Les mouvements d'abaissement de la mâchoire sont douloureux, de plus, il y a de vives douleurs pendant la déglutition, douleurs qui s'irradient jusque dans l'oreille gauche et l'œil du même côté.

Au laryngoscope, je trouve une tuméfaction énorme du repli ary-épiglottique gauche et de la corde vocale supérieure du même côté. Celle-ci est ulcérée et l'ulcération qui est fongueuse et de couleur lie de vin s'étend jusque sur l'aryténoïde gauche qui a atteint la grosseur d'une forte noisette. L'espace interaryténoïdien est lui-même envahi et plusieurs petites tumeurs gélatineuses presque transparentes proéminent du côté de la trachée.

L'entrée de l'œsophage est légèrement tuméfiée; l'épiglotte est saine ainsi que toute la moitié droite de l'organe vocal; les cordes vocales inférieures, celle de droite dans toute son étendue, et une petite portion du bord libre de la gauche correspondant au tiers moyen sont rouges, injectées. Les tumeurs de l'espace interaryténoïdien qui rétrécissent le champ respiratoire empêchent le rapprochement des rubans thyro-aryténoïdiens et sont ainsi cause de l'aphonie et de la dyspnée.

Je propose la trachéotomie à M. D.... comme moyen palliatif, me réservant d'instituer un traitement après l'opération que je regarde comme urgente. Le malade ne veut pas y consentir, surtout voyant que je ne suis pas affirmatif sur la curabilité de l'affection dont il est atteint J'ai appris depuis sa mort, survenue subitement par asphyxie.

Observation XXXI.

Carcinome encéphaloïde débutant par la moitié gauche du larynx et ayant successivement envahi tout l'organe vocal. — Enrouement d'abord léger, puis raucité et aphonie.— Gêne considérable de la respiration. — Déglutition non douloureuse. — Salivation abondante. — Expectoration sanguinolente. — Ganglions sous-maxillaires volumineux. — Abcès de la région antérieure du cou. — Suffocations. — Trachéotomie. — Mort subite deux mois après. — Autopsie.

M. F. de V., âgé de soixante-trois ans, homme de lettres, nous consulte à notre clinique le 8 février 1875. Ce malade est d'un tempérament lymphatique et nerveux ; il jouit d'un embonpoint assez marqué, il se plaint d'une aphonie complète et d'une gêne considérable de la respiration pour laquelle il a été traité à l'hôpital Lariboisière où on lui a fait des cautérisations du larynx avec l'acide chromique sans obtenir de résultat.

Son affection a débuté il y a deux ans, nous dit-il, par un enrouement léger qui progressivement a fait de tels progrès que l'aphonie aujourd'hui est complète; la toux a lieu sans bruit, le malade produit en respirant un bruit de cornage rude; l'inspiration est sifflante, entrecoupée, longue, l'expiration est au contraire plus facile; la déglutition se fait sans aucune douleur, mais il arrive souvent au malade d'avaler de travers, et les parcelles d'aliments solides et liquides qui s'engagent dans le larynx et la trachée provoquent des efforts de toux très-pénibles pendant lesquels le malade craint d'étouffer.

Le larynx, à la palpation, est à peu près insensible, mais de temps à autre il survient dans la région des élancements très-pénibles.

L'état général du malade est mauvais, quoique l'appétit soit bon; il est pâle, anémique, et bien qu'il ne soit pas amaigri, il est extrêmement faible; pas de fièvre; pas de sueurs nocturnes; crachats sanguinolents; antécédents syphilitiques.

Extérieurement, au devant du cartilage thyroïde, empiétant en bas sur le cricoïde, on trouve une tumeur du volume d'une noix, mobile, fluctuante, qui est certainement un abcès.

La peau qui la recouvre est tendue, rouge, luisante; la lame droite du cartilage thyroïde est gonflée, raboteuse et un peu douloureuse; sur son bord inférieur, on trouve une saillie sensible à la vue, dure au toucher et immobile.

A plusieurs reprises, en 1872, c'est-à-dire au début de l'enrouement, on a mis à ce niveau plusieurs vésicatoires qui ont été sans effet. L'iodure de potassium administré alors parut d'abord agir plus efficacement; mais le mieux produit ne se maintint pas.

La voûte palatine est un peu œdématiée.

Examen laryngoscopique. L'aryténoïde gauche est ulcéré, surtout à sa

base en avant, au niveau du point d'attache de la corde vocale inférieure.

L'aryténoïde droit présente aussi à sa base une ulcération analogue. Il est de la grosseur d'une noisette, d'un rouge sombre et comme fongueux. Les cordes vocales inférieures, dont on ne voit que la portion postérieure, sont rouges et tuméfiées; la gauche est ulcérée et végétante.

La corde vocale supérieure gauche a presque complétement disparu, elle est remplacée par une ulcération semblable à celles des aryténoïdes.

A la base de l'épiglotte, du côté gauche, se trouve une tumeur grisâtre, (couverte de mucosités) qui repose sur la corde supérieure gauche, ou mieux sur l'ulcération que nous venons de signaler.

L'ouverture glottique est en partie obstruée, la muqueuse aryténoïdienne est gonflée et ulcérée. Nous portons le diagnostic de carcinome encéphaloïde primitif du larynx.

Le malade entre à l'hôtel-Dieu dans le service de M. le Dr Frémy.

L'abcès préthyroïdien est ponctionné à deux reprises différentes avec l'appareil de Dieulafoy. Chaque fois une petite quantité de pus est retirée; mais elle se reproduit rapidement. L'abcès est alors ouvert par une incision verticale. Les parois en sont végétantes et fongueuses. Les tissus sont considérablement épaissis, comme lardacés.

Après plusieurs accès de suffocation, le malade est trachéotomisé par M. le Dr Nicaise, chirurgien du bureau central, remplaçant M. Richet à l'Hôtel-Dieu.

L'incision qui avait été faite pour ouvrir l'abcès est prolongée en bas, l'écoulement de sang est peu abondant, mais les tissus sont tellement envahis par la dégénérescence cancéreuse qu'il est impossible de faire une opération régulière. Le bistouri est plongé sur la ligne médiane, puis, se guidant sur son doigt introduit dans la plaie, le chirurgien place la canule avec beaucoup de difficulté. Ces difficultés tiennent, dit-il, à ce qu'il y a dans la trachée des bourgeons cancéreux.

Pendant quelques jours, l'état du malade parut s'améliorer. Il fut remis à l'iodure de potassium.

Bientôt, les douleurs lancinantes devinrent de plus en plus douloureuses. La salivation et l'expectoration augmentèrent beaucoup et prirent un aspect puriforme. Des hémorrhagies se produisirent chaque fois que l'on changea la canule.

L'une d'elles fut si abondante, que l'on appela l'interne de garde qui l'arrêta avec de la glace et du perchlorure de fer.

La déglutition commença à devenir douloureuse; en même temps, les ganglions du cou sous-maxillaires et parotidiens augmentèrent tellement de volume que le cou était aussi gros que la tête.

Les bords de la plaie trachéale devinrent fongueux et donnèrent passage à des bourgeons charnus en forme de champignon.

Dans les derniers temps de la vie du malade, il était très-difficile de

changer la canule qui s'encrassait du jour au lendemain et qui était toujours remplie et comme bouchée par des mucosités visqueuses et sanglantes.

Une nuit, ces mucosités ne voulaient pas s'en aller, et le malade, craignant d'étouffer, retira sa canule pour la nettoyer. Il tomba foudroyé. L'interne de garde appelé en toute hâte ne put que constater le décès.

L'*autopsie* pratiquée 30 heures après la mort par notre chef de clinique, M. Poyet, interne du service de M. le Dr Frémy, montra les particularités suivantes : Tous les muscles de la région antérieure du cou avaient disparu. Le tout formait une couche de tissu lardacé au milieu duquel il était impossible de les reconnaître.

Le larynx enlevé présente un volume considérable ; il semble s'être adjoint tous les tissus environnants. L'épiglotte seule est saine, et en regardant par l'orifice supérieur on ne distingue plus aucune forme rappelant la structure normale. A la base de l'épiglotte du côté gauche, on voit une tumeur de la grosseur d'une petite noix qui obstrue presque tout le vestibule laryngien.

Les cartilages aryténoïde et corniculé à gauche ont disparu.

Le droit est tuméfié, ulcéré et fongueux dans toute son étendue.

L'entrée de l'œsophage est ulcérée en avant.

L'ouverture dans laquelle a été placée la canule a divisé le cartilage thyroïde dans les deux tiers inférieurs de sa hauteur, et c'est entre l'écartement de ses lames qu'a été placée la canule. D'ailleurs, les deux lames de ce cartilage sont envahies par la dégénérescence cancéreuse et ne sont pas plus dures que le tissu lardacé qui existe au-devant du cou.

Le larynx étant fendu en arrière et les deux moitiés écartées, voici ce que l'on remarque :

Juste en face de l'ouverture thyroïdienne, se trouve une masse fongueuse qui part de la moitié gauche du larynx et qui s'est développée aux dépens de la corde vocale inférieure et supérieure, dont il ne reste plus trace. Cette masse est grisâtre dans certains points, verdâtre dans d'autres ; à sa partie supérieure, elle est couleur lie de vin. Une grande partie est emportée par un simple filet d'eau projeté à sa surface.

C'est sur cette masse qu'a probablement porté le doigt de l'opérateur lorsqu'il annonça qu'il trouvait des bourgeons cancéreux dans la trachée. Il était impossible d'éviter cette légère erreur.

A la base de l'épiglotte, du côté gauche, on trouve la tumeur dont nous avons parlé plus haut. Cette tumeur est insérée au niveau de l'attache antérieure de la corde vocale supérieure gauche. Elle a un pédicule très-large et est d'une consistance plus grande que celle du tissu fongueux qui a remplacé les cordes vocales supérieures et inférieures.

Du côté droit, on observe un état analogue, mais les végétations sont beaucoup moins exubérantes, et l'on reconnaît encore la forme primitive du larynx de ce côté.

Les ganglions sous-maxillaires sont infiltrés de matière cancéreuse.

Nous ne trouvons *aucune autre dégénérescence analogue* du côté de *l'estomac, du foie, du poumon, de la rate, du pancréas, du mésentère, de l'intestin.* Les poumons sont gorgés de sang noir, comme on les trouve toujours en cas d'asphyxie; la muqueuse trachéale, à partir du cricoïde, qui est gonflé, est injectée, mais saine.

L'examen microscopique démontre que l'on a affaire à un carninome *encéphaloïde.*

Les muscles du larynx, extrinsèques et intrinsèques, ont subi la dégénérescence graisseuse.

Observation XXXII.

Cancer épithélial ayant débuté probablement par la corde vocale supérieure droite et ayant envahi progressivement tout le larynx. — Enrouement. — Aphonie. — Gêne de la respiration. — Cornage. — Accès de suffocation. — Trachéotomie. — Engorgement ganglionnaire. — Gêne de la déglutition. — Salivation abondante. — Amaigrissement. — Cachexie. — Mort.

M. B..., âgé de cinquante-six ans, gardien-chef de la maison d'arrêt de Saint-Pol, m'est adressé, le 18 février 1875, par son médecin, M. le Dr Bornay, qui nous donne les renseignements suivants :

M. B... jouit d'une bonne constitution, grand et gros, n'a jamais été atteint par aucune maladie. Pas d'antécédents spécifiques appréciables. Depuis plusieurs années, il a eu des troubles du côté du larynx caractérisés par des enrouements qui ne duraient pas plus de trois semaines, et qui ne le faisaient pas souffrir. Il y a six mois environ, il fut pris d'un enrouement semblable aux précédents, mais qui n'a pas cédé à la médication instituée et qui a augmenté progressivement dans de telles proportions que M. B... est aujourd'hui complétement aphone.

Le Dr Bornay croit d'abord à une laryngite symptomatique; cependant il ne trouve rien à la poitrine. Pensant ensuite à une tumeur intra-laryngienne, il m'adresse le malade, en me prévenant qu'il a fait des excès alcooliques et qu'il a beaucoup fumé à une époque de sa vie.

Lorsque je vois le malade, je constate que toute la moitié droite du cou est tuméfiée et dure. La lame droite du cartilage thyroïde et le cricoïde lui-même, jusqu'à la ligne médiane et même dépassant cette ligne, sont tuméfiés; la peau au devant du cou paraît être atteinte de sclérème.

Les ganglions cervicaux, à droite, sont volumineux et durs.

La respiration est très-gênée. Le malade fait entendre un bruit de cornage très-rauque. Il se plaint de saliver considérablement, de ne pou-

voir déglutir cette salive avec facilité, ce qui le force à cracher. A plusieurs reprises, il a craché du sang, Il se plaint de douleurs très-vives dans la région laryngée et dans l'oreille droite.

Au laryngoscope, je constate que la corde vocale supérieure droite a presque complétement été détruite par une ulcération grise, sanguinolente, qui s'étend jusque sur la muqueuse aryténoïdienne droite. Les deux replis ary-épiglottiques sont œdématiés considérablement. Les cordes vocales inférieures, rouges, tuméfiées, se meuvent imperceptiblement, et l'ouverture glottique n'a que quelques millimètres de largeur, 3 à 4 au plus en arrière.

Je fais part de mon examen à notre confrère M. le Dr Bornay, en lui disant que son malade est atteint de cancer épithélial du larynx.

Le malade, retournant dans son pays, je lui conseille de suivre un traitement mercuriel et potassique, mais il me dit qu'il a l'intention de revenir à Paris dans quelques jours pour subir la trachéotomie, que je considère comme urgente.

Cependant, il suit le traitement que je lui ai prescrit jusqu'au mois d'avril. A cette époque, les accès de suffocation devenant de plus en plus fréquents et pénibles, il revient à Paris et entre à l'Hôtel-Dieu dans le service de M. Richet. Trois jours après son admission, pris à dix heures du matin d'un accès de suffocation intense, il est trachéotomisé par M. Poyet, interne de garde, notre chef de clinique.

Tous les tissus au-devant du cou sont complétement indurés et ont une consistance lardacée. Pendant l'opération, il se fait une hémorrhagie veineuse en nappe très-difficile à arrêter. Le malade, à ce moment, est pris d'une syncope et est très-difficile à ranimer. Enfin, les premiers anneaux de la trachée étant mis à découvert, une ponction est faite avec le bistouri et permet d'inciser ces anneaux avec des ciseaux, car ils sont en partie ossifiés. La canule peut être placée.

Le lendemain de l'opération, le malade se trouvait dans un état satisfaisant. Cette amélioration légère continua pendant les dix-huit jours qu'il passa encore à l'hôpital, et pendant lesquels l'examen laryngoscopique ne put être fait.

Le malade repartit directement dans son pays sans que je l'aie revu. Le Dr Bornay m'envoie, le 28 octobre 1875, les renseignements suivants :

Après son retour de Paris, M. B... maigrit beaucoup. Tout le larynx se prit, et si l'on obturait la canule quelques secondes, il étouffait de suite. Au bout de quelque temps, les lèvres de la plaie trachéale furent le point de départ de bourgeons cancéreux qui repoussaient la canule en avant, suppuraient beaucoup et exhalaient une odeur fétide.

Des hémorrhagies se produisirent à plusieurs reprises.

Les ganglions du cou, déjà très-gros, augmentèrent de volume. La salivation était toujours très-abondante. La déglutition était relativement

peu gênée. Six semaines après son retour, c'est-à-dire neuf semaines environ après la trachéotomie, le malade mourut dans un état de cachexie profonde, selon l'expression du Dr Bornay, qui a bien voulu nous envoyer la fin de l'histoire de ce pauvre malade.

Observation XXXIII.

Carcinome encéphaloïde ayant débuté par le ventricule gauche et ayant envahi successivement la corde vocale inférieure, le repli ary-épiglottique et la muqueuse qui recouvre le cartilage aryténoïde gauche, enfin la partie inférieure du pharynx et l'entrée de l'œsophage. — Dysphonie intermittente puis aphonie. — Gêne de la respiration. — Douleurs lancinantes dans la région laryngée et dans l'oreille gauche. — Tuméfaction ganglionnaire du cou. — Accès de suffocation. — Trachéotomie. — Amélioration passagère. — Plus tard, augmentation des douleurs laryngées et des douleurs d'oreilles. — Déglutition très-douloureuse. — Expectoration et salivation abondantes. — Crachats sanglants. — Induration ligneuse de toute la région antérieure du cou. — Malade en traitement.

Le 24 avril 1875, nous sommes consulté par M. I.., âgé de soixante-deux ans, pour une gêne extrême de la respiration.

Voici ce que le malade nous apprend ; il a toujours joui d'une santé assez faible. Dès son enfance, il a été atteint d'eczéma des jambes. Plus tard, étant courtier maritime, il a toujours été exposé aux intempéries, et il a eu à partir de 1847 trois pleurésies; la dernière s'est déclarée en 1855 et a failli enlever le malade; à partir de cette époque, il a joui d'une santé assez bonne, cependant, il tousse tous les hivers.

En 1872, il eut, dit-il, une légère extinction de voix à laquelle il ne fit aucune attention, c'était pendant l'hiver. Lorsque l'été revint, sa voix reparut; mais avec l'hiver de 1874 elle s'éteignit de nouveau peu à peu. Le mal lui paraissant plus grave que la première fois, il consulta des médecins de son pays qui lui firent suivre plusieurs traitements sans résultat. L'un de ces médecins entre autres lui fit des cautérisations dans la gorge. Au mois d'avril 1874, il alla à Francfort consulter un spécialiste, M. le Dr Schmidt, qui diagnostiqua un polype du larynx inséré sur la corde gauche. Il en proposa l'extraction; pendant sept semaines, il fit des tentatives d'arrachement. A deux reprises différentes, il enleva un petit morceau de la tumeur, puis il fit des cautérisations avec un liquide caustique, et des insufflations de poudres médicamenteuses. Ce traitement ne produisit aucun résultat, le malade quitta Francfort complétement aphone.

Au mois de novembre, M. I..... alla à Bruxelles consulter le Dr Croc, qui lui fit aussi des cautérisations du larynx.

Pendant son voyage à Bruxelles le malade avait contracté une bronchite, et c'est de ce jour que date le commencement de la gêne de la respiration.

Pendant toute la durée de l'hiver 1874-75, la respiration devint de plus en plus difficile, et depuis deux mois environ il a de véritables accès de suffocation.

Depuis quelque temps aussi, il remarque que les ganglions du cou sont un peu douloureux et gros, et il a de temps à autre des douleurs lancinantes dans la région du cou.

Le 23 avril 1875, voici ce que je constate au laryngoscope. L'épiglotte est saine ainsi que les deux replis ary-épiglottiques et la muqueuse aryténoïdienne des deux côtés. La corde vocale supérieure droite est intacte, ainsi que la corde inférieure du même côté. Cependant celle-ci est rouge. La corde vocale supérieure gauche est rouge et tuméfiée. La corde inférieure sous-jacente est cachée complétement par une tumeur rougeâtre, blafarde, fongueuse, qui paraît sortir du ventricule gauche et qui est si volumineuse qu'elle proémine dans l'ouverture glottique, qui est presque complétement oblitérée par elle. On ne trouve plus qu'une petite ouverture à droite et en arrière, par laquelle passe encore le peu d'air inspiré. Tout le larynx est baigné de mucosités visqueuses et adhérentes qui font tousser le malade. Cet état local nous fait juger la trachéotomie urgente; c'est aussi l'avis de M. le Dr Voillemier, à qui nous montrons ce malade, et qui fait l'opération le 27.

Deux jours plus tard, il s'est produit une légère amélioration dans l'état de M. X... Le larynx est un peu moins congestionné et la tumeur moins volumineuse. Cette amélioration se continua pendant quelques jours, et j'envoyai le malade à Enghien faire une cure sulfureuse. Il n'en retira aucun profit. Il alla successivement alors au Mont-Dore, à Royat. Lorsqu'il en revient, je constate que la corde supérieure gauche commence à s'ulcérer, ainsi que la muqueuse aryténoïdienne gauche, qui est livide et gonflée. Bien que je ne trouve dans la poitrine aucun symptôme de tuberculose, en raison des pleurésies répétées dont il a été atteint, je lui conseille d'aller à Montreux (Suisse) faire une cure de petit-lait. Il m'écrit de là que la déglutition commence à devenir douloureuse, de plus, les douleurs que nous avons signalées dans la région laryngée augmentent rapidement de fréquence et d'intensité. Ces douleurs se propagent jusque dans l'oreille gauche, où elles sont très-violentes. Les ganglions du cou sont volumineux, et toute la peau, autour de la canule, est rouge et enflammée.

Quand il est de retour à Paris, au mois de septembre, nous constatons que tout le larynx est œdémateux et rouge. On ne distingue plus nettement la tumeur, qui s'est confondue avec les tissus environnants, qui sont bourgeonnants et couverts de mucosités gluantes. La salivation est abondante. Le malade rend par sa canule du pus mélangé de sang. L'ha-

leine est fétide. Toute la région antérieure du cou et latérale gauche est dure comme du bois. Les mouvements d'abaissement de la mâchoire sont douloureux. Le malade ne peut tourner le cou ni à gauche ni à droite. Les nuits sont sans sommeil, la déglutition de plus en plus douloureuse et les douleurs d'oreille sont intolérables.

J'ordonne au malade des préparations de morphine,— de chloral, — et je le mets à une médication antispécifique. Reparti dans son pays, il m'écrit, le 2 novembre, que les frictions mercurielles sont sans effet, les mucosités, épaisses, sont de plus en plus abondantes et remplissent la bouche. Il ne peut plus avaler que des liquides.

Observation XXXIV.

Cancer encéphaloïde de la moitié gauche du larynx ayant débuté par la corde supérieure gauche. — D'abord léger enrouement. — Puis dysphonie, aphonie. — Gêne de la respiration. — Cornage. — Suffocations. — Menaces de mort par asphyxie. — Trachéotomie. — Dysphagie. — Adénite sous-maxillaire. — Salivation. — Laryngorrhagie. — Amaigrissement. — Teinte jaune-paille de la peau. — Cachexie. — Mort.

Le 8 mars 1875, je recevais de M. le Dr Spillmann, médecin en chef de l'hôpital de Milianah (Algérie), agrégé libre du Val-de-Grâce, membre de la Société de chirurgie, la lettre suivante :

« J'ai en ce moment un malade très-intéressant, atteint d'une affection qui est essentiellement de votre domaine. Il y a deux ans, M. A..... a vu pour ainsi dire subitement le timbre de sa voix se modifier, puis sont survenus des accès de suffocation rares, mais intenses; dans l'intervalle des crises, la respiration se faisait pendant le sommeil, surtout avec un bruit caractéristique indiquant une gêne dans le larynx.

» C'est dans cet état que M. A..... partit pour les eaux de Cauterets, au mois de juin dernier. Après une saison de vingt-cinq jours, il revint sans avoir éprouvé aucune amélioration. Sur le bateau, à son retour, il eût un terrible accès de suffocation; tout à coup, il se jette hors de sa couchette et se précipite tout hagard dans le salon; les voyageurs épouvantés courent à son secours... il se précipite vers la fenêtre, qu'on lui ouvre, et, respirant enfin, rassure ses compagnons.

» Le malade est venu me consulter pour la première fois vers la fin de décembre dernier (1874); l'examen laryngoscopique, très-difficile à faire complet à cette époque, m'a fait diagnostiquer une laryngite hypertrophique; je n'ai pu constater l'existence d'un polype que j'avais supposé, d'après l'énoncé des symptômes.

» Au commencement de janvier 1875, le malade me fit appeler en toute hâte, cette fois il ne s'agissait plus d'un accès ; le danger a duré plusieurs jours, pendant lesquels je me suis tenu prêt à pratiquer la trachéotomie d'un instant à l'autre.

» Des sangsues, des vésicatoires, des révulsifs sur la peau et le tube intestinal, des attouchements répétés avec une solution alumineuse et une solution de nitrate d'argent parviennent à éloigner le danger. Quinze jours plus tard, nouvelle crise moins longue que la précédente, je prescris l'usage de l'eau de Cauterets, du sulfate de quinine à haute dose, (il existait en même temps une névralgie faciale à type intermittent), et je continuai les attouchements directs avec la solution de nitrate d'argent. L'ensemble de ces moyens amena un mieux relatif qui dura jusque vers le 20 février. Depuis cette époque, la gêne de la respiration alla en augmentant insensiblement, si bien qu'il y a cinq jours je fus contraint de pratiquer la trachéotomie pour éviter une asphyxie imminente.

» Les suites immédiates de l'opération sont excellentes : le malade respire bien, n'a pas de fièvre et tout fait espérer un prompt rétablissement. Mais l'affection du larynx persiste, et j'ai tout lieu de craindre qu'il ne soit pas possible d'enlever la canule d'ici bien longtemps.

» Je pense que les eaux d'Enghien, et surtout votre expérience et vos soins pourront lui être utiles. Dites-moi ce que vous en pensez, et dans le cas où votre avis serait conforme au mien, à quelle époque il peut être convenable d'envoyer le malade à Enghien. »

Le cas était très-embarrassant, je réfléchis pendant quelque temps, et le 26 mars je répondis à mon très-savant et très-honoré confrère que je croyais bien que son malade était atteint d'un cancer laryngien, mais qu'avant de me prononcer tout à fait je désirais être éclairé sur une série de questions relatives aux antécédents du malade et à son état actuel.

M. le Dr Spillmann m'envoya le 5 avril la réponse suivante :

« ..... Je suis peu surpris que vous ne soyez pas fixé sur la nature de la maladie, car les détails que je vous ai donnés n'étaient pas suffisants d'une part, et d'autre part le cas est loin d'être ordinaire.

» Quoi qu'il en soit, je vais m'efforcer de répondre à vos questions, dans l'ordre où elles sont posées.

» Le malade est âgé de cinquante-cinq ans. Son père, officier d'artillerie, est mort à l'âge de quarante-cinq ans, à la suite de nombreuses blessures. Sa mère est morte au même âge, d'un cancer de la matrice.

» Aucun symptôme ni antérieur, ni actuel de scrofule, de tubercule ou de syphilis. Le malade a un fils de vingt-cinq ans environ, parfaite-
onstitué.

» Il a fumé, mais très-peu, quatre petits cigares du pays par jour, les quatre valant à peu près un londrès comme volume...

» Il n'est ni hémorrhoïdaire, ni rhumatisant, ni herpétique.

» L'idée d'un polype, que vous repoussez, n'est pas non plus la mienne; en ce cas, je n'eusse pas agi comme je l'ai fait.

» Le cornage avant l'opération était dur, sonore, bruyant; on l'entendait parfaitement des chambres voisines, surtout pendant le sommeil; il avait les mêmes caractères; mais à un degré moindre pendant la veille.

» Depuis la trachéotomie, plus de cornage; mais en mettant le doigt sur la canule, comme vous le recommandez, mêmes caractères qu'auparavant. Les matières qui sortent par la canule n'ont pas d'autres caractères que ceux de la bronchite.

» A l'examen laryngoscopique, que j'ai pratiqué deux fois depuis votre lettre avec l'un de mes collègues, le docteur Broussais, je ne trouve rien autre chose que du tissu qui me semblait plus épais et plus turgescent qu'à l'état ordinaire. L'espace compris entre les cordes vocales semble considérablement diminué. Je dois dire que le malade se fatigue vite et que l'examen est très-difficile pour qui n'a pas une habitude .... comme la vôtre, mon cher confrère, aussi je n'accepte ce que je vois que sous bénéfice d'inventaire.

» Depuis l'opération, faite pour ainsi dire *in extremis* (quatre médecins s'accordaient à affirmer que le malade périrait suffoqué dans quelques heures au plus), M. A..... se porte parfaitement. — Il se lève, dort bien, boit et mange à peu près comme en santé, seulement nous avons à lutter contre une bronchite des grosses bronches. Aujourd'hui cet état est très-amélioré, cependant de temps à autre surviennent des quintes de toux, et quand celles-ci se prolongent il sort un peu de sang par la canule, ce sang est pur, non mêlé à des matières fétides, il ne paraît que très-rarement (à peine trois ou quatre fois depuis l'opération) et semble le résultat du frottement de la trachée contre la canule.

» Je viens de demander à Charrière une canule articulée pour éviter cet accident.

» En résumé, je ne pense pas qu'il y ait ici un cancer, parce que le malade ne présente aucun caractère, ni général ni local, de cette affection. Pas de ganglions engorgés, pas d'ulcération, ni extérieure ni intérieure, des douleurs insignifiantes. Il est rose et frais et engraisse depuis l'opération, au lieu de maigrir et de jaunir.

» Rien n'autorise non plus dans l'état du malade à penser à la tuberculose. Il a été ausculté avec le plus grand soin avant l'opération, et depuis, tous nous nous sommes accordés à trouver les poumons parfaitement sains. Je sais que l'affection aurait pu se localiser à la rigueur dans le larynx, mais rien ne me semble appuyer ce diagnostic.

» Quant à la syphilis, le malade la nie et n'en présente aucune trace.

Un traitement à l'iodure de potassium, exécuté déjà une fois et répété par moi, a été absolument sans effet.

» Je crois, sauf rectification que j'accepterai bien volontiers de votre expérience, si vous voyez le malade, qu'il s'agit ici tout simplement de laryngites répétées, survenues chez un malade très-imprudent, laryngites qui ont fini par déterminer une hypertrophie progressive et par conséquent un rétrécissement.

» Je n'ignore pas qu'il s'agit d'un fait d'une excessive rareté, d'un fait dont la possibilité est même mise en doute; mais je ne vois pas d'autre opinion à laquelle m'arrêter. . . . . .

. . . . . .

» Il est bon que vous sachiez qu'à Milianah les hivers sont aussi rigoureux que dans le nord de la France; il n'y gèle pas, c'est vrai; mais nous vivons dans un froid humide qui règne environ huit mois de l'année; M. A..... habite à 100 mètres plus haut que nous, et là le froid est plus intense encore; quand nous avons deux décimètres de neige, il y en a cinquante chez M. A.....

» D'après ce qui m'a été dit, les laryngites chroniques à forme lente et mortelle ne seraient pas très-rares ici. Trois hommes auraient succombé, sans avoir été opérés, à la suite de laryngites de cette nature, dans les deux années qui ont précédé mon arrivée ici, c'est-à-dire en 1872 et 1873. . . . . »

En présence d'affirmations aussi savamment déduites, venant d'un médecin aussi estimé et aussi haut placé que M. Spillmann, je me sentais un peu ébranlé dans mon diagnostic, cancer; mais je n'avais cependant pas beaucoup d'espoir de guérir M. A.....

Le 26 avril le docteur Spillmann m'écrit qu'il a suspendu tout traitement local parce que M. A..... viendra sous peu se remettre entre mes mains. « Ne vous préoccupez en aucune façon, me dit-il, de la pensée d'un insuccès possible; j'ai eu le soin de prévenir mon malade que cet insuccès était probable.....

» Mon malade, qui est très-nerveux, attend votre réponse avec une impatience fébrile qui réagit un peu sur sa santé, qui cependant est excellente dans son ensemble. »

Le 15 mai 1875 M. A..... arrive dans mon cabinet à Paris, et je constate qu'il paraît fort, vigoureux, bien constitué; il a supporté très-bien le voyage, sans éprouver de douleurs dans le larynx.

Je l'examine immédiatement au laryngoscope, et je trouve les mêmes caractères décrits plus haut par M. Spillmann.

Epiglotte saine, corde vocale supérieure gauche très-rouge, d'un rouge sombre, gonflée au point d'obstruer presque complétement la glotte.

Le cartilage aryténoïde gauche et le repli ary-épiglottique du même côté sont tuméfiés.

Une salivation abondante remplit le larynx et l'entrée de l'œsophage.

Je constate sous la mâchoire, du côté gauche, quelques petits ganglions durs, douloureux à la pression, qui n'existaient pas, me dit le malade, il y a huit jours.

Je revois M. A..... les 19, 20, 21, 22.

Les ganglions augmentent légèrement. Il semble à M. A..... qu'il maigrit ; il tousse beaucoup. Nous trouvons du côté droit, dans la poitrine, quelques râles sibilants et ronflants. La sonorité est normale partout.

Nous portons définitivement le diagnostic de carcinome laryngien.

Le malade est tout à fait aphone, car il a beau essayer de donner un son, tout en appuyant le doigt bien hermétiquement sur l'ouverture de sa canule fenêtrée, il lui est impossible d'arriver à émettre la moindre voyelle de façon à être entendu à une très-petite distance.

La déglutition n'est pas gênée.

Ce cas me paraît si intéressant que j'ai tenu absolument à en donner l'observation dans tous ses détails.

J'ai donc demandé au malade de m'écrire une note détaillée sur ses antécédents; je transcris ici une grande partie de cette note :

« J'ai cinquante-cinq ans, je suis d'un caractère très-emporté et violent, et malheureusement j'ai eu dans mon existence trop d'occasions pour entretenir et même augmenter mes tendances à la colère.

» Je suis également très-impressionnable, et pour un oui ou un non je suis tellement surexcité que je ne puis dormir un instant de la nuit.

» Dès l'âge de quinze ans je commençai déjà à avoir de loin en loin des névralgies faciales et en même temps des feux (*sic*) sur l'estomac...

» Dans cet état, l'eau rougie me brûlait comme si j'avais bu de l'eau-de-vie, et m'enlevait l'envie de prendre mes repas, mais je me forçais toujours parce que l'alimentation me soulageait complétement.

» Peu avant mon extinction de voix, époque où je souffrais le plus, lorsque j'avais la névralgie, je ne ressentais plus de feux sur la poitrine, et je ne suis jamais resté plus d'un mois sans éprouver l'une de ces deux indispositions...

» ..... Cet état de choses dura jusqu'en mai 1873, époque du commencement de ma maladie actuelle. A la suite d'une contrariété et d'une nuit d'insomnie, je me levai de très-bonne heure, contre mon habitude, pour faire exécuter quelques ordres mal compris la veille, malheureusement, car ce fut pour moi un nouveau sujet de colère violente. Il faisait

très-froid et je me sentis aussitôt comme une légère égratignure dans le gosier, suivie d'une légère extinction de voix.

» M. Spillmann et mon fils vous ont renseigné sur ce qui s'est produit depuis, seulement ils ont omis l'un et l'autre de vous dire qu'à dater du jour même de mon extinction de voix je n'ai plus ressenti ni névralgies, ni feux, ni rhumes de cerveau ou de poitrine. Les toux violentes et les expectorations volumineuses qui se produisaient tous les matins en me levant cessèrent aussi.

» Je respirais très-bien puisque je vaquais à toutes mes affaires sans être aucunement gêné. En septembre et novembre derniers, j'ai fait dans la montagne des courses de plus de 15 kilomètres sans être ni fatigué ni essoufflé; mais l'affaire que je traitais se compliqua à me créer des ennuis et des chagrins réels, et je suppose que cela aggrava ma maladie.....

» En décembre 1874, lorsque la respiration commença réellement à être gênée, je cessais tous les traitements qu'on m'avait conseillés, pour me confier à M. Spillmann.

» Les traitements que j'avais suivis consistaient à boire des tisanes pectorales et à m'appliquer sur la gorge des cataplasmes émollients, et enfin vingt-cinq sangsues.

» Puis on me dit que j'avais une laryngite chronique dont les eaux sulfureuses de Cauterets auraient sans doute raison.

» En attendant la bonne saison on me fit faire des pulvérisations avec une solution d'alun et de laudanum et m'abstenir de nourriture forte et échauffante.

» Dès les premiers jours, les eaux de Cauterets m'éteignirent presque complétement la voix et le médecin qui me traitait en augurait favorablement, et cependant je quittai cette ville d'eaux plus enroué que je n'y étais venu. Mon médecin me rassura en me disant que l'effet des eaux sulfureuses était rétroactif, et il me conseilla pour tout traitement de revenir l'année suivante à Cauterets, si je n'étais pas guéri, et de m'abstenir de choses fortes et échauffantes, ainsi que de fumer. Il me défendit ensuite *sous aucun prétexte* de me laisser cautériser le larynx d'aucune façon, c'est-à-dire pas même avec une solution astringente.

» A mon retour, ma famille me trouva plus malade et plus fatigué qu'à mon départ, on accusa bien un peu l'effet rétroactif des eaux et la fatigue du voyage, mais je sentais moi-même que mon mal empirait. En effet, peu après, j'eus une crise semblable à une ou deux autres moins fortes que j'avais éprouvées depuis le commencement de ma maladie.

» Ces crises me réveillaient en sursaut et je ne recouvrais la respiration qu'après de violents efforts d'inspiration et au moment de perdre connaissance.

» Cet état empirait toujours, lorsqu'au mois de décembre dernier je me trouvais fort mal, je ne pouvais plus monter, ce que je faisais jusque-là

sans aucune difficulté... j'eus deux ou trois crises très-violentes, j'allai consulter M. Spillmann, l'hiver était rigoureux, ce qui m'occasionnait à chaque changement de temps des crises qui compromettaient alors mon existence. Elles duraient généralement plusieurs minutes, pendant lesquelles mon larynx se rétrécissait tellement que je croyais toujours succomber sous la suffocation; on employait alors les révulsifs violents, les sangsues me soulageaient toujours.

» M. Spillmann me parla un jour de l'opération; mais comme je me sentais encore de la vie je refusai net; mais quelques jours après, me sentant sur le point de mourir et à bout de forces, je résolus de me faire trachéotomiser : ce qui eut lieu le 5 mars 1875. Le cornage dans ma maladie n'a commencé que vers novembre ou décembre dernier, et il était devenu sur la fin tellement fort qu'on pouvait l'entendre facilement d'un appartement à l'autre. »

Ainsi donc, c'est en mai 1873 que la maladie de M. A... débute brusquement à la suite d'un refroidissement, d'une violente colère, pendant laquelle il pousse des cris. La voix s'éteint, et, jusqu'en décembre 1874, c'est l'*altération de la voix qui seule constitue toute la maladie*, *puisque la respiration est normale* et que M. A... peut encore faire des courses de 15 kilomètres dans la montagne sans être fatigué, ni essoufflé.

En décembre 1874, un nouveau symptôme apparaît : la *gêne de la respiration*, et, au bout de quelques jours, un troisième symptôme, que nous regardons comme pathognomique, le *cornage* se manifeste.

Telle est la marche classique des symptômes du cancer laryngien et leur ordre de succession : 1° altération de la voix; 2° gêne de la respiration; 3° cornage. Puis viennent les crises de suffocation.

Cure à Cauterets; malgré ce traitement, la maladie suit sa marche progressive pendant un an, jusqu'en décembre 1875. A cette époque, M. A... ne peut plus monter, il craint à chaque instant d'étouffer. Tout à coup des symptômes d'asphyxie éclatent et M. Spillmann conseille avec juste raison la trachéotomie, qu'il pratique le 5 mars 1875. Sans cette opération, le malade mourait deux ou trois jours après et l'affection cancéreuse aurait duré de mai 1873 à mars 1875, c'est-à-dire vingt-trois mois

(deux ans environ), *la trachéotomie a fait vivre* M. A... jusqu'au 12 novembre 1875, c'est-à-dire *neuf mois et quelques jours de plus* qu'il n'aurait vécu sans cette opération.

Nous avons vu que cette ouverture de la trachée, faite *in extremis*, a de suite amené un grand soulagement dans l'état du malade; la respiration et le sommeil se sont rétablis.

La *salivation* et l'*adénite sous-maxillaire* n'apparaissent que dans le mois de mai, la *dysphagie* débute également vers la même époque, c'est-à-dire au 20 mai, et nous constatons alors que la muqueuse pharyngo-œsophagienne est rouge, gonflée, envahie par le processus cancéreux.

Mais n'anticipons pas et reprenons la suite de cette observation si curieuse au moment de l'arrivée du malade à Paris, au 15 mai 1875.

L'examen laryngoscopique nous montre, avons-nous dit, une épiglotte saine, corde vocale supérieure gauche très-rouge, sombre, gonflée au point d'obstruer presque complétement la glotte. Le cartilage aryténoïde gauche et le repli ary-épiglottique du même côté sont tuméfiés.

Une salivation abondante remplit le larynx et l'entrée de l'œsophage, qui est saine.

Je constate un commencement d'induration des ganglions sous-maxillaires.

Le 20 mai, M. A..... se plaint pour la première fois d'éprouver un peu de difficulté pour avaler les aliments solides.

Il va tous les jours à Enghien boire chaque jour deux verres d'eau à la source du roi, et à la salle d'inhalation pendant une heure. Il suit exactement ce traitement du 16 mai au 16 juin. Pendant cet espace de temps, les ganglions du cou augmentent considérablement de volume. La salivation devient très-abondante; la corde vocale supérieure gauche commence à s'ulcérer, et le malade accuse des douleurs lancinantes dans le larynx et dans l'oreille gauche.

La déglutition, un peu gênée au début, commence à être douloureuse, ce qui s'explique à l'examen laryngoscopique, car nous constatons une tuméfaction pharyngienne un peu au-dessus de l'entrée de l'œsophage. Le malade maigrit et une légère teinte jaunâtre se dessine sur la peau du visage.

En résumant tous ces symptômes, nous voyons qu'après la *dysphonie*, l'*aphonie*, la *dyspnée*. le *cornage*, apparaissent par ordre

successif la *salivation*, l'*adénite sous-maxillaire*, la *dysphagie*, l'*ulcération de la tumeur intra-laryngienne*, les *douleurs lancinantes dans l'organe vocal*, et dans l'oreille du côté correspondant à l'ulcération, l'*amaigrissement*, la *teinte jaune-paille de la peau*.

Enfin un dernier symptôme, la *laryngorrhagie*, ne va pas tarder à se manifester, ce symptôme est presque aussi caractéristique que le cornage et précède de peu de temps la période *cachectique*, dont elle précipite l'apparition en épuisant le malade par avance.

On comprend très-bien que Trousseau ait maintenu la dénomination de phthisie cancéreuse à une maladie qui se traduit par les manifestations qui viennent de se dérouler sous nos yeux.

Qui ne serait frappé des points de ressemblance entre la phthisie tuberculeuse et la phthisie cancéreuse du larynx, si l'on ne tient compte que des symptômes fonctionnels de la respiration et de la déglutition?

Nous verrons que dans la tuberculose laryngée naissent, presque dans le même ordre, les *signes fonctionnels* qui dénoncent la carcinose laryngée.

Mais les deux symptômes, cornage et hémorrhagies, diffèrent dans ces deux maladies.

Le cornage dans la tuberculose ne donne pas le même bruit que dans la carcinose : l'oreille perçoit un son *ligneux*, s'entendant à distance dans la carcinose et l'on sent que l'air frotte sur les lèvres d'une anche *dure;* tandis que le son est *cotonneux*, ne s'entendant pas à distance dans la tuberculose, et l'on dirait que l'air passe à travers une anche à lèvres *molles*.

L'hémoptysie offre aussi des caractères différents dans la phthisie proprement dite et dans le cancer : chez les tuberculeux, le sang ne vient pas du larynx, il est rouge, rutilant, écumeux et rendu souvent en grande abondance; chez les cancéreux, au contraire, le sang vient du larynx, il suinte à la surface de la tumeur glottique ulcérée et n'est rendu au début qu'en petite quantité, mêlé à des crachats noirâtres, sanieux.

Pour terminer ce rapide parallèle et cette digression, nous ajouterons qu'autant l'adénite sous-maxillaire est fréquente dans le cancer, autant elle est rare dans la phymie.

M. A..... quitte Paris le 18 juin, nous lui prescrivons un traitement à l'iodure de potassium et au chlorure d'or, pour essayer de diminuer le volume des ganglions du cou.

Je lui conseille aussi de faire tous les jours des injections hypodermiques matin et soir, avec la petite seringue de Pravaz remplie chaque fois de dix gouttes du liquide suivant :

Chlorhydrate de morphine. . . .	1 gramme.
Eau distillée.	50 — ;

de se nourrir d'aliments demi-liquides, un peu épais, et de faire des inhalations deux fois par jour avec un pulvérisateur rempli de

Acide phénique.	1 gramme.
Eau	1 litre.

Cataplasmes de ciguë sur les ganglions tuméfiés du cou. Vésicatoire à demeure au bras gauche. Frictions sur le cou avec une pommade belladonée et iodurée.

Le 26 juin, le malade m'écrit d'Istres, où il est allé se reposer chez ses parents :

« Mon état s'est sensiblement amélioré depuis trois ou quatre jours, grâce au dernier traitement que vous m'avez prescrit l'avant-veille de mon départ de Paris.

» Dès le lendemain de notre arrivée, mon fils observa attentivement le mal et constata avec plaisir un dégonflement notable avec une diminution de sensibilité au toucher.

» Le surlendemain, l'amélioration constatée la veille était beaucoup plus sensible, les glandes et les ganglions ne roulaient plus sous les doigts, et je pus le jour même avaler mon chocolat sans trop de douleur et même manger quelques aliments légers.

» Malheureusement la morphine m'enlève un peu l'appétit, et cependant elle m'est indispensable pour vivre, j'ai perdu une nuit de repos hier pour l'avoir prise en sirop, mon fils ayant cassé la seringue dans la journée.

» Pour activer encore l'amélioration, je me suis appliqué hier un nouveau vésicatoire entre les deux seins, et ce matin le dégonflement était complet autour de la canule. . . . . La déglutition est beaucoup moins douloureuse, et j'espère bien avaler librement d'ici dix à douze jours au plus tard. Le vésicatoire du bras gauche va bien. »

Le 16 juillet, je reçois une seconde lettre, datée du même pays, écrite par le fils du malade.

« Il s'est produit de graves désordres... le cou est redevenu depuis quinze jours ce qu'il était à Paris au moment de notre départ.

» Mon pauvre père ne peut plus avoir de repos qu'à l'aide de la morphine, aujourd'hui il s'injecte sous la peau, deux fois par jour, dix gouttes d'une solution de chlorhydrate de morphine, 3 gr., sur 50 gr. d'eau.

» Il perd l'appétit, il a du délire, et vomit chaque fois qu'il prend quelque chose.

» Depuis trois jours il est survenu des *crachats sanguinolents*...

» Le seul bonheur du malade est de prendre de la morphine en injections sous-cutanées qui lui procurent une véritable béatitude. »

Je répondis au fils de M. A... de diminuer un peu (crainte d'empoisonnement) les doses de la solution morphinée et de continuer le traitement déjà prescrit.

Tous les symptômes énumérés plus haut allèrent en s'aggravant, j'appris au mois de septembre que M. A..., rentré chez lui, à Milianah, ressentait des douleurs intolérables pendant la déglutition des liquides, qui seuls pouvaient encore passer.

La teinte cachectique était très-prononcée, l'amaigrissement très-considérable, la faiblesse extrême.

Enfin, le 12 novembre, la mort vint terminer ce douloureux martyre.

J'écrivis à notre très-honoré confrère, M. le docteur Spillmann, afin d'obtenir de son extrême obligeance quelques renseignements sur les derniers jours de M. A...

Voici la réponse que nous avons reçue :

« Quinze jours avant la mort, la déglutition devint de plus en plus difficile, si bien que les liquides seuls pouvaient passer et encore avec peine ; la tumeur jouait évidemment dans l'œsophage le rôle qu'elle avait joué auparavant dans le larynx. Peu à peu M. A... en vint à ne plus absorber que quelques gouttes de liquide dans la journée.

» Une diarrhée colliquative survint les trois derniers jours, et M. A... s'éteignit pour ainsi dire sans douleurs (on continuait les injections de morphine à haute dose) et ayant conservé l'intégrité de ses facultés intellectuelles, et l'espérance à peu près jusqu'au dernier moment. Nous avons donc eu la consolation de le voir s'éteindre doucement.

» L'état local *apparent* est resté à peu de chose près ce que vous l'avez vu à l'arrivée du malade à Paris. La plaie trachéale ne s'est pas ulcérée, il n'est jamais sorti plus de pus que dans les premiers moments, à peine quelques gouttes de sang de très-loin en très-loin (j'excepte les quinze jours qui ont suivi la rentrée à Milianah, époque à laquelle nous avions

au contraire du *pus* et *du sang en assez grande abondance*). Le pus n'avait *aucune odeur mauvaise.* »

Ce dernier symptôme est le seul qui ait manqué dans cette observation, car en général nous avons constaté que l'haleine des malades atteints de cancer laryngien et l'écoulement sanieux qui provient de leur bouche ou de leur canule offraient l'odeur particulière qui s'exhale des ulcères carcinomateux.

Observation XXXV.

Mme P..., de Maintenon, m'est adressée, le 10 juin 1875, par notre confrère, M. le docteur Lamy, pour savoir quelle est la cause d'une altération persistante de la voix, accompagnée de gêne de la respiration, accentuée seulement lorsque la malade marche vite ou monte des escaliers.

La malade, grande et maigre, est âgée de cinquante-six ans. Sa voix a commencé à baisser il y a dix-huit mois environ, mais il n'y a que deux mois que sa respiration est un peu gênée. Elle éprouve dans la région laryngée quelques douleurs lancinantes mais rares. La déglutition se fait bien, il n'y a ni salivation ni crachats sanglants ; ganglions sous-maxillaires légèrement engorgés à gauche.

Au laryngoscope, je trouve la corde vocale supérieure gauche très-gonflée, obstruant l'entrée du ventricule placé au-dessous d'elle. La muqueuse qui recouvre l'aryténoïde du même côté est elle-même légèrement tuméfiée ; pas d'ulcération. Les cordes inférieures sont saines, la gauche est immobile sur la ligne médiane.

Me basant sur l'absence d'antécédents syphilitiques et de lésions pulmonaires, je porte le diagnostic de carcinome laryngien au début. Le siége même de l'affection, l'âge de la malade, l'aspect de la tuméfaction de la corde supérieure gauche, l'engorgement ganglionnaire, les douleurs lancinantes et la marche lente, mais progressive de la maladie me semblent des raisons suffisantes pour justifier mon diagnostic. Je ne revois pas cette malade à qui je prescris un traitement iodique.

Observation XXXVI.

Carcinome épithélial ayant envahi la corde supérieure gauche et ayant amené un œdème considérable de tout le larynx qui rend la trachéotomie néces-

saire.— Dysphonie puis raucité très-prononcée.— Douleurs lancinantes dans la région laryngée.— Douleurs d'oreilles.— Expectoration sanglante.— Salivation abondante.— Engorgement ganglionnaire considérable.— Gêne et douleurs vives pendant la déglutition. — Amaigrissement. — Trachéotomie. — Grande amélioration locale et générale. — Malade en cours d'observation.

M. N..., de Saint-Thomas, âgé de soixante-douze ans, grand, fort, vigoureux, me consulte le 2 août 1875 pour une aphonie presque complète et pour une gêne extrême de la respiration. Il me dit qu'il y a dix mois seulement, en allant dans l'Amérique du Sud il fut pris sur le bateau d'un peu de gêne de la respiration.

Depuis un an déjà sa voix avait subi un changement de timbre très-marqué, mais, comme il ne souffrait pas et que la respiration était parfaitement libre, il ne fit aucune attention à cette particularité, et il n'hésita pas à s'embarquer pour un long voyage, d'autant plus que c'était son 52e qu'il entreprenait ainsi pour ses affaires. Sur le steamer, il contracta une légère bronchite qui le fit beaucoup tousser et à la suite de laquelle non-seulement sa voix resta rauque, mais sa respiration elle-même commença à devenir plus difficile. Au moment de son débarquement en Amérique, il faisait déjà entendre en respirant un bruit de cornage très-intense.

A ce moment les ganglions du cou n'étaient pas tuméfiés, et il ne ressentait aucune douleur dans la région.

Il revint bientôt en Europe et suivit à Paris divers traitements qui ne lui apportèrent aucun soulagement. En outre, depuis un mois environ, il ressent au niveau du larynx, du côté gauche et dans l'oreille correspondante, des douleurs rapides, lancinantes, qui de temps à autre lui font jeter un cri.

Au laryngoscope je trouve la moitié droite du larynx saine. L'épiglotte est très-abaissée et cache en partie les cordes vocales supérieures et inférieures. Celles de droite sont dans leur état normal.

Il n'en est pas de même du côté gauche. De ce côté, la corde vocale supérieure est rouge, très-foncée, fongueuse, et ne peut être mieux comparée qu'aux bourgeons charnus. Elle est recouverte de pus et de mucosités visqueuses et adhérentes. Le repli ary-épiglottique gauche et le cartilage aryténoïde sont œdématiés et masquent presque complétement la partie de l'orifice glottique qu'il serait possible de voir malgré l'abaissement de l'épiglotte.

L'examen laryngoscopique est d'ailleurs rendu très-difficile par l'état extrême d'anhélation dans lequel se trouve le malade.

Il nous dit, et sa femme confirme ce qu'il avance, qu'il n'a jamais fait aucune maladie.

Il y a deux ans, sa voix était très-bonne, sa respiration bien libre, et au moment de son départ pour l'Amérique, s'il n'avai

eu un enrouement léger, il aurait été complétement dans son état normal.

Antécédents spécifiques douteux. Rien du côté des poumons.

En examinant la région du cou, on trouve un engorgement ganglionnaire modéré n'existant que du côté gauche. Pas de tumeur au devant du cou.

La dyspnée qui, nous avons dit, n'existe que depuis neuf mois environ, n'est devenue intolérable que depuis un mois. Depuis quinze jours environ, il n'ose s'endormir de peur de mourir asphyxié.

En présence d'accidents aussi graves, je n'hésite pas à proposer la trachéotomie, et notre confrère et ami, M. le docteur Péan, à qui nous montrons ce malade est en tous points de notre avis.

Je revois le malade le 4, le 5 et le 6 août, les accès de suffocation se rapprochent de plus en plus et la trachéotomie est pratiquée par Péan le 7. L'opération est faite sans perte de sang. Le chirurgien enlève une rondelle du cricoïde et incise trois anneaux de la trachée pour placer une canule de gros calibre. Le cricoïde ainsi que les anneaux de la trachée sont en partie ossifiés.

Le 10 août il s'est produit dans l'état du malade une amélioration marquée, en ce sens que la cyanose a naturellement disparu, que la déglutition se fait avec plus de facilité, et qu'avec une canule de Broca, il peut parler à demi-voix. Ce résultat est expliqué par l'examen laryngoscopique. Le miroir en effet nous montre une diminution considérable du repli ary-épiglottique gauche et de la muqueuse aryténoïdienne du même côté. Nous voyons alors très-facilement l'ulcération de la corde vocale supérieure gauche qui a envahi toute l'étendue de cette corde qui est tuméfiée; cette ulcération est grisâtre, blafarde, parsemée de taches ecchymotiques de la grosseur d'une tête d'épingle. Nous ne nous méprenons pas et nous ne regardons pas cette amélioration comme étant définitive. Nous avons trop souvent vu cette amélioration se produire après la trachéotomie chez les individus atteints de cancers du larynx. En effet, elle ne se prolonge que jusqu'au 18 août. A partir de ce jour, l'œdème se reproduit, et l'ulcération fait de rapides progrès.

Le 23 septembre elle commence à envahir la muqueuse aryténoïdienne. A partir de ce moment, la déglutition devient douloureuse et la salivation commence à apparaître.

Le 14 octobre, le malade remplit par jour deux crachoirs et autant la nuit; les crachats sont souvent sanguinolents. Les ganglions du cou sont non-seulement très-volumineux, mais encore douloureux ; des douleurs sont ressenties jusque dans l'oreille gauche. Il commence à souffrir considérablement en avalant, il maigrit beaucoup, et quoique très-brun de teint naturellement, il prend une teinte jaunâtre caractéristique ; l'haleine est fétide. Je revois le malade le 30 octobre, la tuméfaction ganglionnaire augmente ainsi que la gêne de la déglutition. Hémoptysies

assez abondantes par la bouche et par la canule. Douleurs d'oreilles insupportables.

La voix qui, nous l'avons dit, pouvait se produire grâce à la canule de de Broca, est complétement éteinte. Au laryngoscope, je vois que les deux aryténoïdes sont envahis par le travail ulcéreux et surtout le gauche.

La portion laryngienne du pharynx est tuméfiée à sa partie postérieure; quant à sa partie antérieure, représentée par la face postérieure du plateau du cartilage cricroïde, elle est aussi envahie par l'œdème et par l'ulcération cancroïdale. Salivation de plus en plus pénible, les tissus du cou s'indurent autour de la canule.

Je mets le malade à un traitement mercuriel et ioduré et je lui fais prendre de l'huile de foie de morue. Préparations morphinées et chloral pour lui permettre de reposer la nuit.

Je revois ce malade ensuite tous les quinze jours et je constate chaque fois un certain degré d'amélioration générale. Il dort sans être obligé d'avoir recours à la morphine ou au chloral, il ne souffre plus dans le larynx, il rend toujours une énorme quantité de mucosités claires, visqueuses, par l'ouverture trachéale. L'aphonie persiste. Au laryngoscope, je ne puis constater qu'un œdème considérable de toute l'épiglotte, qui masque entièrement l'entrée du larynx et de la portion laryngienne du pharynx.

La déglutition des aliments demi-liquides se fait cependant sans trop de difficultés. M. N... me demande, le 20 janvier 1876, la permission d'aller à Saint-Thomas pour ses affaires commerciales; je le lui accorde, persuadé que, grâce à sa canule trachéale, il a encore plusieurs mois à vivre.

Observation XXXVII.

Cancer encéphaloïde du larynx ayant débuté par la corde vocale supérieure gauche, il y a trois mois environ.— Enrouement.— Élancements douloureux dans la région laryngienne s'exaspérant pendant la toux et la déglutition. — Gêne légère de la respiration. — Amaigrissement. — Engorgement peu marqué des ganglions sous-maxillaires. — Crachats sanguinolents. — Malade en observation.— Observation recueillie à ma clinique par M. le docteur Ananian, de Constantinople.

Le 23 septembre 1875 M. Y..., sculpteur-ébéniste, âgé de soixante ans, nous consulte pour une dysphonie qui remonte à trois mois environ. Ce malade est marié depuis trente ans, a toujours joui d'une bonne santé. L'une de ses sœurs est morte d'un cancer du sein.

Jusqu'à l'âge de quatorze ans, il s'est toujours bien porté ; à cette

époque, il fit une maladie qui pendant trois mois le retint au lit. Il ne peut nous donner aucun renseignement sur cette maladie. Depuis ce temps, nous trouvons à noter dans ses antécédents ceci : c'est que, en 1850, à la suite d'un refroidissement brusque, il nous dit avoir vomi une énorme quantité de sang pendant trois jours consécutifs. Quand il est enrhumé, ses crachats sont toujours striés de sang, cependant nous ne trouvons rien à noter à l'examen de la poitrine.

Pas d'antécédents syphilitiques.

Il y a environ trois mois, faisant à bord d'un bateau le trajet de Lyon à Chalon, il subit un refroidissement très-intense qui fut le point de départ d'un enrouement qui apparut vingt-quatre heures après.

M. Y... n'y fit aucune attention, car son bien-être général ne fut nullement troublé, et il put vaquer comme d'habitude à ses occupations.

Quinze jours plus tard, en se réveillant un matin, il sentit pour la première fois des élancements douloureux dans la région latérale gauche du larynx.

Peu de jours après, cette douleur commençait à s'irradier dans l'oreille du même côté et s'exaspérait pendant les efforts de toux et de déglutition. Le larynx dès ce moment est très sensible à la pression.

Ces douleurs devenant de plus en plus vives, il se décida à consulter un de nos confrères, qui nous l'adresse.

Quand nous voyons le malade, la voix est rauque et voilée. Les douleurs qu'il accuse l'empêchent de bien articuler les mots et on le comprend un peu difficilement.

La toux n'a subi aucun changement dans son timbre qui est toujours éclatant, elle est moins fréquente qu'il y a un mois. Elle est douloureuse et détermine de temps à autre des spasmes réflexes de la glotte pendant lesquels le malade croit étouffer.

La respiration se fait régulièrement et normalement, tant que le malade ne se livre à aucun exercice fatigant; s'il court, s'il monte un escalier, elle devient bruyante et difficile.

Quant à la déglutition elle est peu gênée, mais le passage du bol alimentaire dans l'arrière cavité du pharynx détermine des douleurs assez vives dans toute la région laryngienne. Aussi, le malade prend les plus grandes précautions pour avaler les aliments solides.

Les aliments liquides passent facilement.

D'ailleurs, l'appétit est excellent et le malade n'a que très-peu maigri.

Le sommeil est calme.

M. Y... est grand, bien constitué, un peu maigre, son teint est pâle, mais il nous dit qu'il l'a toujours eu ainsi. Malgré cela tout son facies indique la souffrance : cet aspect s'accentue lorsqu'il tousse ou lorsqu'il fait des efforts de déglutition. A ces moments, il ressent des douleurs vives dans la région gauche du cou, douleurs qui s'irradient jusque dans l'oreille gauche.

L'examen du cou nous montre tout le côté gauche légèrement engorgé et l'on sent sous les doigts rouler des ganglions sous-maxillaires durs, de la grosseur d'une petite noisette.

Cette palpation est douloureuse pour le malade. La salivation, avions-nous oublié de noter, est peu abondante.

Nous pratiquons l'examen laryngoscopique en présence de M. le professeur Schnitzler, de Vienne, laryngoscopiste distingué, qui se trouve de passage à Paris, revenant du congrès médical international de Bruxelles.

Nous voyons une tumeur de la grosseur d'une mûre, rouge, fongueuse, grenue à sa surface, développée sur le bord libre de la corde vocale supérieure gauche. Cette tumeur, qui est développée aux dépens de la corde même et qui a une base très-large, proémine en haut, c'est-à-dire du côté de l'épiglotte, et masque en grande partie les cordes vocales inférieures qui nous semblent être saines. La base de la tumeur se confond insensiblement avec la corde sur laquelle elle est implantée et s'étend jusqu'au repli ary-épiglottique gauche. Elle est peu mobile, ne se place pas entre les lèvres de la glotte et présente dans plusieurs points de sa surface de petites ecchymoses noirâtres.

Nous posons le diagnostic de tumeur carcinomateuse de la corde vocale supérieure gauche.

Nous instituons cependant un traitement antisyphilitique mercuriel et ioduré, afin d'être bien certain que notre diagnose n'est point erronée.

Nous revoyons le malade le 8 octobre. A cette date, tout le larynx, qui lors du premier examen était sain, est devenu très-rouge, et le repli ary-épiglottique gauche commence à se tuméfier.

Le 9, attouchements avec la teinture d'iode.

Le 11, état stationnaire, même traitement.

Le 15 et le 19 l'œdème commence à envahir la muqueuse qui recouvre le cartilage aryténoïde gauche, et la déglutition devient plus douloureuse. Les ganglions sous-maxillaires sont plus volumineux.

Je préviens le malade de la nécessité probable de la trachéotomie dans un délai plus ou moins rapproché.

Le 1er novembre je constate que l'œdème a fait peu de progrès. L'inutilité du traitement institué me le fait abandonner, je mets M. Y... aux toniques (fer, huile de foie de morue, inhalations émollientes).

Je ne revois plus ce malade.

2° CANCERS MIXTES

LARYNGO-PHARYNGIENS

Observation XXXVIII.

Cancer encéphaloïde de la paroi postérieure du larynx, ayant débuté par la muqueuse interaryténoïdienne. — Envahissement lent en arrière de la muqueuse de la paroi antérieure du pharynx, de l'œsophage, puis en avant des replis ary-épiglottiques. — Dysphagie. — Dysphonie. — Salivation continuelle. — Crachats sanguinolents. — Amaigrissement. — Teinte ictérique. — Gonflement des ganglions de la partie latérale gauche du cou. — Douleurs lancinantes continues dans le larynx et les oreilles. — Traitement antispécifique. — Cautérisations à l'acide chromique. — Traitement infructueux à Creuznach. — Mort par suicide. (Planche XII, fig. 3.)

Monsieur le baron d'O..., d'origine indienne, de grande taille, maigre, âgé de soixante-deux ans, ayant beaucoup vécu, habitant Paris, grand fumeur et buveur, selon ses propres expressions, nous est présenté le 4 décembre 1867 par son médecin M. le docteur Meunier, chirurgien très-distingué de la marine française.

Notre confrère nous donne sur les antécédents de son client de très-longs détails qu'on peut résumer dans les quelques lignes suivantes: M. d'O.... éprouve depuis deux ans des douleurs sourdes et intermittentes dans la région thyroïdienne, surtout du côté gauche, lorsqu'il a fumé, parlé et bu plus que de coutume. La pression à ce niveau éveille une sensation pénible.

La déglutition, depuis quelques mois, se fait avec une certaine gêne pour les corps solides. La voix est légèrement altérée, surtout le soir et la nuit, vers quatre heures du matin, quand il quitte la table de jeu de son cercle.

Nous procédons à l'examen laryngoscopique, qui est très-difficilement supporté.

Le malade est impatient et n'est pas très-convaincu de l'utilité de cet examen.

Il voudrait guérir sans traitement local et presque sans traitement interne.

Nous pouvons seulement constater, à la suite d'une application rapide du miroir, un peu de gonflement et de rougeur de la partie postérieure de la région aryténoïdienne. L'épiglotte, très-abaissée, ne nous permet pas de voir l'état de la glotte.

Nous soumettons M. d'O..... à l'usage du bromure de potassium, et nous lui recommandons de cesser de fumer, de boire et de jouer aux cartes jusqu'à une heure très-avancée de la nuit. Mais loin de tenir compte de nos conseils, nous apprenons par son entourage qu'il continue sa vie habituelle.

Nous le voyons tous les deux jours pendant tout le mois de décembre, tantôt seul, tantôt avec le docteur Meunier.

Enfin, lorsque l'examen laryngien est bien supporté, nous faisons prendre le dessin laryngoscopique le 2 janvier 1868. (Planche XII, fig. 3.)

L'épiglotte saine, toujours très-abaissée, cache à la vue les deux tiers antérieurs de toute la région glottique, mais on voit que les cordes vocales supérieures, l'entrée des ventricules et les cordes vocales inférieures dans leur partie postérieure, accessibles à la vue, sont tout à fait à l'état normal, ainsi que les replis ary-épiglottiques et les cartilages corniculés.

La région aryténoïdienne postérieure, au contraire, est le siége d'une tuméfaction considérable, qui explique la difficulté de la déglutition des aliments solides et empêche le rapprochement des cordes vocales. On constate, en effet, au milieu de la commissure interaryténoïdienne postérieure, et empiétant plus à gauche qu'à droite, la présence d'une tumeur de forme triangulaire à base dirigée en arrière et en has, et à pointe dirigée en avant et en haut, faisant saillie entre les bords des cordes vocales. Cette tumeur, d'aspect carcinomateux, est parsemée de plaques ecchymotiques, surtout à sa partie gauche et inférieure. Il existe de chaque côté d'autres petites tumeurs végétantes, de même forme et de même couleur, et par conséquent de même nature.

Le malade, nous interrogeant sur le pronostic de son affection, nous ne pouvons lui cacher une partie de nos craintes, et nous lui proposons, de concert avec le docteur Meunier, d'avoir recours aux conseils si éclairés du professeur Nélaton.

Le 4 janvier nous examinons, avec ce chirurgien, le larynx de M. d'O.....

Notre regretté maître partage de tous points notre avis sur la nature et la gravité de l'affection, et nous conseille de renoncer aux attouchements à l'acide chromique, que nous pratiquions, sans succès, du reste, depuis quelques jours.

Il se contente de prescrire une hygiène sévère et un traitement palliatif (gouttes noires des quakers, etc.)

A partir du 7 janvier 1868, nous perdons le malade de vue. Il nous appelle de nouveau le 21 mars 1869, avec le docteur Chateau, aux soins de qui Nélaton l'avait confié depuis quelques mois. Nous apprenons alors

que M. d'O....., après avoir consulté différents confrères, avait été envoyé aux eaux de Creuznach, par le professeur Tardieu.

Il a suivi, en outre, à différents intervalles, des traitements antivénériens, mais sans ressentir aucune amélioration.

Nous constatons ce jour-là un gonflement œdémateux de l'amygdale gauche. La salivation est continuelle. L'amaigrissement fait de grands progrès. Le malade ne peut plus avaler ni liquides ni solides, mais seulement des potages épais. Il fait entendre un bruit de cornage très-rude. Tous les ganglions de la partie latérale gauche du cou sont tuméfiés et durs. Douleurs vives dans les oreilles. Voix rauque. La langue est intacte. Nous ne pouvons voir au laryngoscope que le vestibule laryngien qui est très-œdématié.

Nous ne revoyons plus ce malade. Nous apprenons que, le 15 août suivant, ne pouvant supporter les souffrances atroces qu'il endure depuis plusieurs mois, il s'est suicidé d'un coup de revolver dans la région du cœur.

Observation XXXIX.

Carcinome épithélial, siégeant à la fois sur le cartilage aryténoïde gauche et près de l'entrée de l'œsophage.— Altération légère de la voix.— Gêne de la déglutition. — Tuméfaction ganglionnaire du cou.— Salivation abondante.— Crachats sanguins.— Douleurs lancinantes de la région laryngée et de l'oreille gauche. — Mort par inanition, la déglutition étant devenue tout à fait impossible.

Mme H..., âgée de trente-neuf ans, nous consulte le 10 juillet 1872, Grande et maigre, elle a toujours joui d'une bonne santé; depuis dix ans, elle souffre de la gorge; mais, nous dit-elle, ce sont de simples angines qui disparaissent en quelques jours. Il y a trois mois, subitement, elle s'aperçut qu'elle ne pouvait plus avaler qu'avec difficulté. Peu à peu, cette gêne augmenta et depuis deux mois environ, elle ne peut prendre aucun aliment solide; lorsqu'elle essaye d'en avaler, elle éprouve des douleurs tellement vives qu'elle préfère se nourrir de lait et de bouillon. Elle est gênée par une salivation abondante, elle n'a jamais craché de sang; d'ailleurs, elle ne tousse pas, et nous ne trouvons rien à la poitrine; les glanglions sous-maxillaires sont un peu engorgés, et en palpant la région laryngienne, nous trouvons, du côté gauche la surface de la lame du cartilage thyroïde volumineuse, épaisse et douloureuse, sans tumeur nettement circonscrite.

Les antécédents, au point de vue syphilitique, sont douteux. Le mari a eu la syphilis; la malade a eu sur la grande lèvre droite une ulcé-

ration douteuse qui a été cautérisée, mais qui n'a été suivie d'aucune autre manifestation syphilitique, nous affirme-t-elle.

Au laryngoscope, nous trouvons une tuméfaction considérable, rouge de la muqueuse qui recouvre le cartilage aryténoïde gauche. Cette tuméfaction se continue du côté de l'œsophage, d'une part, et jusque sur le repli ary-épiglottique gauche, de l'autre.

Au niveau de la portion postérieure de la tuméfaction aryténoïdienne, on remarque une ulcération arrondie, grisâtre, ressemblant à une ulcération syphilitique.

Le reste du larynx est sain, si ce n'est la corde supérieure gauche qui est un peu gonflée, et la corde vocale inférieure du même côté qui est complétement immobilisée par suite de la paralysie des muscles qui la mettent en mouvement. La voix s'est altérée d'une façon intermittente.

J'institue un traitement mercuriel et iodé qui n'amène aucun résultat.

Le 20 juillet, je revois Mme H..... ; elle a continuellement dans la bouche un goût de sang. Depuis trois jours, elle crache beaucoup de sang rouge rutilant.

L'ulcération que nous avons remarquée le premier jour s'est beaucoup étendue, surtout du côté de l'œsophage. Après l'avoir débarrassée du pus qui la recouvrait, en la balayant avec un pinceau imbibé de laudanum, nous voyons que sa surface est grenue, chagrinée. En même temps que l'ulcération, la tuméfaction a fait des progrès considérables.

La corde supérieure gauche, qui était d'abord simplement rouge et un peu tuméfiée, cache aujourd'hui presque complétement la corde inférieure sous-jacente.

La voix est devenue très-rauque et très-faible.

J'ordonne à la malade de continuer son traitement; mais elle est obligée de retourner dans son pays à Montmirail. J'ai appris depuis, qu'elle était morte cinq mois après dans le dernier degré de cachexie, par suite d'inanition.

Observation XL.

Cancer épithélial à cheval sur la muqueuse interaryténoïdienne, et ayant probablement débuté par la muqueuse qui recouvre le cartilage aryténoïde gauche.— Développement du côté de l'entrée de l'œsophage. — Phonation presque normale.— Respiration intacte.— Déglutition très-gênée et douloureuse. — Ganglions sous-maxillaires.— Salivation abondante.— Cachexie.— Mort.

Le 1er août 1874, M. le docteur Mongeal m'adresse un de ses cousins, M. M..., âgé de soixante-six ans, qui depuis plusieurs mois se plaint de

douleurs lancinantes dans la région du cou et ne peut avaler qu'avec peine. Depuis plusieurs mois aussi, il remarque que les ganglions sous-maxillaires sont engorgés et douloureux.

Petit et maigre, M. M... a toujours joui d'une très-bonne santé.

Lorsque nous le voyons, les ganglions du cou sont volumineux et durs, la salivation est abondante, la déglutition est très-douloureuse, la voix est un peu voilée, mais la respiration est bonne.

Au laryngoscope, nous constatons que la région aryténoïdienne, surtout du côté gauche, est le siége d'une tuméfaction considérable. Cette tuméfaction, qui paraît se continuer du côté de l'œsophage (1), est d'un rouge sombre; la muqueuse est tendue, luisante, légèrement exulcérée au niveau de la face postérieure du cartilage aryténoïde gauche et ulcérée tout à fait au niveau de l'espace interaryténoïdien. L'ulcération est grisâtre, fongueuse, couverte de pus.

Nous croyons à une ulcération spécifique, bien que le malade nie énergiquement tout antécédent. Nous le soumettons néanmoins à un traitement mercuriel et iodé.

Je le revois le 6 et le 13 août. La dysphagie devient chaque jour de plus en plus intense, il maigrit à vue d'œil. Nous diagnostiquons alors un cancer pharyngo-laryngien. Le malade, comme tous ceux que nous avons examinés, atteints de la même affection, se plaint d'une salivation abondante et de douleurs occasionnées par la déglutition de cette salive. Les ganglions sous-maxillaires ont augmenté de volume. Nous cessons donc le traitement antispécifique pour donner à M. M... un simple traitement palliatif.

Nous apprenons peu de temps après que la cachexie est survenue rapidement et que le malade a succombé.

Il est à remarquer dans cette observation que la parole était peu gênée, ce qui tient au siége même de la maladie. Quant à la respiration, elle était indemne.

C'est un des cas rares dans lesquels nous ayons vu un cancer débutant par le larynx s'étendre surtout du côté de l'œsophage.

(1) Nous disons *du côté de l'œsophage*, au lieu de dire *du côté de la portion laryngienne du pharynx*, afin d'abréger le langage, et aussi parce qu'en général les lésions cancéreuses de cette portion du pharynx ne tardent guère à se confondre avec celles de l'œsophage, dont la muqueuse fait suite si intimement à la muqueuse pharyngienne. Il est très-difficile, pour ne pas dire impossible, de voir au laryngoscope, sur cette muqueuse, la ligne de démarcation indiquée par les anatomistes, et qui correspond au bord inférieur du constricteur inférieur du pharynx (crico-thyro-pharyngien de Meckel).

5° CANCERS CONSÉCUTIFS

OESOPHAGO-LARYNGIENS

Observation XLI.

Cancer encéphaloïde siégeant d'abord dans l'infundibulum pharyngo-œsophagien, se moulant sur les gouttières pharyngo-laryngiennes, s'étendant ensuite en bas et en avant d'une part vers l'œsophage et d'autre vers la trachée, et gagnant en même temps le vestibule laryngien. — Dysphagie d'abord légère, puis déglutition très-pénible, nutrition à l'aide de la sonde œsophagienne. — Plus tard, obstacles invincibles à l'introduction de la sonde. — Ptyalisme. — Expuitions sanglantes. — Communications de l'œsophage avec la trachée. — Légère altération de la voix. — Dyspnée. — Cachexie. — Mort par inanition. (Pl. XII, fig. 5.)

Le 5 juin 1866, je suis consulté par M. D..., caissier de l'hôtel du Louvre, à Paris.

D'une bonne constitution extérieure, ce malade, âgé de cinquante-six ans, se plaint d'un peu de fatigue dans la voix quand il a parlé quelque temps, et d'une grande gêne de la déglutition. Il fait remonter à un an environ le commencement de cette dysphagie, il remarqua d'abord que les aliments solides ne passaient pas aussi facilement que les liquides, et qu'il lui fallait s'y prendre à plusieurs reprises pour avaler le bol alimentaire. Il lui semble qu'il lui reste toujours quelque chose de gros, de dur arrêté au bas de la gorge (*sic*). Aujourd'hui, les liquides sont bus avec un peu de difficulté et font entendre au passage un bruit de glou-glou très-marqué.

M. D... est obligé de manger et de boire avec la plus grande lenteur sous peine d'étrangler, d'avaler de travers, ce qui lui occasionne alors de violentes quintes de toux très-douloureuses.

Il n'a éprouvé de douleurs lancinantes dans la région laryngienne qu'à de longs intervalles, et elles avaient peu attiré son attention. Les ganglions cervicaux sont intacts; on sent un peu d'empâtement au niveau des bords postérieurs du cartilage thyroïde.

Pas d'antécédents vénériens, ni tuberculeux.

Examen laryngoscopique. — L'épiglotte, intacte, très-abaissée, ne laisse voir que la pointe des cartilages aryténoïdes, dont le revêtement muqueux a conservé sa couleur normale; ce prolapsus épiglottique s'oppose absolument à l'inspection de la cavité sus-glottique.

Cependant sur les côtés de l'épiglotte on aperçoit un peu la partie postérieure des replis ary-épiglottiques.

Ce qui frappe immédiatement les regards, c'est la présence, en arrière des aryténoïdes, d'une tumeur lobulée, d'un blanc gris, d'apparence encéphaloïde, moulée sur les sinus pharyngo-laryngiens, représentant une surface triangulaire dont la base s'appuie sur la paroi pharyngo-laryngienne en avant, la pointe sur la paroi pharyngo-vertébrale et dont les deux autres pointes ou angles dépassent de chaque côté en avant le plateau du cartilage cricoïde.

Cette tumeur est très-exactement représentée dans le dessin que Lackerbauer en a pris le 11 juin 1866. (Pl. XII, fig. 5.)

La situation, la couleur, la conformation, sont très-fidèlement reproduites (grandeur naturelle), et l'on peut ainsi très-facilement comprendre, en jetant les yeux sur ce dessin, que M. D... ne pouvait plus faire passer les liquides que dans les portions les plus antérieures des sinus pharyngo-laryngiens, puisque tout l'entonnoir pharyngo-œsophagien se trouve obstrué dans ses trois quarts postérieurs par la tumeur.

Nous portons le diagnostic de carcinome œsophago-pharyngien, à cause de l'aspect encéphaloïde que nous offre cette tumeur, à cause de sa marche lentement progressive, de l'âge du malade et de l'absence de symptômes tuberculeux ou vénériens.

Consulté par le directeur de l'hôtel du Louvre sur la gravité de la maladie de M. D..., son caissier, je n'hésite pas à dire que je regarde la tumeur pharyngienne comme de très-mauvaise nature, et devant amener fatalement la mort dans l'espace de quelques mois, d'un an au plus tard.

M. D... est amaigri depuis six mois, ce qu'il attribue à la petite quantité de nourriture à laquelle il s'astreint par suite de déglutition embarrassée et douloureuse.

Je ne constate pas d'engorgement ganglionnaire cervical, mais seulement un peu d'empâtement indolent le long des bords postérieurs du cartilage aryténoïde.

Je propose à M. D... d'essayer de réduire le volume de sa tumeur à l'aide d'attouchements répétés à l'acide chromique au 1/10, je pratique ces cautérisations les 8, 11, 12, 14, 15, 16, 19 et 20 juin.

La tumeur augmentant de volume, malgré ces attouchements, j'institue, d'accord avec le docteur Péan, à qui je fais voir le malade, un traitement mercuriel et potassique le 29 juin.

Je constate, le 4 juillet, que le volume de la tumeur a diminué, la dé-

glutition est moins gênée, les douleurs lancinantes sont devenues plus fréquentes.

Le 10 juillet, je vois M. D... avec notre confrère et ami le docteur J. Dupont, qui me l'a adressé et qui a constaté depuis quelques semaines l'amélioration générale, amélioration malheureusement passagère, car un mois plus tard, le 10 août, la déglutition est devenue si difficile (impossible pour ainsi dire) que le malade ne peut plus avaler que quelques gouttes de liquide, avec les efforts les plus douloureux.

Nous sommes obligé de le nourrir avec la sonde œsophagienne, dont l'introduction pénible, très-difficile, par le procédé ordinaire, qui consiste à la guider sur le doigt placé derrière le larynx, est au contraire très-facile en se servant de l'éclairage laryngoscopique.

On voit effectivement dans le miroir laryngien quel est juste l'endroit où il faut appuyer l'extrémité de la sonde pour qu'elle puisse passer entre la tumeur et la paroi latérale gauche du pharynx.

Je fais bien saisir les détails de cette manœuvre opératoire à M. le docteur Dupont, qui veut bien, deux fois par jour, aller à l'hôtel du Louvre nourrir M. D... à l'aide de la sonde œsophagienne.

Sous l'influence de cette nutrition, le malade reprend des forces et engraisse si bien que le directeur de l'hôtel vient nous féliciter du résultat et croit que nous nous sommes trompé sur le pronostic, il ne doute pas que son caissier ne guérisse bientôt.

Je le désabuse cruellement en lui affirmant que cette nutrition artificielle n'empêchera pas la tumeur cancéreuse de suivre son évolution fatale.

Au bout de deux mois, l'introduction de la sonde œsophagienne devient de plus en plus difficile et finit par devenir impossible, car le carcinome a augmenté de volume au point d'obstruer hermétiquement les gouttières pharyngiennes ; la muqueuse des cartilages aryténoïdiens est œdématiée, violacée, ainsi que les replis ary-épiglottiques.

L'épiglotte, très-rouge, présente un bord gonflé, luisant.

La tumeur pharyngo-œsophagienne a changé de couleur, sanguinolente en plusieurs points, très-vascularisée, ramollie dans d'autres, elle a tout à fait l'aspect de l'encéphaloïde en voie de ramollissement. Le malade salive continuellement, il crache à chaque instant des mucosités visqueuses striées de sang, surtout lorsqu'on a essayé infructueusement d'introduire la sonde œsophagienne. Quand il a pu avaler quelques

gorgées de liquide, il est pris de quintes de tou
et rejette un peu de liquide par le larynx.
sourde. La respiration est anxieuse. Les doul
tinuelles et retentissent dans les oreilles. U
succède à l'embonpoint qui avait été obtenu p

Le malade, découragé, demande à entrer à
je lui donne une lettre de recommandation,
die, pour le docteur Demarquay.

Chaque fois qu'on essaye d'introduire la so
termine une hémorrhagie. Le malade meurt
dans un état cachectique très-prononcé.

L'autopsie démontre que l'œsophage était
une tumeur carcinomateuse qui obstruait tou
truit ses parois en plusieurs endroits, surto
trachée qui communiquait par plusieurs par
taire.

Je regrette de n'avoir eu qu'une indication
dont j'aurais vivement désiré avoir une note

Observation XLII.

Cancer épithélial siégeant à la fois sur le larynx et
Altération légère de la voix remontant à deux
déglutition. — Gêne de la respiration. — Cor
dans la région laryngée. — Tumeurs ganglionn
ment léger. — Crachats sanglants. — Haleine
la déglutition et de la respiration. — Mort. (Pl

M. P..., négociant à Amiens, âgé de cinqu
le 10 novembre 1868.

Depuis un an, nous dit-il, sa voix s'altérai
à haute voix. Depuis deux ans, sa femme no
altération, qui, d'ailleurs, était passagère.

Au mois de juillet dernier, la voix s'enrou
marqua que le voile du palais du côté gauch
œdématiés.

On lui conseilla un gargarisme au chlorat
aucun résultat.

Au mois d'août, il s'aperçut que sa respirat
ne pouvait plus marcher vite ou monter un
soufflé. En même temps, il commença à r
gorge lorsqu'il voulait avaler.

Il prit alors de l'iodure de potassium, mais l'usage de ce médicament parut augmenter la gêne de la respiration, et il l'abandonna.

Aujourd'hui, 10 novembre, nous constatons que la respiration est très-gênée, même lorsque le malade ne fait aucun effort. Il fait entendre, en respirant, un bruit de cornage assez rude.

Quand il avale, il souffre considérablement dans la région laryngée, surtout lorsque ce sont des aliments solides. Les liquides passent avec assez de facilité mais non sans douleur ; il se plaint d'élancements dans la région du cou, mais ces élancements ne se propagent pas jusque dans l'oreille.

Du côté gauche du cou, nous trouvons une tuméfaction ganglionnaire de la grosseur d'un œuf de pigeon, très-dure, qui repousse en arrière la portion antérieure du sterno-cléido-mastoidien. La pression sur les lames du cartilage thyroïde est assez douloureuse.

Depuis quelque temps déjà l'appétit fait défaut à M. P..., il mange très-peu et s'est amaigri. Le sommeil est difficile.

Aucun antécédent syphilitique.

Jamais il n'a craché de sang et la poitrine est intacte. Il y a peu de salivation, l'haleine est fétide.

L'examen laryngoscopique nous montre (pl. XII, fig. 7), le 12 novembre 1868, 1° une ulcération arrondie, à fond grisâtre, à bords réguliers, à plusieurs lisérés rouges concentriques, d'aspect sanieux, située au fond du sinus piriforme gauche contre sa paroi interne.

Cette ulcération offre la dimension d'une grosse lentille. La muqueuse qui l'avoisine est d'un rouge brun foncé.

2° En dedans de cette ulcération on constate un œdème considérable de toute la muqueuse qui revêt le repli ary-épiglottique et toute la région aryténoïdienne gauche et qui a gagné la corde vocale supérieure du même côté. Cette corde vocale supérieure cache à la vue les deux tiers postérieurs de la corde vocale inférieure sous-jacente.

Au point culminant de cet œdème, c'est-à-dire au niveau du cartilage de Santorini, on remarque une teinte bleuâtre transparente qui indique la présence d'un foyer liquide, probablement purulent, indice de la nécrose de ce cartilage.

3° Du côté droit, nous trouvons un œdème de même nature, mais moins considérable, au niveau du repli ary-épiglottique et du revêtement muqueux des cartilages de Santorini et aryténoïde.

L'épiglotte est complétement saine ainsi que la corde vocale supérieure droite et les cordes vocales inférieures.

J'ordonne l'eau de Creuznach, des pulvérisations avec le permanganate de potasse, de l'eau de la Bourboule à chaque repas, et je lui recommande de fumer une cigarette de stramonium chaque fois qu'il aura un accès de suffocation.

Je m'abstiens de tout traitement chirurgical et le 13 il repart pour

Amiens. Son fils, en m'écrivant le 23, me do
les détails suivants :

Le 13 au matin, il y a eu un léger crachem
de tête. La salive commence à être sécrétée e

Le 14. — La salivation est toujours abonda

Le 15. — Toux irritante, suivie de crache
courte, précipitée, douleurs sternales.

Le 20. — Crachement de sang, salive plus ab

Le 21. — Crachats gluants striés de sang.
est un peu moins gênée, les douleurs lancina

Le 23. — Rendu le matin du sang noir

J'ordonne au malade de continuer l'eau
placer l'eau de la Bourboule par de l'eau de Cl
alcalins.

Le 29 décembre, le fils du malade nous do
sur la marche de la maladie dont son père es
depuis le 13 novembre, les pulvérisations
Les hémorrhagies, qui ont continué, sont pl
journalières.

La salivation très-abondante interrompt le s
nuits, nous dit-il, ont été très-mauvaises. La
bre), hémorrhagie abondante suivie de l'ex
la grosseur d'une noix, ayant l'aspect de mou
tance assez dure, jaunâtre à la surface et noir

Nous supposons que ce corps est un bouch
de dyspnée du malade, nous ne songeons pa
est évident que M. P... doit rapidement suc
céreuse. De plus, la véritable cause du dépéri
des pertes sanguines, réside dans la gêne con
qui empêche le malade de se nourrir. En effet
du côté de l'œsophage que l'affection nous pa

Nous conseillons des préparations opiacée
lientes et antiseptiques, et de se nourrir avec

Le pronostic que nous avions posé se just
plus tard, nous apprenons la mort de notre
degré d'émaciation extrême, s'est éteint au
vives, ne pouvant plus ni manger ni boire.

Observation XLIII.

**Cancer encéphaloïde de l'œsophage et du pharynx
glottique gauche, descendant ensuite dans le la**

phonie. — Salivation abondante. — Crachats sanguinolents. — Alimentation impossible. — Cachexie. — Mort.

M. le docteur Ache me prie de me rendre en consultation avec mes instruments laryngoscopiques le 31 janvier 1871, rue de Rivoli, auprès d'un de ses amis, M. D..., âgé de cinquante-huit ans, atteint depuis plusieurs mois de dysphagie et depuis quelques jours de dysphonie et d'oppressions.

Je constate, à l'examen laryngoscopique, une ulcération sanieuse située dans le sinus pharyngo-laryngien du côté gauche, et empiétant sur le bord supérieur du repli ary-épiglottique gauche.

Œdème de la muqueuse aryténoïdienne gauche, congestion violente de l'épiglotte.

Douleurs lancinantes de l'oreille gauche, empâtement de la région cervicale du même côté, salivation ; grande difficulté pour avaler les aliments solides.

Les liquides passent souvent de travers et amènent des quintes de toux très-douloureuses. Toute l'entrée de l'œsophage est remplie de mucosités épaisses et striées de quelques filets de sang. Le malade tousse pendant une heure après chaque repas.

Il est très-amaigri et présente déjà un commencement de teinte ictérique.

Notre confrère, qui connaît le malade de longue date, m'assure qu'il n'a jamais reconnu chez lui de symptômes syphilitiques. M. D..., s'est beaucoup fatigué ; il est propriétaire des voitures qui font le service de Saint-Cloud à Boulogne-sur-Seine, ce qui l'oblige à une surveillance très-fatigante et à beaucoup user de la parole.

Je n'hésite pas, de concert avec le docteur Ache, à porter le diagnostic de carcinome œsophagien ayant envahi le larynx et nous nous bornons à prescrire un traitement palliatif et calmant.

Je revois le malade le 9 et le 28 février, le 25 mars, et une dernière fois, le 28 mars à Boulogne-sur-Seine, avec son médecin traitant, M. le docteur Tahère, de Saint-Cloud. Nous constatons alors que l'ulcération œsophago-laryngée a détruit toute la moitié gauche du larynx, qu'il existe des végétations suppurantes, grisâtres de tout cet infundibulum. Le malade est dans un état d'amaigrissement extrême. Teinte jaune-paille prononcée, toux continuelle, impossibilité d'avaler les aliments demi-liquides et même liquides.

Tuméfaction et induration des ganglions sous-maxillaires gauches. Douleurs lancinantes plus vives, insommies. Tous ces phénomènes douloureux ne peuvent être calmés que par des injections hypodermiques de morphine. L'odeur de l'haleine est cancéreuse.

Quelques jours après, nous apprenons que M. D... est mort d'inanition et de cachexie.

Observation XLIV.

Cancer encéphaloïde ayant débuté probablement par l'entrée de l'œsophage et envahissant ensuite la partie antérieure du pharynx et la moitié gauche du larynx.— Gêne de la déglutition. — Raucité. — Expectoration sanguinolente. — Douleurs sourdes dans le larynx prenant bientôt un caractère aigu et retentissant jusque dans les oreilles, surtout du côté gauche. — Salivation abondante. — Accès de suffocation menaçant la vie du malade.— Trachéotomie amenant une amélioration passagère. — Engorgement ganglionnaire. — Traitement mercuriel et ioduré. — Alimentation par la sonde œsophagienne. — Cachexie.— Mort.

Le 18 mars 1873, je suis appelé en toute hâte à Montmartre pour examiner le larynx de M. R... , qui depuis quelques jours est atteint de symptômes d'asphyxie. Ce malade, d'apparence vigoureuse, charpentier, âgé de cinquante-six ans, se plaint d'être en proie à des étouffements violents qui depuis quelques jours lui font craindre de mourir asphyxié. Il ressent, dit-il, la même sensation que s'il était étranglé.

Interrogé sur ses antécédents, il me répond d'une voix rauque et entrecoupée, qu'il a eu beaucoup à souffrir du froid et de privations pendant le siége et la Commune, et que c'est à la suite de nuits passées en plein air qu'il a été pris pour la première fois, il y a deux ans, de symptômes qu'il attribuait à un simple rhume ou laryngite.

Sa voix est devenue éteinte par intervalles, puis est restée tout à fait rauque, en baissant de timbre de plus en plus. Ce n'est qu'un an après que la respiration s'est prise.

Il a éprouvé d'abord, en marchant vite ou pendant les durs labeurs de son métier, un sentiment d'oppression du côté de la poitrine et d'obstruction à l'entrée de la gorge.

Plus tard enfin, c'est-à-dire depuis quelques semaines seulement, il a ressenti de grandes difficultés dans la déglutition. Aujourd'hui, il n'avale plus les liquides et les aliments demi-solides qu'avec beaucoup de douleurs et de fatigue. Il a un besoin continuel d'expuition, et ses crachats sont quelquefois sanguinolents.

La pression des régions latérales du cou est douloureuse.

A l'examen laryngoscopique, je constate que l'épiglotte œdématiée, rouge, indurée et peu mobile, recouvre les deux tiers antérieurs de la glotte, et je ne puis voir que la région aryténoïdienne.

En cet endroit il existe une inflammation œdémateuse de même aspect qu'à la région épiglottique, mais le gonflement est beaucoup plus prononcé à gauche qu'à droite, et l'on remarque quelques petites plaques d'un blanc opalin, translucides, sur les points les plus culminants de la région œdématiée. Il semble qu'il va bientôt se former des ulcérations. Les sinus pharyngo-laryngiens de chaque côté sont aussi très-rouges. Le malade se plaint de douleurs lancinantes dans toutes ces

parties et dans les oreilles, surtout quand il avale. Pas de signes de syphilis ni de tuberculose. Je suis persuadé, si l'on tarde plus de deux ou trois jours à faire la trachéotomie, que ce malade périra asphyxié.

Je l'engage donc à entrer de suite dans le service de notre savant confrère et ami, le docteur Péan, à l'hôpital Saint-Louis, afin d'y subir la trachéotomie. Le lendemain de ce jour, 19 mars, l'opération est pratiquée, pendant que le malade est en pleine cyanose. Je suis obligé, au milieu de l'opération, de frictionner vigoureusement le malade dans le dos pour exciter les mouvements respiratoires.

Le docteur Péan emploie avec le plus grand succès ses pinces à forcipressure pour combattre une hémorrhagie en nappe qui devenait inquiétante.

Lorsque la canule est introduite dans la trachée, le malade, pendant un quart d'heure, rend une grande quantité de mucosités épaisses et sanguinolentes, ce qui lui permet ensuite de respirer librement et tranquillement par l'ouverture trachéale.

L'opération, ainsi que cela arrive toujours, est suivie d'une amélioration sensible. Bien que le malade nie tout antécédent syphilitique, il est mis à l'iodure de potassium et aux frictions avec l'onguent napolitain double.

Quoique l'examen laryngoscopique soit supporté plus facilement depuis que la respiration se fait par l'ouverture trachéale, on ne peut toujours pas découvrir les cordes vocales inférieures. Les points blancs, que nous avions remarqués lors de notre premier examen, se sont ulcérés, et nous permettent de diagnostiquer sans conteste un cancer de l'œsophage et du larynx, à cheval sur l'espace interaryténoïdien.

La déglutition devient de plus en plus douloureuse. Le malade ne peut plus avaler, et on est obligé de le nourrir avec la sonde œsophagienne, qu'on ne peut introduire qu'avec les plus grandes précautions pour ne pas produire de fausses routes. Les ganglions du cou, qui jusqu'au jour où la trachéotomie fut faite, n'avaient jamais été très-volumineux, croissent rapidement, et en même temps l'haleine prend une odeur cancéreuse caractéristique.

Malgré son état désespéré, le malade veut absolument sortir de l'hôpital vingt jours après la trachéotomie. Il quitte Paris pour aller dans son pays natal. Nous apprenons, deux mois plus tard, que la déglutition, qui pendant quelques jours avait paru s'améliorer, était redevenue impossible de nouveau, et que M. R..., déjà très-affaibli, était mort de cachexie cancéreuse, dont la marche avait été hâtée par l'impossibilité d'entretenir la nutrition.

Pour permettre d'embrasser d'un seul coup d'œil les points les plus saillants de nos observations de cancers laryngiens, nous avons cru utile de les réunir dans un tableau, comme nous avons fait pour les polypes.

Mais, selon notre promesse, nous donnerons d'abord la table de thyrotomies publiée par notre savant ami M. le docteur Morell Mackenzie, de Londres (1), pour montrer les résultats de cette opération au point de vue de la voix et de la prolongation de la vie, dans le cas de tumeurs bénignes et malignes du larynx; immédiatement viendra notre tableau des cancers.

TABLE DE THYROTOMIES

Pour montrer les résultats de l'opération, quant à la voix et à la vie, dans des cas de tumeurs bénignes et malignes du larynx.

Nos	DATES.	OPÉRATEURS.	OPÉRATIONS.	RÉSULTATS.
1	1833	Brauers, à Louvain.	Thyrotomie sans trachéotomie.	Mort.
2	1844	Ehrmann, de Strasbourg.	Thyrotomie et trachéotomie (division du cricoïde).	Aphonie persistante. Mort par le typhus sept mois plus tard.
3	1851	Gurdon Buck, *New-York Medical Journal.* Mai 1865.	Thyrotomie et trachéotomie. Enlèvement partiel d'une tumeur laryngienne. Cricotomie.	Mort dix-huit mois plus tard. Aphonie persistante. Canule à demeure.
4	1861	Rauchfuss, de St-Pétersbourg	Thyrotomie. Trachéotomie. Cricotomie.	Mort deux ans plus tard. Aphonie persistante.
5	1861	Gurdon Buck.	Thyrotomie. Six mois avant trachéotomie. Cricotomie.	Aphonie persistante. Canule à demeure. Récidive de la tumeur.
6	1862	Sands *New-York medical Journal.* Mai 1865.	Thyrotomie. Trachéotomie. Division du cricoïde.	Mort vingt-deux mois après d'affection maligne des capsules surrénales. Persistance de l'altération de la voix.
7	1863	Boeckel, de Strasbourg.	Thyrotomie. Trachéotomie. Division du cricoïde.	Mort de pneumonie deux mois plus tard. Aphonie persistante.
8	1863	Bussh, de Bonn.	Id.	Aphonie persistante. Récidive de la tumeur. Canule à demeure.
9	1863	Debrou, Orléans.	Thyrotomie et trachéotomie.	Mort au bout de sept jours avec abcès métastatiques des poumons.
10	1864	Gibb et Holthouse. Londres. *British medical Journal.* 30 sept. 1865.	Thyrotomie précédée huit jours avant de la trachéotomie. Division du cricoïde.	Mort au bout d'un an. Dysphonie persistante. Récidive de la tumeur.
11	1864	Lewin et Ulrich. Berlin.	Thyrotomie et laryngotomie.	Guérison. Voix beaucoup plus grave après l'opération.
12	1864	Gilewski. Cracovie.	Thyrotomie.	Dysphonie persistante.
13	1864	Gouley. Amérique.	Thyrotomie précédée dix semaines plus tôt de trachéotomie. Division du cricoïde.	Aphonie persistante. Respiration normale.

(1) *Essay on growths in the larynx.* London, 1871.

Table de Thyrotomies (suite).

Nos	DATES.	OPÉRATEURS.	OPÉRATIONS.	RÉSULTATS.
14	1865	Balassa. Pesth.	Thyrotomie. Trachéotomie. Division du cricoïde.	Guérison.
15	1865	Koeberlé. Strasbourg.	Thyrotomie.	Aphonie persistante. Canule à demeure.
16	1866	Balassa. Pesth.	Thyrotomie.	Guérison.
17	1866	Id.	Thyrotomie et trachéotomie. Division du cricoïde.	Guérison, bien que la tumeur n'ait été enlevée qu'incomplétement.
18	1867	Id.	Id.	Grande amélioration, car la tumeur n'est enlevée qu'incomplétement. La thyrotomie est pratiquée une seconde fois sans trachéotomie. Guérison.
19	1867	Cutter. Amérique.	Id.	Dysphonie persistante. Récidive un mois après l'opération.
20	1868	Mackenzie et Cooper. Londres.	Thyrotomie et trachéotomie.	Guérison. Récidive au bout de deux ans.
21	1868	Mackenzie et Evans. Londres.	Id.	Aphonie persistante, mais respiration normale.
22	1868	Navratil. Berlin.	Thyrotomie.	Dysphonie persistante.
23	1868	Id.	Thyrotomie et trachéotomie. Division du cricoïde.	Impossible d'enlever la tumeur.
24	1868	Id.	Thyrotomie.	Guérison.
25	1869	Schrœtter. Vienne. *Medicin Jahrbuch Wien.*, 1869, vol. XVII.	Thyrotomie et trachéotomie. Division du cricoïde.	Mort par hémorrhagies en sept heures.
26	1869	Mackenzie et Wordsworth. Londres.	Thyrotomie. Quatorze jours plus tôt, trachéotomie, division du cricoïde.	Mort au bout de six mois. Dysphonie persistante.
27	1869	Cohen. *New-York medical record.* 16 août.	Thyrotomie et trachéotomie.	La récidive commence quinze jours après l'opération. L'état de la voix n'est pas noté.
28	1869	Krishaber. Paris.	Thyrotomie et trachéotomie. Division du cricoïde.	Guérison.

TABLEAUX

DES

CANCERS DU LARYNX

OBSERVÉS PAR L'AUTEUR

CANCERS PRIMITI

Nos d'ordre.	Sexes.	Professions.	Ages.	Résidences.	Situation du cancer.	Nature de la tumeur.
1	H.	Vétérinaire.	52	Paris.	Muqueuse aryténoïdienne droite.	Encéphaloïde.
2	H.	Fabricant.	58	Amiens.	Corde vocale supérieure droite.	Epithélioma.
3	F.	Rentière.	45	Paris.	Affection ayant envahi primitivement la corde vocale inférieure droite.	Id.
4	H.	Artiste.	55	Paris.	Corde vocale supérieure gauche.	Encéphaloïde.
5	H.	Brasseur.	61	Avesnes-le-Comte.	Id.	Epithélioma.
6	H.	Négociant.	39	Arras.	Id.	Id.
7	H.	Négociant.	65	Calais.	Id.	Encéphaloïde.
8	H.	Vétérinaire.	47	Paris.	Id.	Id.
9	H.	Sans profession.	54	Londres.	Impossible de reconnaître par quel point avait débuté l'affection.	Id.
10	H.	Ferblantier.	62	Lille.	Moitié gauche du larynx.	Id.
11	H.	Sans profession.	57	Naples.	Corde vocale supérieure gauche.	Id.
12	H.	Fabricant d'eau de Seltz.	52	Créteil.	Moitié gauche du larynx.	Epithélioma.
13	F.	Concierge.	47	Paris.	Id.	Encéphaloïde.
14	H.	Sans profession.	62	Francfort.	Corde vocale supérieure gauche.	Epithélioma.
15	H.	Homme de lettres.	58	Paris.	Moitié gauche du larynx.	Id.
16	H.	Négociant.	72	Paris.	Corde vocale supérieure gauche.	Encéphaloïde.
17	H.	Sans profession.	63	Paris.	Corde vocale supérieure droite.	Id.
18	H.	Officier.	50	Vénézuéla.	Corde vocale supérieure gauche.	Id.
19	H.	Religieux.	50	»	Carcinome ayant envahi tout le larynx.	Epithélioma.
20	H.	Fabricant de billards.	43	Toulouse.	Corde vocale supérieure droite.	Id.
21	H.	Sous-officier.	56	Paris.	Corde vocale supérieure gauche.	Id.

J LARYNX

SYMPTÔMES.	TRAITEMENT.	DURÉE, TERMINAISON et OBSERVATIONS.
Dysphonie. Aphonie. Gêne de la déglutition. Crachats sanglants. Salivation. Douleurs lancinantes. Étouffements.	Mercuriel et iodure.— Trachéotomie.	Adressé par le professeur Bouley, d'Alfort. Vu avec les docteurs Bouillon, Lagrange, N. Gueneau de Mussy, Demarquay et G. Sée. — La durée totale a été de deux ans. Le malade a vécu vingt-deux jours après la trachéotomie.
Dysphonie. Dyspnée. Douleurs. Salivation. Crachats sanglants. Ganglions sous-maxillaires.	Même traitement interne.— Trachéotomie.	Adressé par les docteurs Padieu et Josse, d'Amiens. Vu avec eux et le docteur Voillemier.— Durée trois ans et demi. Le malade a vécu quatre mois après la trachéotomie.
Dysphonie. Aphonie. Douleurs. Suffocations. Salivation. Crachats sanguinolents. Ganglions sous-maxillaires.	Laryngotomie pratiquée à deux reprises différentes. Rugination du point d'implantation de la tumeur. Traitement spécifique.— Cautérisations.	Malade opérée d'un polype épithélial par les voies naturelles en 1863. Récidive de la tumeur sous forme maligne en 1866. Mort en 1869, trois ans trois mois après la trachéotomie. Adressée par le docteur Gauchet et vue avec les docteurs Gauchet et Desormeaux. — La durée totale de l'affection peut donc être évaluée à six ans.
Dysphonie. Aphonie. Douleurs. Salivation. Crachats sanglants. Ganglions sous-maxillaires et cervicaux.	Arrachements. Cautérisations. Traitement spécifique. Cure à Creuznach. — Trachéotomie.	Vu avec le professeur Nélaton. — Durée trois ans et demi. Le malade a vécu neuf mois après la trachéotomie.
Dysphonie. Aphonie. Gêne de la déglutition et de la respiration. Salivation. Crachats sanglants. Ganglions cervicaux.	Traitement spécifique. — Trachéotomie.	Adressé par le docteur Guilbert, d'Avesnes-le-Comte. Vu avec le docteur Demarquay. Durée de l'affection deux ans et huit mois. Le malade meurt un an après la trachéotomie.
Dysphonie. Dyspnée. Gêne de la déglutition. Salivation. Crachats sanglants. Fétidité de l'haleine. Suffocations.	Traitement spécifique et sulfureux.	Vu avec les professeurs Trousseau et Nélaton. — Durée un an et sept mois. Mort par asphyxie et inanition.
Aphonie. Dysphagie. Douleurs lancinantes. Ganglions cervicaux.	Traitement sulfureux.	Adressé par les docteurs Perrochaud, de Boulogne-sur-Mer, et Bréjaud, de Calais. — Durée, deux ans et demi. Mort par asphyxie.
Dysphonie. Aphonie. Dyspnée. Cornage. Gêne de la déglutition. Salivation.	Arrachement des végétations cancéreuses. Traitement spécifique.	Adressé par le médecin militaire de son régiment. — Durée quatre ans et demi. Mort par asphyxie.
Aphonie. Dyspnée. Cornage. Salivation. Douleurs. Ganglions cervicaux.	Traitement spécifique.	Adressé par le docteur sir Oliff et vu avec lui. — Mort subite trois ans après le début de la maladie.
Dysphonie. Aphonie. Gêne respiratoire. Douleurs. Crachats sanglants. Gêne de la déglutition. Salivation. Ganglions cervicaux.	Section de la tumeur. Récidive. Cautérisation avec l'acide chromique et la galvanocaustie. Arrachements. — Trachéotomie préalable.	Adressé par le docteur Parise, de Lille. — L'affection, dans ce cas, a duré six ans et demi. La trachéotomie a été faite pour favoriser les manœuvres opératoires. Mort par syncope vingt mois après la trachéotomie.
Dysphonie. Aphonie. Suffocations.	Traitement spécifique.	Adressé par le docteur Vio-Bonato. Vu avec lui et le professeur Nélaton. — Durée, deux ans et quatre mois. Mort subite.
Dysphonie. Aphonie. Dyspnée. Salivation. Hémorrhagies. Engorgement ganglionnaire.	Traitement spécifique. — Trachéotomie.	Vu avec le docteur Isambert — Durée, deux ans. Mort six mois après la trachéotomie.
Aphonie et cornage. Douleurs lancinantes. Engorgement ganglionnaire.	Traitement iodique. Scarifications de la base de la langue. — Trachéotomie.	Examiné à ma clinique. — Durée, 6 ans. Mort subite treize mois après la trachéotomie.
Dysphonie. Dyspnée. Suffocations. Douleurs lancinantes.		Adressé par son fils, médecin très-connu de Paris. — Durée, un an et huit mois.
Dysphonie. Aphonie. Gêne respiratoire. Suffocations. Salivation. Crachats sanglants. Gêne de la déglutition. Ganglions sous-maxillaires.	Traitement antisyphilitique. Cautérisations. — Trachéotomie.	Vu avec le docteur Demarquay.—Durée, cinq ans. Mort de pneumonie quelques jours après la trachéotomie.
Aphonie. Suffocation. Salivation. Expuitions sanguines. Gêne de la déglutition. Engorgement ganglionnaire.	Traitement par la ciguë et par les frictions mercurielles. — Trachéotomie.	Adressé par le docteur Demarquay et vu avec lui. — Durée, quatre ans et huit mois. Mort sept mois après la trachéotomie.
Dysphonie et Aphonie. Gêne de la déglutition et de la respiration. Douleurs.	Trachéotomie, puis traitement spécifique.	Adressé par le docteur Tripier, vu avec lui et le professeur Nélaton. — Malade perdu de vue.
Enrouement. Aphonie. Douleurs lancinantes. Engorgement ganglionnaire.	Traitement antisyphilitique. Cure à Ems.	Vu avec le docteur Ricord. — Mort subite deux ans et demi après le début de l'affection.
Aphonie. Suffocations. Salivation. Douleurs. Engorgement ganglionnaire.	Traitement iodique. Cure à Creuznach.	Adressé par le docteur Demarquay. — Malade perdu de vue.
Dysphonie. Gêne de la respiration et de la déglutition. Hémorrhagies. Salivation. Douleurs.	Cure à Cauterets. Traitement antisyphilitique. — Trachéotomie.	Adressé par le professeur Bonnemaison, de Toulouse. L'observation a été rédigée par le docteur Dazet, de la même ville. — Mort huit mois et dix jours après la trachéotomie. Durée totale de l'affection six ans et huit mois environ.
	Cure à Amélie-les-Bains. Traitement mercuriel.	Adressé par le docteur de Pietra-Santa.— Évolution en douze mois.

Suite des cancers prin

Nos D'ORDRE.	SEXES.	PROFESSIONS.	AGES.	RÉSIDENCES.	SITUATION du CANCER.	NATURE de LA TUMEUR.
22	H.	Rentier.	69	Vannes.	Corde vocale supérieure gauche.	Encéphaloïde.
23	H.	Cultivateur.	57	Pontoise.	Moitié gauche du larynx et commencement de la trachée.	Epithélioma.
24	H.	Sans profession.	63	Melun.	Corde vocale supérieure gauche.	Id.
25	F.	Blanchisseuse.	45	Boves.	On ne peut voir par où a débuté l'affection, tout le larynx est envahi.	Encéphaloïde.
26	H.	Notaire.	63	Saint-Amand-les-Eaux.	Epiglotte.	Epithélioma.
27	H.	Négociant.	58	Guernantes.	Corde vocale supérieure gauche.	Encephaloïde.
28	H.	Receveur des contributions.	59	Roche-sur-Yon.	Corde vocale supérieure droite.	Epithélioma.
29	H.	Menuisier.	49	La Ferté-Macé.	Corde vocale supérieure gauche.	Encéphaloïde.
30	H.	Négociant.	63	Paris.	Id.	Epithélioma.
31	H.	Homme de lettres.	63	Paris.	Moitié gauche du larynx.	Encéphaloïde.
32	H.	Gardien de prison.	56	Saint-Pol.	Corde vocale supérieure droite.	Epithélioma.
33	H.	Courtier maritime.	62	Anvers.	Moitié gauche du larynx.	Encéphaloïde.
34	H.	Propriétaire.	55	Mdianah (Algérie).	Id.	Id.
35	F.	»	56	Maintenon.	Corde vocale supérieure gauche.	Epithelioma.
36	H.	Négociant.	72	Saint-Thomas.	Id.	Id.
37	H.	Sculpteur.	60	Paris.	Moitié gauche du larynx.	Encéphaloïde.
						CANCE
38	H.	Sans profession.	62	Paris.	Moitié gauche de l'espace inter-aryténoïdien.	Encéphaloïde.
39	F.	»	39	Montmirail.	Id.	Epithéloma.
40	H.	»	66	Paris.	Début probable par le larynx.	Id.
						CANCE
41	H.	Comptable.	56	Paris.	Entrée de l'œsophage.	Encéphaloïde.
42	H.	Négociant.	59	Amiens.	A cheval sur le larynx et l'œsophage.	Epithélioma.
43	H.	Voiturier.	58	Saint-Cloud.	Entrée de l'œsophage. Envahissement ultérieur du larynx.	Encéphaloïde.
44	H.	Charpentier.	56	Montmartre.	Entrée de l'œsophage.	Id.

du larynx.

SYMPTOMES.	TRAITEMENT.	DURÉE, TERMINAISON et OBSERVATIONS.
Aphonie. Dyspnée. Dysphagie. Salivation.	Opiacés.	Adressé par Mgr l'Evêque de Vannes. — Malad perdu de vue.
Aphonie. Toux. Suffocations. Douleurs. Crachats sanglants. Dysphagie. Adénopathie cervicale. Cachexie.	Traitement spécifique.	Adressé par le docteur Prestat, de Pontoise. Durée de trois ans environ.
Aphonie. Gêne de la respiration et de la déglutition. Salivation. Ganglions sous-maxillaires.	Injections hypodermiques de sublimé.	Adressé par le docteur Marchesi, de Melun. — Mort par asphyxie. Durée, vingt-six mois.
Aphonie. Asphyxie imminente. Douleurs. Ganglions sous-maxillaires.	Pas de traitement institué.	Durée, deux ans et trois mois. Mort subite.
Douleurs. Salivation. Gêne de la déglutition. Raucité. Cachexie.	Mercuriel et ioduré.	Adressé par le docteur Davaine. — Durée, troi ans et six mois.
Aphonie. Gêne de la déglutition et de la respiration. Salivation. Crachats sanglants. Ganglions du cou.	Traitement au chlorure d'or.	Adressé par le docteur Jallaguier, de Lagny. — Mort par asphyxie. Durée, trois ans et demi en viron.
Gêne de la respiration Aphonie. Gêne de la déglutition. Crachats sanglants. Ganglions sous-maxillaires.	Trachéotomie. Traitement spécifique.	Adressé par le professeur Heurtaux, de Nantes, vu avec le docteur Péan. — Durée totale, deu ans. Mort neuf mois après la trachéotomie.
Aphonie. Gêne de la déglutition. Asphyxie. Salivation. Crachats sanglants. Douleurs. Ganglions sous-maxillaires.	Trachéotomie. Traitement mercuriel.	Adressé par le docteur Lory, de la Ferté-Macé, vu avec lui. — Durée approximative, trois an Mort onze mois après la trachéotomie.
Altération de la voix et de la respiration. Salivation. Douleurs.	Pas de traitement institué.	Vu avec mon chef de clinique, M. Poyet.
Aphonie. Gêne de la déglutition. Suffocations. Salivation. Crachats sanglants. Adénopathie sous-maxillaire.	Traitement ioduré. Cautérisations avec l'acide chromique. — Trachéotomie.	Examiné à ma clinique. — Durée, deux ans et cin mois. Mort subite deux mois après la trachéot mie.
Aphonie. Gêne de la respiration et de la déglutition. Salivation. Ganglions cervicaux. Cachexie.	Trachéotomie. Traitement spécifique.	Adressé par le docteur Bornay, de Saint-Pol. — Mort neuf semaines après la trachéotomie.
Suffocations. Tuméfaction ganglionnaire du cou. Aphonie. Dysphagie. Salivation. Crachats sanglants.	Cures au Mont-Dore, à Royat, à Montreux. Traitement spécifique. — Trachéotomie.	Adressé par un médecin d'Anvers. Vu avec le docteurs Voillemier, Ananian et mon chef clinique. — Début de la maladie en 1872. Ma lade en traitement. Trachéotomisé le 23 avr 1875.
Suffocations. Aphonie. Dysphagie. Salivation. Engorgement ganglionnaire.	Trachéotomie. Traitement spécifique.	Adressé par le professeur Spillmann, de Milianal — Début de la maladie en mai 1873. Trachéotomisé le 5 mars 1875. Mort le 13 novembr même année.
Raucité. Aphonie. Gêne de la respiration. Engorgement ganglionnaire du cou.	Traitement iodique.	Malade vue une seule fois.
Dysphonie. Douleurs. Crachats sanglants. Salivation. Ganglions du cou. Dysphagie. Suffocation.	Traitement spécifique. — Trachéotomisé le 7 août 1875.	Vu avec les docteurs Péan, Ananian et mon ch de clinique. — Début de la maladie en ao 1874. En traitement.
Enrouement. Dysphagie. Engorgement ganglionnaire du cou. Dyspnée.	Traitement mercuriel et iodique.	Examiné à ma clinique. — Début il y a trei mois environ. En cours d'observation.

MIXTES

Dysphagie. Dysphonie. Salivation.	Traitement spécifique. Cure à Creuznach.	Adressé par le docteur Meunier, chirurgien marine, vu avec lui et le professeur Nélaton, le docteur Chateau. — Durée, deux ans et tro mois. Mort par suicide.
Dysphonie. Dysphagie. Ganglions sous-maxillaires. Crachats sanglants. Douleurs.		
Phonation et respiration presque intactes. Douleurs pendant la déglutition. Engorgement ganglionnaire. Salivation. Cachexie.	Traitement spécifique.	Les phénomènes douloureux, dans ce cas, remo taient à dix ans.
	Traitement palliatif.	Adressé par son parent, le docteur Monjeal.

SECONDAIRES

Gêne de la déglutition. Douleurs. Crachats sanglants. Salivation.	Cautérisations. Traitement mercuriel. Cathétérisme œsophagien.	Vu avec les docteurs Dupont, Demarquay et Péa — Durée, deux ans environ. Mort par cachex et inanition.
Légère altération de la voix. Gêne de la déglutition et de la respiration. Ganglions du cou. Salivation. Crachats sanglants. Cachexie.	Traitement antiphlogistique et mercuriel.	Adressé par le docteur Lenoël, d'Amiens.— Duré deux ans et quatre mois. Mort par cachexie inanition.
Dysphagie. Dysphonie. Salivation. Crachats sanglants. Cachexie.	Id.	Adressé par le docteur Ache. — Durée approx mative, 8 mois.
Gêne de la déglutition. Dysphonie. Douleurs. Ganglions sous-maxillaires. Salivation. Cachexie.	Traitement mercuriel. — Trachéotomie.	Adressé par le docteur Baron et vu avec le do teur Péan. — Durée, deux ans et trois moi Mort, trois mois après la trachéotomie, p inanition.

APPENDICE

Il nous a paru instructif de grouper dans ce chapitre supplémentaire *cinq observations* très-intéressantes de maladies laryngiennes, dont les dessins, pris et chromolithographiés par Lackerbauer avec la plus exacte fidélité, ont été *réunis sur la même planche de notre atlas*, pl. XIII.

Les deux premières observations (fig. 1 et 7) sont relatives à deux cas de *laryngite catarrhale* glanduleuse chronique avec hypertrophie des cordes vocales supérieures. J'ai tenu à mettre leurs dessins en parallèle avec celui d'un cas de cancer de la corde vocale supérieure représenté, fig. 4 de la même planche (voir obs. XIV, page 789, aux observations des cancers), afin de bien faire saisir la différence de coloration qui existe entre la laryngite catarrhale hypertrophique et la laryngite cancéreuse.

On voit, en effet, que la muqueuse offre, sur la figure 4, une teinte *hémorrhagique* ecchymotique qui n'existe pas sur la muqueuse des larynx représentés, fig. 1 et 7, parce que dans le premier cas nous avons affaire à un processus cancéreux qui ne va pas tarder à amener la laryngorrhagie, tandis que dans les deux autres il ne s'agit que d'une inflammation non cancéreuse.

Les deux observations qui suivent (obs. III et IV) ont trait à des affections rares de l'épiglotte; dans la première, nous traçons l'histoire d'un *kyste* de la face laryngée de l'*épiglotte* représenté, fig. 6 et 5, avant et après l'opération; dans la seconde, nous

donnons avec détail la symptomatologie d'un *condylome* volumineux de l'*épiglotte* et les résultats de l'opération *galvano-caustique* qui nous a permis d'en débarrasser le malade. L'épiglotte est dessinée avant et après l'opération (fig. 2 et 2 *bis*).

La dernière observation (obs. V) est un bel exemple de *tumeur mélanique* du sinus pharyngo-laryngien droit, guérie aussi par *galvano-caustie*, opérée devant les docteurs Oliff et Marion Sims.

J'ai fait également dessiner et chromolithographier, par Lackerbauer (fig. 3 et 3 *bis*), cette tumeur avant et après la cautérisation.

J'ai trouvé dans la science laryngologique un cas semblable décrit et dessiné dans l'ouvrage de mon savant ami le docteur Morell Mackenzie (1).

Observation première.

Inflammation catarrhale glanduleuse de la corde vocale supérieure gauche dans toute son étendue; de la corde vocale supérieure droite dans sa moitié postérieure et de la région interaryténoïdienne. — Enrouement. — Toux spasmodique. — Suffocations. — Dysphonie. — Aphonie. — Cornage. — Attouchements à la teinture d'iode, à l'acide chromique. — Traitement antiphlogistique, puis sulfureux. — Guérison. (Pl. XIII, fig. 1.)

Le 20 novembre 1867, M. Walteufeld, âgé de quarante-huit ans, chef d'orchestre des bals des Tuileries, vient nous demander conseil au sujet de suffocations violentes, intermittentes, à intervalles assez rapprochés, et dont il est atteint depuis deux mois environ.

Il fait entendre pendant l'inspiration un bruit de cornage très-marqué, qu'il compare au ronflement de la grosse corde de son violon quand il la fait vibrer pendant certaines notes graves. Ce cornage ne rappelle en rien celui du cancer, c'est plutôt celui de l'asthme.

Le malade est, du reste, asthmatique depuis plusieurs années, la respiration est courte, entrecoupée.

Il nous raconte qu'il fume beaucoup, qu'il passe toutes les nuits d'hiver à conduire des orchestres dans les soirées, et qu'il est obligé d'aller

(1) *Loc. cit.*, p. 188, case LXXXIX. *Vascular tumour in the Right Hyoïd Fossa.*

dans des maisons différentes pendant la même nuit, surveiller ses musiciens, et qu'il sort des salons, tout en transpiration, pour traverser les rues qui sont froides et humides.

Ce qui lui est le plus pénible, c'est d'être en proie, à la suite de ces brusques changements de température, à des quintes de toux suffocantes qui durent quelquefois un quart d'heure; pendant ce temps, il étrangle, il est pris de spasmes glottiques très-douloureux, la face se congestionne, les yeux deviennent rouges, pleins de larmes, et il finit par rendre deux ou trois crachats muqueux, épais, quelquefois sanguinolents.

La respiration est courte, nous dit-il, depuis dix ans environ; la voix, qui est tout à fait éteinte aujourd'hui, est rauque et voilée depuis la même époque.

Il ne souffre pas de la gorge; mais il ressent dans toute la région antérieure du cou une gêne et une sensation de chaleur.

Au laryngoscope, je trouve l'explication du cornage et du spasme glottique.

Les deux cordes vocales supérieures sont hypertrophiées, surtout la gauche.

Cette corde, dont le bord libre en dents de scie est très-épaissi, tombe sur le ventricule de façon à empêcher de l'apercevoir. Elle cache aussi à la vue presque toute la corde vocale inférieure du même côté. On n'en voit plus qu'une très-petite portion en arrière, la portion qui correspond à l'apophyse vocale.

Du côté droit, nous voyons l'entrée du ventricule, et dans ses deux tiers postérieurs nous constatons l'existence d'une bandelette muqueuse qui semble sortir de ce ventricule.

Cette bandelette, rouge dans certaines parties, blanchâtre, recouverte de muco-pus dans d'autres, repose sur la corde vocale inférieure du même côté, dont elle ne laisse voir que le tiers antérieur, elle disparaît en arrière sous le cartilage de Wrisberg et paraît se perdre dans la région interaryténoïdienne sous un amas de granulations agglomérées en forme de tumeur.

La muqueuse de la glotte respiratoire ou intercartilagineuse est couverte de granulations d'un gris blanc, de la grosseur d'un grain de millet, superposées les unes aux autres et confondues dans une même masse. C'est cette tuméfaction qui donne au malade la sensation d'un corps étranger, d'un morceau de peau (*sic*) à expulser ou à avaler, aussi *hemme*-t-il continuellement.

Nous avons très-souvent constaté que l'état velvétique, la congestion, l'ulcération de la muqueuse aryténoïdienne produisaient une sensation de chatouillement qui provoque une toux violente et donne lieu à des spasmes de la glotte.

On réussit très-facilement à débarrasser vite le malade de ce chatouillement si pénible à l'aide d'attouchements directs avec une éponge ou un pinceau imbibés d'une solution iodée, lunaire ou chromique. Il suffit quelquefois de deux ou trois applications topiques pour faire disparaître complétement les quintes de toux, ce qui est la preuve évidente qu'elles tenaient à la maladie de la muqueuse interaryténoïdienne. Nous entrerons dans de grands détails sur ce sujet si intéressant et si pratique aux chapitres des catarrhes, de la tuberculose et de la syphilis.

L'examen laryngoscopique nous donne donc l'explication anatomique du cornage, des suffocations et de l'aphonie dont se plaint M. W...

Lorsqu'il veut émettre la voyelle *è*, on voit que les deux cordes vocales supérieures hypertrophiées se mettent en contact avant que les cordes vocales inférieures aient eu le temps de s'affronter.

En outre, ces dernières sont maintenues écartées l'une de l'autre en arrière par le gonflement de la muqueuse interaryténoïdienne.

J'ausculte la poitrine et je trouve les signes de l'asthme catarrhal avec emphysème ; le cœur est un peu hypertrophié.

Traitement général. — Arséniate de soude. — Bromure de potassium. — Purgation. — Emplâtre de thapsia. — Hygiène sévère. — Abstinence de tabac, de liqueurs.

Traitement local.— Pendant trois mois, deux à trois fois par semaine, je touche les points malades de la muqueuse, tantôt avec de la teinture d'iode, tantôt avec de l'acide chromique au 1/10, à l'aide d'une petite éponge solidement fixée à l'extrémité d'une tige de fer convenablement recourbée.

Les premières cautérisations sont mal supportées, mais elles deviennent de moins en moins pénibles à mesure que la rougeur et le gonflement des cordes diminuent.

La corde vocale supérieure droite reprend au bout d'un mois ses dimensions normales, mais la gauche reste toujours un peu volumineuse.

Les accidents de suffocation deviennent de plus en plus rares, et peu à peu la voix reprend du timbre.

Au mois de juin 1869 je soumets le malade à une médication sulfureuse énergique à Enghien, grands bains avec douche pharyngienne au fond de la bouche et au devant du cou. — Eau de la source du roi, deux verres par jour en boisson et en gargarismes. — Séance d'une heure à la salle d'inhalation sulfureuse tous les jours.

Sous l'influence de ce traitement, suivi pendant un mois, nous constatons les résultats suivants :

Les granulations de l'espace interaryténoïdien disparaissent. La corde vocale supérieure droite reprend de jour en jour ses dimensions normales; mais la gauche reste toujours un peu volumineuse.

Les spasmes glottiques ne se reproduisent plus et la voix s'améliore; cependant elle garde un caractère de raucité et de dureté pendant deux mois encore.

Depuis cette époque, j'ai souvent revu M. Walteufeld, qui est sujet à des rechutes lorsqu'il fume trop ou qu'il se fatigue trop, lorsqu'il s'expose à nouveau pendant les nuits d'hiver à de brusques variations atmosphériques.

Une hygiène sévère et l'usage de quelques bains russes ramènent bientôt l'organe vocal à l'état normal ; la voix, tantôt claire, tantôt sourde, varie suivant l'état de la température et de fatigue du malade.

Observation II.

Laryngite glanduleuse catarrhale avec hypertrophie de la corde vocale supérieure gauche. — Vascularisation de la face inférieure de l'épiglotte. — Dysphonie ancienne. — Toux catarrhale. — Scarifications de la corde hypertrophiée. — Attouchements à l'acide chromique au 1/10. — Asthme. — Bronchite. — Mort pendant le cours d'une pneumonie. (Pl. XIII, fig. 7.)

Le 18 décembre 1867, nous voyons pour la première fois M. Castor, ingénieur civil, âgé de soixante ans, qui se plaint d'avoir la voix continuellement couverte, surtout pendant les hivers rigoureux et humides.

Il est d'une taille au-dessus de la moyenne, cheveux blancs, teint couperosé, un peu obèse, essoufflé même au repos, et atteint d'anhélation dès qu'il monte les escaliers.

M. Castor nous raconte son histoire, qui est très-intéressante et qui nous donne l'explication des bronchites fréquentes auxquelles il est sujet.

Il est arrivé à Paris simple ouvrier et s'est élevé à une fortune rapide par un travail assidu et de rudes labeurs; c'est lui qui a inventé la drague qui porte son nom et qui sert à enlever promptement la vase et le sable des rivières qui menacent d'être ensablées.

Cette drague consiste en une série de seaux qui sont solidement fixés à deux grosses chaînes mises en mouvement par un arbre de couche. Ces seaux plongent tour à tour au fond du fleuve et en ressortent pleins

qu'ils déversent à l'aide d'un ingénieux mécanisme dans l'in-
n bateau.

au est donc toujours humide, et c'est là que M. Castor a passé
années et a commencé à contracter des bronchites, des rhumes,
ements qu'il soignait peu ou mal.

rd, il eut l'entreprise de grands travaux de chemins de fer en
n Afrique et à l'étranger; il construisit surtout beaucoup de
fer et il était obligé, pour la construction des piles de ces ponts,
jours dans l'eau. Il eut l'honneur de résoudre le difficile pro-
construire des piles de défense d'avant-port à Toulon, il réus-
avaient échoué nos plus célèbres ingénieurs, et l'Empereur, en
mant officier de la légion d'honneur, lui fit ce jeu de mots :

« Il n'est pas étonnant, M. Castor, quand on porte un nom comme le vôtre, que l'on travaille si bien sous l'eau. »

Aujourd'hui M. C..., pour avoir trop compté sur sa belle santé et n'avoir pas écouté les premières plaintes de la nature, se sent pris d'oppressions, de fatigues et d'un enrouement qui va toujours en augmentant. Souvent même il devient complétement aphone, il est obligé d'écrire ses demandes et ses réponses.

Il n'a jamais craché de sang, il a un bon estomac, toutes les fonctions, excepté celle de la respiration, se font bien. Il se plaint de palpitations, de douleurs cardiaques : nous trouvons effectivement un cœur gras, hypertrophié, animé de battements irréguliers.

La percussion thoracique est trop sonore et dévoile l'existence d'un emphysème généralisé. A l'auscultation l'on entend les râles caractéristiques d'une bronchite catarrhale des deux côtés, surtout en bas et en arrière. M. C... est très-bien soigné depuis plusieurs années pour cette maladie par notre très-distingué confrère M. le docteur Follet : aussi ne vient-il nous consulter que pour son affection laryngienne.

Il désire que nous lui disions, après examen laryngoscopique, si nous pouvons espérer lui rendre un volume de voix qui lui permette de se faire entendre à distance et de parler haut pendant trois ou quatre heures par jour.

Nous examinons longuement et en détail l'organe vocal au laryngoscope et nous constatons les lésions suivantes, très-bien reproduites, pl. XIII, fig. 7.

L'épiglotte, large et étalée, présente à sa face inférieure un lacis vasculaire très-développé, surtout quand le malade vient d'être en proie à une quinte de toux suffocante.

Les replis ary-épiglottiques et la muqueuse aryténoïdienne sont à l'état normal, ainsi que les cordes vocales inférieures. La corde vocale supérieure droite est un peu congestionnée, surtout au niveau de son bord libre ventriculaire.

La corde vocale supérieure *gauche* est hypertrophiée, en dents de scie

sur bord libre, ferme complétement l'entrée du ventricule et tombe sur la corde vocale inférieure du même côté, de façon à dérober à la vue les deux tiers antérieurs de cette corde. On n'en aperçoit plus que le tiers postérieur, c'est-à-dire la portion qui correspond à l'apophyse vocale.

L'hypertrophie de la fausse corde gauche nous donne nettement l'explication de l'enrouement, de la dysphonie chronique dont M. C... est atteint.

Nous ne pouvons lui cacher la vérité, relativement au retour du timbre de sa voix. Nous lui disons que cette maladie n'offre aucun danger, même dans un avenir éloigné; mais que nous avons peu d'espoir de combattre avec succès la cause de l'aphonie, c'est-à-dire le trop grand développement de la corde vocale supérieure, qui empêche l'air de pénétrer dans le ventricule, et qui par son contact avec la corde inférieure empêche aussi cette dernière de vibrer.

Il faudrait, pour obtenir la guérison, arriver à ramener la corde hypertrophiée à son volume normal, soit à l'aide d'excisions, soit à l'aide de cautérisations vigoureuses, qui en détruiraient une grande partie.

Nous croyons bien que cette maladie est de nature catarrhale et due au genre d'existence de M. C... Nous ne trouvons dans les antécédents aucune trace de symptômes spécifiques, pas de tuberculose; nous ne croyons pas davantage à une affection carcinomateuse, la muqueuse n'offre pas la couleur brune, rouge, luisante, hémorrhagique, si bien marquée, même pl. XIII, fig. 7 (obs. XIV, p. 789).

Pendant quelques semaines, je soumets M. C... à un traitement antiphlogistique et anticatarrheux, purgation, emplâtre de thapsia, eaux sulfureuses, sirop de térébenthine, régime doux, silence absolu.

La maladie laryngienne restant stationnaire, je me décide, le 28 février 1868 (d'accord avec le docteur Follet) pour amener le dégonflement de la corde vocale, à faire tous les deux jours des scarifications sur cette corde avec notre lancette à détente.

Ces scarifications non douloureuses, amenant très-peu d'écoulement de sang, semblent pendant quelque temps produire des résultats favorables.

La voix est moins couverte, moins pénible.

Mais au bout de trois semaines, la corde, qui avait diminué de volume, reprend ses dimensions premières, la voix redevient aussi mauvaise qu'auparavant.

Pendant deux mois consécutifs, avril et mai, je fais deux fois par semaine des cautérisations sur la corde malade, avec une solution d'acide chromique au 1/10.

Ce traitement, loin d'être salutaire, cause une inflammation générale de l'organe vocal.

J'abandonne ces cautérisations pour revenir à une thérapeutique anti-

phogistique, qui nous donne, au bout de trois semaines, de bons résultats, au point de vue de l'inflammation.

Au mois de décembre 1868, l'état général est meilleur, la respiration un peu plus libre, mais la voix est toujours aussi défectueuse.

Nous perdons M. C... de vue, et nous apprenons qu'il est mort quelques mois après pendant le cours d'une pneumonie double.

Observation III.

Kyste de la grosseur d'un pois, transparent, à base très-large, développé sur la portion droite de la face laryngée de l'épiglotte. Sensation de corps étranger dans le larynx — Opération par ponction. — Guérison. (Pl. XIII, fig. 5 et 6.)

M. Cauvin, ancien pharmacien, âgé de quarante-huit ans, nous consulte le 14 août 1867 pour une sensation de corps étranger qu'il éprouve dans la gorge depuis cinq mois environ.

Il croit se rappeler avoir à cette époque avalé en mangeant, un petit os qui, dit-il, lui serait resté dans la gorge.

Au laryngoscope, nous trouvons tout le larynx parfaitement normal. Du côté des sinus pharyngo-laryngiens et du côté de l'œsophage, nous ne trouvons aucun corps étranger.

Sur la face laryngée de l'épiglotte, du côté droit, nous trouvons une tumeur kystique (pl. XIII, fig. 6) à base très-large, de la grosseur d'un gros pois, transparente et paraissant être remplie d'un liquide incolore. Cette tumeur, par sa présence n'a déterminé aucune inflammation de l'organe vocal, qui est parfaitement sain. D'ailleurs la voix et la respiration sont très-bonnes, et la santé générale du malade est parfaite.

Le 16 août, je fais prendre le dessin de ce kyste, par Lackerbauer ; puis immédiatement, en sa présence, je le ponctionne avec ma lancette à ressort. Après quelques quintes de toux, occasionnées soit par la présence de l'instrument dans le larynx, soit par l'issue du liquide qui a dû tomber dans le larynx, je constate que le kyste a complétement disparu. Il est impossible d'en retrouver la trace.

Lackerbauer fait, séance tenante, le dessin de l'épiglotte guérie. (Pl. XIII, fig. 5.)

Le malade n'a rien senti pendant l'opération.

Je le revois encore deux fois les jours suivants pour constater que le kyste ne s'est pas reproduit. La sensation de corps étranger a complétement disparu. M. Cauvin est donc bien guéri.

La disparition subite de ce kyste après la ponction nous a fait supposer que ses parois devaient être très-minces. Peut-être se seraient-elles rompues d'elles-mêmes. Le malade aurait pu guérir spontanément.

Quant à la nature même de ce kyste, nous pensons qu'il avait dû se produire, aux dépens d'une des nombreuses glandes épiglottiques, sous l'influence de l'oblitération d'un conduit excréteur. Ces kystes sont fort rares, nous n'en avons rencontré que deux.

Observation IV.

Condylome volumineux de l'épiglotte. — D'abord sensation de corps étranger, puis quintes de toux, enrouement, suffocations violentes, menaces d'asphyxie telles que le médecin traitant songe avec juste raison à faire la trachéotomie. — Section de cette tumeur avec un serre-nœud de platine rougi par le courant électrique. — Guérison. (Pl. XIII, fig. 2 et 2 *bis*.)

Le 2 avril 1868, M. G..., conducteur de diligences à Château-Thierry, âgé de quarante-huit ans, nous consulte au sujet d'une dyspnée croissante.

Depuis dix-huit mois, nous dit-il, il ressent au niveau de la partie supérieure du larynx la sensation d'un corps étranger qu'il éprouve le besoin d'avaler, et qui lui fait faire à chaque instant des mouvements de déglutition.

Sa voix, qui antérieurement était très-forte, bien timbrée, a progressivement diminué de volume, de telle sorte qu'il ne peut plus parler aujourd'hui qu'en chuchotant.

La respiration, depuis trois mois, est devenue de plus en plus courte, entrecoupée, saccadée; M. G... ne peut pas monter un escalier sans se reposer à chaque marche. Il ne tousse pas, il ne se plaint que d'un point très-douloureux au niveau de la fourchette sternale, exactement comme les malades atteints de polypes du larynx.

Il nous raconte qu'il y a douze ans il a contracté la syphilis, et qu'à plusieurs reprises il a eu dans la gorge des plaques ulcérées qui ont nécessité des cautérisations avec le nitrate d'argent.

A l'examen laryngoscopique, je constate la présence d'une tumeur de la grosseur d'une petite noix, très-inégale, de la forme et de la couleur d'un chou-fleur; cette tumeur n'est autre chose que l'épiglotte elle-même, convertie, dans toute sa portion libre, en une végétation condylomateuse.

Supérieurement, elle s'étend jusqu'au repli glosso-épiglottique médian et s'avance un peu plus du côté droit que du côté gauche.

Inférieurement, elle recouvre tout le vestibule laryngien, cachant ainsi à la vue toute la cavité de l'organe vocal, et déborde sur les côtés du larynx, de façon à obstruer à moitié les sinus pharyngo-laryngiens.

Cet examen nous fournit l'explication bien claire des accidents dyspnéiques et phonatoires éprouvés par M. G...

Nous lui donnons le conseil de continuer le traitement mercuriel et potassique prescrit par son médecin, et de consentir à se laisser faire la trachéotomie si la gêne de la respiration augmente.

Cependant je laisse entrevoir à M. G... la possibilité de ne pas arriver à cette ressource ultime s'il veut bien se soumettre à l'ablation de la tumeur épiglottique.

Il retourne pendant quelques jours à Château-Thierry et revient nous voir le 18 avril.

La dyspnée et la dysphonie ont augmenté, malgré le traitement spécifique énergiquement institué.

Il faut à tout prix débarrasser le malade de sa tumeur ou procéder à la trachéotomie, sous peine de voir la mort survenir par asphyxie.

Je prie M. Mathieu, fabricant d'instruments, de me faire au plus vite des ciseaux courbes à fortes lames et disposées de façon à pouvoir aller sectionner la base de l'épiglotte.

Pendant ce temps, je me tiens prêt, en cas de cyanose, à pratiquer la trachéotomie.

Le 20 avril, le dessin de la tumeur est pris par Lackerbauer. (Voir la reproduction chromolithographique, pl. XIII, fig. 2.)

Le 22 avril, à ma clinique, j'essaye de sectionner l'épiglotte avec les ciseaux spécialement fabriqués à cet usage par Mathieu, mais fort heureusement je n'arrive qu'à ébarber la tumeur; je dis fort heureusement, car à la suite de cette excision survient une hémorrhagie inquiétante, que j'ai beaucoup de peine à arrêter à l'aide d'attouchements au perchlorure de fer.

Je renonce donc à ce moyen de section, et je réfléchis que la méthode galvano-caustique me permettra d'enlever la tumeur à l'aide d'un serre-nœud en platine, sans avoir à redouter l'hémorrhagie.

Le 27 avril, à notre clinique, en présence de plusieurs médecins, aidé par mon très-savant confrère, M. le docteur Libermann, je pratique l'opération de la façon suivante :

La tumeur est d'abord bien éclairée par le laryngoscope à l'aide de la lumière Drummond; je puis alors porter l'anse de platine de mon serre-nœud galvanique jusqu'à la base de l'épiglotte, je rétrécis peu à peu le diamètre de cette anse jusqu'au point de pédiculiser un peu la tumeur; je m'arrête lorsque je vois le condylome devenir d'une couleur violette, indiquant que la circulation commence à être interrompue.

Je laisse quelques instants de repos au malade, que ces manœuvres ont un peu fatigué.

Je recommande bien à M. Mathieu, qui se charge de faire marcher la pile au bichromate de potasse qu'il nous a apportée, de veiller à ce que

le fil de platine continue à brûler à rouge pendant tout le temps que durera l'opération.

Toutes nos dispositions étant bien prises, le malade se trouvant reposé, j'ordonne de mettre la pile dans le liquide et je rétrécis graduellement l'anse galvanique rougie au brun; mais au milieu de l'opération le fil de platine s'éteint et je vois que le serre-nœud ne sectionne plus. Je prie M. Mathieu d'activer le courant, ce qu'il fait en donnant quelques coups de soufflet qui agitent vivement le liquide, et le galvano-cautère, rougissant subitement à blanc, coupe plus vite que je ne veux la base de la tumeur qui est projetée violemment hors de la bouche du malade.

Je crains que cette section trop rapide n'amène un écoulement de sang abondant; mais, contrairement à nos prévisions, il ne s'écoule pas une goutte de sang.

L'opération n'a pas été douloureuse, mais elle a été rendue pénible par la présence un peu prolongée de l'anse métallique, pendant que nous essayions de pédiculiser la tumeur.

La respiration se rétablit immédiatement, elle devient tout à fait libre, le malade se sent heureux de pouvoir inspirer largement.

La sensation si insupportable de corps étranger disparaît, la voix revient très-claire, mais faible.

A l'examen laryngoscopique, je constate que toute la tumeur a été enlevée, et qu'il ne reste plus qu'un moignon d'épiglotte représentée par un bourrelet en forme de fer à cheval, d'oméga.

Ce bourrelet est encore assez volumineux pour ne laisser voir que la partie postérieure du vestibule laryngien, on n'aperçoit qu'une portion de la muqueuse aryténoïdienne; les gouttières pharyngo-laryngiennes sont tout à fait dégagées.

Je recommande un régime doux, silence absolu, tisanes émollientes.

Pendant les jours suivants, il ne survient aucun accident inflammatoire.

L'eschare formée par la section galvanique tombe le 30 avril.

Le jour même de l'opération nous avons fait une coupe médiane de la tumeur extirpée pour en reconnaître la nature : l'examen à l'œil nu et à la loupe nous indique que c'est un fibrome.

Quelque temps après avoir laissé cette tumeur dans l'alcool à 36°, pour pouvoir faire des coupes histologiques, nous constatons qu'elle est composée de matière amorphe, de tissu lamineux et d'éléments fibroplastiques; nous y rencontrons quelques cytoblastions.

Notre diagnostic de condylome se trouve donc nettement confirmé par le microscope.

M. G... respire librement, peut monter les escaliers vite et sans essoufflement, la voix est très-claire et forte.

Il repart pour Château-Thierry et reprend son dur métier de conducteur de diligences.

Je lui conseille de revenir me voir tous les deux mois environ afin de m'assurer de la persistance de la guérison, je le soumets pendant six semaines encore à deux pilules de protoiodure d'hydrargyre de deux centigrammes, et à deux grammes d'iodure de potassium par jour, et lui interdis l'usage du tabac pendant tout ce temps.

Le 1er décembre 1868, je fais prendre à nouveau, par Lackerbauer, le dessin du larynx de M. G. (pl. XIII, fig. 2 *bis*), dessin sur lequel il suffit de jeter un coup d'œil pour se rendre compte du résultat de l'opération.

J'ai revu M. G. à des intervalles éloignés depuis cette époque, il est resté complétement guéri, et n'éprouve plus la moindre gêne ni dans la respiration, ni dans la voix.

Il est à remarquer que jamais il n'a éprouvé de dysphagie, ni pendant qu'il portait une si volumineuse tumeur de l'épiglotte, ni après la section d'une grande partie de ce fibro-cartilage.

Observation V.

Tumeur mélanique, de la grosseur d'une fève, à surface mamelonnée, située dans le sinus pharyngo-laryngien droit.— Toux sèche continue avec sensation de corps étranger au niveau du bord supérieur droit du cartilage thyroïde.— Destruction de la tumeur en une seule séance, à l'aide du galvano-cautère appliqué à trois reprises. — Guérison. (Pl. XIII, fig. 3 et 3 *bis*.)

Le 15 octobre 1867, M. Lee Childe, âgé de trente-cinq ans, nous est adressé par nos honorables et savants confrères sir Oliff, médecin de l'ambassade anglaise, et Marion Sims, l'ingénieux chirurgien de New-York.

Le malade, de taille moyenne, un peu maigre, s'inquiète d'être en proie à une toux sèche, quinteuse, continue, produite par une sensation de chatouillement au niveau du bord supérieur du cartilage thyroïde à droite. Les médecins qui ont examiné M. L. Ch. n'ont rien trouvé à l'examen des organes thoraciques et n'ont ordonné que des traitements insignifiants.

L'auscultation et la percussion de la poitrine ne me donnent également que des résultats négatifs.

La santé générale est très-bonne, M. L. Ch. a toujours été maigre, il a éprouvé une dépression morale très-grande à la suite des désastres de sa patrie, il est Américain du Sud, neveu du célèbre général Lee, qui commandait en chef l'armée du Sud.

Aujourd'hui, l'état moral est meilleur, les forces sont revenues, et M. L. Ch. songe à se marier; mais, avant d'accomplir cet acte, il veut

savoir si la toux sèche dont il est atteint ne tiendrait pas à une maladie pouvant mettre obstacle à ses projets.

Je procède à l'examen laryngoscopique, je constate que toutes les parties du larynx sont absolument saines, de coloration, de forme et de volume normaux.

J'examine une seconde fois et alors je trouve, en explorant les parties circonvoisines, le sinus pharyngo-laryngien droit rempli par une tumeur *noire* d'aspect mamelonné, de la grosseur d'une fève. Je porte immédiatement le diagnostic de tumeur mélanique, d'angiome ; et je considère que c'est là la cause de la toux. Il est évident que c'est le contact de cette production vasculaire avec la muqueuse aryténoïdienne qui produit le chatouillement et la sensation de corps étranger que M. L. Ch. éprouve dans le larynx depuis plusieurs années.

Le 16 octobre, je montre toutes les particularités de cette tumeur au docteur sir Oliff et j'en fais prendre par Lackerbauer le dessin, dont l'on peut voir la reproduction pl. XIII, fig. 3.

Je dis au docteur sir Oliff que mon intention est d'employer la galvanocaustie, car je crains que toute autre méthode opératoire ne cause une hémorrhagie grave. Quoique effrayé par la difficulté de cette opération, il approuve complétement notre idée.

M. L. Ch. nous affirme que nous pouvons compter sur sa fermeté, qu'il restera immobile pendant l'introduction du couteau de platine rougi à blanc.

Le 17 et le 18, je fais prendre du bromure de potassium au malade et je l'habitue à supporter le contact de notre instrument (non chauffé) dans le sinus pharyngo-laryngien.

Quand la tolérance est bien établie, quand je vois l'énergique volonté dont M. L. Ch. est doué, nous fixons le jour de l'opération au 19 octobre, et nous convions nos confrères, MM. Marion Sims et sir Oliff, à y assister.

Le 19 au matin, en leur présence, j'introduis le couteau de Voltolini, rougi à blanc par une pile au bichromate de potasse, dans le sinus pyriformis malade et je laboure et cautérise la tumeur mélanique à trois reprises différentes.

C'est-à-dire que j'introduis trois fois, à cinq minutes d'intervalle, le galvano-cautère. Chaque fois, la fumée produite par le contact du platine incandescent sort par la bouche et le nez du malade, qui garde l'immobilité la plus complète et nous dit qu'il éprouve un sentiment de brûlure très-supportable.

Il ne s'écoule pas une goutte de sang, et nous constatons avec nos confrères que la tumeur mélanique est réduite à un point escharotique très-petit, situé en arrière, sur la paroi pharyngienne postérieure. Ils nous félicitent de notre hardiesse et de notre réussite, et Sims ajoute qu'il croyait avoir fait jusqu'ici les opérations les plus délicates de la

chirurgie, mais que sa méthode de traitement des fistules vésico-vaginales n'offrait pas autant de difficultés à surmonter. Cette appréciation, de la part de l'illustre chirurgien américain, était faite pour flatter notre amour-propre national.

Le 21, je constate qu'il ne s'est produit aucune réaction inflammatoire ni locale, ni générale : il ne reste plus trace de la tumeur, je ne constate qu'un peu de gonflement de la muqueuse au niveau de la paroi interne du sinus pharyngo-laryngien et une petite ulcération consécutive à la brûlure sur la paroi postérieure droite de la portion laryngienne du pharynx.

M. L. Ch. éprouve seulement un peu de gêne pour avaler la salive. mais boit et mange sans aucune souffrance.

La toux a diminué.

Le 22 octobre, notre ami le docteur Morell Mackenzie, de passage à Paris, fait l'examen laryngoscopique et ne trouve plus qu'une eschare blanchâtre à l'endroit où était située la tumeur mélanique.

Ce jour même, Lackerbauer dessine à nouveau le larynx de M. L. Ch. reproduit pl. XIII, fig. 3 *bis*.

Il est facile de se rendre compte du résultat heureux de l'opération en comparant cette figure 3 *bis* à la figure 3, qui représente le larynx avant l'opération.

On voit que toute la petite masse noire qui obstruait le sinus pharyngo-laryngien droit a totalement disparu et qu'il n'existe qu'une petite plaque blanche de suppuration au fond de ce sinus.

La muqueuse aryténoïdienne postérieure est un peu rouge et légèrement tuméfiée.

Le 23 octobre, la petite eschare purulente commence à se soulever.

Le 25, elle est détachée et donne lieu, après sa chute, à quelques crachats sanguinolents.

Le 26, nous revoyons M. L. Ch. avec Sims et sir Oliff, et nous constatons que le sinus pyriformis droit est tout à fait semblable au sinus pyriformis gauche.

La sensation de corps étranger et le besoin de tousser ont disparu.

J'ai revu souvent M. L. Ch. depuis cette époque et la guérison s'est maintenue, ce qui prouve bien que la tumeur mélanique était la cause de la toux qui le tourmentait depuis longtemps.

FIN

ATLAS

PLANCHE I.

LARYNGOSCOPE MONTÉ SUR UNE LAMPE MODÉRATEUR.

Ce laryngoscope, représenté de grandeur naturelle, peut servir également à l'auto-laryngoscopie.

Le verre de lampe est percé à sa base de petits trous, pour deux raisons :

1° Pour permettre de lever la mèche très-haut sans que la lampe file et pour faire brûler à blanc.

2° Afin de ne pas avoir la flamme de la lampe coupée par le coude qui existe en cet endroit dans les verres ordinaires et qui produit alors une raie noire transversale au milieu de la loupe, ce qui nuit à l'éclairage.

Après beaucoup d'essais nous sommes arrivé à ne plus nous servir que de l'écran en carton noirci représenté sur cette planche.

Nous avons renoncé aux écrans métalliques pleins ou concaves, parce qu'ils s'échauffent vite et donnent une sensation de chaleur très-désagréable au visage de l'observateur.



PLANCHE II.

LARYNGOSCOPE DÉMONTÉ.

Fig. 1. — Collier destiné à fixer tout l'appareil à la lampe.

T. T. Longues vis de pression pour le serrer fortement autour de la galerie de la lampe.

N. N. Mortaises avec des vis de pression destinées l'une en arrière, entre les deux longues vis T. T., à recevoir la tige L de la pièce 2 porte-écran, et l'autre en avant à recevoir la tige F de la pièce 3 porte-loupe.

Fig. 2. — Porte-écran.

Fig. 3. — Porte-loupe.

H. Mortaise avec vis de pression destinée à recevoir la tige S de la lentille A.

E. Coulisse pour éloigner ou rapprocher cette lentille de la flamme.

D. Vis de pression de cette coulisse.

Fig. 4. — Lentille biconvexe surmontée d'une glace auto-laryngoscopique.

A. Lentille biconvexe entourée d'un cercle métallique muni en O. O. de deux mortaises, dans lesquelles entrent les tiges de la glace B, qui est articulée en charnière de façon à pouvoir être inclinée plus ou moins en avant ou en arrière.

C. Genouillère qui unit la lentille à sa tige pour lui permettre d'être mue dans tous les sens.

PLANCHE II

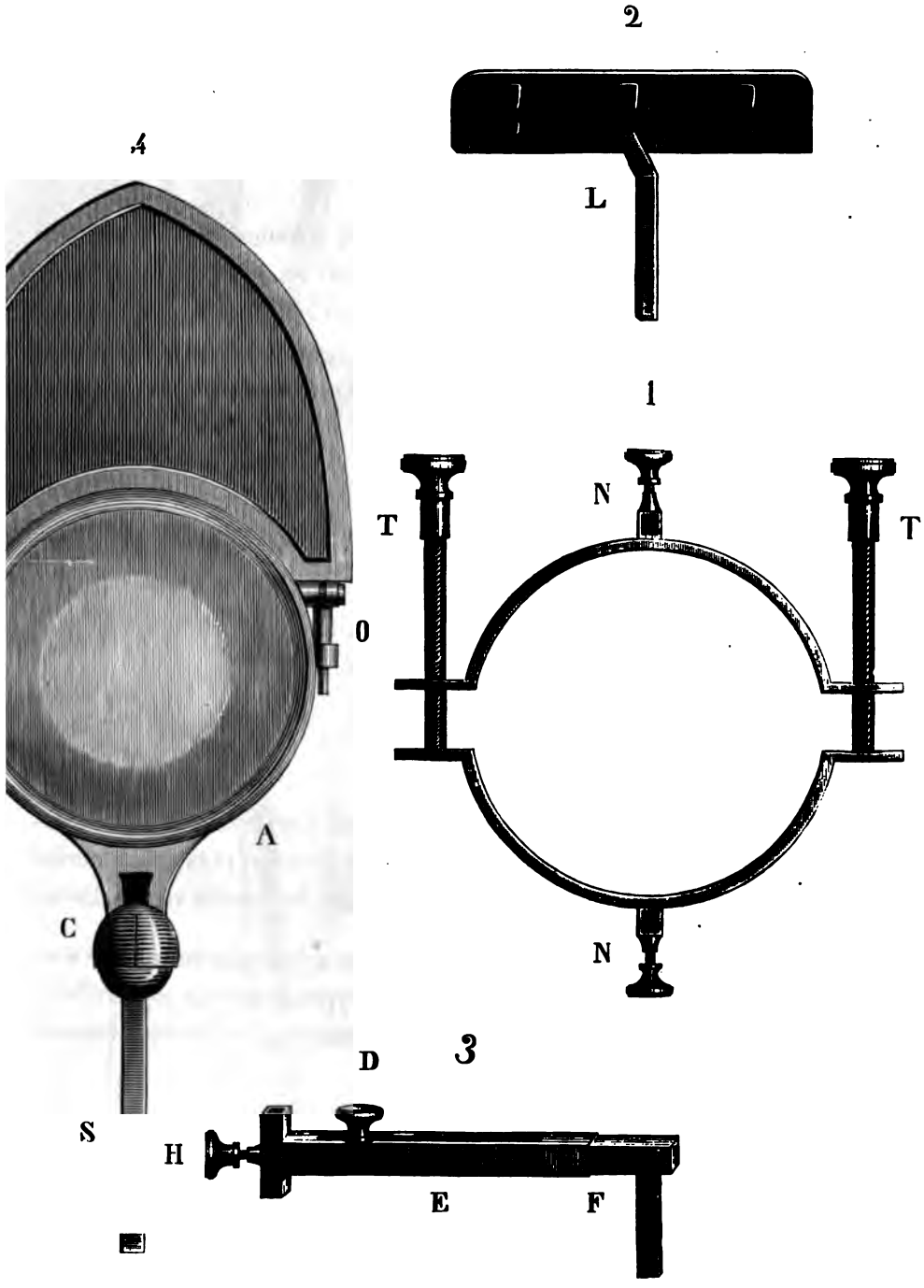

PLANCHE III.

PINCES LATÉRALES DIVERSES POUR L'EXTRACTION DES POLYPES LARYNGIENS.

Fig. 1. — Partie droite commune à toutes ces pinces : représentée de grandeur naturelle avec les deux anneaux pour laisser passer le pouce et le médius de l'opérateur.

Au niveau de ces deux anneaux, agrafes destinées à fermer solidement la pince lorsque le polype est saisi entre les mors.

Fig. 2, 3, 4 et 5. — Mors qui terminent l'autre extrémité des pinces, représentés de grandeur naturelle ainsi que les branches recourbées qui les supportent.

Fig. 2. — Mors dont les cuillers fenêtrées sont armées de petites dents à leur pourtour, pour arracher des tumeurs de gros volume.

Fig. 3. — Cuillers plus petites, à dents et à rainures sur toute leur circonférence.

Fig. 4. — Cuillers de même dimension ne présentant de dentelures que sur leur bord externe, pour arracher plus spécialement les petits polypes situés sur le bord libre de la corde vocale droite.

Fig. 5. — Cuillers avec dentelures à leur partie interne seulement, pour l'arrachement des polypes situés sur le bord libre de la corde vocale gauche et également pour les tumeurs siégeant dans l'angle commun des cordes.

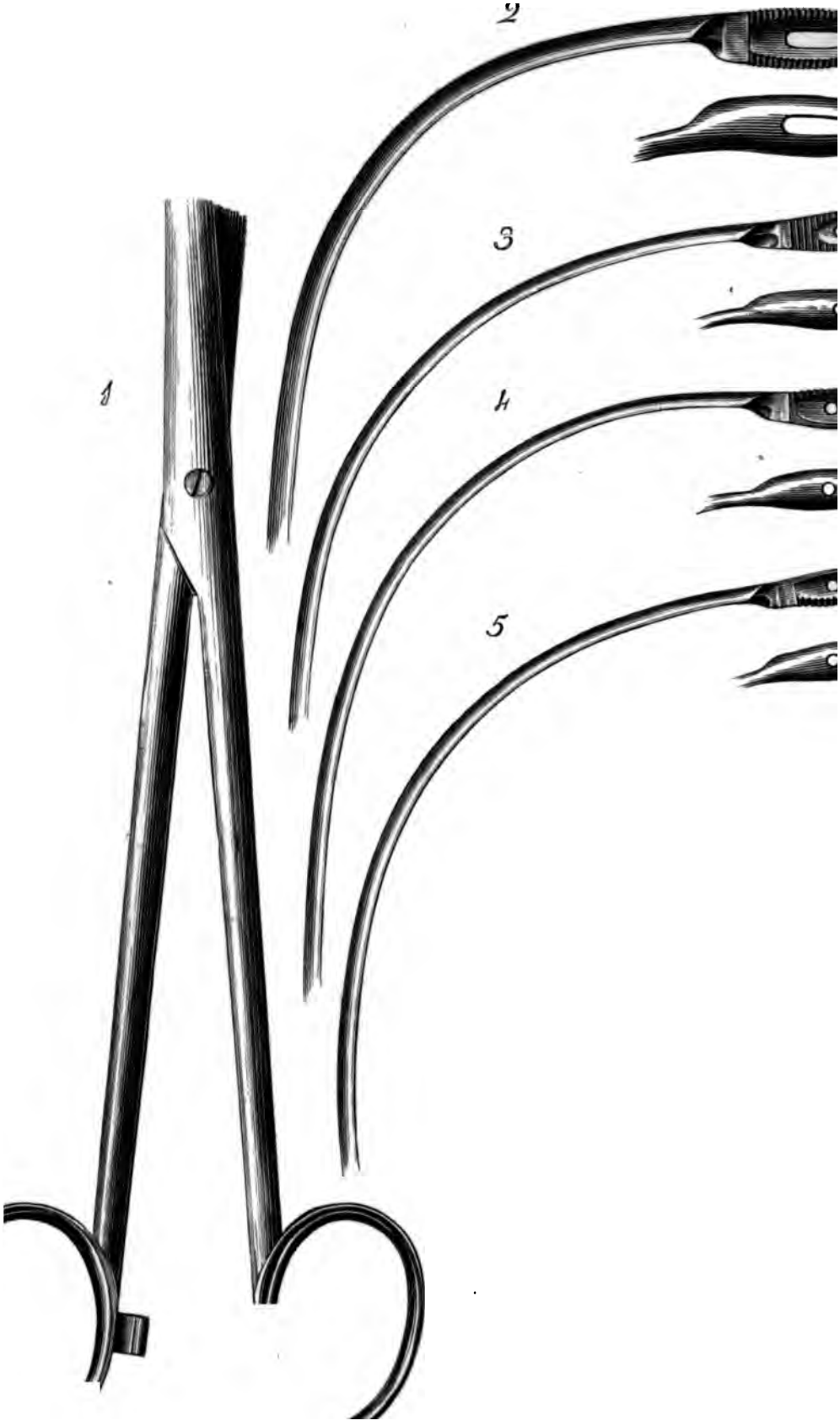
1
2
3
4
5

PLANCHE IV.

PINCES LATÉRALES DIVERSES POUR L'EXTRACTION DES POLYPES LARYNGIENS.

Fig. 1. — Pince laryngienne dessinée de grandeur naturelle en perspective.

Cette pince ne présente qu'à son extrémité seulement des dents destinées à l'arrachement des polypes situés sur la face supérieure des cordes vocales.

Fig. 2. — Cuillers à rainure de Luër destinées ainsi que celles de la figure 5 à arracher les tumeurs molles. En outre, ces pinces offrent pour les débutants le grand avantage de pouvoir être maniées dans l'intérieur de la cavité laryngienne sans crainte d'y commettre aucun désordre, c'est-à-dire des déchirures comme il peut en arriver avec les pinces à dents et à ardillons.

Fig. 3 et 4. — Cuillers à dents très-fines sur leur bord interne et à leur extrémité.

Fig. 5. — Cuillers sans mors et sans ardillons pour le broiement des tumeurs molles.

PLANCHE IV



PLANCHE V.

PINCES LATÉRALES DIVERSES POUR L'EXTRACTION DES POLYPES LARYNGIENS.

Fig. 1. — Cuillers à mors et à ardillons pour l'arrachement des tumeurs dures.

Les tiges qui supportent ces cuillers sont très-longues et permettent d'opérer avec ces pinces des tumeurs trachéales.

Fig. 2. — Cuillers à mors et à ardillons pour l'extraction des tumeurs volumineuses et dures.

Fig. 3. — Cuillers à mors et à ardillons de grosseur intermédiaire aux deux précédentes.

Fig. 4. — Cuillers à mors et à ardillons.

Les trous dont chacune des cuillers de ces pinces sont percées sont destinés à recevoir la pointe des ardillons dont est armée la cuiller opposée.

Le trou central des cuillers des figures 1 et 4 sert à passer un fil destiné à fixer une éponge ou un caustique entre les mors de l'instrument.

Il est à remarquer que la courbure des tiges de nos pinces varie avec chacune d'elles.

Fig. 5. — Pinces se terminant par un simple crochet pour dilacérer les tumeurs trop résistantes pour être arrachées.


1
2
3
4
5

PLANCHES VI.

PINCES ANTÉRO-POSTÉRIEURES DIVERSES POUR L'EXTRACTION ET L'ÉCRASEMENT DES POLYPES LARYNGIENS.

Fig. 1.— Pinces à mors et à ardillons pour l'arrachement des polypes sur le bord libre des cordes. Une double articulation permet aux deux cuillers de ces pinces de toujours rester en face l'une de l'autre et sur le même plan horizontal, quel que soit le degré d'écartement donné aux cuillers.

Fig. 2. — Pinces du docteur M. Mackenzie dessinées de grandeur naturelle, à articulation située au-dessous du point de courbure pour arriver au même but que plus haut.

Fig. 3. — Pinces écraseurs à pédales. Les pédales sont situées en avant ou à la partie externe de la pince, pour l'écrasement des tumeurs insérées en arrière ou sur le bord libre de la corde vocale droite.

Fig. 4. — Les mêmes. Pédales situées en arrière ou à la partie interne de la pince pour l'écrasement des tumeurs situées en avant ou sur le bord libre de la corde vocale gauche.

PLANCHE VI
1
2
3
4
FAUVEL.

PLANCHE VII.

Fig. 1. — Polype papillaire pédiculé, inséré au-dessous du tubercule de Czermak, vu pendant l'expiration.

Fig. 1 *bis*. — La masse polypeuse est passée au-dessous des cordes vocales inférieures, vue pendant une forte inspiration.

Fig. 1 *ter*. — Le pédicule du polype a été rendu visible après l'arrachement de plusieurs morceaux de la tumeur. (Observation XXXIX, page 342.)

Fig. 2. — Polype papillaire inséré dans l'angle des cordes vocales inférieures.

Fig. 2 *bis*. — Le même vu pendant le rapprochement des cordes. (Observation L, page 361.)

Fig. 3. — Polype papillaire trilobé inséré dans l'angle des cordes vocales inférieures et sur le bord libre de la corde inférieure droite.

Fig. 3 *bis*. — Après l'arrachement, on ne voit plus qu'une très-petite élevure au point où était le polype. (Observation LIV, page 366.)

Fig. 4. — Polype papillaire bilobé, sessile, [illegible] sur la face supérieure de la corde vocale inférieure droite et dépassant le bord libre de cette corde.

Fig. 4 *bis*. — Après l'arrachement, on ne voit aucune trace du polype. (Observation [illegible], page [illegible].)

PL VII

1.

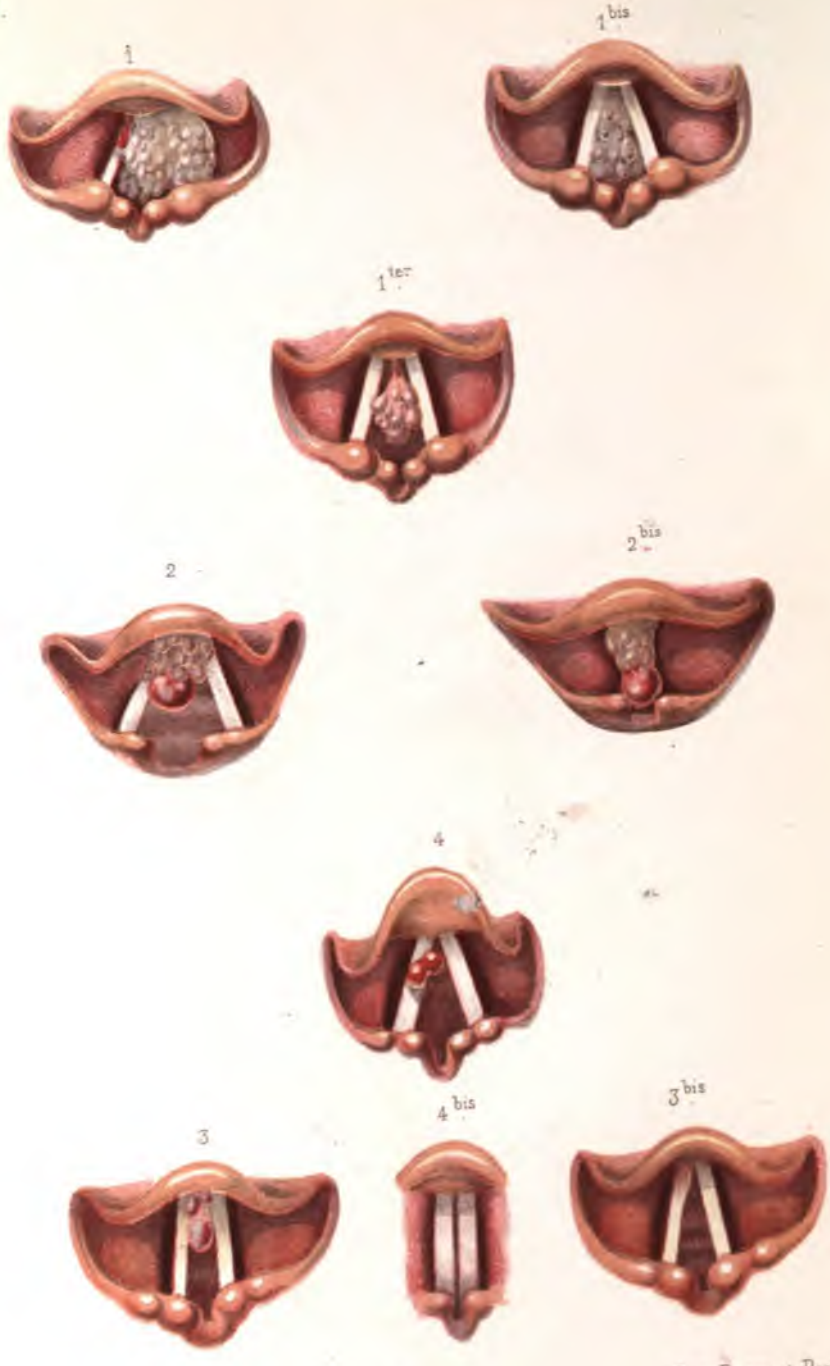

Lackerbauer ad nat. pinxit et Chromolith.

Imp. Becquet, Paris.

Adrien Delahaye Editeur



T. 1.

Lackerbauer ad nat. pinxit et Chromolith.

Imp. Becquet, Paris.

Adrien Delahaye Éditeur.

PLANCHE VIII.

Fig. 1. — Polype papillaire, arrondi, de la grosseur d'un pois, inséré sur le milieu du bord libre de la corde vocale inférieure gauche. (Observation XXXIV, page 334.)

Fig. 2. — Polype fibreux de la grosseur d'une noisette, ulcéré au niveau de sa face droite, inséré dans l'angle rentrant du cartilage thyroïde et sur le bord libre de la corde vocale inférieure droite, dans sa portion antérieure.

Fig. 2 *bis*. — Après l'arrachement de la tumeur, on remarque encore quelques points ecchymotiques et un léger gonflement de la corde au point où s'insérait le polype. (Observation LI, page 363.)

Fig. 3. — Polype papillaire pédiculé, inséré sur le milieu du bord libre de la corde vocale inférieure droite. Au-dessus du polype se trouve un léger boursouflement œdémateux du bord libre de la corde. Du côté opposé au polype, sur le milieu du bord libre de la corde gauche, on voit une petite tumeur papillaire, sessile.

Fig. 3 *bis*. — Les mêmes tumeurs, vues pendant la phonation.

Fig. 3 *ter*. — Après l'opération, il ne reste que deux renflements presque imperceptibles sur le milieu du bord libre de chaque corde. (Observation XLII, page 349 (1).)

Fig. 4. — Polype papillaire inséré sur le tiers antérieur du bord de la corde vocale inférieure gauche. Le dessin montre comment la tumeur, pendant les efforts de la phonation, empêche les cordes inférieures de se rapprocher. (Observation XLVII, page 357.)

Fig. 5. — Polypes fibreux situés l'un sur la face supérieure de la corde vocale inférieure droite, l'autre sur le bord libre et sur la face supérieure de la corde vocale inférieure gauche. La première tumeur, de la grosseur d'un pois, est arrondie et à surface lisse ; la seconde, plus rosée, est inégale à sa surface. (Observation XLIX, page 361.)

(1) Page 349, à la suite de l'entête de l'observation, après fig. 3, 3 *bis*, ajoutez 3 *ter*.

PLANCHE IX.

Fig. 1. — Polype muqueux, sessile, rouge, situé sur le milieu du bord libre de la corde vocale inférieure droite. (Observation CVI, page 467.)

Fig. 2. — Papillome muqueux, sessile, inséré sur la face supérieure de la corde vocale inférieure gauche, au niveau de l'union du tiers antérieur avec le tiers moyen. (Observation CIV, page 463.)

Fig. 3. — Papillome muqueux du milieu du bord libre de la corde vocale inférieure gauche. La tumeur, d'un brun noir, est sessile et arrondie. (Observation XCII, page 430).

Fig. 4. — Polype papillaire, non pédiculé, situé sur le milieu du bord libre de la corde vocale inférieure droite, à l'union du tiers moyen avec le tiers postérieur. (Observation XCVII, page 442.)

Fig. 5. — Polype papillaire à base très-large, en forme de dent de scie inséré sur le bord libre et sur la face supérieure de la corde vocale inférieure gauche.

Fig. 5 *bis*. — Dessin du même polype après arrachements répétés pendant plusieurs mois. (Observation LXXIII, page 403.)

Fig. 6. — Polype muqueux en forme de massue, inséré par un petit pédicule sur la portion antérieure de la face supérieure de la corde vocale inférieure droite. (Observation XXXVIII, page 340 (1).)

Fig. 7. — Polype papillaire, arrondi, non pédiculé, situé sur le milieu du bord libre de la corde vocale inférieure droite. (Observation XL, page 346 (2).)

Fig. 8. — Polype muqueux, rouge, pédiculé, inséré sur le milieu du bord libre de la corde vocale inférieure gauche, pendant l'inspiration (3).

Fig. 8 *bis*. — Le même, pendant la phonation, rendue incomplète par la présence de la tumeur. (Observation XXIX, page 327.)

(1) C'est par erreur qu'à la page 340, à la fin de l'entête de l'observation, on a mis fig. 10. C'est fig. 6 qu'il fallait mettre.

(2) De même, page 346, au lieu de fig. 4, lisez fig. 7.

(3) De même, page 327, au lieu de fig. 7 et 9, lisez fig. 8 et 8 *bis*.

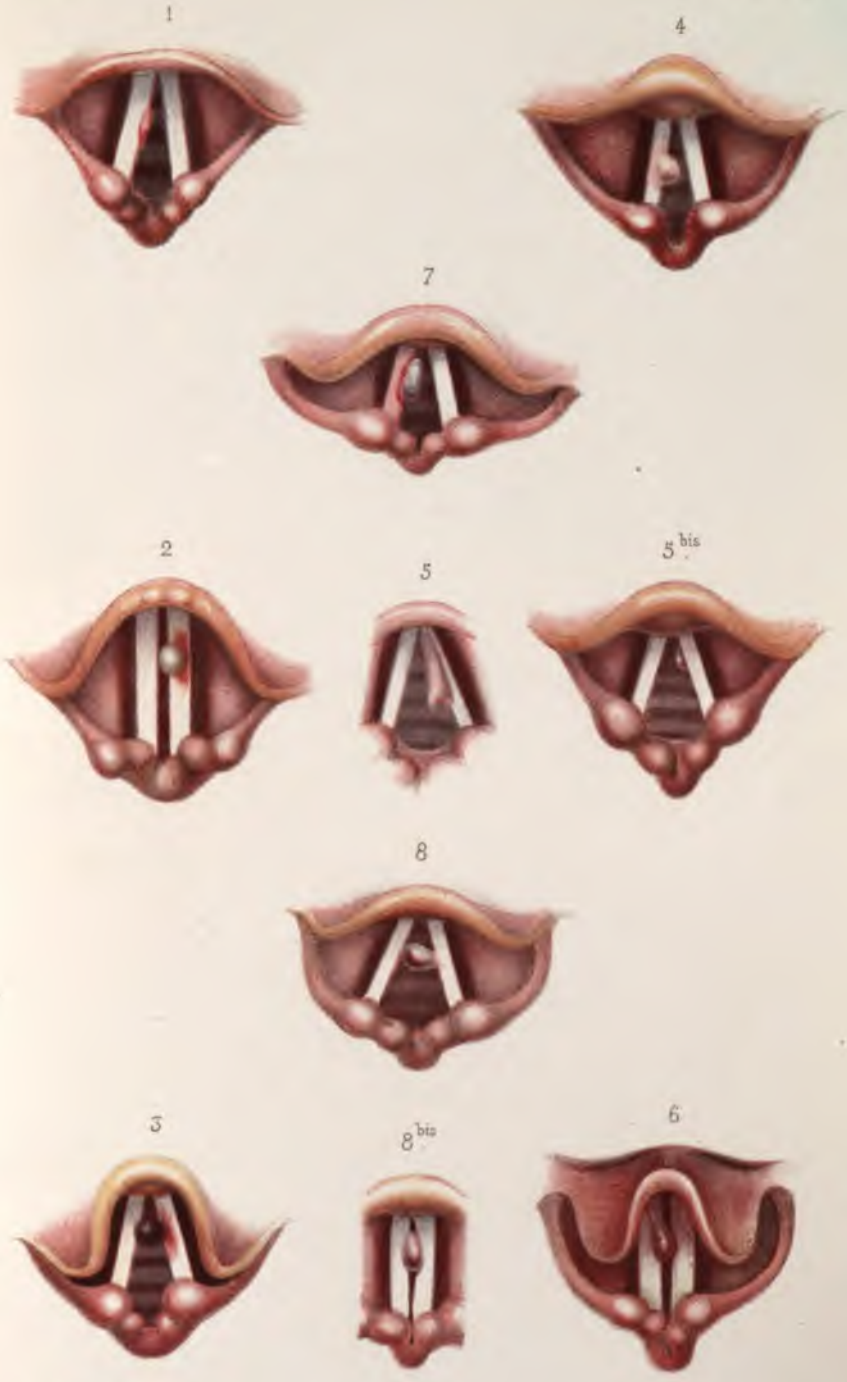

Lackerbauer ad nat. pinxit et Chromolith.

Imp. Becquet, Paris.

T. 1.

PL. X.

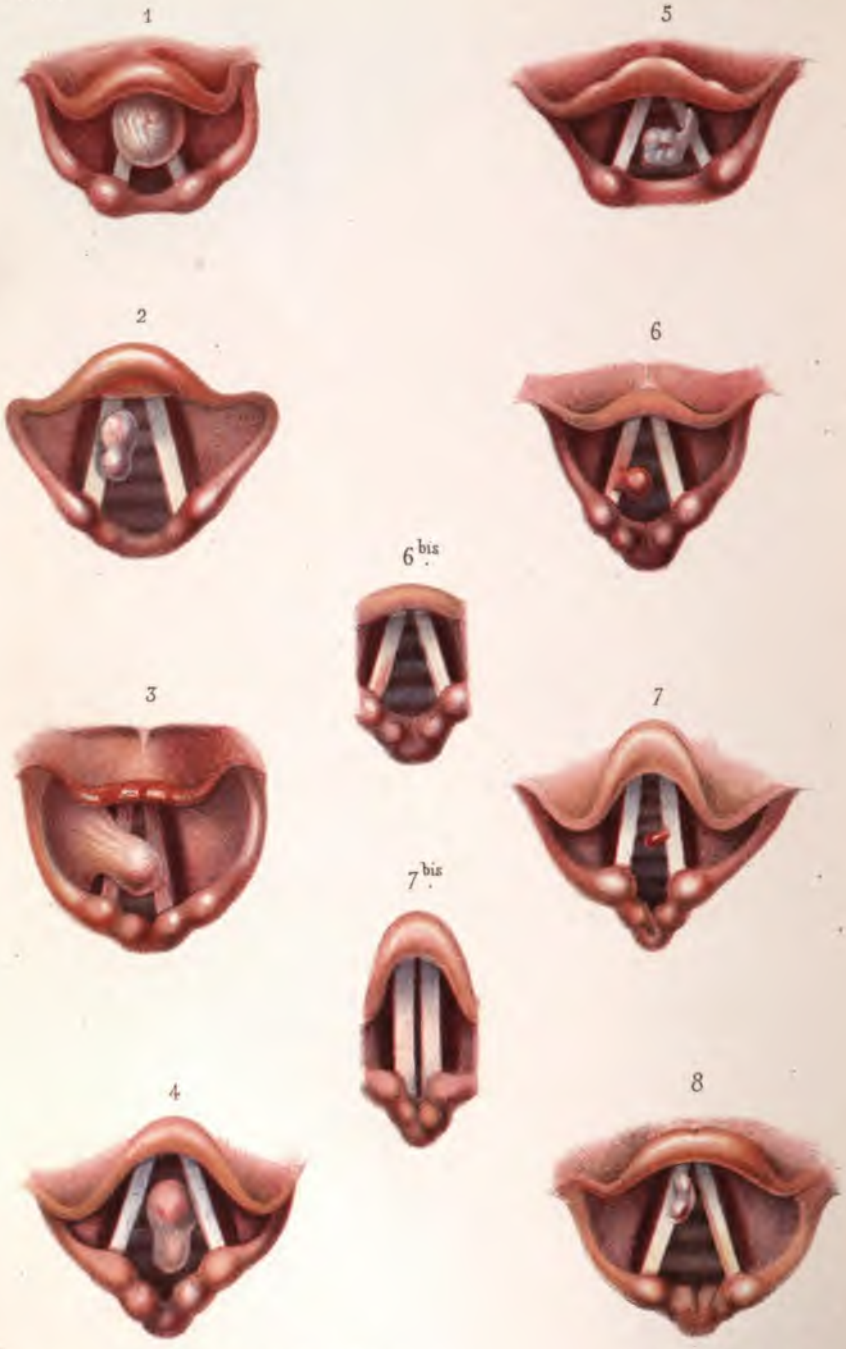

Lackerbauer ad nat. pinxit et Chromolith.

Imp. Becquet, Paris.

PLANCHE X.

Fig. 1. — Polype fibreux, arrondi, blanchâtre, implanté à la base de l'épiglotte, dans l'angle commun des cordes vocales inférieures. (Observation LXII, page 383.)

Fig. 2. — Polype fibreux de la grosseur d'un petit haricot, inséré par son grand diamètre le long du bord libre et un peu sur la face supérieure du milieu de la corde vocale inférieure droite. (Observation XLVI, page 355 (1).)

Fig. 3. — Hypertrophie considérable, en forme de massue, de la corde vocale supérieure droite. (Observation LXXXVII, page 424.)

Fig. 4. — Polype muqueux de la grosseur et de la forme d'un haricot, inséré par son hile sur le milieu du bord libre de la corde vocale inférieure gauche. (Observation CI, page 450.)

Fig. 5. — Polype papillaire gros comme un pois, blanc, bosselé, attaché par un long pédicule sur le milieu de la corde vocale gauche, depuis son bord libre jusqu'à son bord ventriculaire. (Observation LXXII, page 401.)

Fig. 6. — Polype papillaire, arrondi, à base large, rouge, inséré sur la face supérieure de la corde vocale inférieure droite, à l'union du tiers moyen avec le tiers postérieur.

Fig. 6 *bis*. — Une heure après l'arrachement, on voit à peine le point d'implantation, qui ne se traduit que par une petite rougeur. (Observation XCVI, page 439.)

Fig. 7. — Polype papillaire pédiculé, de la grosseur d'un grain de riz, de couleur rouge, situé sur le milieu du bord libre de la corde vocale inférieure gauche.

Fig. 7 *bis*. — Après l'arrachement, il est impossible de voir même la trace du point d'implantation. (Observation XCVIII, page 445.)

Fig. 8. — Polype papillaire, gros comme un grain de chènevis, non pédiculé, inséré sur la portion antérieure de la face supérieure de la corde vocale droite. (Observation LXI, page 380.)

(1) Page 355, au lieu de lire fig. 3, lisez fig. 2.

PLANCHE XL

Fig. 1. — Polype muqueux, rouge, gros comme un pois, rond, inséré sur le bord libre de la corde vocale inférieure droite, dans toute sa longueur, par un pédicule faisant mésentère, beaucoup plus grand que le polype et de la même couleur que lui. (Observation CVII, p. 468.)

Fig. 2. — Petit polype papillaire siégeant sur le milieu de la face supérieure et du bord libre de la corde vocale inférieure droite. (Observation CXI, page 472.)

Fig. 3. — Polype papillaire trilobé, rosé, de la grosseur d'un pois, inséré sur le bord libre de la corde vocale inférieure droite, présentant un mésentère très-court en avant, très-long en arrière, où il se prolonge jusqu'à l'attache postérieure de la corde.

Fig. 3 *bis*. — Cinq jours après l'opération, on ne voit plus de traces du polype, mais seulement un peu de rougeur des cordes. (Observation CII, page 453.)

Fig. 4. — Polypes papillaires muqueux, siégeant sur les cordes vocales inférieures. La tumeur de la corde vocale inférieure droite, en forme de massue, paraît venir de la partie inférieure de la corde et est de nature muqueuse. Les deux petites tumeurs de la corde gauche sont papillaires. (Observation LXXXVI, page 421.)

Fig. 5. — Polype papillaire, trilobé, de la grosseur d'un petit haricot, inséré près du bord libre de la corde vocale inférieure droite.

Fig. 5 *bis*. — Le même, après avoir été arraché presqu'en totalité. Il ne reste plus que le pédicule de la tumeur. (Observation LIX, page 373.)

Fig. 6. — Polype papillaire rouge, mamelonné, divisé en plusieurs lobes, monopédiculé, ulcéré sur sa face supérieure et inséré sur le milieu du bord libre de la corde inférieure droite. (Observation LVI, page 369.)

Fig. 7. — Polype papillaire, pédiculé, inséré sur le milieu de la face supérieure de la corde vocale inférieure gauche, arrondi, globuleux, ayant amené par frottement l'ulcération et l'hypérémie du bord libre de la corde opposée. (Observation LXVII, page 393.)

Fig. 8. — Polypes papillaires multiples des deux cordes vocales inférieures. Sur le bord libre de la corde droite, on voit deux masses polypeuses distinctes. Une autre masse polypeuse occupe tout le bord libre de la corde vocale inférieure gauche. (Observation LXXI, page 399.)

T. 1.

PL. XI.

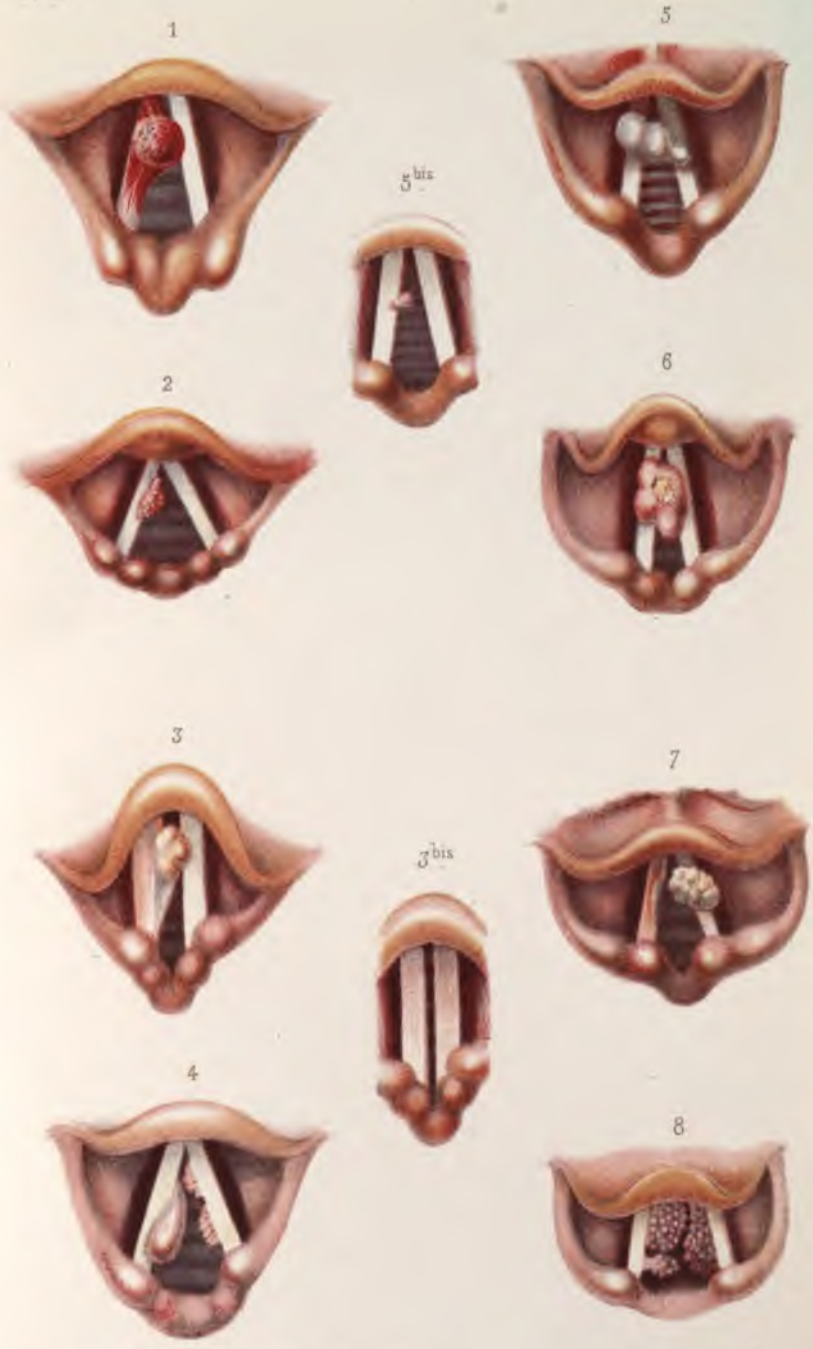

Lackerbauer ad nat. pinxit et Chromolith.

Imp. Becquet, Paris.

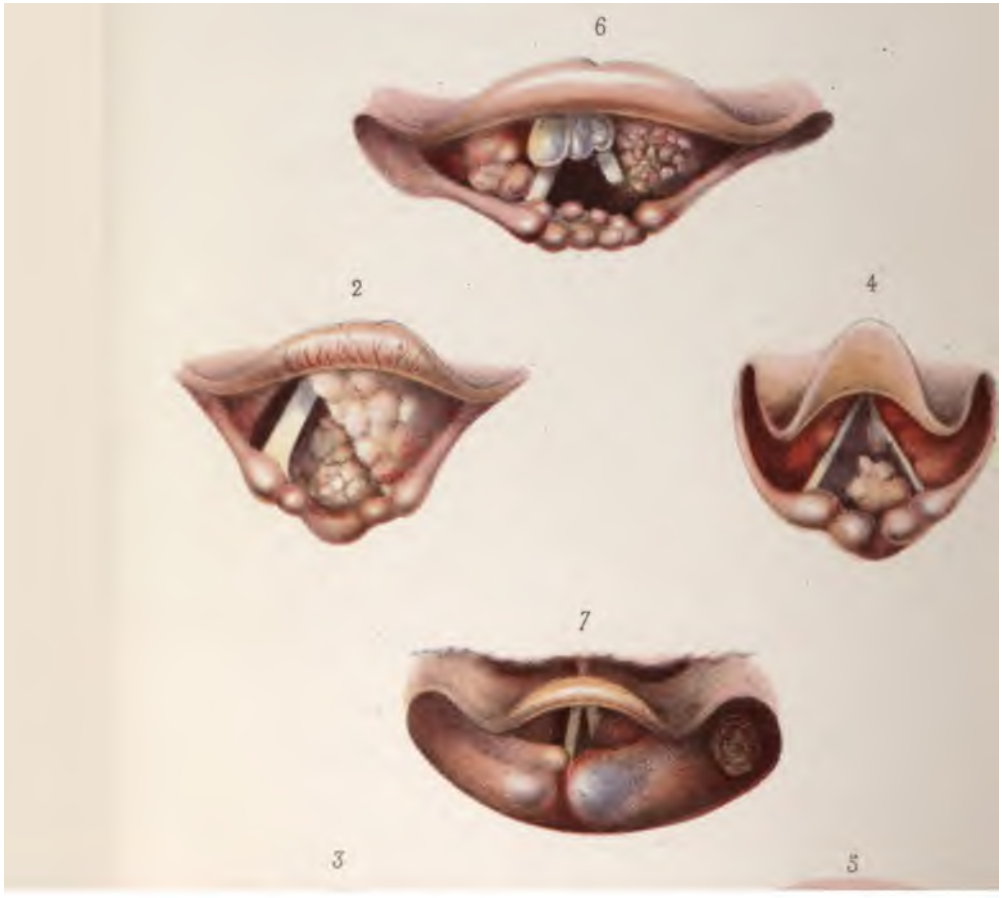
6
2
4
7
3
5

PLANCHE XII.

Fig. 1. — Cancer encéphaloïde, formant une tumeur volumineuse qui se moule sur l'orifice supérieur du larynx.

Fig. 1 *bis*. — Le même larynx après l'arrachement et la destruction de la tumeur par la galvano-caustie. Les cordes supérieures et l'aryténoïde gauche sont très-tuméfiés. (Observation X, page 774.)

Fig. 2. — Carcinome encéphaloïde ayant envahi la corde supérieure gauche et ayant produit une masse bourgeonnante qui fait saillie dans la trachée. Épiglotte très-injectée. Le reste du larynx est normal. (Observation XIII, page 784.)

Fig. 3. — Cancer encéphaloïde mixte, à cheval sur l'œsophage et le larynx. L'espace inter-aryténoïdien est remplacé par une tumeur conique, et la face postérieure des deux aryténoïdes est couverte de granulations cancéreuses. Le reste du larynx est sain. (Observation XXXVIII, page 848.)

Fig. 4. — Carcinome du larynx. Au niveau de l'espace inter-aryténoïdien on trouve une tumeur inégale, mamelonnée, à aspect dur, blanchâtre, légèrement rosée. Une tumeur de même nature, plus petite, se voit sur le bord libre de la corde vocale inférieure gauche. Les deux cordes supérieures sont d'un rouge brun caractéristique. (Observation VIII, page 771.)

Fig. 5. — Cancer encéphaloïde de l'entrée de l'œsophage. Toute l'entrée de ce conduit est obstruée par des masses carcinomateuses, blanches, qui s'étendent jusque dans les gouttières pharyngo-laryngées. L'abaissement de l'épiglotte empêche de voir le larynx. (Observation X, page 853.)

Fig. 6. — Cancer encéphaloïde ayant débuté par la corde supérieure gauche et ayant envahi successivement l'espace inter-aryténoïdien et la corde supérieure droite. Au niveau de l'angle antérieur des cordes, on voit trois tumeurs kystiques blanchâtres. (Observation XI, page 780.)

Fig. 7. Ulcération cancroïdale développée sur la paroi interne du sinus pharyngo-laryngé gauche et ayant amené un œdème considérable des régions aryténoïdiennes gauches et droites. La corde supérieure gauche est envahie et cache en partie la corde inférieure du même côté. Tout le larynx est d'un rouge sombre caractéristique. (Observation XLII, page 856.)

PLANCHE XIII.

Fig. 1. — Laryngite catarrhale chronique. La corde vocale supérieure gauche, très-hypertrophiée, cache en partie la corde inférieure. Une sorte de membrane rosée, partant du bord libre de la corde supérieure droite, va rejoindre l'aryténoïde du même côté et cache la partie postérieure de la corde inférieure droite. Dans l'espace inter-aryténoïdien, on remarque des glandules hypertrophiées. (Observation I, page 872.)

Fig. 2. — Tumeur de l'épiglotte, en forme de chou-fleur, cachant tout le larynx et gênant la respiration.

Fig. 2 *bis*. — La tumeur a été enlevée par une section faite avec une anse de platine rougie à blanc par la pile. (Observation IV, page 879.)

Fig. 3. — Tumeur mélanique développée dans le sinus pharyngo-laryngé droit.

Fig. 3 *bis*. — La tumeur a été détruite au moyen du couteau galvanique. Une cicatrice blanchâtre marque seule son point d'implantation. Au-dessus de la cicatrice, léger renflement de la paroi interne de la gouttière. (Observation V, page 882.)

Fig. 4. — Carcinome encéphaloïde ayant débuté par la corde supérieure et le ventricule gauche. La tumeur masque complétement la corde vocale inférieure. (Observation XIV, page 789.)

Fig. 5 et 6. — Kyste de l'épiglotte, développé sur la face laryngée de l'organe. L'épiglotte a été dessinée après la ponction du kyste dont on ne voit plus trace. (Observation III, page 878.)

Fig. 7. — Laryngite catarrhale chronique ayant amené une hypertrophie de la corde vocale supérieure gauche, qui cache toute la portion antérieure de la corde vocale inférieure du même côté. Les cordes vocales inférieures sont saines. L'épiglotte est injectée. (Observation II, page 875.)

T. 1.

Lackerbauer ad nat. pinxit et Chromolith.

Imp. Becquet, Paris.

Adrien Delahaye Edit.

Myxome

V. Adrien Delahaye et Cie

Imp Lamoureux

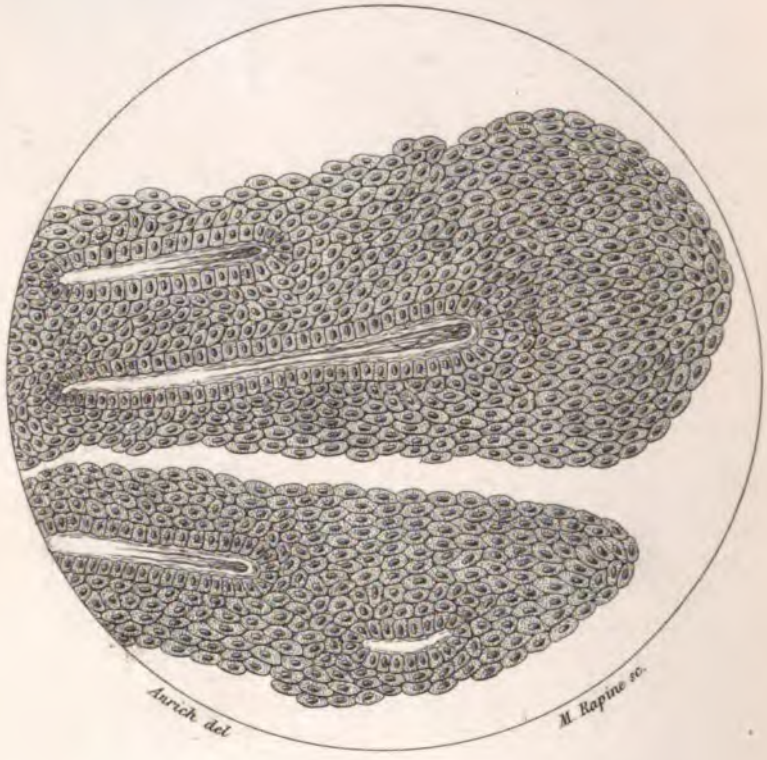

Papillome

V. Adrien Delahaye et Cie

Imp. Lamoureux.

PLANCHE XIV.

PAPILLOME CORNÉ.

Anse capillaire supportée par un stroma de tissu conjonctif très-mince et tapissée par un revêtement épithélial très-épais.

A mesure que les cellules épithéliales se rapprochent de la périphérie, elles s'aplatissent et se déforment.

(Pièce provenant du malade qui fait le sujet de l'observation CLXXXIX, p. 549. Grossissement : 350 diamètres.)

PLANCHE XV.

MYXOME.

neur formée par une substance fondamentale muqueuse milieu de laquelle sont disséminées des cellules rondes, iso-s, et des cellules étoilées, les unes isolées, les autres anasto-sées entre elles. On remarque de plus, dans cette prépara-n, une grande quantité de fibres élastiques.

(Pièce provenant du malade qui fait le sujet de l'observation CLXXXIV, page 544. Grossissement : 350 diamètres.)

Myxome

V. Adrien Delahaye et Cie

Imp Lamoureux

Fibrome

V. Adrien Delahaye et Cie

Imp. Lamoureux

PLANCHE XVI.

FIBROME.

Tumeur formée exclusivement par des cellules plasmatiques anastomosées entre elles, au milieu d'une substance fondamentale fasciculée.

Le grossissement ne permet pas de distinguer ici le noyau des cellules.

Le revêtement épithélial de la tumeur est au contraire très-net.

(Pièce provenant du malade qui fait le sujet de l'observation CCXXIV, page 592. Grossissement : 350 diamètres.)

PLANCHE XVII.

ANGIOME CAVERNEUX.

Sur cette pièce, le tissu fibreux qui circonscrit les alvéoles et les vaisseaux est très-dense et très-serré. Dans les alvéoles, on trouve une grande quantité de globules rouges.

L'endothélium des vaisseaux n'a pas été figuré.

La structure de cette tumeur lui donne la plus grande ressemblance avec les tumeurs dites érectiles.

(Pièce provenant du malade qui fait le sujet de l'observation CLXXXV, page 545. Grossissement : 350 diamètres.)

Angiome

V. Adrien Delahaye et Cie

Imp. Lamoureux.

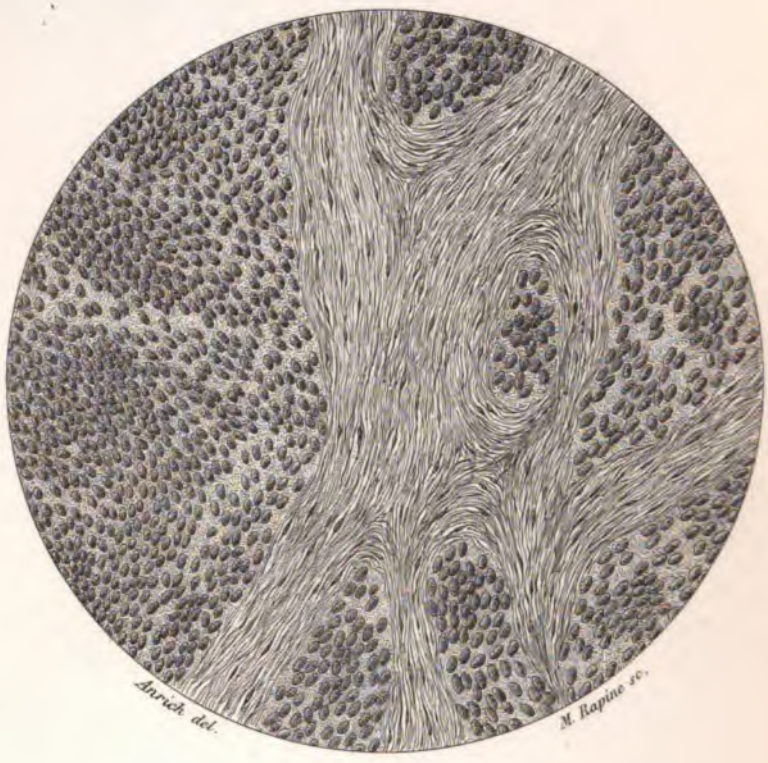

Sarcome

V. Adrien Delahaye et Cie

Imp. Lamoureux.

PLANCHE XVIII.

SARCOME.

Coupe d'une tumeur formée par une grande quantité de cellules arrondies et ovalaires à noyaux multiples, au milieu d'une substance fondamentale molle et peu abondante.

La forme allongée des cellules est expliquée par la présence d'une certaine quantité de tissu conjonctif, résultat de la transformation des cellules embryonnaires. Cette structure rapproche beaucoup cette tumeur des sarcomes dits fasciculés.

(Pièce provenant du malade qui fait le sujet de l'observation CCXIV, p. 576. Grossissement : 350 diamètres.)

PLANCHE XIX.

CARCINOME ENCÉPHALOÏDE.

Tumeur formée par les alvéoles circonscrites par des minces travées de tissu fibreux.

Dans ces alvéoles, on remarque une grande quantité de cellules plus ou moins déformées, plus ou moins volumineuses, contenant un ou plusieurs noyaux arrondis, très-gros.

(Pièce provenant du malade qui fait le sujet de l'observation X, page 774. Grossissement : 350 diamètres.)

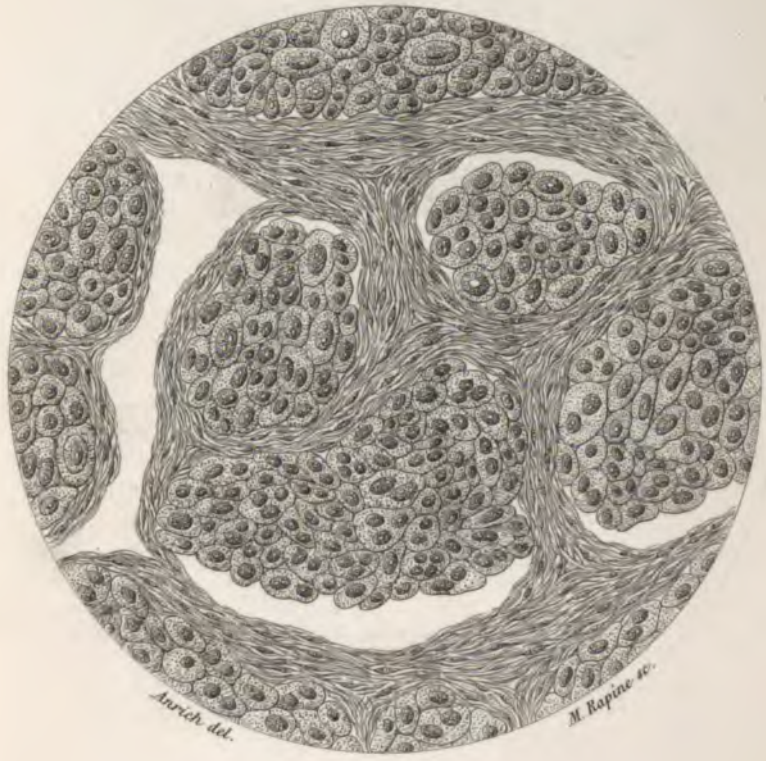

Carcinome.

V. Adrien Delahaye et Cie.

Imp. Lamoureux.

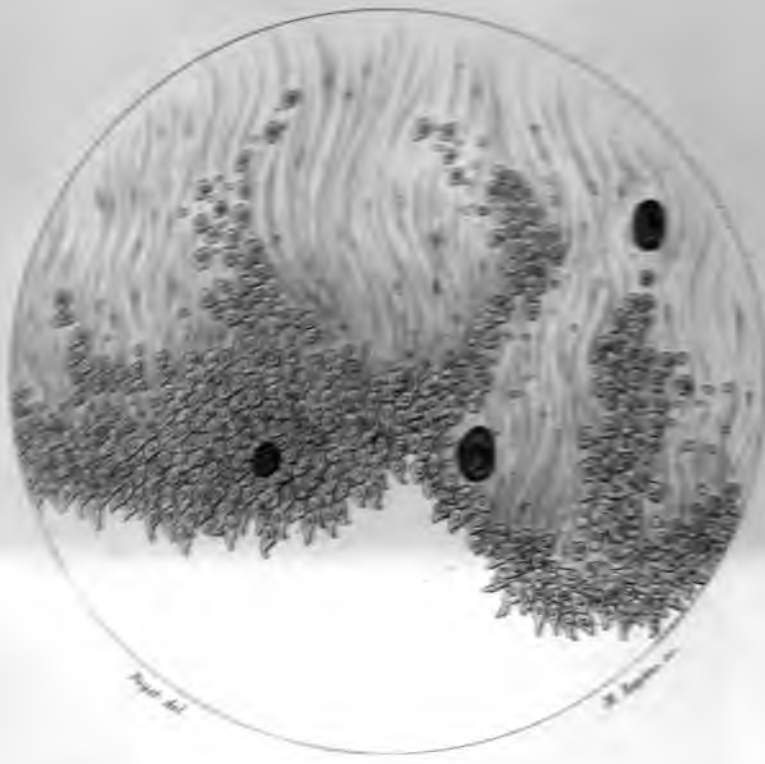

Epithélioma

V. Adrien Delahaye et Cie

Imp. Lemouzin

PLANCHE XX.

ÉPITHÉLIOMA.

L'épithélium qui forme cette tumeur se rapproche beaucoup de celui qui tapisse les cordes vocales inférieures.

La zone interne présente du tissu lamineux avec infiltration épithéliale.

La zone moyenne présente des noyaux, du protoplasma et quelques cellules arrondies.

La zone externe présente de l'épithélium pavimenteux et lamelleux irrégulier.

(Pièce provenant du malade qui fait le sujet de l'observation XV, page 791. Grossissement : 350 diamètres (1).)

(1) Page 791, à la fin de l'entête de l'observation, au lieu de lire PL. 22, lisez PL. XX.



TABLE DES MATIÈRES

PREMIÈRE PARTIE

LARYNGOSCOPIE

CHAPITRE PREMIER. — Historique de la laryngoscopie 1

Spéculum de Bozzini 5

Spéculum de Babington 6

Appareil photogénique d'Avery 8

CHAPITRE II. — Description des appareils nécessaires a la laryngoscopie 12

§ 1. *Laryngoscopes ou miroirs laryngiens* 12

Jeu de miroirs laryngiens 14

Miroir de Czermak. Miroir gradué 15

§ 2. *Instruments employés pour éclairer le laryngoscope* 16

— Éclairage solaire ou naturel 16

Examen laryngoscopique pratiqué avec la lumière solaire 17

— Éclairage artificiel 18

Premier essai de Czermak 18

Son appareil d'auto-laryngoscopie et de démonstration 19

Bandeau frontal de Kramer 21

Réflecteur monté sur un manche. Réflecteur à lunettes de Semeleder 22

Appareil de Tobold 24

Éclairage lenticulaire 25

Notre appareil 27
Appareil laryngoscopique photophore 28
— Sources de lumière 29
Chalumeau de H. Debray pour la lumière oxhydrique de Drummond 32
Notre premier appareil à lumière oxhydrique 37
Ensemble de l'appareil que nous avons fait construire par Molteni pour notre clinique 40

CHAPITRE III. — MÉTHODE LARYNGOSCOPIQUE 44

Mode d'emploi du miroir laryngien 44
Des difficultés que l'on rencontre dans l'application du miroir laryngien 48
1° Obstacles opposés par la langue 49
Coupe verticale de la tête et du cou, montrant la position que doit occuper le miroir laryngien pour reproduire l'image laryngoscopique 49
Pince-langue de Türck 51
2° Obstacles opposés par la sensibilité de la muqueuse palatine. 52
3° Obstacles opposés par la luette 53
4° Obstacles apportés par l'hypertrophie des amygdales et par la présence de maladies acquises ou congénitales de l'isthme du gosier 54
5° Obstacles apportés par l'épiglotte 55
Pince de Türck pour soulever l'épiglotte 55
6° Obstacles dus à l'âge du malade 57

CHAPITRE IV. — DE L'IMAGE LARYNGOSCOPIQUE 58

§ 1. *Lois de géométrie et d'optique relatives à la formation des images dans les miroirs plans* 58
Dessin de l'image et de l'objet 64
§ 2. *Image laryngoscopique* 68
A. Description de l'image laryngoscopique 68
1° Image de l'épiglotte 69
2° Image des replis pharyngo-épiglottiques 73
3° Image des replis glosso-épiglottiques latéraux 74
4° Image des replis aryténo-épiglottiques 74
5° Image de la gouttière pharyngo-laryngée 75
6° Image de la région aryténoïdienne 75
7° Image des cordes vocales supérieures ou fausses cordes 76
8° Image de l'entrée des ventricules 77
9° Image des cordes vocales inférieures ou vraies cordes et de leur apophyses 77
B. Caractères objectifs de la muqueuse laryngienne 79

CHAPITRE V. — AUTO-LARYNGOSCOPIE 81
Examen auto-laryngoscopique 83
CHAPITRE VI. — MÉTHODES D'ENSEIGNEMENT 86
1° Appareils multiplicateurs de l'image laryngienne 87
2° Projection de l'image laryngoscopique sur un écran 91
3° Appareil à spectre laryngoscopique 91
4° Appareil prismatique à glaces dorées 92
5° Prismes triangulaires à main 93
6° Essais de photographie du larynx 94
CHAPITRE VII. — ARSENAL CHIRURGICAL DE LA LARYNGOSCOPIE 95
Considérations générales 95
Maniement des instruments laryngiens en général 98

Première Section.

INSTRUMENTS NÉCESSAIRES AU TRAITEMENT DES AFFECTIONS CATARRHALES ET ULCÉREUSES DU LARYNX 102
Première classe d'instruments 103
1° Porte-éponges 103
Porte-éponge à anneaux 104
Porte-éponge à griffes 105
Porte-éponge cachée 106
2° Pinceaux 106
3° Porte-caustiques solides 108
Porte-nitrate à ressort 109
Porte-nitrate à cuvette mobile, tournante 110
Porte-nitrate de Rauchfuss 111
Porte-nitrate à ressort et à détente 112
Deuxième classe d'instruments 112
1° Injecteurs de médicaments liquides 112
Pipettes ou compte-gouttes 112
Seringues laryngiennes 114
2° Injecteurs de médicaments liquides en poussières et en vapeurs 115
Pulvérisateurs 115
Pulvérisateur de Sales-Girons 115
Pulvérisateur de Richardson 117
Pulvérisateur de Siégle modifié par Galante 118
Pulvérisateur de Mathieu 119
Pulvérisateur de Capron 120
Inhalateurs 120
Inhalateur de Lewin 121

Inhalateur de Mayer 122
Inhalateur de Chéron 123
Inhalateur de l'auteur 124
Vaporisateurs 124
Eclectic inhaler de Mackenzie 125
3° Injecteurs de médicaments pulvérulents, solides 126
Insufflateurs 126
Insufflateur de Leiter 126
Insufflateur de Bretonneau 127
Insufflateur de l'auteur 129

Deuxième Section.

INSTRUMENTS NÉCESSAIRES AU TRAITEMENT DES TUMEURS DU LARYNX 130
1° Instruments avec lesquels on opère par arrachement simple. 131
a. Portion extra-buccale 132
b. Portion intra-buccale 133
c. Portion intra-laryngée 133
Tube forceps de Mathieu 136
Forceps écraseur de l'auteur, construit par Charrière 136
Tube forceps de Lüer 137
Pinces et écraseurs de Stoerk 139
Pinces pour l'arrachement et l'écrasement simultanés des polypes 140
2° Instruments avec lesquels on opère par arrachement précédé d'écrasement 140
3° Instruments avec lesquels on opère par écrasement simple .. 142
Serre-nœud de Bruns 142
Écraseur de Chassaignac 144
4° Instruments avec lesquels on a opéré par excision 145
A. Guillotines 145
Guillotine à ressort de l'auteur 145
Guillotine de Mathieu 146
Guillotine de Schnitzler 147
Guillotine de Jelenffy 148
Guillotine de Stoerk 149
B. Ciseaux 150
Polypotome de Collin 151
Guillotine de Collin 152
C. Couteaux 153
Couteaux laryngiens de Bruns 153

5° Instruments avec lesquels on opère par incision et scarification 154
Lancette à ressort de Galante 155
Lancette cachée de Collin 155
6° Instruments avec lesquels on opère par galvano-caustie thermique 155
A. Piles 156
Pile au bichromate de potasse 157
B. Cautères 157
Cautères et serre-nœuds galvaniques 158
Tige porte-cautère.— Ensemble d'un serre-nœud galvanique. — Manche porte-cautère 159
Serre-nœud de Voltolini 162

Troisième Section.

INSTRUMENTS EMPLOYÉS POUR L'ÉLECTRISATION LARYNGIENNE 164
Excitateur externe de l'auteur 164
Excitateur simple de l'auteur 165
Excitateur double de Mackenzie 166

DEUXIÈME PARTIE

PATHOLOGIE

DES TUMEURS DU LARYNX 171

Première Section.

POLYPES DU LARYNX 171
CHAPITRE PREMIER. — CONSIDÉRATIONS GÉNÉRALES 171
CHAPITRE II. — HISTORIQUE DES POLYPES DU LARYNX 178
§ 1. *Période antélaryngoscopique* 178

§ 2. *Période laryngoscopique* 183
Définition 183

CHAPITRE III. — ANATOMIE PATHOLOGIQUE 184

§ 1. *Caractères macroscopiques* 184
a. Forme 184
b. Coloration 185
c. Volume 185
d. Consistance 186

§ 2. *Caractères microscopiques* 187
1° Papillomes 187
2° Myxomes 188
3° Epithéliomes 189
4° Fibromes 190
5° Angiomes 190
6° Sarcomes 191
7° Kystes 191

CHAPITRE IV. — SIÉGE 192
1° Polypes sus-glottiques 192
2° Polypes intra-glottiques 193
3° Polypes sous-glottiques 195

CHAPITRE V. — FRÉQUENCE 196
1° Age 196
2° Sexes 197
3° Professions 197
4° Diathèses. — Hérédité. — Tempérament 198
5° Structure 198

CHAPITRE VI. — CAUSES 198

CHAPITRE VII. — SYMPTÔMES 201
1° Altération de la phonation 201
2° Altération de la respiration 206
Symptômes rares et faisant souvent défaut :
3° Toux 208
4° Douleur 209
5° Gêne de la déglutition 210
Symptômes fournis par l'exploration directe sans le secours du laryngoscope :
1° Abaissement de la langue 211
2 Toucher 211

3° Cathétérisme 211
4° Auscultation du larynx 212
5° Expectoration 212

CHAPITRE VIII. — DIAGNOSTIC 214
a. Diagnostic de l'affection 214
b. Diagnostic du siége de la tumeur 215
c. Diagnostic de la nature de la tumeur 216
d. Diagnostic différentiel 218

CHAPITRE IX. — MARCHE. DURÉE. TERMINAISON 220

CHAPITRE X. — PRONOSTIC 224

CHAPITRE XI. — TRAITEMENT 226
§ 1. *Traitement par les voies artificielles* 227
a. Laryngotomie thyro-hyoïdienne 228
b. Laryngotomie thyroïdienne 228
c. Laryngotomie cricoïdienne 229
§ 2. *Traitement par les voies naturelles* 231
1° Méthode d'arrachement 235
2° Méthode d'écrasement 240
3° Méthode d'incision et d'excision 243
4° Traitement par cautérisations 250
5° Méthode galvano-caustique 253

CHAPITRE XII. — COMPARAISON DES DIFFÉRENTES MÉTHODES DE TRAITEMENT DES POLYPES DU LARYNX 257
Observation d'Ehrmann, de Strasbourg. — Polype du larynx fixé au ligament inférieur gauche de la glotte, diagnostiqué sans le laryngoscope et opéré par une voie artificielle (thyrotomie) 260

CHAPITRE XIII. — RECUEIL D'OBSERVATIONS PERSONNELLES, comprenant les trois cents premiers cas de polypes du larynx observés par l'auteur de 1862 à 1875 266

OBSERVATION PREMIÈRE. — Papillome 267
II. — Papillome 268
III. — Papillome 269
IV. — Papillome 273
V. — Papillome 277
VI. — Myxome 282
VII. — Papillome 283
VIII. — Papillome 286
IX. — Papillome 287

Obs. X. — Polype trachéal mélanique 289
XI. — Papillome 291
XII. — Papillome 292
XIII. — Fibrome 296
XIV. — Papillome 301
XV. — Papillome 302
XVI. — Papillome 307
XVII. — Myxome 309
XVIII. — Papillome 311
XIX. — Papillome 314
XX. — Papillome 315
XXI. — Épithéliome 317
XXII — Papillome? 319
XXIII. — Papillome 319
XXIV. — Papillome 320
XXV. — Papillome 323
XXVI. — Mypome 324
XXVII. — Papillome 325
XXVIII. — Papillome 326
XXIX. — Myxome? 327
XXX. — Papillome 329
XXXI. — Myxome 330
XXXII. — Papillome 331
XXXIII. — Sarcome 332
XXXIV. — Papillome 334
XXXV. — Papillome 336
XXXVI — Papillome 337
XXXVII. — Papillome 339
XXXVIII. — Papillome 340
XXXIX. — Papillomè 342
XL. — Papillome 346
XLI. — Papillome 348
XLII. — Papillome 349
XLIII. — Papillome 351
XLIV. — Papillome? 353
XLV. — Papillome 354
XLVI. — Papillome ? 355
XLVII. — Papillome 357
XLVIII. — Myxome 358
XLIX. — Fibrome 361
L. — Papillome 361

Obs. LI. — Fibrome 363
LII. — Épithéliome ? 365
LIII. — Papilloïde 366
LIV. — Papillome 366
LV. — Papillome 368
LVI. — Papillome 369
LVII. — Papillome 372
LVIII. — Myxome ? 373
LVIX. — Papillome 373
LX. — Papilloïde 378
LXI. — Papillome 380
LXII. — Fibrome 383
LXIII. — Papillome 388
LXIV. — Papillome 389
LXV. — Papillome 391
LXVI. — Papillome 392
LXVII. — Papillome 393
LXVIII. — Papillome 395
LXVIX. — Myxome 397
LXX. — Myxome 398
LXXI. — Papillome 399
LXXII. — Papillome 401
LXXIII. — Papillome 403
LXXIV. — Papillome 409
LXXV. — Papillome 409
LXXVI. — Papillome 411
LXXVII. — Papillome 412
LXXVIII. — Papillome 413
LXXIX. — Myxome 413
LXXX. — Sarcome 414
LXXXI. — Papillome 416
LXXXII. — Papillome 417
LXXXIII. — Épithéliome 417
LXXXIV. — Papillome 418
LXXXV. — Papillome 420
LXXXVI. — Papillome 421
LXXXVII. — Papillome 424
LXXXVIII. — Papillome 426
LXXXIX. — Papillome 427
XC. — Papillome 428
XCI. — Aspect papillaire 429

Obs. XCII. — Papilloïde muqueux 430
XCIII. — Papillome 435
XCIV. — Papillome myxomateux 435
XCV. — Papillome 439
XCVI. — Papillome 439
XCVII. — Papillome 443
XCVIII. — Myxome 445
XCIX. — Myxoïde 449
C. — Papillome 450
CI. — Fibrome 450
CII. — Myxome 453
CIII. — Fibrome 458
CIV. — Myxome 463
CV. — Papillome muqueux 465
CVI. — Myxome 467
CVII. — Myxome 468
CVIII. — Papillome 470
CVIX. — Papillome 471
CX. — Papillome 471
CXI. — Papillome 472
CXII. — Myxome 473
CXIII. — Papillome 475
CXIV. — Kystique 475
CXV. — Papillome 476
CXVI. — Papillome corné 477
CXVII. — Myxome 479
CXVIII. — Papillome 479
CIX. — Myxome 480
CXX. — Papillome 481
CXXI. — Papillome 481
CXXII. — Papillome 482
CXXIII. — Papillome 484
CXXIV. — Papillome 484
CXXV. — Papillome 485
CXXVI. — Papillome 486
CXXVII. — Épithéliome tubulé 487
CXXVIII. — Myxome 489
CXXIX. — Sarcome ? 490
CXXX. — Papillome 491
CXXXI. — Papillome 493
CXXXII. — Papillome 493

Obs. CXXXIII. — Papillome 494
CXXXIV. — Fibrome 494
CXXXV. — Papillome 495
CXXXVI. — Fibrome 496
CXXXVII. — Sarcome 497
CXXXVIII. — Myxome 499
CXXXIX. — Papillome 500
CXL. — Papillome 501
CXLI. — Fibrome 502
CXLII. — Papillome 502
CXLIII. — Papillome 504
CXLIV. — Épithéliome tubulé 505
CXLV. — Papillome 506
CXLVI. — Papillome 507
CXLVII. — Papillome 508
CXLVIII. — Myxome 508
CXLIX. — Papillome 509
CL. — Papillome 509
CLI. — Épithéliome tubulé 511
CLII. — Papillome 512
CLIII. — Myxome 513
CLIV. — Papillome 514
CLV. — Papillome 514
CLVI. — Papillome 515
CLVII. — Papillome 516
CLVIII. — Papillome 516
CLIX. — Papillome 518
CLX. — Papillome 519
CLXI. — Myxome 520
CLXII. — Myxome 521
CLXIII. — Papillome avec dilatation vasculaire 522
CLXIV. — Papillome 523
CLXV. — Papillome 524
CLXVI. — Papillome 525
CLXVII. — Myxome 526
CLXVIII. — Myxome 527
CLXIX. — Myxome 528
CLXX. — Papillome 530
CLXXI. — Papillome 531
CLXXII. — Papillome 531
CLXXIII. — Papillome 532

Obs. CLXXIV. — Papillome 533
CLXXV. — Myxome 534
CLXXVI. — Myxome 536
CLXXVII. — Papillome 537
CLXXVIII. — Papillome 537
CLXXIX. — Épithéliome 538
CLXXX. — Myxome 540
CLXXXI. — Papillome 542
CLXXXII. — Papillome 543
CLXXXIII. — Myxome 544
CLXXXIV. — Myxome 544
CLXXXV. — Angiome 545
CLXXXVI. — Papillome 546
CLXXXVII. — Myxome 547
CLXXXVIII. — Papillome 548
CLXXXIX. — Papillome 549
CXC. — Sarcome 551
CXCI. — Papillome 553
CXCII. — Fibrome 553
CXCIII. — Épithéliome 554
CXCIV. — Papillome 555
CXCV. — Papillome 555
CXCVI. — Papillome 557
CXCVII. — Myxome 558
CXCVIII. — Papillome 559
CXCIX. — Papillome 560
CC. — Papillome 561
CCI. — Papillome 562
CCII. — Papillome 562
CCIII. — Papillome 563
CCIV. — Papillome 564
CCV. — Myxome 565
CCVI. — Papillome 566
CCVII. — Papillome ? 567
CCVIII. — Papillome 568
CCIX. — Kyste 569
CCX. — Papillome 570
CCXI. — Sarcome 571
CCXII. — Épithéliome 572
CCXIII. — Papillome 575
CCXIV. — Sarcome 576

Obs. CCXV. — Papillome 582
CCXVI. — Papillome 583
CCXVII. — Myxome 584
CCXVIII. — Myxome 585
CCXIX. — Myxome 585
CCXX. — Épithéliome 586
CCXXI. — Papillome 588
CCXXII. — Papillome 589
CCXXIII. — Papillome 589
CCXXIV. — Fibrome 592
CCXXV. — Papillome 593
CCXXVI. — Papillome 594
CCXXVII. — Papillome corné 595
CCXXVIII. — Papillome fibreux 596
CCXXIX. — Papillome 597
CCXXX. — Kystique 597
CCXXXI. — Papillome 598
CCXXXII. — Papillome 599
CCXXXIII. — Papillome 599
CCXXXIV. — Papillome 601
CCXXXV. — Papillome 602
CCXXXVI. — Fibrome 602
CCXXXVII. — Papillome 604
CCXXXVIII. — Papillome 604
CCXXXIX. — Myxome 605
CCXL. — Angiome caverneux 606
CCXLI. — Papillome 607
CCXLII. — Papillome 608
CCXLIII. — Myxome 609
CCXLIV. — Papillome 610
CCXLV. — Papillome 611
CCXLVI. — Papillome 612
CCXLVII. — Papillome 613
CCXLVIII. — Papillome 615
CCXLIX. — Myxome 616
CCL. — Papillome 616
CCLI. — Papillome 617
CCLII. — Papillome 617
CCLIII. — Papillome 618
CCLIV. — Papillome 619
CCLV. — Papillome 619

Obs. CCXVI. — Papillome?..... 620
CCLVII. — Myxome..... 621
CCLVIII. — Papillome..... 622
CCLIX. — Papillome..... 623
CCLX. — Papillome..... 624
CCLXI. — Épithéliome..... 625
CCLXII. — Papillome..... 626
CCLXIII. — Papillome..... 626
CCLXIV. — Myxome..... 627
CCLXV. — Myxome..... 628
CCLXVI. — Papillome..... 629
CCLXVII — Sarcome?..... 629
CCLXVIII. — Papillome?..... 630
CCLXIX. — Papillome?..... 631
CCLXX. — Papillome?..... 631
CCLXXI. — Myxome..... 632
CCLXXII. — Fibrome..... 633
CCLXXIII. — Papillome..... 633
CCLXXIV. — Papillome..... 635
CCLXXV. — Myxome..... 635
CCLXXVI. — Fibrome..... 636
CCLXXVII. — Fibrome..... 637
CCLXXVIII. — Papillome..... 638
CCLXIX. — Papillome..... 638
CCLXXX. — Myxome..... 639
CCLXXXI. — Papillome..... 640
CCLXXXII. — Papillome..... 641
CCLXXXIII. — Papillome?..... 641
CCLXXXIV. — Papillome..... 642
CCLXXXV. — Mxyome..... 643
CCLXXXVI. — Papillome..... 643
CCLXXXVII. — Papillome..... 644
CCLXXXVIII. — Papillome..... 644
CCLXXXIX. — Myxome..... 645
CCXC. — Papillome..... 646
CCXCI. — Papillome..... 646
CCXCII. — Papillome..... 647
CCXCIII. — Papillome..... 647
CCXCIV. — Papillome..... 648
CCXCV. — Myxome..... 648
CCXCVI. — Fibrome..... 649

Obs. CCXCVII. — Papillome 650
CCXCVIII. — Myxome 650
CCXCIX. — Papillome 651
CCC. — Papillome 652

TABLEAUX STATISTIQUES DE TROIS CENTS CAS DE POLYPES DU LARYNX OBSERVÉS PAR L'AUTEUR DE 1862 A 1875 653

Deuxième Section.

CANCERS DU LARYNX 680

CHAPITRE PREMIER. — DÉFINITION 683

CHAPITRE II. — HISTORIQUE 685

CHAPITRE III. — ANATOMIE PATHOLOGIQUE 689

CHAPITRE IV. — SIÈGE 693

CHAPITRE V. — FRÉQUENCE 695

CHAPITRE VI. — CAUSES 696

CHAPITRE VII. — SYMPTÔMES 698
A. Symptômes fonctionnels 698
a. Phonation 699
b. Respiration 700
c. Dysphagie 702
d. Modifications apportées par la trachéotomie dans les symptômes fonctionnels 703
B. Symptômes laryngoscopiques ou caractères objectifs 704
Encéphaloïde 704
Épithélioma 705
C. Symptômes généraux 707
1° *Douleur* 707
2° *Salivation* 707
3° *Odeur* 708
4° *Hémorrhagie* 708
5° *Engorgement ganglionnaire* 709
6° *État général du malade* 709

CHAPITRE VIII. — DIAGNOSTIC 71
1° *Période préulcéreuse* 71
2° *Période ulcéreuse* 71
A. *Ulcérations syphilitiques* 71
B. *Ulcérations tuberculeuses* 71
C. *Ulcérations scrofuleuses* 71

CHAPITRE IX. — MARCHE. DURÉE. TERMINAISON 71

CHAPITRE X. — PRONOSTIC 71

CHAPITRE XI. — TRAITEMENT 72
1° *Traitement médical* 72
2° *Traitement chirurgical* 72
A. *Traitement curatif* 72
B. *Traitement palliatif* 72

CHAPITRE XII. — QUELQUES CONSIDÉRATIONS SUR LES CANCERS EN GÉNÉRAL, COMPARÉS AUX CANCERS LARYNGIENS 72

CHAPITRE XIII. — RECUEIL D'OBSERVATIONS PERSONNELLES SUR LES CANCERS DU LARYNX 74

1° CANCERS PRIMITIFS

OBSERVATION PREMIÈRE. — Encéphaloïde 75
II. — Cancroïde 75
III. — Cancroïde 75
IV. — Encéphaloïde 76
V. — Cancroïde 76
VI. — Cancroïde 76
VII. — Encéphaloïde 77
VIII. — Encéphaloïde 77
IX. — Encéphaloïde 77
X. — Encéphaloïde 77
XI. — Encéphaloïde 78
XII. — Cancroïde 78
XIII. — Encéphaloïde 78
XIV. — Cancroïde 78
XV. — Cancroïde 79
XVI. — Encéphaloïde 79
XVII. — Encéphaloïde 80
XVIII. — Encéphaloïde 80

Obs. XIX. — Cancroïde 804
XX. — Cancroïde 805
XXI. — Cancroïde 807
XXII. — Encéphaloïde 809
XXIII. — Cancroïde 810
XXIV. — Cancroïde 811
XXV. — Encéphaloïde 812
XXVI. — Cancroïde 813
XXVII. — Encéphaloïde 815
XXVIII. — Cancroïde 816
XXIX. — Encéphaloïde 820
XXX. — Cancroïde 823
XXXI. — Encéphaloïde 824
XXXII. — Cancroïde 827
XXXIII. — Encéphaloïde 829
XXXIV. — Encéphaloïde 832
XXXV. — Cancroïde 841
XXXVI. — Cancroïde 842
XXXVII. — Encéphaloïde 845

2° CANCERS MIXTES

LARYNGO-PHARYNGIENS

XXXVIII. — Encéphaloïde 848
XXXIX. — Cancroïde 850
XL. — Cancroïde 851

3° CANCERS CONSÉCUTIFS

ÆSOPHAGO-LARYNGIENS

XLI. — Encéphaloïde 853
XLII. — Cancroïde 856
XLIII. — Encéphaloïde 858
XLIV. — Encéphaloïde 860
Table de thyrotomies de Morell Mackenzie 862

TABLEAUX STATISTIQUES DE QUARANTE CAS DE CANCERS DU LARYNX OBSERVÉS PAR L'AUTEUR DE 1862 A 1875 866

APPENDIC

OBSERVATION PREMIÈRE. — Laryngite catarrhale . .
II. — Laryngite catarrhale.....
III. — Kyste de l'épiglotte.....
IV. — Condylome volumineux de l'épiglotte.
V. — Tumeur mélanique du sinus pharyng

ATLAS

Planches noires.

PLANCHE PREMIÈRE. — Laryngoscope monté.....
II. — Laryngoscope démonté.....
III. — Pièces latérales diverses pour l'extra
giens.....
IV. — Pinces d'une autre forme.....
V. — Pinces d'une autre forme.....
VI. — Pinces antéro-postérieures pour l'ex
des polypes laryngiens.....

Planches chromolithograp

VII. — Polypes laryngiens.....
VIII. — Polypes laryngiens.....
IX. — Polypes laryngiens.....
X. — Polypes laryngiens.....
XI. — Polypes laryngiens.....
XII. — Cancers du larynx.....
XIII. — Laryngites catarrhales. — Condy
Kyste de l'épiglotte. — Tumeur
ryngo-laryngien droit.....

Planches histologiques.

XIV. — Papillome corné..... 905
XV. — Myxome..... 906
XVI. — Fibrome..... 907
XVII. — Angiome caverneux..... 908
XVIII. — Sarcome..... 909
XIX. — Encéphaloïde..... 910
XX. — Cancroïde..... 911

FIN DE LA TABLE DES MATIÈRES.

PARIS. — IMPRIMERIE DE E. MARTINET, RUE MIGNON, 2.

LANE MEDICAL LIBRARY

To avoid fine, this book should be returned on or before the date last stamped below.

NOV 17 1972

R561 Fauvel, C. 12578
F27 Traité pratique des
1876 maladies du larynx ...

NAME	DATE DUE
Coullemizault Psych.	NOV 17 1972